Feb 10. 46

R39411

Digitized by the Internet Archive
in 2015

https://archive.org/details/b21926049_0002

18

# LEHRBUCH

DER

# VERGLEICHENDEN

# MIKROSKOPISCHEN ANATOMIE

DER

## WIRBELTIERE.

ROYAL COLLEGE OF PHYSICIANS EDINR. LIBRARY.

VON

DR. MED. **ALBERT OPPEL,**

A. O. PROFESSOR AN DER UNIVERSITÄT FREIBURG i. B.

---

ZWEITER TEIL

## SCHLUND UND DARM.

---

MIT 343 TEXTABBILDUNGEN UND 4 LITHOGRAPHISCHEN TAFELN.

JENA.

VERLAG VON GUSTAV FISCHER.

1897.

# Inhaltsverzeichnis.*)


Seite

**Bauplan des Darmrohres der Wirbeltiere** . . . . . 1
Gröfse und Form des Darmrohres . . . . . 2
Allgemeiner Bau des Darmrohres . . . . . 4
Speiseröhre, Mitteldarm und Enddarm (makroskopische Abgrenzung und wichtigste Merkmale im mikroskopischen Bau) . . . . . 5
Amphioxus lanceolatus . . . . . 5
Pisces . . . . . 7
Dipnoër . . . . . 16
Amphibia . . . . . 18
Reptilia . . . . . 20
Aves . . . . . 23
Mammalia . . . . . 28
**Der Schlund** . . . . . 32
Fische . . . . . 39
Petromyzonten . . . . . 41
Selachier . . . . . 42
Ganoiden . . . . . 47
Teleostier . . . . . 50
Dipnoër . . . . . 54
Amphibien . . . . . 54
Urodela . . . . . 57
Anura . . . . . 63
Reptilien . . . . . 76
Phylogenie der Ösophagealdrüsen der Reptilien . . . . . 77
Sauria . . . . . 78
Ophidia . . . . . 80
Chelonia . . . . . 82
Krokodile . . . . . 88
Ösophagus und Kropf der Vögel . . . . . 88
Ösophagus der Vögel . . . . . 88
Struthiomorphi . . . . . 93
Natatores . . . . . 94
Grallatores . . . . . 96
Gallinacei . . . . . 98
Columbinae . . . . . 101
Scansores . . . . . 103
Passeres . . . . . 105
Raptatores . . . . . 109
Kropf der Vögel . . . . . 111
Säugetiere . . . . . 117
Monotremata . . . . . 125
Marsupialier . . . . . 125
Edentaten . . . . . 127
Cetaceen . . . . . 127
Perissodactyla . . . . . 128
Artiodactyla . . . . . 130
Sirenia . . . . . 133
Proboscidea . . . . . 133
Lamnungia . . . . . 134
Rodentia . . . . . 134
Carnivora . . . . . 138
Pinnipedia . . . . . 147
Insectivora . . . . . 147


*) Zur Ergänzung des Inhaltsverzeichnisses dient das Sachregister, welchem ich auch die einzelnen Tiere, deren Organe besprochen werden, in alphabetischer Reihenfolge eingereiht habe.

Seite
Chiroptera . . . . . 148
Prosimiae . . . . . 148
Primates . . . . . 148
**Der Darm** . . . . . 160
Epithel . . . . . 160
Pisces . . . . . 165
Dipnoër . . . . . 169
Amphibia . . . . . 170
Reptilia . . . . . 177
Aves . . . . . 178
Mammalia . . . . . 179
Randsaum . . . . . 184
Membran . . . . . 191
Intercellularbrücken . . . . . 192
Schlufsleistennetz (Kittstreifen) . . . . . 194
Epithel und Bindegewebe . . . . . 194
Basalmembran . . . . . 199
Ersatz des Oberflächenepithels . . . . . 203
Ältere Theorieen . . . . . 203
Bizzozeros Theorie . . . . . 205
Becherzellen . . . . . 214
Bindegewebe der Mucosa . . . . . 232
Stratum compactum . . . . . 236
Stratum granulosum . . . . . 243
Submucosa . . . . . 243
Muskulatur des Darmes . . . . . 244
Muscularis mucosae . . . . . 246
Muscularis des Darmes . . . . . 249
Serosa . . . . . 254
Wanderzellen im Epithel . . . . . 255
Falten und Zotten . . . . . 264
Vorkommen bei verschiedenen Wirbeltiergruppen . . . . . 264
Pisces . . . . . 265
Amphibia . . . . . 268
Reptilia . . . . . 270
Aves . . . . . 272
Mammalia . . . . . 278
Ältere Erfahrungen über die Zotten . . . . . 278
Feinerer Bau der Zotten . . . . . 279
Epithel der Zotten . . . . . 280
Grundsubstanz der Zotten . . . . . 280
Lymphzellen der Zotten . . . . . 281
Centrales Chylusgefäfs der Zotte . . . . . 284
Muskulatur der Zotte . . . . . 285
Monotremata . . . . . 287
Marsupialia . . . . . 288
Edentaten . . . . . 289
Cetaceen . . . . . 289
Perissodactyla . . . . . 290
Artiodactyla . . . . . 291
Sirenia . . . . . 292
Proboscidea . . . . . 292
Rodentia . . . . . 292
Carnivora . . . . . 295
Insectivora . . . . . 299
Chiroptera . . . . . 300
Primates . . . . . 300
Spiralfalte (Spiralklappe) . . . . . 305
Petromyzonten . . . . . 309
Selachier . . . . . 309
Ganoiden . . . . . 311
Dipnoër . . . . . 312
Lieberkühnsche Drüsen . . . . . 313
Lieberkühnsche Drüsen resp. deren Vorstufen bei niederen Wirbeltieren . . . . . 316
Lieberkühnsche Drüsen der Säuger . . . . . 325

Seite

Brunnersche Drüsen . . . . . 337
Ältere Erfahrungen . . . . . 340
Feinerer Bau . . . . . 341
Zusammenhang mit den Pylorusdrüsen . . . . . 343
Erstes Auftreten der Lieberkühnschen Drüsen . . . . . 347
Anordnung und Verbreitung der Brunnerschen Drüsen . . . . 348
Phylogenetische Entstehung derselben . . . . . 350
Physiologisches . . . . . 351
Monotremata . . . . . 353
Marsupialia . . . . . 355
Edentaten . . . . . 357
Cetaceen . . . . . 358
Perissodactyla . . . . . 358
Artiodactyla . . . . . 360
Sirenia . . . . . 361
Rodentia . . . . . 361
Carnivora . . . . . 366
Insectivora . . . . . 367
Chiroptera . . . . . 369
Mensch . . . . . 369
Chylus- und Lymphgefäfse des Darmes . . . . . 375
Pisces . . . . . 387
Amphibia . . . . . 391
Aves . . . . . 395
Mammalia . . . . . 395
Lymphgewebe und Lymphzellen des Darmes . . . . . 401
Lymphgewebe bei niederen Vertebraten . . . . . 402
Solitäre und agminierte Noduli der Säugetiere . . . . . 410
Entdeckung und ältere Erforschung der solitären und der Peyerschen Noduli . . . . . 411
Vorkommen und Anzahl der Noduli . . . . . 412
Lage der Noduli . . . . . 413
Bau der Noduli . . . . . 415
Bedeutung der Noduli . . . . . 416
Beziehungen zwischen den Noduli und den Lymph- und Chylusgefäfsen . . . . . 422
Blutgefäfse der Noduli . . . . . 423
Entstehung der Noduli . . . . . 424
Monotremen . . . . . 431
Marsupialia . . . . . 433
Cetaceen . . . . . 435
Perissodactyla . . . . . 435
Artiodactyla . . . . . 435
Sirenia . . . . . 437
Proboscidea . . . . . 437
Rodentia . . . . . 437
Carnivora . . . . . 441
Pinnipedia . . . . . 443
Insectivora . . . . . 443
Mensch . . . . . 443
Blutgefäfse des Darmes . . . . . 447
Pisces . . . . . 447
Dipnoër . . . . . 449
Amphibia . . . . . 450
Reptilia . . . . . 450
Aves . . . . . 451
Mammalia . . . . . 451
Nerven des Darmes . . . . . 463
Die ersten Funde . . . . . 463
Plexus submucosus (Meissner) . . . . . 463
Plexus myentericus (Auerbach) . . . . . 471
Zusammenhang der beiden . . . . . 479
Nervenendigungen in den glatten Muskelfasern des Darmes . . 481
Nervenendigungen in der Mucosa . . . . . 485
Nervenendigungen im Epithel . . . . . 489
Physiologisches . . . . . 490

Seite

Begriff der Verdauung . . . 490
Der Darmsaft . . . 493
Entstehungsort des Darmsaftes . . . 498
Resorption im Dünndarm . . . 499
Fettresorption . . . 505
Aufnahme fester Körper . . . 507
Thätigkeit des Oberflächenepithels bei der Resorption . . . 511
Weg des Fettes von der Epithelzelle bis zum Chylusgefäfs . . 520
Eintritt der Flüssigkeit in das Chylusgefäfs der Zotte und Fortbewegung des Chylus im Chylusgefäfs . . . 526
Anteilnahme der Wanderzellen bei der Resorption, insbesondere der Fettresorption . . . 529
Beteiligung der Blutgefäfse bei der Resorption . . . 535
Über Selbstverdauung . . . 536
Resorption im Dickdarm . . . 537
Entwicklung des Darmes . . . 537
Appendices pyloricae (Pförtneranhänge) der Fische . . . 543
Selachier . . . 547
Ganoiden . . . 547
Teleostier . . . 549
Blinddärme bei niederen Wirbeltieren . . . 550
Pisces . . . 550
Amphibia . . . 550
Reptilia . . . 551
Blinddärme der Vögel . . . 552
Diverticulum caecum vitelli der Vögel . . . 558
Caecum und Processus vermiformis der Mammalia . . . 559
Monotremen . . . 563
Marsupialia . . . 565
Edentaten . . . 567
Cetaceen . . . 569
Perissodactyla . . . 569
Artiodactyla . . . 572
Sirenia . . . 572
Proboscidea . . . 573
Lamnungia . . . 574
Rodentia . . . 574
Carnivora . . . 580
Pinnipedia . . . 581
Insectivora . . . 581
Chiroptera . . . 582
Prosimiae . . . 582
Primates . . . 582
Mensch . . . 583
Enddarm . . . 588
Form und Schichten . . . 588
Oberflächenbildungen . . . 591
Epithel . . . 592
Lieberkühnsche Drüsen . . . 594
Muscularis mucosae . . . 606
Submucosa . . . 607
Muscularis . . . 607
Lymphgewebe . . . 608
Blutgefäfse . . . 611
Lymphgefäfse . . . 611
Nerven . . . 611
Tiertabelle . . . 613
Litteraturverzeichnis . . . 629
Autorenregister . . . 665
Sachregister . . . 674

# Bauplan des Darmrohres der Wirbeltiere.

Das Darmrohr*), welches vom Mund bis zum After reicht, zeigt in seinen einzelnen Teilen bei verschiedenen Wirbeltieren Unterschiede in Weite und Bau. Diese Unterschiede in Weite und Bau, dann auch die Einmündungsstellen hinzukommender Organe, z. B. der Leber und der Bauchspeicheldrüse, sind es hinwiederum, welche uns ermöglichen, einzelne Abschnitte am Darmkanale zu unterscheiden und mehr oder weniger scharf gegeneinander abzusetzen. So trennen wir in Vorderdarm, Mitteldarm und Enddarm. Den Vorderdarm teilen wir wieder in Ösophagus (Schlund) und Stomachus (Magen), und für Mitteldarm und Enddarm (welche wir auch wieder zusammenfassend „Darm" benennen) finden auch die aus der menschlichen Anatomie stammenden und für die vergleichende Anatomie nicht durchweg passenden Benennungen Dünndarm und Dickdarm Verwendung. Manche weitere Einteilungen, wie sie in der menschlichen Anatomie heute noch gebräuchlich sind, z. B. eine Einteilung des Mitteldarms in ein Duodenum, Jejunum und Ileum, sind für die vergleichende Anatomie nicht durchführbar, da diese Einteilungen nicht auf Unterschiede im Baue gegründet sind, sondern nur durch Lageverhältnisse der Eingeweide bei Säugern, speciell dem Menschen, gegeben sind, Verhältnisse, welche sich bei niederen Vertebraten nur zum Teil oder gar nicht vorfinden.

Da der Magen von den erwähnten Teilen des Darmkanals zuvor herausgegriffen wurde und im ersten Teile dieses Lehrbuches eine gesonderte Darstellung erfahren hat, werden im folgenden zu behandeln sein **Schlund** (Speiseröhre), **Mitteldarm** und **Enddarm.**

*) Ich habe mich bemüht, in der Nomenklatur den Vorschlägen der Kommission der anatomischen Gesellschaft (vergl. His 8250, 1895) so weit als möglich zu folgen. Im Interesse der Kürze gebrauchte ich jedoch anstatt tunica muscularis, tela submucosa, tunica serosa etc., wie dies auch bisher üblich war, fast durchgehend Muscularis, Submucosa, Serosa etc. Auch Ausdrücke der Kommission, wie z. B. „Noduli lymphatici aggregati [Peyeri]", habe ich durch kürzere (in diesem Falle z. B. durch „Peyersche Noduli" oder „Knötchenhaufen") ersetzt. In ganz bestimmten Gegensatz zu der genannten Kommission trete ich nur bezüglich der Darmdrüsen. Ich unterscheide nicht, wie die Kommission, Glandulae intestinales [Lieberkühni] und Glandulae duodenales [Brunneri], sondern Glandulae Lieberkühni und Glandulae Brunneri und fasse diese beiden als Glandulae intestinales zusammen. Vergl. darüber Oppel 8249, 1897.

/ Die Begriffe eines Vorder- oder Munddarmes, eines Mitteldarmes und eines Enddarmes sind durch RATHKE eingeführt worden.

Eine Unterscheidung zwischen Vorder- und Mitteldarm, eine Grenze ist gegeben durch die Verbindung der Leber mit dem Mitteldarm; es wird „unbestritten bleiben", dafs die Stelle, an der die Leber sich aus der gemeinsamen Darmanlage sondert, durch die Reihe der Wirbeltiere eine gleiche ist. Die Leber ist ein älteres Organ als der Magen; sie entsteht aus einem wegen der sehr geringen Länge des Vorderdarms weit vorn liegenden Abschnitte des Mitteldarms am vordersten Ende der Leibeshöhle. Nur durch die Genese der Leber zu einer Zeit, da noch kein Magen different war, ist die vordere Peritonealverbindung der Leber verständlich / (Gegenbaur 174, 1878)*).

Es darf nicht übersehen werden, dafs bei dieser Einteilung GEGENBAURS zwischen Pylorus und Einmündung des Gallenganges ein kleines Stück bleibt, welches nach dieser Deutung noch nicht zum Mitteldarm zu rechnen wäre, im folgenden aber von mir mit zum Mitteldarme gerechnet werden wird. Es ist dies das kleine Darmstück, welches bei Säugern eine ausgedehnte Besprechung erfordert, da es die wahrscheinliche Ursprungsstätte der BRUNNERschen Drüsen bildet.

/ Ebenfalls nach GEGENBAUR (an einer anderen Stelle) ist die Pylorusklappe Grenze zwischen Magen und Mitteldarm, dessen Anfangsstück durch die Verbindung mit Drüsenorganen (Leber und Pankreas) charakterisiert wird / (Gegenbaur 397, 1878).

## Gröfse und Form des Darmrohres.

Wie schon erwähnt, zeigen die einzelnen Teile des Darmrohres in der Form untereinander und bei verschiedenen Tieren bedeutende Unterschiede. Allgemeine Normen lassen sich kaum aufstellen. Um nur eine der hier bestehenden Differenzen als Beispiel zu erwähnen, so übertrifft der Enddarm bei manchen Tieren an Weite den Mitteldarm, bei anderen Tieren bleibt er an Weite hinter dem Mitteldarm (Dünndarm) zurück. Ebenso sind bedeutende Differenzen in der Länge des Darmes vorhanden, sowohl bei einem Vergleich des ganzen Darmes und der einzelnen Teile bei verschiedenen Tieren als auch beim Vergleich des Verhältnisses der Länge der einzelnen Teile untereinander bei den einzelnen Tieren.

/ Die eingehendste Beschreibung der äufseren Form des Darmkanals für zahlreiche Vertreter der verschiedenen Wirbeltierklassen finde ich unter der mir bekannt gewordenen Litteratur in CUVIERS Vorlesungen über vergleichende Anatomie. Neben Angaben über Form und Mafs giebt CUVIER eine Schilderung der Beschaffenheit der ein-

*) Wie im ersten Teil dieses Lehrbuches habe ich auch hier dasjenige, was ich von anderen Autoren entnommen habe, zwischen zwei Striche (/ . . . . /) gestellt, unter Anfügung des Autornamens am Schlusse nebst Beifügung von zwei Zahlen, deren erste, vor dem Komma stehende als Merkzahl dient, um die Bestimmung der Arbeit in dem alphabetisch geordneten Litteraturverzeichnis zu ermöglichen, während die zweite, hinter dem Komma stehende die Jahreszahl bedeutet. Ich citiere so hier z. B. aus der im Litteraturverzeichnis angeführten Arbeit GEGENBAURS folgendermafsen: / Die . . . . . verständlich / (Gegenbaur 174, 1878). Soweit die Citate im Wortlaute der Autoren gegeben werden, stehen dieselben aufserdem zwischen „. . . . . ", wie dies auch sonst üblich ist.

zelnen den Darmkanal zusammensetzenden Häute und beschreibt besonders eingehend die verschiedene Faltung der Oberfläche. Wenn es nun auch den Rahmen dieses Buches überschreiten würde, auf alle diese dem makroskopischen Gebiete angehörenden Resultate einzugehen, so möchte ich doch auf die Arbeit Cuviers hinweisen; sie bildet eine Fundgrube wertvoller Notizen. Die tabellarische Zusammenstellung Cuviers über die Länge des Darmkanals und seiner Teile begreift allein über 12 Druckseiten / (Cuvier 445, 1810).

Uber Länge des Darmes finden sich ferner Angaben bei Rudolphi 6644, 1828.

Eine reiche makroskopische Beschreibung sämtlicher Teile des Darmkanales der Wirbeltiere geben Meckel 455, 1829, Carus 1394, 1834 und Stannius 1223, 1846.

/ Bei Amphibien und Reptilien ist das Verhältnis der Länge des Dünndarms zum Dickdarm nach Meckel bei Testudo europaea wie $7^1/_2 : 1$; bei Chelonia mydas ist dagegen der Dickdarm länger als der dünne. Bei den Batrachiern und Sauriern verhält es sich wie 2 oder 3 : 1; bei den Ophidiern hingegen ist gewöhnlich dieses Verhältnis gröfser und steht wie 15 oder 20 : 1.

Man hat die aufserordentlich vielfachen Verschiedenheiten, denen der Bau des Darmkanals bei Säugern in den verschiedenen Gattungen dieser Klasse unterworfen ist, bald durch Hinweisung auf die Lebensart des Tieres, bald durch Vergleichung zwischen Weite und Länge des Darmkanals auf eine bestimmtere Gesetzmäfsigkeit zurückzuführen gesucht, allein immer finden sich der Ausnahmen zu viel vor, um jene Gesetze anzuerkennen. Vorzüglich ist es gewifs, dafs die Wahl der Nahrung von der Organisation des Speisekanals und des gesamten Körpers überhaupt abhängen müsse, nicht die Nahrungsmittel die Art der Organisation bestimmen können.

Zahlreiche Angaben über relative und absolute Länge des Darmkanals und seiner Teile giebt Carus / (Carus 1394, 1834).

/ Dafs Beziehungen zwischen Darmgröfse und seiner Leistung bestehen, erörtern auch Bergmann und Leuckart.

Der Dickdarm ist nur bei wenigen Tieren, z. B. einigen Schildkröten und Säugetieren (namentlich dem Dugong) länger als der Dünndarm / (Bergmann und Leuckart 7403, 1852).

/ Über die Länge und Lage des Darmes der Vertebraten vergl. auch Milne Edwards 386, 1860.

Milne Edwards sagt über die Einteilung des Darmes in Duodenum, Jejunum, Ileum, Caecum, Colon, Rectum: Diese Unterscheidungen befinden sich auf keiner soliden Basis und sind vollkommen willkürlich; sie mögen bequem für die Beschreibung der Eingeweide sein, aber man sollte nicht zu viel Wert darauf legen, und es wäre umsonst, wenn man die natürlichen Grenzen der verschiedenen Teile zu bestimmen versuchte, sei es des Dünndarms, sei es des Dickdarms. Oft, selbst bei den Säugern, ist es schon schwer, die Grenze zwischen diesen beiden Hauptteilen des Darmes zu erkennen. Für gewöhnlich ist dieselbe allerdings deutlich im Bau der Mucosa und in makroskopischen Verhältnissen gegeben / (Milne Edwards 386, 1860).

/ Über Darmlänge und den makroskopischen Bau des Darmes finden sich zahlreiche Angaben und eine genaue Schilderung für viele Säuger bei Flower / (Flower 7626, 1872).

/ Die Länge des Dünndarms ist abhängig von der Schnelligkeit, mit welcher verdaut wird, und von der Menge und dem Volumen der Nahrungsmittel / (Nuhn 252, 1878).

/ Man kann im allgemeinen sagen, dafs Pflanzenfresser ein längeres Darmrohr besitzen, als Fleischfresser / (Wiedersheim 7676, 1893).

## Allgemeiner Bau des Darmrohres.

Der Darmkanal besteht durchweg aus folgenden Schichten:

1. einer Mucosa mit ihrem Oberflächenepithel. Dieselbe teilt sich in eine eigentliche Mucosa und in eine Submucosa, zwischen welchen beiden häufig eine Muscularis mucosae und seltener ein über der Muscularis mucosae gelegenes Stratum compactum scharf trennt;
2. einer Muscularis; dieselbe besteht gewöhnlich aus einer inneren Ring- und einer äufseren Längsschicht glatter Muskelzellen;
3. einer umhüllenden Adventitia, oft wenig ausgebildet, gegen die Körperhöhle (Coelom) mit einem platten Epithel überkleidet (Serosa).

Zählt man alle wichtigeren Schichten auf, welche vorkommen können, so sind die Namen folgende:

1. Epithel,
2. Tunica propria der Mucosa,
3. Stratum compactum,
4. Muscularis mucosae, Ringschicht, Längsschicht,
5. Submucosa,
6. Ringschicht der Muscularis } oder weitere Schichten,
7. Längsschicht „ „ }
8. Subserosa,
9. Serosa.

Die einzelnen Schichten zeigen einen verschiedenen Bau in den verschiedenen Teilen des Darmkanals. So kommen der Mucosa und Submucosa vielfach Drüsen zu; ferner zeigt die Oberfläche der Mucosa nicht ein gleichartiges Aussehen, sondern Bildungen verschiedener Art, z. B. Falten, ferner Zotten — Bildungen, welche geeignet sind, dem Organe ohne besondere Vermehrung des Gesamtvolumens eine bedeutende Oberflächenvergröfserung zu geben. Ferner werden wir es zu thun haben mit Geweben und Organen, welche in den verschiedenen Teilen des Darmkanals reichlicher oder spärlicher auftreten, so mit den Organen des aufsaugenden Apparates, den Chylusgefäfsen, mit der wechselnden Verbreitung des Lymphgewebes, den Blutgefäfsen und dem besondere Schichten resp. Plexus bildenden Nervengewebe.

Entsprechend ihrem Bau zeigen die Schichten in den verschiedenen Teilen des Darmkanals eine wechselnde Thätigkeit. Der Ösophagus, der in erster Linie die Aufgabe hat, die Speisen dem eigentlichen Sitz der Verdauung, dem Magen und Darme, zuzuleiten, zeigt einen einfacheren Bau; komplizierter ist derselbe im Darme selbst; hier erreicht er seine höchstdifferenzierte (für die eigentliche Verdauungsthätigkeit geeignete) Ausbildung im Mitteldarm.

/ „Der Dünndarm ist die Abteilung, aus welcher besonders die Aufsaugung geschieht“ / (Bergmann und Leuckart 7403, 1852).

Über die Bedeutung der einzelnen Schichten im Mitteldarm gebe ich nach Nuhn folgende Zusammenstellung. / Der Mitteldarm besitzt:

1. einen Bewegungsapparat:
   a) Muscularis,
   b) Serosa;
2. einen Resorptionsapparat:
   a) Mucosa mit Saugadern, den Darmzotten und verwandten Bildungen,
   b) Peyersche und solitäre Drüsen;
3. einen Secretionsapparat:
   a) in der Darmwand,
      α) Brunnersche Drüsen,
      β) Lieberkühnsche Drüsen,
   b) gröfsere, aufserhalb des Darmes liegende Drüsen,
      α) Leber,
      β) Pankreas / (Nuhn 252, 1878).

Es ist zu berücksichtigen, dafs die Bedeutung des Darmes für die Gesamtverdauung eine höhere ist, als bisher angenommen wurde. Man dachte früher, dafs der Chemismus der Magenverdauung von ausserordentlicher Wichtigkeit für die Verdauung sei. Moritz' klinisch-physiologische Untersuchungen, welche durch meine (Oppel 7719, 1896) vergleichend-anatomischen Ausführungen gestützt und auf eine breitere Basis gestellt wurden, zeigten, dafs die Magenverdauung bei zahlreichen Wirbeltieren ganz fehlen kann, und dafs in diesem Falle der Darm die Gesamtverdauung (wie dies für manche Fische schon Rathke 4520, 1837 erkannte) übernehmen kann. Diese Fähigkeit des Darmes ist es, auf welche ich hier ganz besonders hinweise. Wir werden demnach im Darm auch alle jene anatomischen Einrichtungen finden müssen, welche die Gesamtverdauung ermöglichen. Was unsere Befunde dem Magen an Bedeutung nahmen, geben sie dem Darm.

## Speiseröhre, Mitteldarm und Enddarm.

### Makroskopische Abgrenzung und wichtigste Merkmale im mikroskopischen Bau.

#### Amphioxus lanceolatus.

/ Den Anfang des Verdauungsrohres bildet eine kurze und wenig weite Röhre, die man mit der Speiseröhre anderer Wirbeltiere vergleichen könnte. Dann erweitert sich die Röhre, um sich allmählich wieder zu verengern. Die am stärksten erweiterte Stelle des Darmkanals, diejenige also, welche sich gleich hinter der Speiseröhre befindet, giebt rechts einen Blindsack ab, welchen Rathke damals mit dem Magen anderer Wirbeltiere vergleichen wollte.

Muskelfasern konnte Rathke im Darmkanal damals nicht erkennen, doch hält er es für zweifellos, dafs er mit solchen versehen ist / (Rathke 4523, 1841).

/ Der Darm zerfällt in mehrere Regionen. Der Kiemenschlauch setzt sich in einen kurzen, engen Kanal fort, die Speiseröhre, welche sich in den viel weiteren Darm öffnet. Gleich hinter der Speiseröhre geht von dem Darm ein langer Blindsack ab. Der Darm verengert sich nach hinten allmählich. Den Blindsack deutet Müller als Leber. Der weitere Teil des Darmes ist immer grün gefärbt. Die Färbung gehört der inneren Schicht des Schlauches an und rührt von einer drüsigen Beschaffenheit her, die man auf Durchschnitten als eine senkrecht stehende Faserschicht der Darmwände bemerkt. Der hintere Teil des Darmes hat eine helle Färbung. Der ganze Darmschlauch ohne Ausnahme wimpert im Innern, auch der Blindsack. Am stärksten ist aber die Wimperbewegung in einer Strecke des Darms, welche unmittelbar auf die grüne Region folgt. Hier beginnt die Exkrementbildung; man findet einen Strang brauner, also von Galle gefärbter Materie, der sich durch die sehr lebhafte Wimperbewegung schnell um seine Achse dreht / (J. Müller 4002, 1842).

Auch Stannius 1223, 1846 bestätigt, dafs die Schleimhaut des Tractus intestinalis überall mit Flimmerepithel versehen ist.

/ Auf den Kiemensack folgt ein kurzes Rohr, welches nach Rathke, Müller und Quatrefages mit der Speiseröhre verglichen werden kann; dann erst erweitert sich der Kanal zu einem gröfseren Sack. Weiter nach hinten verengert sich der Darmschlauch, um als Enddarm an der Afteröffnung links von der Afterflosse auszumünden. Nur der hintere Teil des Enddarms ist nicht gelbgrünlich, sondern hell und ungefärbt.

Das Darmrohr besitzt, abgesehen vom Enddarm, unvollständige Quer- und Kreisfalten.

Die Wand des Darmrohrs besteht aus einer dünnen, bindegewebigen Wand, welcher hie und da Kerne eingefügt sind, und einem geschichteten Epithel von bedeutender Mächtigkeit. Die tiefe Schicht des Epithels besteht aus kleinen, runden, sehr dicht aneinander gelagerten Zellen, die oberflächliche dagegen wird durch schmale wimpernde Cylinderzellen gebildet.

Die dem Darm zugekehrten Enden der Zellen tragen eine sehr dünne Cuticula, und auf dieser sehr deutliche Wimperhaare. Die Epithelschicht des Enddarms ist nicht so hoch als die des übrigen Darms.

An der Afteröffnung gehen die wimpernden Epithelzellen des Darms durch verschiedene Zwischenformen in die Zellen der äufseren Haut über.

Muskeln hat Stieda in der Darmwand nicht erkannt.

Die äufsere Fläche des Darmkanals ist von einem einfachen Plattenepithel bedeckt; nur hie und da sind die Zellen so dick, dafs sie auch als niedriges Cylinderepithel bezeichnet werden können. Stieda bildet einen Querschnitt durch den Darmkanal ab. Die Höhe des Epithels ist im Vergleich mit den übrigen Schichten eine aufserordentliche / (Stieda 5328, 1873).

/ Der Kiemenschlauch geht hinten direkt in den Darm über, indem er sich etwas verengert. Dies enge Anfangsstück wird von allen Autoren als Ösophagus bezeichnet. Dann folgt der Magen, eine Erweiterung, in welche der Blindsack mündet. Dann verengert sich der Darm allmählich. Der letzte verengerte Abschnitt, der Enddarm, ist nicht mehr, wie die vorderen Teile, am gröfseren Teil seines Umfangs

vom Peritonäum umgeben; er liegt vielmehr extraperitoneal. Langerhans erkennt auch die Muscularis des Darms / (Langerhans 3342, 1876).

/ Der Darmtractus zerfällt in zwei Abschnitte, einen respiratorischen, den Kiemenkorb, welcher sich an die Mundhöhle anschliefst, und einen verdauenden, den eigentlichen Darm.

Die Wand des letzteren besteht aus zwei Schichten, der äufseren Bindegewebsschicht und der inneren, überall flimmernden Schleimhautschicht. Die beiden Schichten liegen nicht aneinander (wie im Kiemenkorb), doch hält dies Rolph für ein Artefakt und für beim lebenden Tier nicht vorhanden.

Genau an der Trennungsstelle von Darm und Blinddarm fand Rolph ein aus hohen Cylinderzellen gebildetes Organ, welches er für eine kleine, in den Darm mündende Drüse hält. Der Blinddarm zeigt das Verhalten des Darmes selbst. Darm: Die Bindegewebehülle, viel zarter als im Bereich des Kiemenkorbes, zeigt wie dort feine Streifung. Ihre Aufsenwand ist mit Endothel bekleidet. Betreffend die Darmschleimhaut verweist Rolph auf Stieda / (Rolph 4773, 1876).

/ Der Darm des Amphioxus teilt sich in drei Abschnitte, einen für die Atmung, einen Leberabschnitt und einen verdauenden Abschnitt.

Auf dem Querschnitt zeigt das Darmrohr des Amphioxus eine äufsere Bindegewebsschicht und eine innere Epithelzellenschicht. Die Epithelzellen des Darms flimmern. Cattaneo weist darauf hin, dafs es nicht richtig ist, zu sagen: der Darm des Amphioxus hat keine Drüsen, da ja die ganze Darmoberfläche secerniert / (Cattaneo 1403, 1886).

/ Der Darm ist gerade, cylindrisch und nimmt nur sehr allmählich an Weite gegen den After hin ab.

Die Struktur des Darmes ist überall dieselbe.

Das Oberflächenepithel besteht aus unmäfsig langen Wimperzellen, die auf einer sehr dünnen Basalmembran aufsitzen / (Vogt und Yung 6746, 1894).

## Pisces.

/ Bei der Mehrzahl der Fische (ich verweise auch auf Rathkes Abbildungen) erweitert sich der Darm in einer gröfseren oder geringeren Entfernung vom After, so dafs schon äufserlich eine Sonderung des Darmes in einen Mittel- und Afterdarm erkennbar ist. Häufig bildet auch eine ringförmige Klappe eine weitere Abgrenzung der beiden Teile.

Bei den Cyprinen, bei Salmo labrax und bei Clupea Pilchardus ist kein Zeichen vorhanden, dafs auch bei ihnen ein Afterdarm entstanden ist.

Bei Lepadogaster biciliatus ist der Mitteldarm weiter als der Afterdarm, so dafs hier die vom menschlichen Baue hergenommenen Namen Dünndarm und Dickdarm unpassend sind.

Bei Gobius batrachocephalus finden sich besonders in der vorderen Hälfte des Mitteldarms viele mäfsig lange und dicke zungenförmige Vorsprünge, die beinahe grobe Zotten darstellen.

Wenn ein Afterdarm sich nicht unterscheiden läfst, nehmen in der Regel die den Darmkanal zusammensetzenden Häute vom Munddarm bis zum After allmählich an Dicke ab; hat sich aber ein Afterdarm ausgebildet, so sind am Anfang desselben die verschiedenen Häute, besonders die Muskelhaut, wieder dicker als am Ende des

Munddarms; jedoch werden sie auch an ihm nach hinten zu allmählich etwas dünner. Ist kein Magen vorhanden, so sind die Falten der Schleimhaut in dem vorderen oder magenartigen Teile des Darmes um ein sehr bedeutendes höher als in dem hinteren Teile.

Bei allen Fischen, welchen ein Magen fehlt, mündet der Ausführgang der Gallenwege dicht hinter dem Schlundkopf. Bei allen diesen Fischen mufs demnach der ganze Prozefs der Verdauung von dem eigentlichen Darme vermittelt werden, der im Verhältnis zum Schlundkopfe ziemlich weit beginnt / (Rathke 4520, 1837).

/ Eine sehr deutliche Einschnürung trennt bei Anguilla den Pylorusarm vom Darm und markiert äufserlich das Ende des Magens, während sich die Grenze des Ösophagus und Magens höchstens durch gröfsere Durchsichtigkeit der Wand äufserlich erkennen läfst.

Der Ösophagus ist mindestens ebenso lang wie der Magen / (Valatour 7501, 1861).

/ Es findet sich mit wenigen Ausnahmen, wovon Beispiele die Dermopteri und Lepidosiren sind, ein Dünndarm und Dickdarm.

Der Anfang des Dünndarms, welchem man willkürlicherweise den Namen Duodenum gegeben hat, ist gewöhnlich weiter als der Rest des Dünndarms; er nimmt die Ausführgänge der Leber und des Pankreas auf, und bei den meisten Knochenfischen die der Appendices pyloricae. Am Ende des Dünndarms findet sich gewöhnlich eine ringförmige Klappe.

Der Dickdarm (der relativ länger ist bei Amia, Polypterus, Stör und Chimära) zeigt eine Fortsetzung von Querfalten wie bei Salmo, welche jedoch eine ununterbrochene Spiralfalte bilden. Bei Lepidosiren zieht sich dieselbe durch die ganze Ausdehnung des Dick- und Dünndarms. Die Spiralfalte findet sich bei allen Plagiostomen, und stellt den hauptsächlichsten Unterschied zwischen dem Darm dieser Fische und dem der niedriger organisierten Myxinoiden dar.

Das wahre Homologon des Dünndarms ist bei den Plagiostomen aufserordentlich kurz; es ist eng bei den Rochen, geräumig und manchmal sackförmig bei den Haien / (Owen 212, 1868). Es rechnete also Owen damals den Spiraldarm zum Dickdarm, eine Auffassung, welche heute keine mir bekannten Vertreter mehr findet.

/ Eigentliche Drüsen kommen im Mitteldarm der Fische nicht vor. Innerhalb der Krypten läfst sich nur für die Becherzellen eine sekretorische Thätigkeit nachweisen. Die übrigen Epithelzellen tragen Einrichtungen, welche ihre nahen Beziehungen zum Resorptionsapparate erkennen lassen. Die Oberflächenvergröfserung der Darmschleimhaut stellt einen mehr oder weniger komplizierten Resorptionsapparat dar, in dem reiche Lymphbahnen bis direkt unter das Epithel ziehen. Die Lymphräume umgeben die Darmgefäfse. Ein solcher Resorptionsapparat wird auch durch die Spiralklappe gebildet.

Zur Vereinigung der Lymphapparate des Darmes zu bestimmten Organen (Noduli etc.) ist es nur an wenigen Stellen bei Fischen gekommen. So im Ösophagus der Selachier und am Pylorus einiger Teleostier / (Edinger 1784, 1876).

/ Pilliet fafst seine Resultate über den Fischdarmkanal folgendermafsen zusammen:

Der Ösophagus, wenn ein solcher vorhanden ist, zeigt die Struktur „dermopapillärer" Schleimhaut, ein geschichtetes Stratum Malpighi mit zahlreichen Becherzellen an der freien Oberfläche.

Die Appendices pyloricae besitzen, wenn sie existieren, die Struktur des Darmteils, an welchem sie sich ansetzen.

Die Darmfalten zeigen Ähnlichkeiten mit denjenigen, welche sich bei den Föten der Säugetiere finden. Es herrscht die Längsrichtung bei den Darmfalten vor. Längsgerichtete Darmfalten können allein bestehen, wie bei Scomber, oder durch quere Anastomosen verbunden sein.

Der Enddarm, der bei fast allen Fischen erweitert ist, kann vom Mitteldarm durch einen deutlichen Sphincter abgesetzt sein.

Die Mucosa der Enddarmerweiterung ist dicker als die des Dünndarms / (Pilliet 415, 1885).

/ Kultschitzky untersuchte verschiedene Arten von Gobius, Platessa rhombus und luscus, Raja clavata, Trygon pastinaca, Acipenser stellatus und ruthenus. Vorder-, Mittel- und Hinterdarm sind meist deutlich voneinander abgegrenzt / (Kultschitzky 3261, 1887, nach dem Referat von Hoyer in Schwalbes Jahresbericht).

Du Bois-Reymond 6508, 1889 giebt folgende Tabelle:

Dicken der Darmschichten in 0,01 mm:

| Präparat | Muscularis | | | | Schleimhaut und Bindegewebe | Drüsenlage |
|---|---|---|---|---|---|---|
| | gestreifte | | glatte | | | |
| | Längsschicht | Ringschicht | Längsschicht | Ringschicht | | |
| Karpfen, Darm . . . . | — | — | 1 | 2 | 5 | 40 |
| Peizger, Magen . . . . | 10 | 15 | — | 1 | 15 | 25 |
| Schlei, Rectum . . . . | 20 | 15 | — | 5 | 10 | 30 |
| Schlei, Darm . . . . . | 15 | 20 | 2 | 7 | 15 | 35 |
| Schlei, Magen. . . . . | 35 | 60 | — | 5 | 15 | 60 |

/ Die Einmündung des Gallenkanals bezeichnet die Grenze gegen den Mitteldarm, dessen Anfang durch die charakteristischen, an Zahl aufserordentlich wechselnden, bei den meisten Teleostiern und Ganoiden vorkommenden Pylorusanhänge kenntlich gemacht wird.

Eine mehr als bei den Cyklostomen entwickelte Spiralfalte findet sich bei allen Selachiern, Ganoiden und Dipnoern, wenigstens in dem hinteren Abschnitte des Mitteldarmes; bei Ceratodus ist sie aufserordentlich entwickelt. Der stets gerade Afterdarm ist nur selten durch eine Einschnürung von dem Mitteldarme getrennt / (Vogt und Yung 6746, 1894).

## Myxine.

/ Es fehlt im Darme von der spiraligen Falte des Petromyzon jede Spur. Wimperbewegung kommt im Darme nicht vor / (Müller, J. 4000, 1845).

### Petromyzonten.

/ Bei Petromyzon fluviatilis nimmt die Dicke der Häute des Darmes von vorne bis hinten allmählich ab / (Rathke 4519, 1826).

/ Mitteldarm von Petromyzon Planeri: Der Munddarm schliefst sich gegen den Mitteldarm durch eine Klappe ab.

In der Wandung des Mitteldarmes findet sich eine eigentümliche Drüse. Diese intraparietale Drüsenmasse sieht Langerhans als Pankreas an.

Der Darm besitzt eine Längsfalte mit reich entwickeltem kavernösen Gewebe (siehe Fig. 1). In der Falte verläuft ein grofses Gefäfs, das seiner Struktur nach eine Arterie ist, von dem Äste ausgehen, welche Kapillaren nach der Oberfläche senden; dieselben sammeln sich wieder zur dorsal am Darm verlaufenden Pfortader.

Die Epithelien des Darmes sind mit Flimmercilien bekleidet, doch ist der Flimmerbesatz ein unterbrochener.

Becherzellen fehlen, doch kommen am Anfang des Mitteldarms den Becherzellen ähnliche „Körnerzellen“ vor; doch ist die Cuticula derselben vollständig erhalten.

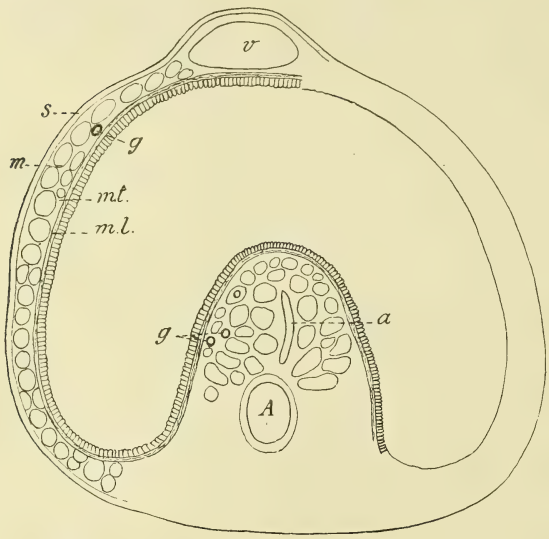


**Fig. 1. Querschnitt durch den Mitteldarm des Ammocoetes. 240 : 1.**
*s* Serosa; *m* kavernöse Schleimhaut; *mt* äufsere Quermuskulatur; *ml* innere Längsmuskulatur; *g* Ganglienzellen; *A* Stamm der Arteria mesenterica; *a* Ast derselben; *v* Vena portae. Nach Langerhans 3336, 1873.

Ein Nervenplexus liegt zwischen Muscularis und Mucosa. Der Plexus erinnert seiner Struktur nach an den Meissnerschen Plexus der Säuger / (Langerhans 3336, 1873).

Ammocoetes. — / Faltenbildung im Mitteldarm fehlt; die Spiralklappe ist schon mächtig entwickelt / (Edinger 1784, 1876).

/ Der Darm der Neunaugen ist auf der ganzen Fläche mit Flimmerepithel bedeckt.

In die Schleimhaut des Darms der Neunaugen sind Nervenzellen mit allen eigentümlichen Beschaffenheiten der sympathischen Nervenzellen eingelagert / (Fortunatow 2063, 1877).

/ Bei Petromyzon fluviatilis et marinus (Lin.) kann man einen Ösophagus, einen Magen und einen Darm unterscheiden / (Cattaneo 1403, 1886).

Flufsneunauge, die Pricke (Petromyzon fluviatilis). — / Hinter der Mundhöhle, zwischen dem Vorderende des Stempels und den Ohrbläschen erstreckt sich der Pharynx. Es ist ein enger Kanal, dessen Oberwand unmittelbar der Schädelbasis anliegt, während die untere Wand an den Zungenstempel angeheftet ist. Der Kanal ist innen von einem zweischichtigen Pflasterepithelium mit spärlichen Sinneszellen überkleidet.

An seinem Hinterende mündet der Pharynx in zwei Hohlgänge, den dorsal liegenden Ösophagus und den darunter verlaufenden Wassergang. In dieser Gegend umgiebt eine kreisförmige Verdickung die Einmündung in den Schlund. Die Schenkel der Verdickung

schliefsen sich dann in der Mittellinie zusammen, bilden so die ventrale Wand des Schlundes und trennen diesen von dem darunter liegenden Wassergange. Die Vereinigungslinie bildet im Lumen des Ösophagus einen seichten Vorsprung, aus welchem sich die im Darm ausgebildete Spiralklappe zu entwickeln scheint.

Der Schlund besitzt Längsfalten der Schleimhaut, welche mit hohen Cylinderzellen ausgekleidet ist, die keine Wimpern tragen.

Der Ösophagus setzt sich unmittelbar in das mit einer vorspringenden Spiralklappe versehene Darmrohr fort. Am Übergange des Ösophagus in den Darm zeigen sich in den Wänden des Schlundes selbst einige körnige Follikel, welche Schneider als Anlage einer Milz ansieht.

Eine innere Ring- und eine äufsere Längsschicht der Muscularis sind im Darme vorhanden. Die Spiralfalte besteht aus einer longitudinalen Einstülpung der Schleimhaut, die mit Bindegewebe erfüllt ist, in welchem zwei Gefäfsstämme verlaufen, die Darmarterie und eine Vene, welche sich als Pfortader in der Leber verzweigt. Sobald der Darm die Leber verlassen hat, schwillt die nun auf der Bauchseite gelegene Falte bedeutend an, die Auskerbungen werden lange, zottenartige Falten, wie sich dieselben auch auf der übrigen Darmschleimhaut zeigen, und nach und nach wird die Spiralfalte so mächtig, dafs sie fast die Höhle des Darmes ausfüllt. Alle diese Zottenfalten sind, wie diejenigen des Darmes, von einem hohen Cylinderepithelium ausgekleidet, dessen abgestutzte Zellen sehr kurze und feine Wimpern tragen. Im Bindegewebe der Zottenfalten zeigen sich, aufser den Gefäfsen, zahlreiche Lakunen, die wahrscheinlich dem Lymphsysteme angehören / (Vogt und Yung 6746, 1894).

### Selachier.

Die äufsere Form des Darmrohres und seiner Teile bei einigen Selachiern zeigen in Umrissen die Figuren 2—5.

Plagiostomen. — / Zwischen Pylorus und dem Anfang der Klappe findet sich eine klappenlose, oben kuppelförmig gedeckte Höhle, in welche sich der Gallengang und der Pankreasgang ergiefst, und wo beim Fötus auch der Ductus vitello-intestinalis einmündet. Diese Abteilung des Darms ist die Bursa Entiana (Über den glatten Hai des Aristoteles. Abhandl. d. Akad. d. Wiss. Berlin a. d. J. 1840. p. 228). Sie entspricht dem Duodenum anderer Tiere. Darauf folgt der weite Klappendarm, und indem sich dieser wieder zusammenzieht, geht er in das klappenlose Endstück oder den Mastdarm über, in dessen Ende sich ein länglicher drüsiger Schlauch ergiefst. Der Klappendarm ist der chylopoëtische Teil des Darmes, wo die durch die Klappe bewirkte Vermehrung der Oberfläche die Windungen des Darmes ersetzt.

Die Bursa Entiana entspricht ihrem Namen bei den Haien; bei einigen Rochen wird sie länger ausgezogen und röhrig, z. B. bei Myliobatis, wo der Pylorus schon vor der Umbiegung des aufsteigenden Rohrs in den Klappendarm sich befindet, während der Gallengang in der Nähe des Anfangs der Klappe wie gewöhnlich eintritt. Die Bursa hat in diesem Fall die Gestalt eines Destillierhelms; sie hat einen Hals / (J. Müller 4000, 1845).

/ Reste des Dotterganges konstatierte Leydig bei einem vier Fuſs langen Meerengel in der Nähe der Einmündungsstelle des pankreatischen Ganges, auch bei einem ausgewachsenen Spinax niger neben der Einmündung des Gallenganges in den Anfang des Klappendarmes (Bursa Entiana) / (Leydig 3455, 1852).

/ Eine klappenlose, bald weitere, bald röhrenförmige Höhle, beginnend hinter den Valvulae pylori, in welche Ductus hepaticus und

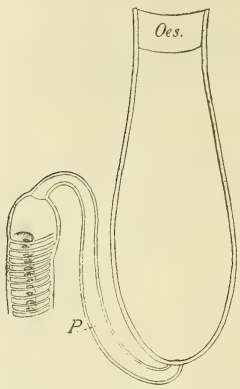


Fig. 2.

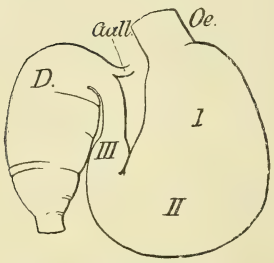


Fig. 5.

Fig. 3.

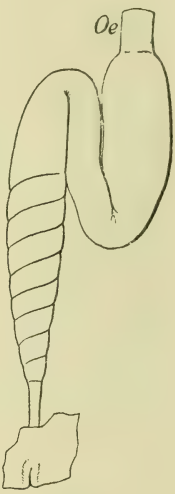


Fig. 4.

Fig. 2—5 zeigen die äuſsere Form des Darmrohres bei einigen Selachiern.

**Fig. 2. Haifischmagen.** Nach Home 115, 1807. *Oes* Ösophagus; *P* Pylorus.

Fig. 3. **Darmrohr von Alopecias vulpes.** 2/3 der natürlichen Gröſse. *Oes* Ösophagus; dann folgt der weite, absteigende Teil des Magens, dann der enge, aufsteigende Pylorusteil; *Gall* Gallengang; dann folgt der erweiterte Spiralklappendarm, während der Enddarm sich wieder verjüngt.

Fig. 4. **Darm von Mustelus laevis.** 2/3 der natürlichen Gröſse. *Oe* Ösophagus; die Windungen der Spiralklappe sind ersichtlich, der Enddarm verjüngt sich sehr; am Ende des Darmes findet sich ein Stück der äuſseren Haut der Öffnung der Kloake.

Fig. 5. **Darmtractus von Torpedo marmorata.** 2/3 der natürlichen Gröſse. *Oe* Ösophagus; *D* Darm; *I, II, III* verschiedene Regionen des Magens; *Gall* Gallengang.

pancreaticus münden, führt bei den Squalidae die Benennung der Bursa Entiana. Über die Unrichtigkeit dieser Bezeichnung hat sich ausgesprochen: J. Müller, Abhandl. d. Akad. d. Wissensch. zu Berlin 1842. S. 228) / (Stannius in Siebold und Stannius 411, 1856).

/ Der Darmtractus der Selachier teilt sich in den Ösophagus, Magen, Mitteldarm und Enddarm / (Cattaneo 1403, 1886).

### Chimaera monstrosa.

/ Der Darmkanal stellt einen kurzen Schlauch dar, der in der Mitte etwas erweitert ist und ganz gerade verläuft. Munddarm, Mitteldarm und Afterdarm sind durch ihre Strukturverhältnisse scharf geschieden. Die äufsere Fläche des Verdauungskanals ist schwarzblau pigmentiert, und die Muskulatur ist gering entwickelt. Der Munddarm ist durchweg mit quergestreiften Muskeln belegt bis zu seinem Übergang in den Mitteldarm, von wo an glatte Muskeln bis zum After die Stelle einnehmen. Die Schleimhaut ist im Munddarm oder Schlund in Längsfalten gelegt und glatt; im Mitteldarm liegt die Spiralklappe. Sie macht drei Treppen; ihr äufserer Rand ist an die Darmwand geheftet, der innere ist frei. Die Schleimhaut des Mitteldarms zeigt nach Leydig Zotten. Die Schleimhaut des Afterdarms ist glatt und zottenlos. Die Spiralklappe endigt im Mitteldarm und erstreckt sich nicht, wie Stannius irrtümlich angiebt, bis zum After. Dagegen finden sich am Anfange des Afterdarms gegen acht ziemlich stark vorspringende Längswülste / (Leydig 8266, 1851).

/ Bei Chimaera, wo der ganze Darm gerade zum After verläuft, geht die inwendig mit Längsfalten besetzte Speiseröhre ohne zwischenliegenden Magen in einen erweiterten Abschnitt über, der anfangs durch den Besitz von dichtstehenden Zacken ausgezeichnet ist, die weiterhin ihre Stellung ändern. In den sehr kurzen Anfang dieses Abschnittes (Duodenum) mündet der Ductus choledochus, neben und unter dessen Öffnung sogleich die erste Klappe abzusteigen beginnt. Die Klappe macht drei Windungen; dann folgt das mit Längsfalten besetzte Rectum. Zwischen je zwei seiner Falten liegt am Anfange des Rectum je eine Anhäufung von Drüsenschläuchen / (Stannius in Siebold und Stannius 411, 1856).

### Ganoiden.

/ Die Grenze zwischen Ösophagus und Magen läfst sich nur durch mikroskopische Untersuchung feststellen. Beim Stör, Scaphirhynchops, Polyodon und Amia finden sich tiefe Drüsenschläuche kopfwärts von der Mündung des Ductus pneumaticus. Bei Lepidosteus mündet der Ductus pneumaticus sehr weit von der Stelle, wo die ersten Drüsenschläuche erscheinen. Beim Stör und Scaphirhynchops, wo sich Drüsen kopfwärts vom Ductus pneumaticus finden, mündet der Ductus pneumaticus in den Magen und nicht in den Ösophagus (wie frühere Autoren angeben) / (Hopkins 7718, 1895).

### Acipenser.

/ Der bei Plagiostomen kurze Teil zwischen Pylorus und Klappendarm (Bursa Entiana), macht bei den Stören einen besonderen längeren Teil des Darmes aus; es ist das Duodenum. In den Anfang desselben ergiefsen sich die Appendices pyloricae und der Gallengang. Das Ende springt trichterförmig in den Klappendarm vor, und von diesem Trichter entspringt die Spiralklappe. Der Klappendarm der Störe ist als Dünndarm (Brandt sieht ihn als Dickdarm an) anzusehen / (J. Müller 4000, 1845).

### Polypterus bichir.

/ Bei Polypterus bichir endet das pylorische Rohr in den Klappendarm selbst. Der Pylorus springt in das obere Ende des Klappen-

darmes vor; über dieser Stelle liegt der einzige Blinddarm, appendix pylorica, des Polypterus. Von dem Pylorus aber entspringt die Spiralklappe. In den Anfang des Klappendarmes geht der Gallengang. Hier ist der Duodenalraum des Darmes auf die kleine Stelle zwischen dem Pylorus, dem Anfang der Klappe und der Appendix pylorica beschränkt; diese entspricht der Bursa Entiana der Haifische, und dieser kleine Raum fängt an, bei den Rochen sich zu verlängern, und bei den Stören ist es eine ganze Darmschlinge geworden / (J. Müller 4000, 1845).

/ Der Darm von Polypterus bichir hat vom Pylorus bis zum After nur glatte Muskulatur. Die Muskelhaut der Appendix pylorica und der oberen Hälfte des Klappendarmes übertrifft an Dicke die des pylorischen Ganges; dann aber nimmt sie am Ende des Klappendarmes und des Afterdarmes beträchtlich ab.

Die Schleimhaut des Darmes hat fein retikuliertes Ansehen. Nach dem Enddarm zu werden die Grübchen immer seichter und mehr in die Länge gezogen. Leydig deutete diese Schleimhautgrübchen damals als Drüsen / (Leydig 588, 1854).

### Lepidosteus osseus.

/ Das Peritoneum ist unpigmentiert. Die kurze Spiralklappe macht nur zwei oder zweieinhalb Windungen und endigt ungefähr zwei Centimeter vom After / (Hopkins 7718, 1895).

### Teleostei.

/ Auch die Knochenfische haben vom Dickdarm nichts als den Mastdarm, durch eine Ringfalte vom übrigen Darm getrennt / (J. Müller 4000, 1845).

### Cobitis fossilis.

/ Stannius (vergl. Anat. S. 90) rechnet Cobitis zu den Fischen, bei denen eine Scheidung von Speiseröhre und Magen mangelt, indem die hintere Hälfte, die Magengegend, weder durch Erweiterung noch durch Eigentümlichkeiten der Texturverhältnisse sich von der vorderen, dem Schlunde, auszeichnet. Für Cobitis fossilis ist diese Angabe nicht im geringsten anwendbar, sondern Schlund und Magen grenzen sich durch verschiedene Beschaffenheit ihrer Schleimhaut scharf voneinander.

Der Ösophagus ist kurz, seine Muskelhaut ist quergestreift, die Mucosa entbehrt der Drüsen.

Der erweiterte Anfangsteil des Darmes, welchen Leydig damals noch Magen nannte, besitzt aufser der durch Budge angezeigten quergestreiften Muskulatur eine Ringschicht glatter; die Anordnung ist demnach dieselbe, wie sie Molin für die Schleie konstatiert.

Im erweiterten Anfangsteil des Darmes finden sich keine Drüsen. Das Epithel war nicht aus einerlei Zellenformen zusammengesetzt, sondern in der Tiefe gewahrte man Cylinderzellen, schmal, mit länglichem Kern und feinkörnigem Inhalt; die oberen Schichten bestanden aus rundlichen Zellen; zwischen ihnen fanden sich einzelne gröfsere Körper („Schleimzellen“).

Der darauf folgende Darmabschnitt hat dünnere Wände; hier findet sich (Budge) nur glatte Muskulatur, und zwar eine äufsere dünne Längs- und eine innere dicke Ringschicht.

Epithel vermochte hier Leydig damals nicht zu konstatieren, dagegen einen solchen Gefäfsreichtum der Mucosa, dafs sie eigentlich nur aus Blutkapillaren und etwas homogener Bindesubstanz, als Träger derselben, zu bestehen scheint. Cobitis fossilis schluckt beständig Luft und giebt sie durch den After wieder von sich, nachdem er sie zufolge den Beobachtungen von Ehrmann in Kohlensäure verwandelt hat (Cuvier, Tierreich, übers. von Vogt B. II, S. 375). Cobitis fossilis athmet demnach mit seinem Darm atmosphärische Luft. Daher stirbt auch dieser Fisch nicht sobald, wenn er ins Trockene gerät, und lebt fort im Schlamme ausgetrockneter Gewässer / (Leydig 589, 1853).

/ Der Darm gliedert sich in vier Abschnitte: 1. kurzer, relativ enger Ösophagus, 3—5 mm lang; 2. cylindrischer, dickwandiger Magenabschnitt, 2—2½ cm; 3. dünnwandiger Mitteldarm; 4. kurzes Rectum. — Der Teil, welchen Lorent als Magen bezeichnet, zeigt ein Netzwerk von Fältchen und Erhebungen, deren Maschen von kleinen Grübchen gebildet werden. „Gegen den Pylorus hin werden die Falten niedriger. Am Übergang in den Mitteldarm setzt sich diese Beschaffenheit noch eine kleine Strecke weit fort; dann wird die Schleimhaut mehr glatt", sammtartig, feingekörnt — bis zum Anus. (Längsfalten bei gehärteten Exemplaren.) „Gegen das Pylorusende des Magens findet sich am Mitteldarm eine kleine, nicht sehr deutliche Schleimhautfalte."

Der Mitteldarm ist nur bei Alkoholtieren gerade; bei frischen zeigt er stets deutliche Windungen. Mesenterium ist vorhanden (gegen Leydig). Im Mitteldarm findet Lorent gegen Leydig und Edinger ein Epithel, welches er zuerst an Silberbildern, dann auch an Schnitten erkennen konnte / (Lorent 11, 1878).

## Amiurus.

Macallum 3660, 1884 giebt folgende Zusammenstellung über die Länge der verschiedenen Teile des Darmes bei Amiurus catus und nigricans:

| | Körper | Ösophagus | Magen (mit dem Blindsack) | Pylorus | Mitteldarm | Enddarm | Körperhöhle | Luftblase |
|---|---|---|---|---|---|---|---|---|
| | c. | c. | | | | | | |
| Amiurus catus . . . . . | 31 | 3,5 | 3 | 2 | 40 | 5 | 10 | 5,5 |
| „ nigricans (1) . . . | 38 | 2,2 | 2 | 1,5 | 32 | 4,8 | 7,5 | 3,8 |
| „ „ (2) . . . | 60 | 5 | 6 | 3 | 110 | 9 | — | — |

## Perca fluviatilis.

/ Drei cylindrische Pylorusanhänge öffnen sich in den Darm kurze Zeit nach seinem Austritte aus dem Magen. Man hat den Darmabschnitt zwischen Magen und Darmschlinge auch das Duodenum genannt. „Die Schleimhaut der Pylorusanhänge zeigt zahlreiche, in allen Richtungen sich kreuzende Fältchen, welche ein dichtes Netz

bilden. Die histologische Struktur ist übrigens derjenigen der Magenfalten gleich.“ — Auf Querschnitten zeigen die Wände des Darmes, wie die des Magens, eine äufsere, sehr dünne Peritonealhülle mit zerstreuten, platten Kernen, eine dünne Längsmuskelschicht, in welcher zahlreiche Blutgefäfse sich verzweigen, dann eine dickere Schicht von glatten, queren Muskelfasern, mit dicken, ovalen Kernen, deren Längsachse derjenigen der Fasern parallel gerichtet ist, und endlich die Bindegewebsschicht mit kleinen, runden Zellkernen. Die Schleimhaut zeigt Zotten von verschiedener Gestalt, die oft so lang sind, dafs ihre Spitzen im Darmlumen sich in der Mitte berühren. Auf Querschnitten erscheinen sie fadenförmig oder dreieckig, besetzt mit sehr langen Cylinderzellen, die senkrecht zur Längsachse der Zotte stehen. Zuweilen weichen diese Zellen auseinander und lassen Räume zwischen sich, welche dem Durchschnitte einer einzelligen Drüse ähnlich sehen.

Der Afterdarm ist von dem Darme durch eine etwa 2 mm hohe und nach hinten gerichtete, innere Kreisfalte der Schleimhaut geschieden.

Vogt und Yung geben eine Abbildung eines: „Querschnitts einer Darmzotte“. Sollten je letztere vorkommen, so wäre die genannte Abbildung jedenfalls ein Längsschnitt durch die Zotte, wohl aber ein Querschnitt durch die Darmwand / (Vogt und Yung 6746, 1894).

### Anarrhichas lupus (Seewolf).

/ Der Darm besitzt ein hohes Cylinderepithel mit untermischten Becherzellen. Das Oberflächenepithel sitzt auf einer aus fibrillärem Bindegewebe bestehenden Basalmembran, die sehr dick ist. Drüsen wurden nicht gefunden. Eine Muscularis mucosae fehlt. Die Muscularis besteht aus einer inneren cirkulären und einer äufseren longitudinalen Schicht, welche wieder von einer Bindegewebshaut, die vom Mesenterium gebildet wird, umhüllt sind / (Haus 8248, 1897).

## Dipnoër.

/ Ceratodus. — Die Spiralfalte macht neun Windungen. Im Anfangsteil des Darmes beschreibt Günther feine Falten von schrägem Verlauf. In der ventralen Wand des Darmes findet er an dieser Stelle zahlreiche flache Drüsen. Es sind entweder einfache Follikel ohne Öffnung oder gröfsere, bestehend aus homogener Substanz und mit einer kleinen Öffnung, welche in einen kurzen, einfachen oder gegabelten Gang leitet. Auch im übrigen Darm findet er zerstreut derartige Drüsen von 1—3 mm Durchmesser. Bisweilen liegen diese Follikel auch in Haufen, namentlich in der Spiralfalte / (Günther 2439, 1872).

/ Protopterus annectens. — Jene Partie des Vorderdarms, welche in topographischer Beziehung mit einem Magen parallelisiert werden mufs, ist sehr dünnwandig und besitzt ein enges Lumen. Auf der einen Seite des Magens liegt ein kompaktes lymphoides Organ, das ihn in seiner ganzen Länge begleitet. Auch im Bereich des weiter nach hinten liegenden Darmrohres ist ein solches vorhanden; allein es tritt in so enge Beziehungen zur Darmwand selbst, sowie auch zu der Spiralklappe, dafs man es als besondere Masse nicht

mehr unterscheiden kann. Beide erscheinen hier zu einem einheitlichen Ganzen verbunden. Die Muskelschicht des Darms macht einen rudimentären Eindruck. Nirgends stellt sie eine geschlossene, einheitliche Schicht dar, sondern erscheint wie zerrissen und von dem lymphoiden Gewebe allerorts wie durchbrochen und zersprengt. Die Folge davon ist, dafs die Darmwand an manchen Stellen nur aus dem Epithel der Schleimhaut, dem Lymphgewebe und Peritoneum besteht / (Parker 4216, 1889).

/ Die pigmentierten Wände des Darms und der Spiralklappe sind sehr dick, was dem reichlich in ihnen enthaltenen Lymphgewebe zuzuschreiben ist. Mit Ausnahme der Bursa Entiana, deren innere Wände tiefe, pigmentierte, schiefe Falten besitzen, ist die Mucosa des ganzen Darmes vollständig glatt. Magen- oder Darmdrüsen fehlen.

Im ganzen Darm findet sich Flimmerepithel. Das Epithel ist cylindrisch und geschichtet, und verzweigte Pigmentzellen erstrecken sich ins Epithel hinein im gröfseren Teil des Darmes. Leukocyten finden sich hier und da unter den Epithelzellen. Eine Schicht von kleinzelligem lymphoidem Gewebe liegt direkt unter dem Epithel / (Parker 319, 1891).

/ Parker beschreibt für Protopterus annectens den makroskopischen Bau des Darmrohres und trennt in Ösophagus Magen und Darm. Dann behandelt er gesondert den mikroskopischen Bau dieser Organe. Das geschichtete Epithel des Pharynx setzt sich in den Ösophagus (und sogar noch eine Strecke weit in den Magen hinein) fort. Es besteht aus drei oder vier Reihen von Zellen und ist ungefähr 50—70 $\mu$ dick; die äufsere Schicht ist platt und hat einen Kutikularsaum, Becherzellen sind reichlich.

Im Darm findet sich Flimmerepithel untermischt mit zahlreichen Becherzellen. In der Bursa Entiana finden sich verzweigte schwarze Pigmentzellen im Epithel. Im und unter dem Darmepithel finden sich Leukocyten, besonders eine dichte Schicht zwischen Epithel und Muscularis mucosae. Im Darm finden sich keine Drüsen. Das submucöse Gewebe enthält eine grofse Zahl von Leukocyten. In einem Teil der amöboiden Wanderzellen finden sich hellgelbe Pigmentkörnchen, in anderen dunklere, und Parker nimmt Übergänge zwischen den hellen und den dunkleren Pigmentzellen (welche sich besonders in der Bursa Entiana finden) an / (Parker 6333, 1892).

Lepidosiren annectens. — / Spiralklappe im Mitteldarm ist vorhanden, die Schleimhaut des Mitteldarmes zeigt honigwabenartige Vertiefungen (Owen).

Das Vorkommen eigentlicher Drüsen ist zweifelhaft.

Die von Hyrtl erwähnten, am Insertionsrande der Spiralklappe vorkommenden, merkwürdigen, scharf begrenzten, eiförmigen oder runden, 2—4 Linien im Durchmesser haltenden, 1—2 Linien tiefen Gruben fand auch Edinger und zählte deren 14. Ihr Grund ist mit dichtstehenden Zotten besetzt / (Edinger 1784, 1876).

Lepidosiren paradoxa. — / Der Ösophagus geht, ohne an Durchmesser zuzunehmen, in den Darm über. Eine eigentliche Magenerweiterung des Verdauungskanals existiert nicht. Doch konstatiert Hyrtl eine Pylorusklappe und nennt, der Analogie wegen, das vor der Pylorusklappe liegende Stück des Darmrohres Magen. Ein drüsiges, gelapptes Organ liegt in der oberen Magenwand, setzt sich

über den Pylorus hinaus in das Gedärm fort und wird in die Spiralklappe aufgenommen. Hyrtl stellt es zu den Wundernetzen.

Der Darmkanal erweitert sich unter dem Pylorus zusehends. Er besitzt eine in Hobeltouren verlaufende Klappe. Die Wendeltreppe der Klappe macht ungefähr fünf Windungen und hört zwei Zoll vor der Afteröffnung auf. Die Säule, um welche sie sich windet, enthält eine Verlängerung der oben erwähnten rätselhaften Magendrüse.

Unter dem Pylorus zeigt die Schleimhaut einen halben Zoll weit eine äufserst subtile, mit freiem Auge kaum unterscheidbare Netzbildung. Gröfsere Falten oder Zotten finden sich nirgends. Die Einmündungsstelle des Gallenganges liegt rechts neben der Pylorusklappe in einer ovalen Grube.

Am Insertionsrande der Spiralklappe erwähnt Hyrtl merkwürdige Organe; es sind scharf begrenzte, eiförmige oder runde, 2—4 Linien im Durchmesser haltende, 1—2 Linien tiefe Gruben, welche sich durch die drei folgenden Windungen fortsetzten; Hyrtl zählte deren 14. Der scharfe Schleimhautrand, der jede einzelne umgiebt, sticht durch seine gelbliche Färbung gegen die übrige durchaus schwarz pigmentierte Schleimhaut grell ab. Ihr Grund ist mit dichtstehenden Zotten besetzt. Ob diese Gebilde Absorptionsorgane sind, ist eine Vermutung, für welche ihre Form zu sprechen scheint, die aber schwer zu beweisen ist. Appendices pyloricae fehlen / (Hyrtl 2861, 1845).

/ Im Darme von Lepidosiren beschreibt Ayers folgende Schichten: 1. Peritonealschicht, 2. Stratum von Bindegewebe und Muskelzellen, 3. Diffuses Lymphgewebe bildet die Submucosa und Mucosa; hier sind zu unterscheiden a) Lymphoidkapseln, b) Bindegewebswand, c) Lymphoidzellen, d) Bindegewebsscheidewand, e) das eigentliche Schleimhautepithel / (Ayers 770, 1885).

Lepidosiren articulata. — / Ehlers schildert die makroskopischen Verhältnisse und berichtigt Angaben von Hyrtl.

Ehlers bezeichnet den dunklen, wulstförmigen Körper an der Wand des Magens trotz Hyrtls Bedenken als Milz. Die dunkle Pigmentierung ist an ihm nur auf die Rinde und auf hilusartige Einsenkungen beschränkt. In der Achse des Körpers läuft eine starke Arterie. Die gefäfsreiche Pulpa zeigt um sie herum in lappenförmigen Abgrenzungen grofse Gefäfsknäuel.

Pylorusöffnung und die Gallengangmündung sind voneinander durch den stark einspringenden Wulst der Milz und den Anfang der Spiralklappe völlig getrennt. In dem von Hyrtl untersuchten Exemplare macht die Spiralklappe etwa fünf Windungen, Ehlers zählt neun Umgänge.

Hyrtls 14 Gruben in der Anfangsstrecke des Darmes findet Ehlers nicht (er denkt an parasitäre Würmer).

Auf die Verhältnisse des Enddarmes mit seinem dorsalen Blindsack, der mit Unrecht als Harnblase bezeichnet wird, geht Ehlers nicht ein / (Ehlers 7446, 1895).

## Amphibia.

Über die makroskopischen Verhältnisse vergleiche Stannius in Siebold und Stannius 411, 1856, Owen 212, 1868 und andere Lehrbücher der vergleichenden Anatomie.

/ Im Mitteldarm der Amphibien finden sich folgende Schichten: 1. Peritoneum, 2. Längsmuskelschicht dünn, 3. Ringmuskelschicht, 4. Mucosa. Die Mucosa läfst unterscheiden a) eine submucöse Bindegewebsschicht, b) eine dünnere Lage, in welcher glatte, zuerst von Leydig beschriebene Faserzellen als Muscularis mucosae eingebettet sind, endlich die eigentliche Mucosa, deren Epithel Cylinderzellen und Becherzellen erkennen läfst / (Hoffmann in Bronn 6617, unvoll.).

### Siren lacertina.

/ Vaillant unterscheidet im Dünndarm einen Duodenal- und einen Jejunoilealteil. Im Duodenalteil beschreibt er Zotten, 1—1,26 mm breit und 0,45 mm hoch, in parallelen Querreihen stehend. Der Rest der Darmschleimhaut ist glatt / (Vaillant 5676, 1863).

### Proteus anguineus.

/ Rusconi und Configliachi beschreiben und bilden 2—3 Windungen des Darmes ab / (Rusconi e Configliachi 4854, 1819).

### Necturus maculatus.

/ Kingsbury vermochte nicht in Dünndarm und Dickdarm zu trennen, er fafst die Erweiterung des Enddarmes als nur durch Faeces bedingt auf. Er giebt dementsprechend auch seinen Abbildungen keine genaue Angabe bei, ob sie aus Mittel- oder Enddarm stammen / (Kingsbury 7470, 1894). Namentlich für seine Figur über die Darmdrüsen wäre es sehr interessant zu wissen, ob die abgebildete Drüse dem Mitteldarm oder Enddarm entstammt, schon um einen Vergleich mit Proteus anguineus zu ermöglichen, bei welchem die beiden Drüsenarten wesentliche Unterschiede zeigen.

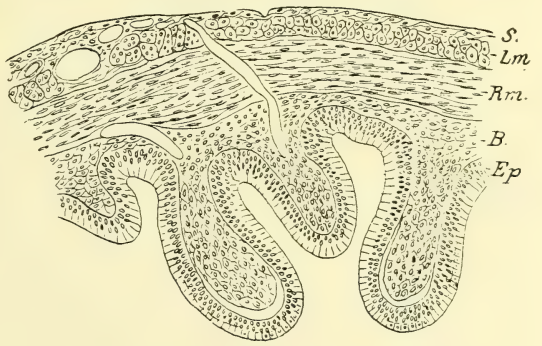


Fig. 6. **Querschnitt durch die Wand des Mitteldarms von Pipa americana.**
*Ep* Epithel; *B* Bindegewebsschicht; *Rm* Ring-, *Lm* Längsschicht der Muscularis; *S* Serosa. Vergröfserung 58fach. Nach Grönberg 7610, 1894.

### Rana.

/ Schichten des Darmes von aufsen nach innen: 1. Peritoneum, 2. Längsschicht der Muscularis, 3. Ringschicht der Muscularis, 4. Submucöse Bindegewebsschicht, mit einzeln eingestreuten kleinen spindelförmigen, mitunter dreistrahligen Kernen, 5. dann eine dünnere Lage, in welche glatte Faserzellen als Muscularis mucosae eingebettet sind, 6. endlich eine mit dicht eingelagerten Lymphkörperchen ähnlichen Gebilden ausgestattete Schicht, welche Langer als Adenoidschicht der Mucosa bezeichnet.

An der Grenze der Submucosa zur Muscularis mucosae finden sich die Blutgefäfsstämmchen und der Lymphgefäfsplexus, doch so,

dafs die gröfseren Blutgefäfse von den Lymphnetzen überlagert werden / (Langer 8218, 1866).

Hyla bicolor (ein amerikanischer Laubfrosch).

/ Carus und Otto bilden am Übergange vom Dünn- in den Dickdarm eine Grimmdarmklappe ab / (Carus und Otto 211, 1835).

Pipa americana.

/ Es finden sich nur einfache Längsfalten im Mitteldarm; in dem ersten aufgetriebenen Abschnitt des Darmes sind dieselben kaum bemerkbar. Das Epithel der Mucosa des Mitteldarms ist ein Cylinderepithel, mit reichlichen Becherzellen. Unter dem Epithel liegt lockeres grofsmaschiges Bindegewebe, welches sich nicht in Mucosa und Submucosa trennen läfst, eine Muscularis mucosae fehlt.

Die Muscularis besteht aus innerer stärkerer Ring- und äufserer schwächerer Längsschicht. Die Serosa ist eine dünne Peritonealbekleidung. Lieberkühnsche Drüsen nicht aufgefunden. Figur 6 giebt eine Übersicht über die Schichten des Darmes / (Grönberg 7160, 1894).

## Reptilia.

/ Über die Länge des Darmkanals und seiner einzelnen Teile und die Weite desselben im ganzen und einzelnen finden sich Angaben bei Meckel 3827, 1817. Der Anfang des Dünndarms ist bei den von Meckel untersuchten Cheloniern nur unbedeutend weiter als der Pförtnerteil des Magens, beim Krokodil ist er enger, beträchtlich weiter (und überhaupt in seinem ganzen Verlauf) bei den meisten Sauriern, besonders aber bei Tupinambis.

Cuvier schreibt den meisten Reptilien, ungeachtet sie nach ihm keinen Blinddarm haben, eine kreisförmige Grimmdarmklappe zu, was Home bei den Schlangen mit Unrecht ganz übersehen hat. Bei den Sauriern und Cheloniern spricht er nie von einer Klappe und beschreibt die Übergangsstelle des dünnen Darmes in den dicken nur als eine Einschnürung. In der That kommen beide Formen vor.

Einen mehr oder weniger deutlichen, klappenartigen Vorsprung besitzen unter den Ophidiern Vipera-Naja, Typhlops crocotatus; unter den Cheloniern die griechische Schildkröte, und höchst wahrscheinlich alle mit einem Blinddarm versehenen; unter den Sauriern, Seps tridact., Gecko aegypt., Agama marm. und calotes, Tupinambis americanus, Crocodilus americanus, Cordylus brevicaudatus, Iguana delicatissima. — Dagegen fehlt er bei den meisten Ophidiern, namentlich Coluber, z. B. fuscus, plutonius, Boa constrictor; bei Emys europaea, Chelonia imbric., mydas, wahrscheinlich also vorzüglich bei mit keinem Blinddarm versehenen Arten.

Bei Tortrix scytale, Amphisbaena, Scincus officinalis, Cordylus vulgaris und Stellio brevicaudatus, Lacerta viridis findet sich, ungeachtet des deutlichen, zum Teil sehr ansehnlichen Blinddarms, keine Klappe / (Meckel 3827, 1817).

/ Die Windungen des Darms beschreibt Owen / (Owen 212, 1868).

### Phyllodactylus europaeus.

/ Der weite, aber sehr dünnhäutige Pharynx geht ziemlich rasch in den kurzen Ösophagus über. Das Duodenum ist blasig aufgetrieben und setzt sich durch eine Klappe deutlich vom Magen ab. Der Dünndarm mündet mit sehr engem Lumen in den weiten Enddarm (Rectocolon) / (Wiedersheim 7544, 1876).

### Anguis fragilis, Blindschleiche.

/ Die Pförtnerklappe erscheint bei der Blindschleiche als eine hohe, ringförmige Falte, welche in den Anfang des Darmes vorspringt und einer hohen offenen Papille ähnlich sieht / (Leydig 3475, 1872).

### Lacertidae, Eidechsen.

/ Der Anfangsteil des Dünndarms (Mitteldarms) wird gewöhnlich durch eine Klappe deutlich vom Magen abgesetzt.

Die Faltenbildung der Schleimhaut setzt sich bei Lacerta im ganzen Dünndarm in der Länge fort. Drüsen scheinen bei Lacerta im ganzen Dünndarm zu fehlen / (Hoffmann in Bronn 6617, unvoll.).

### Hatteria.

/ Das Duodenum ist 9 mm lang und vom Dünndarm getrennt durch eine Ringfalte von 1,5 mm Höhe. Es fehlen Valvulae conniventes im Dünndarm, ebenso Peyersche Haufen.

Im Dünndarm finden sich Längsfalten, welche im oberen Viertel zahlreich sind, in der Mitte an Zahl abnehmen und gegen das Rectum ganz verschwinden.

Die Kloake ist gegen das Rectum an der dorsalen Seite durch eine Falte der Mucosa abgetrennt.

Der Dünndarm macht zwei vollständige Windungen, er ist 180 mm lang, das Rectum mit der Kloake 100 mm / (Günther 7540, 1868).

### Ophidia.

/ Makroskopische Verhältnisse (Länge, Windungen, Falten etc.) werden eingehend von Duvernoy beschrieben. Dünndarm und Dickdarm unterscheiden sich durch verschiedene Weite und einen ringförmigen oder manschettenförmigen Vorsprung an der Grenze und ziemlich oft durch die Anwesenheit eines kleinen Blinddarms am Anfang des Dickdarms. Der Dünndarm ist oft weiter als der Magen. Duvernoy führt zahlreiche Schlangen an, bei denen sich ein Blinddarm findet / (Duvernoy 1708, 1833).

/ Die Grenze zwischen Dünndarm und Dickdarm ist entweder durch eine Verengerung oder durch eine Querfalte oder durch eine mehr oder weniger deutliche Valvula gegeben, auf welche in beträchtlicher Entfernung eine oder mehrere weitere ähnliche Vorsprünge folgen. Eine weitere Klappe trennt das Rectum von der Kloake / (Schlegel 448, 1837).

/ Die Grenze zwischen Pylorus und Darm ist bei den Ophidiern durch eine Klappe bezeichnet, die gewöhnlich ein kreisrundes, durchbohrtes Diaphragma darstellt.

Die Grenze von Dünn- und Dickdarm ist gewöhnlich durch einen in den Anfang der Dickdarmhöhle vorragenden, kreisrunden Wulst (Valvula coli) bezeichnet / (Stannius in Siebold und Stannius 411, 1856).

/ Bei Boa constrictor fängt der Darm enge an, ist innen gefaltet und wird erst gegen das Ende (Cloaca) wieder weit. Die ganze Länge des Verdauungskanals erreicht kaum die Körperlänge des Tieres / (Hering 7504, 1860).

### Chelonier.

/ Die Mucosa des Mitteldarms besteht, wie die des Magens, aus einer Mischung von adenoidem Gewebe und fibrillärem Bindegewebe. In manchen Fällen findet man die Mucosa in so hohem Grade durchsetzt von lymphoiden Zellen, dafs die Struktur der Schleimhaut völlig verhüllt ist. Die Mucosa geht ohne scharfe Grenze in das Gewebe der Submucosa über, welches vorzugsweise aus welligem Bindegewebe besteht, das ohne bestimmte Richtung angeordnet ist. Die Muscularis besteht aus einer äufseren, sehr dünnen Lage längs verlaufender glatter Muskelfasern und einer inneren um vieles (10—20mal bei Emys europaea) dickeren Lage ringförmig angeordneter Muskeln.

Bei einigen finden sich Drüsen, bei anderen fehlen sie. Der Gipfel des Pyloruswulstes giebt die Grenze an, wo die Magendrüsen aufhören.

#### Chelonia viridis.

Zahlreiche, aber wenig hohe Schleimhautfalten sind vorhanden. Drüsen fehlen.

#### Chelonia imbricata.

Im vorderen Teil des Mitteldarms findet sich ein Maschengewebe von Fältchen, das sich allmählich in longitudinale Falten auflöst und im unteren Teil des Mitteldarmes fast vollständig verschwunden ist. Drüsen fehlen vollständig.

#### Trionyx chinensis.

Die Schleimhaut ist im ganzen Verlauf des Mitteldarms, mit Ausnahme einer einzigen hohen, an der Spitze abgerundeten, der Länge nach verlaufenden Falte, durchaus glatt. Drüsen kommen durch den ganzen Dünndarm vor, sie entsprechen den Lieberkühnschen Krypten, sie sind besonders auf der erwähnten Schleimhautfalte sehr dicht aufeinander gehäuft und erreichen hier zugleich auch ihre gröfste Höhe. Auch eine Muscularis mucosae ist vorhanden, sie besteht hauptsächlich aus einer dünnen Schicht cirkulärer Fasern.

#### Chelemys victoria.

Die Schleimhaut des Mitteldarms ist überaus reich an Falten. Die Falten stehen so dicht aufeinander und reichen so tief in das Lumen des Darmes hinein, dafs an Querschnitten, welche dem Darm im leeren Zustande entnommen sind, fast kein Lumen zu erblicken ist. Auf diesen Falten stehen Drüsen, den Lieberkühnschen Krypten entsprechend. (Die von C. K. Hoffmann gegebene Abbildung zeigt im Epithel keine solchen Differenzen zwischen der Oberfläche und den Krypten, dafs ich für bewiesen halten möchte, dafs es sich

um Lieberkühnsche Drüsen handelt; es sind demnach sämtliche Angaben C. K. Hoffmanns über Drüsen im Schildkrötendarm mit Vorsicht aufzunehmen.) Die Mucosa ist sehr dünn, nur 0,07—0,08 mm dick, während die Muscularis mehr als 1 mm mifst. Sie wird zum gröfsten Teil durch cirkuläre Fasern gebildet, während die äufsere Längsschicht nur sehr gering entwickelt ist.

Emys europaea.

Im Anfange des Mitteldarms bildet die Schleimhautoberfläche ein Gitterwerk, später ist ein fast regelmäfsiges Alternieren grofser und kleiner Falten zu bemerken. Darmdrüsen fehlen in der ganzen Länge des Mitteldarms. Ebenso fehlt eine Muscularis mucosae.

Clemmys caspica.

C. K. Hoffmann beschreibt die Anordnung der Falten im Mitteldarm. Drüsen fehlen.

Testudo graeca.

Im vorderen Teil des Mitteldarms finden sich wenige, aber hohe Falten, die nach hinten allmählich sich vermehren, indem zwischen diesen neue Falten entstehen, während zugleich die schon vorhandenen an Höhe bedeutend abnehmen. Eine Muscularis mucosae und Drüsen fehlen / (Hoffmann in Bronn 6617, unvoll.).

**Krokodile.**

/ Die Falten des Darmes beschreibt Rathke. Bei keinem der untersuchten Krokodile fand Rathke Zotten, die nach Cuvier bei dem Nilkrokodil darin vorkommen sollen. Wie die Muskelhaut, ist auch die Schleimhaut des Dickdarms dicker als die des Dünndarms / (Rathke 5802, 1866).

## Aves.

Was das Makroskopische betrifft, so kann da am besten auf die abgerundete Darstellung von Gadow in Bronn 6617, unvoll., verwiesen werden.

Über die ältere Litteratur vergleiche auch Postma 4379, 1887.

/ Die Länge des Darmes im Verhältnis zur Körperlänge variiert von 1,7 : 1 bis 8 : 1. Den kürzesten Darm haben die fleischfressenden Vögel, den längsten die Vegetabilien fressenden Vögel, der der omnivoren Vögel steht in der Mitte.

Der Dünndarm ist lang, der Dickdarm kurz. Die beiden Blinddärme müssen zum Dickdarm gerechnet werden. Das erste Stück des engen Darms, in welches sich die Gallen- und Bauchspeichelgänge öffnen und welches man den Zwölffingerdarm nennen kann, ist immer der weiteste Teil des dünnen Darms und zeichnet sich durch mehrere starke Krümmungen aus. Der Zwölffingerdarm läuft vom Pförtner an, rechts unter der Leber weg, und beugt sich hier stark nach abwärts, dann steigt er wieder aufwärts, und macht abermals fast in derselben Richtung eine zweite Beugung oder Krümmung. Dann erst

geht der Zwölffingerdarm in den übrigen engen Darm über / (Tiedemann 453, 1810).

/ Gadow stellt die Vögel nach der Nahrung in folgende Gruppen zusammen:

I. Reine Insekten- und Fruchtfresser. Magen schwach muskulös, Darm sehr kurz, ziemlich weit; Drüsenmagen stark; Kropf und Blinddärme fehlen.

II. Cerealien- und Insektenfresser: Kropf meistens fehlend; Drüsen- und Muskelmagen stark. Darm kurz; Blinddärme rudimentär.

III. Fleischfresser (Fleisch von Warmblütern). Unechter Kropf vorhanden. Drüsenmagen stark chemisch wirkend. Darm von mittlerer Länge und Weite, dann ohne Blinddärme — oder kurz, etwas weit und mit langen Caecis.

IV. Fisch- und Aasfresser. Meistens ohne echten Kropf. Drüsen- und Muskelmagen grofs, sehr stark absondernd, ganz schwach muskulös. Darm lang und eng oder kurz und weit. Blinddärme fehlen.

V. Reine Cerealienfresser. Grofser starker Kropf. Drüsenmagen stark chemisch, Muskelmagen stark mechanisch wirkend. Darm lang und eng. Blinddärme fehlen.

VI. Vegetabilien- (d. h. die grünen Pflanzenteile) Fresser; wenn daneben auch Körner fressend, mit echtem Kropf. Muskelmagen sehr stark. Darm lang und weit. Blinddärme grofs.

Zwischen diesen sechs grofsen Abteilungen kommen die verschiedensten Zwischenstufen vor, wie z. B. die Allesfresser oder solche mit wechselnder Nahrung zu verschiedenen Jahreszeiten zeigen / (Gadow 2183, 1879).

/ Der Darm ist sehr kurz bei allen Fruchtfressern und ausschliefslichen Insektenfressern, sehr lang dagegen bei den Fisch-, Aas- und Cerealienfressern und bei vielen Vegetabilienfressern. Es giebt aber viele Ausnahmen, welche durch das Verhalten der Blinddärme nur unvollkommen erklärt werden.

1. Als Duodenum fafst Gadow die ganze erste Schlinge auf, die Ausführgänge des Pankreas und der Leber münden in das Duodenum an sehr verschiedenen Stellen, meistens aber in den aufsteigenden Ast. Fast immer zeichnet sich das Duodenum vor dem Dünndarme durch weiteres Lumen und stärkere Entwicklung der Darmzotten aus.

2. Dünndarm (Ileum), vom Ende des Duodenum bis zur Insertion der Blinddärme. Das Ileum ist (Struthio ausgenommen) der bei weitem längste Teil des Darmes.

3. Der Enddarm von der Insertion der Caeca bis zum After. Aufser bei Struthio ist dies der kürzeste Teil. Er enthält Kolon und Rectum. Ersteres ist aber nur bei Struthio vorhanden, bei den übrigen Vögeln steigt der Enddarm wie ein typisches Rectum vom oberen Rande der rechten Niere gerade bis zum After herab / (Gadow in Bronn 6617, unvoll.).

/ Zwischen Dünndarm und Enddarm trennt die Insertionsstelle der Blinddärme.

Ungefähr in der Mitte des Dünndarmes befindet sich ein kleines, blinddarmähnliches Gebilde, der Rest des Dottersackes mit seinem in den Darm mündenden Gange (Diverticulum coecum vitelli, siehe dieses) / (Gadow 2183, 1879).

/ Darmlagerung: Schon Owen macht Angaben über die verschiedene Lagerung der Darmschlingen bei den Vögeln / (Owen 212, 1868).

Die Darmlagerung der Vögel wurde in eingehender Weise von Gadow 2183, 1879; derselbe 2188, 1889 und in Bronn 6617, unvoll. (siehe dort weitere Litteratur), erforscht und besonders in ihrem taxonomischen Wert gewürdigt. Da dieses Gebiet bisher nur auf makroskopische Befunde gründet, so verweise ich auf die Arbeiten Gadows und begnüge ich mich damit, seine Abbildung (siehe Figur 7) zu kopieren, um die grofse Verschiedenheit der Darmlagerung zu zeigen.

/ Mitchell Chalmers beschreibt die Darmwindungen für zahlreiche Vögel. Er denkt sich für die kaleidoskopartige Verschiedenheit, welche die Bilder bei verschiedenen Vögeln zeigen, als Ausgangspunkt

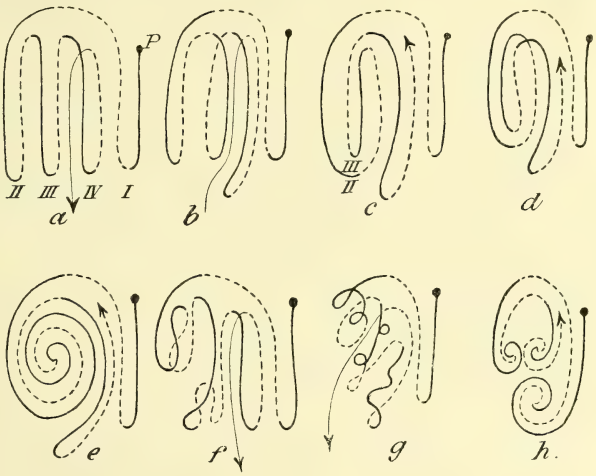


Fig. 7.
*a*—*h* **Die Hauptformen der Darmlagerung.** Schematisch dargestellt. Die absteigenden Äste der Schlingen sind durch einfache Linien, die aufsteigenden durch punktierte Linien hervorgehoben.
*P* Pylorus; *a* Isocöl; *b* Anticöl; *c* Anti-Pericöl; *d* Iso-Pericöl; *e* Cyclocöl; *f* u. *g* Plagiocöl; *h* Telogyr. Nach Gadow 2188, 1889 und in Bronn 6617, unvoll.

einfache Verhältnisse, wie sie sich z. B. beim Alligator und auch bei Vogelembryonen finden / (Mitchell 7978, 1896).

/ Der Vogeldarm weist im Vergleich zu vielen anderen Vertebraten eine bedeutende Kleinheit der zelligen Elemente auf / (Cloetta 263, 1893).

/ Der Dünndarm besteht aus vier Schichten: 1. die äufsere Haut (Fortsetzung des Bauchfells); 2. die Muskelhaut; 3. die Zell- oder Gefäfshaut; 4. die Schleimhaut / (Tiedemann 453, 1810).

/ Gadow 2183, 1879 gab folgende unrichtige Schilderung. Schichten: 1. Serosa; 2. a) Ringmuskelschicht, b) Längsmuskelschicht; 3. Submucosa; 4. Mucosa und Epithelium.

Die Ringmuskelschicht liegt bei den Vögeln, im Gegensatz zu den Säugern, nach aufsen. (Gadow übersah damals die äufsere Längsmuskelschicht) / (Gadow 2183, 1879).

Nach Postma 4379, 1887 gebe ich folgende Zusammenstellungen über die Dicke der Schichten. (Wenn auch Postma irrtümlich die Submucosa nach innen von der von mir als Muscularis mucosae gedeuteten Längsmuskelschicht verlegt, so bleiben doch seine übrigen Resultate von Wert.)

Tabelle über die Dicke der Schichten im Dünndarm einiger Vögel in mm. Nach Postma 4379, 1887.

| | Larus argentatus | Taube | Alcedo hispida | Cypselus apus | Nucifraga caryocatactes | Turdus merula |
|---|---|---|---|---|---|---|
| Serosa | 0,15 | — | — | — | — | — |
| Äufsere Längsschicht der Muscularis | 0,021 | 0,022 | 0,018 | — | — | 0,022 |
| Innere Ringschicht der Muscularis | 0,293 | 0,541 | 0,026 | 0,118 | 0,146 | 0,15 |
| Innere Längsschicht (Muscularis mucosae) | 0,018 | 0,03 | 0,007 | 0,019–0,014 | — | 0,045 |
| Drüsenbreite | 0,03 | 0,052 | 0,024–0,125 | 0,035 | 0,037 | 0,056 |
| Drüsenlänge | 0,15 | — | 0,67 | 0,07 | — | — |

Tabelle über die Dicke der Schichten im Dickdarm einiger Vögel in mm. Nach Postma 4379, 1887.

| | Larus argentatus | Taube | Alcedo hispida | Cypselus apus | Nucifraga caryocatactes | Turdus merula |
|---|---|---|---|---|---|---|
| Äufsere Längsschicht der Muscularis | 0,074 | 0,063 | 0,023 | 0,022 | 0,056 | 0,037 |
| Innere Ringschicht der Muscularis | 0,303 | 0,142 | 0,04 | 0,071 | 0,127 | 0,082 |
| Drüsenlänge | 0,12 | — | — | — | — | — |

Postma läfst hier auf die Ringschicht die Submucosa folgen, welche er von der darauf folgenden Mucosa trennt, ohne jedoch von einer Muscularis mucosae zu reden.

Die Schichten des Vogeldarms lassen sich nur richtig verstehen, wenn man dem Umstande Rechnung trägt, dafs hier die äufsere Längsmuskelschicht und noch mehr die Submucosa sehr gering, die Muscularis mucosae als Längsschicht dagegen sehr stark entwickelt ist. In richtiger Weise deutete dieses Verhalten z. B. Cloetta.

/ Die Darmwand der Taube, des Huhns, der Amsel, der Meisen und des Sperlings besitzt eine mächtige Muscularis mucosae, entbehrt einer Submucosa. Die bei anderen Tieren daselbst gelegenen Organe sind in Nachbarschichten gedrängt, die Lymphknötchen und ein Teil der Blutgefäfse sind in die Tunica propria, ein anderer Teil der Blutgefäfse und die Nervengeflechte teilweise in die Ringmuskelschicht gelagert / (Cloetta 263, 1893).

### Anser.

Bei der Gans unterschied Basslinger folgende Schichten des Dünndarms: / 1. Das Peritoneum. Die Chylusgefäfse, schon Hewson bekannt, bilden darin regelmäfsig-polygonale Netze; ihr längster Durchmesser folgt im allgemeinen der Längsaxe des Darmrohrs. 2. Die

äufsere Längsmuscularis. Die kontraktilen Faserzellen werden durch umschnürendes Bindegewebe in Bündel geschieden. Die Bündel stehen häufig auffallend locker, z. B. im Duodenum. 3. Die äufsere (breite) Ringmuskelhaut, von der 4—5fachen Breite der vorigen; ihre kontraktilen Faserzellen haben zuweilen gabelförmig gespaltene Enden. 4. Die innere (schmale) Ringmuskelhaut. Ihre kontraktilen Faserzellen sind schmäler, als die der vorigen Schicht, daher sie auf Querschnitten kleinere Kreise zeigen; auch die Bündel sind kleiner. 5. Die innere Längsmuskelhaut. Breite Bündel gehen von derselben ab, durchbohren die folgende sechste Schicht und legen sich an die konvexe Basis der Krypten an und verlaufen zwischen ihnen weiter. 6. Ein schmaler, heller, besonders an Querschnitten deutlicher Bindegewebsstreifen; er ist von zwei Wellenlinien begrenzt. 7. Die Schicht der Krypten und Zotten.

Basslingers Anschauungen und Abbildungen scheinen auf ganz richtiger Beobachtung zu beruhen. Seine fünfte Schicht wäre als Muscularis mucosae aufzufassen. Die Submucosa erwähnt er nicht, da sie offenbar verschwindend schmal ist / (Basslinger 5883, 1854).

### Plotus anhinga.

/ Der Dünndarm ist 55 Zoll lang beim Weibchen und 40 Zoll beim Männchen; er ist nicht geräumig.

Der Dickdarm ist 6 Zoll beim Weibchen und 3 Zoll beim Männchen lang / (Garrod 230, 1876).

### Chauna chavaria.

/ Crisp giebt folgende Längenmafse in Zoll: Ösophagus 12; Muskelmagen $2^1/_2$; Dünndarm 50; Appendices 6; Dickdarm 13; — Summe: $83^1/_2$ Zoll.

Die Appendices, obgleich kurz, sind geräumig.

Die Mucosa des Dickdarms besitzt 42 Querfalten, so erhält die resorbierende Oberfläche eine grofse Ausdehnung. Auch in den Appendices finden sich solche Falten / (Crisp 7883, 1864).

### Chauna derbiana.

/ Das Duodenum ist etwas geräumiger als der Rest des Dünndarms. Ductus hepaticus und pancreaticus münden $2^1/_2$ Zoll vom Pylorus.

Die Länge des Dünndarmes verhält sich zu der des Dickdarms etwa wie 7 : 1, beim Weibchen ist der Dickdarm verhältnismäfsig etwas kürzer. Garrod giebt hierüber genaue Zahlenangaben / (Garrod 7627, 1876).

### Columba domestica.

/ Die Darmwand der Haustaube wird, wie gewöhnlich, nach aufsen von einer an Blutgefäfsen und Nerven reichen, serösen Hülle aus Bindegewebe gebildet. Dann folgt eine dicke Kreismuskelschicht, dann eine dünne Längsmuskelschicht und ganz nach innen die Schleimhaut, die sehr zahlreiche fingerförmige Zotten bildet / (Vogt und Yung 6746, 1894).

### Carpophaga Goliath.

/ Der Darm ist im Verhältnis zur Körperlänge sehr kurz, und die Schleimhaut desselben ist sehr gefaltet und mit sehr langen und zahl-

reichen Zotten besetzt (siehe die Abbildung im Kapitel: Falten und Zotten), so wird die Kürze des Darmes kompensiert / (Viallane 497, 1878).

### Cypselomorphae.

/ Cypselus besitzt den relativ kürzesten Darm von allen Vögeln, nämlich nur dreifache Rumpflänge / (Gadow 2183, 1879).

## Mammalia.

/ Zahlreiche Angaben über die Länge des Darmes und seiner verschiedenen Teile auch im Verhältnis zur Körperlänge giebt für Haussäugetiere Gurlt / (Gurlt 3478, 1844).

/ Bei den Pflanzenfressern ist der Darmkanal weit länger als bei den Fleischfressern; am beträchtlichsten ist die Länge desselben bei den Wiederkäuern und verhält sich hier zur Länge des ganzen Körpers wie 15 oder 20 : 1, ja z. B. beim Schafe selbst wie 28 : 1, während bei den reifsenden Tieren sich dieses Verhältnis wie 4 : 1, oder, wie bei den Fledermäusen, wie 3 : 1 herausstellt. Tiere mit gemischter Nahrung halten die Mitte, z. B. die Affen, und es erweist sich das in Rede stehende Verhältnis wie 5 oder 6 : 1 / (Funke 6647, 1857).

/ Bei einigen Vertebraten bildet der Dünndarm an seinem Anfange eine Erweiterung in Form einer Tasche, z. B. bei Hyperoodon (und den anderen Cetaceen derselben Gruppe), dem Kamel und dem Lama / (Milne Edwards 386, 1860).

/ „Beim Wolf ist der Darm viermal, beim Haushunde fünf- bis sechsmal so lang als der Körper.“ Darwin citiert nach Daubenton, dafs „der Darmkanal der Hauskatze weiter und um ein Drittel länger ist, als bei wilden Katzen derselben Gröfse“.

Gegenbaur fügt in einem Zusatz zu Landois 3314, 1884 bei, dafs die gröfsere Länge des Darmkanals bei domesticierten Carnivoren gewifs das Produkt der mehr omnivoren Lebensweise sei / (Landois 3314, 1884).

/ v. Thanhoffer giebt eine auf den Messungen Colins beruhende tabellarische Zusammenstellung der Mafse der verschiedenen Darmabschnitte und über deren Kapazität und Flächenausdehnung vom Pferd, Esel, Maulesel, Rind, Dromedar, Schaf, Ziege, Schwein, Hund, Katze und Kaninchen / (v. Thanhoffer 5501, 1885).

/ In runden Zahlen ausgedrückt ist der Darmkanal bei den fleischfressenden Haussäugetieren etwa 5mal, beim Pferd 10mal, beim Schwein 15mal, beim Rind 20mal und bei den kleinen Wiederkäuern 25mal so lang wie die Körperlänge der betreffenden Tiere / (Ellenberger und Müller 7784, 1896).

### Echidna.

/ Das Darmrohr von Echidna beträgt 7mal die Körperlänge. Die Mucosa ist nicht in valvuläre Falten erhoben; ein kleines drüsiges, wurmförmiges Caecum trennt Dünn- vom Dickdarm, das Rectum endet wie bei Ornithorhynchus / (Owen 212, 1868).

### Ornithorhynchus.

/ Home beschreibt den Darm von Ornithorhynchus paradoxus, den Verlauf des Darmes, die Falten der Innenfläche, das Caecum / (Home 7531, 1802).

/ Die Länge des Dünndarmes zu der des Dickdarmes verhält sich wie 4 : 1 / (Meckel 7497, 1826).

/ Der Darm ist mäfsig weit, 5 Fufs 3½ Zoll lang und besitzt 4 Fufs 3 Zoll vom Pylorus ein kleines dünnes Caecum / (Owen 212, 1868).

/ Im ganzen Darm (Dünn- und Dickdarm) des Schnabeltiers zeigt der Bau der Mucosa Verhältnisse, welche sich von den aller bekannten Säugetiere ebenso wie der niederen Vertebraten wesentlich unterscheiden. Als besonders charakteristisch ist von diesen Unterschieden hervorzuheben das Verhalten der Drüsen, welche bei Ornithorhynchus je in grofser Zahl in einen Ausführgang münden, so dafs zusammengesetzte Drüsen entstehen. Die Ausführgänge münden durch kurze Kanäle, welche ich „Mündungsringe“ nenne, zur Oberfläche. Die Bilder haben in manchen Punkten Ähnlichkeit mit den grofsen Drüsenpaketen des Drüsenmagens der Vögel / (Oppel 8249, 1897).

### Marsupialia.

/ Owen giebt eine Tabelle über die Länge der verschiedenen Abschnitte des Darmes bei zahlreichen Marsupialia. Ich verweise auf dieselbe / (Owen 7532, 1839—1847 und 212, 1868).

### Edentaten.

/ Rapp macht Angabe über die Länge des Darmes im Verhältnisse zum Körper, dieselbe ist bei den verschiedenen Vertretern eine sehr verschiedene, obwohl sie (mit Ausschlufs der Faultiere, deren Darm auffallend kurz ist) in ihrer Nahrung als insektenfressende Tiere miteinander übereinstimmen. / (Rapp 2823, 1843).

### Myrmecophaga jubata, Aï.

/ Der Übergang vom Ileum in das Kolon besteht in einer plötzlichen Zunahme des Durchmessers (von 1 Zoll auf 2½ Zoll) unter geringer Verdickung der Muscularis / (Owen 212, 1868).

### Bradypus tridactylus.

/ Der Darmkanal ist in Anbetracht dessen, dafs sich das Tier nur von Blättern nährt, aufserordentlich kurz / (Wiedemann 7499, 1800).

### Cetaceen.

Eine Abteilung des Darmkanals in einen Dünndarm und Dickdarm kommt den Delphinen nicht zu; doch bei Platanista (Delphinus gangeticus) findet sich nach Duvernoy, bei Balaena rostrata nach Hunter, und beim Narwal nach Mandt eine Scheidung in Dünndarm und Dickdarm / (Rapp 7628, 1837).

/ Das Duodenum beginnt bei allen Cetaceen mit einer so beträchtlichen Erweiterung, dafs dieselbe vielfach als eine weitere Magenabteilung aufgefafst wurde / (Owen 212, 1868).

### Tapirus.

/ Der 12 Monate alte Tapir hat einen 21 Schuh langen Dünndarm und einen weiten Blinddarm (14 Zoll lang) ohne wurmförmigen Anhang; Dickdarm 7 Fufs lang. Nach Home ist der Darmkanal des 8 Fufs langen Tapirs 89½ Schuh lang und der Magen weiter, der Blinddarm kleiner / (Yarell 521, 1830).

### Equus caballus, Pferd.

/ Beim Pferd ist am Duodenum noch das Vatersche Divertikel beachtenswert, dessen Schleimhaut sehr entwickelte Knäueldrüsen (Schleimdrüsen), aber keine Lieberkühnschen Krypten enthält / (Ellenberger 1827, 1884).

### Camelopardalis giraffa, Giraffe.

/ Angaben über die Darmlänge giebt Owen / (Owen 316, 1838).

### Manatus americanus.

/ Im unteren Ileum besitzt die Ringfaserschicht etwa die vierfache Stärke der Längsfaserschicht; die Muscularis mucosae ist sehr stark und nicht streng von der Submucosa zu trennen. Die solitären und gehäuften Noduli springen kaum in die Mucosa vor, und an ihrem unteren Ende sind sie von Muskelfasern der Muscularis mucosae umkreist. Die Lieberkühnschen Drüsen sind kurz, an ihrem Grunde liegt eine deutlich ausgeprägte lymphoide Schicht. Die Zotten sind kurz / (Waldeyer 126, 1892).

### Elephas indicus.

/ Es finden sich oblonge Peyersche Knötchenhaufen im Darm. Das Caecum ist weit. Auch im Rectum finden sich den Peyerschen Knötchenhaufen ähnliche Gebilde. Maſsangaben über die Länge der Darmabschnitte werden gegeben / (Miall and Greenwood 3893, 1878).

### Lepus cuniculus, Kaninchen.

/ Krause giebt genaue Maſsangaben über Länge des Darmes / (Krause 6515, 1884).

### Atherura africana.

/ Der Ösophagus ist oben eng und durch die Dicke seiner Mucosa bemerkenswert. Das Kaliber des Duodenums ist anfangs sehr groſs, aber es verengert sich rasch. Der Dünndarm ist (einschlieſslich Duodenum) 15 Fufs 4 Zoll lang. Das Caecum ist viel kürzer als bei Erethizon, es miſst nur 7½ statt 28 Zoll.

Es findet sich kein Sacculus rotundus und keine Einschnürung (wie bei Erethizon) an der Verbindungsstelle des Caecum mit dem Kolon.

Der Dickdarm ist 34 Zoll lang. In der Mucosa finden sich zahlreiche Peyersche Haufen / (Parsons 7455, 1894).

### Canis familiaris, Hund.

/ Schichten des Dünndarms: 1. Epithel; 2. ein Überzug der Zotten; 3. der Teil der Schleimhaut, welcher die Krypten und das

Zotteninnere enthält; 4. Stratum compactum und granulosum; 5. die Muscularis mucosae; 6. die Tunica submucosa / (Mall 3718, 1888).

### Erinaceus europaeus, Igel.

/ Die Dicke der Wandung überschreitet im Dünndarm (aufser im Duodenum) selten 2 mm:

| | | |
|---|---|---|
| Mucosa . . . . . | 1,1 mm, | |
| Submucosa . . . . . | 0,1 „ | —0,2 mm, |
| Muscularis . . . . . | 0,25 „ | —0,40 „ / (Carlier 6108, 1893). |

### Soricidae.

/ Verhältnis der Körperlänge zur Länge des Darmkanals:

| | | |
|---|---|---|
| Sorex . . | indicus . . . . . | 1 : 2,1, |
| | | 1 : 2,7, |
| | araneus . . . . . | 1 : 3,6, |
| | id. jung . . . . . | 1 : 2,2, |
| | leukodon . . . . . | 1 : 3,3, |
| Hydrosorex | tetragonurus . . . . . | 1 : 3,1, |
| | fodiens . . . . . | 1 : 3, |
| Amphisorex, Hermanni Duv. . . . . | | 1 : 2,9 / (Duvernoy 7457, 1835). |

### Chiroptera, Fledermäuse.

/ Uber die Gröfsenverhältnisse der verschiedenen Darmabschnitte giebt Robin eine reiche Tabelle / (Robin 7563, 1881).

### Mensch:

Darmlänge: / Während nach Spigelius die Körperlänge zur Darmlänge sich wie 1 : 6 verhält (Kopf bis Ferse), findet Henning, dafs sich für die Länge vom Kopfscheitel bis zum Sitzhöcker die Zahl 1 : 10 ergiebt / (Henning 2648, 1881).

/ Bei erwachsenen Deutschen mit normalem Darm verhält sich die Stammlänge zu der Länge des Jejuno-sigmoideum wie ca. 1 : 10 (bei Russen ist die Darmlänge etwas kleiner). Die Kinder haben ein relativ längeres Jejuno-sigmoideum als die Erwachsenen, besonders ein relativ längeres Jejuno-ileum / (Rolssenn 4774, 1890).

# Der Schlund.

Was zunächst die Nomenklatur anlangt, so stelle ich voraus, dafs ich mit Schlund ebenso wie mit Speiseröhre den Ösophagus der Nomenklaturkommission der Anatomischen Gesellschaft verdeutsche. Ich befinde mich damit in Übereinstimmung mit der Mehrzahl der Autoren (z. B. Gegenbaur und Wiedersheim), während nur wenige das Wort Schlund im Sinne von Pharynx (Schlundkopf) gebrauchen. Immerhin war es erforderlich, dies an die Spitze zu stellen, um jedem Irrtum vorzubeugen.

Ebenso ist die Mehrzahl der Autoren darüber einig, dafs die **Bedeutung des Schlundes** darin liegt, die Speisen in den Magen überzuleiten. Irgend andere zur Verdauung gehörende Vorgänge können sich schon deshalb nicht im Schlunde abspielen, da die Speisen zu kurze Zeit in demselben verweilen. Immerhin mögen Drüsensekrete, welche den Speisen auf ihrem Wege durch den Schlund (nicht überall) beigemengt werden, bisweilen (z. B. beim Frosch) eine höhere Bedeutung haben, als nur das Hinabgleiten des Bissens zu erleichtern.

/ Die Speiseröhre beteiligt sich nur mechanisch an dem Verdauungsprozefs, als Zuleitungsorgan für die in der Mundhöhle vorbereiteten Nahrungsstoffe zu dem Centralorgan der eigentlichen Verdauung / (Funke 6647, 1857).

/ Die Bestimmung der Speiseröhre ist, die aus der Mundhöhle kommenden Bissen zum Magen überzuführen. Wo die Mundhöhle durch ein Gaumensegel, wie bei den Säugern, hinten abschliefsbar ist, kommt sie aus dem Schlundkopfe hervor, sonst direkt aus der Mundhöhle.

Die Länge der Speiseröhre wird bedingt durch die Länge des Halses / (Nuhn 252, 1878).

/ Rubeli giebt Angaben über die **Formverhältnisse** des Schlundes bei verschiedenen Haustieren. Darauf näher einzugehen, liegt nicht im Rahmen dieser Arbeit, doch sei verwiesen auf die wiedergegebenen Abbildungen Rubelis (Katze Fig. 8, Hund Fig. 9, Kaninchen Fig. 10, Rind Fig. 11, Schaf Fig. 12, Ziege Fig. 13, Schwein Fig. 14, Pferd Fig. 15, Huhn Fig. 16, Taube Fig. 17, Mensch Fig. 18), welche zugleich die Wanddicke an den verschiedenen Stellen anzeigen.

Der Ösophagus der Ziege ist nach einem Trockenpräparat gezeichnet. Die Zahlen beim menschlichen Ösophagus geben nach Tillaux

Fig. 8.

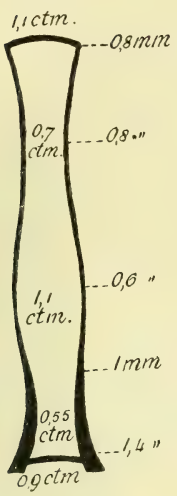


Fig. 10.

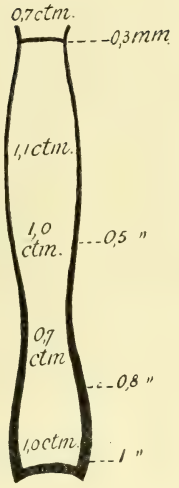


Fig. 12.

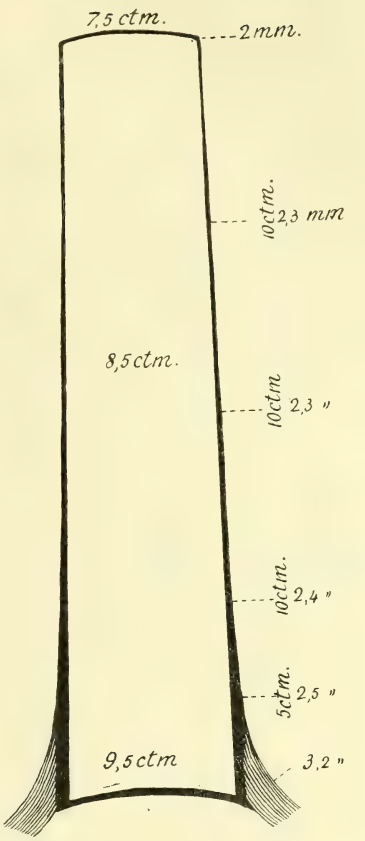


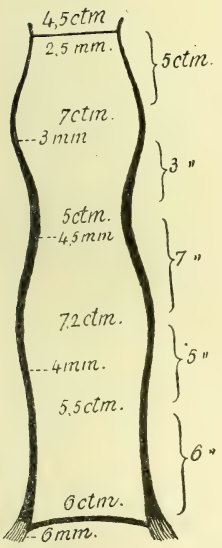


Fig. 9.

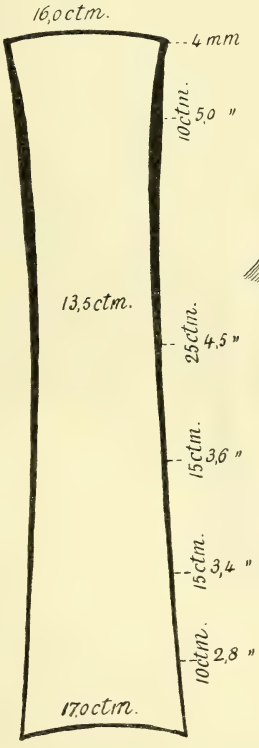


Fig. 11.

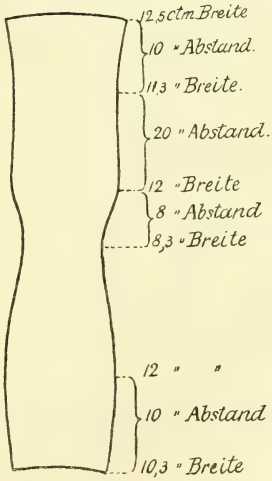


Fig. 13.

**Fig. 8—13. Formverhältnisse und Wanddicke des Ösophagus verschiedener Tiere.** Nach Rubeli 4828, 1889. Hinsichtlich der Bedeutung der Zahlen vergleiche den Text. — Fig. 8: Katze; Fig. 9: Hund; Fig. 10: Kaninchen; Fig. 11: Rind; Fig. 12: Schaf; Fig. 13: Ziege.

Fig. 14.

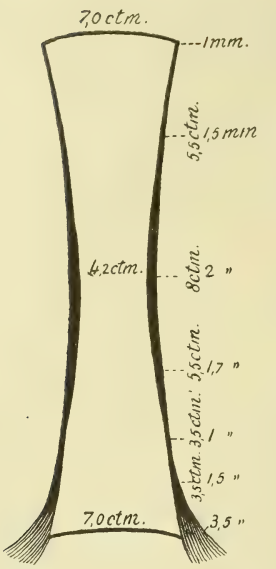


Fig. 15.

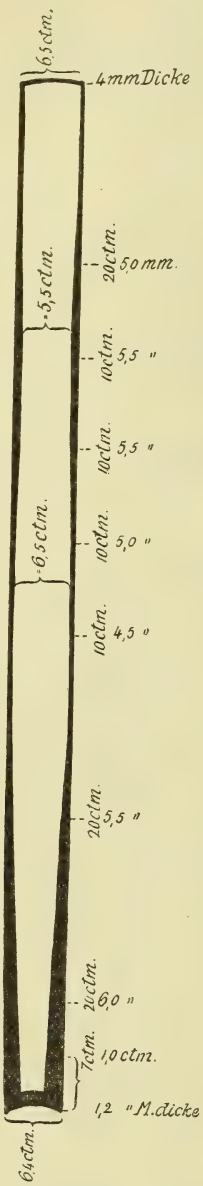


Fig. 17.

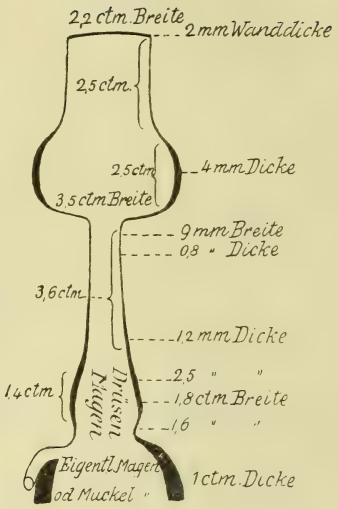


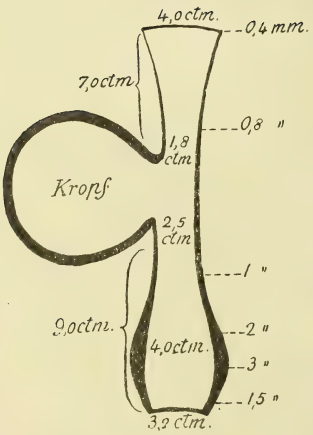


Fig. 16.

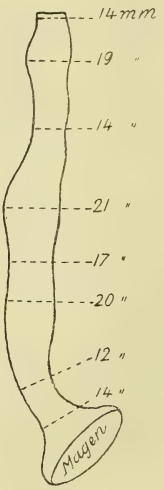


Fig. 18.

Fig. 14—18. **Formverhältnisse und Wanddicke des Ösophagus verschiedener Tiere.** Nach Rubeli 4828, 1889. Hinsichtlich der Bedeutung der Zahlen vergleiche den Text.

Fig. 14: Schwein; Fig. 15: Pferd; Fig. 16: Huhn; Fig. 17: Taube; Fig. 18: Mensch.

den Durchmesser an. Im übrigen bezeichnen die Zahlen im Innern der Figuren jeweilen in Centimetern den Umfang der Lichtung (Breite der Schleimhaut) an der betreffenden Stelle. Die Angaben in Millimetern auswärts von den Figurgrenzen geben die Dicke der Wand an dieser Stelle an. Endlich sind entlang den Grenzlinien Zahlen hingeschrieben, welche jeweilen den Abstand der darunter gelegenen, hinsichtlich der Wanddicke gemessenen Stelle von der nächst oberen derartigen Stelle oder von dem unteren Ende des Pharynx in Centimetern angeben. Beim Pferd beziehen sich die Maſse der Wanddicke nur auf die Muskelschicht.

Die Abbildung vom Huhn ist stark schematisiert; die Konturen entsprechen für die Gegend des Kropfes nicht dem Bilde der ganzen ausgebreiteten Wand, sondern nur demjenigen einer Hälfte.

Rubeli weist darauf hin, daſs übereinstimmend bei allen Tieren beobachtet wird: Verdickung der Muskelwand an verengten Stellen des Lumens und das Auftreten einer dünneren Schicht in der Gegend der Erweiterungen; vergleiche besonders das Pferd / (Rubeli 4828, 1889).

**Epithel des Ösophagus** der Wirbeltiere. Dieses Epithel ist kein gleichartiges, vielmehr sehen wir drei Hauptformen auftreten: ein Flimmerepithel, z. B. bei der Mehrzahl der Amphibien und Reptilien, ein dickes, geschichtetes Pflasterepithel bei Säugern, Vögeln und wenigen Reptilien, und endlich bei Fischen (nur selten Flimmerepithel, in der Regel dagegen) ein gleichfalls geschichtetes oder dem geschichteten nahestehendes Epithel, das sich jedoch von dem der Vögel und Säuger durch seine geringere Höhe, geringere Zahl der übereinander liegenden Schichten und durch Einlagerung mehr oder weniger zahlreicher Becherzellen wesentlich unterscheidet.

Die Frage: Können wir ohne weiteres die Verhältnisse, welche sich bei den höchsten Wirbeltieren finden, von denen der niederen Wirbeltiere (so wie sie sich heute darbieten) ableiten? müssen wir rundweg verneinen. Die verschiedenen Epithelformen haben sich erst innerhalb der einzelnen Klassen herausdifferenziert. Möglicherweise haben Giannelli und Giacomini 7992, 1896 recht, daſs die bei den heute lebenden Amphibien und Reptilien im Ösophagus sich findenden Epithelverhältnisse als die niedersten angesehen werden müssen, während Fische und besonders Vögel und Säugetiere hochgradige Veränderungen zeigen würden. Auch Edinger 1784, 1876 deutet das Vorkommen von Flimmerepithel im Ösophagus der Selachier und Ganoiden als Reste der früher allgemeinen Bekleidung des Darmes.

Welche Bedeutung hat nun diese Tendenz, von Flimmerepithel zu starkem, geschichtetem Epithel zu werden? Die Beantwortung dieser Frage finden wir, wenn wir an die oben aufgestellte Funktionsbestimmung des Ösophagus zurückdenken. Alles zielt darauf hin, eine rasche Überleitung der Speisen in den Magen zu bewerkstelligen. So findet sich bei Fischen und zahlreichen Säugern mehr oder weniger ausgebreitet im Ösophagus quergestreifte Muskulatur. Der Schlingakt wird durch diese beiden Faktoren (quergestreifte Muskulatur und zwar nicht wimperndes, aber um so resistenteres Epithel) zu einem viel energischer (kräftiger und rascher) wirkenden gestaltet, als bei glatter Muskulatur und Flimmerbewegung.

/ Folgende Schilderung Leydigs besteht auch heute noch fast uneingeschränkt zu Recht: Das Epithel des Schlundes ist bei Säugern,

Vögeln und Fischen ein geschichtetes Pflasterepithel. Bei vielen Amphibien und Reptilien, selbst solchen, welche in der Mundhöhle keine Flimmerung haben, findet sich im Schlunde ein geschichtetes Flimmerepithel (beim Grasfrosch, Feuerkröte, Land- und Wassersalamander, Landschildkröte, Eidechse, Blindschleiche, Ringelnatter). (Nur Proteus fehlen Cilien, und auch das hornartige Epithel im Schlunde der Seeschildkröte ist ebenfalls flimmerlos.) / (Leydig 563, 1857).

/ Bei Vögeln und Säugetieren findet sich, wie in der Mundhöhle, geschichtetes Plattenepithel. Bei Fischen, Amphibien und Reptilien (nur Acipenser sturio, Rana esculenta und Emys europaea untersucht) findet sich ein einfaches Flimmer-Cylinderepithel; in demselben stehen, reichlich und gleichmäfsig verteilt, längliche Becherzellen / (F. E. Schulze 37, 1867).

/ Die Ösophagusinnenfläche ist bei den niederen Wirbeltieren mit einer Flimmerepitheldecke, bei den höheren mit einer geschichteten Decklage verhornender, meistens der Abreibung unterworfener Zellen versehen / (F. E. Schulze 5053, 1869).

Stachel- und Riffzellen: / Schrön beschrieb zuerst bei Untersuchung des Rete Malpighi des Menschen und einiger Tiere radiäre Streifung im Umkreise der Zellen, und faſste dieselbe als Porenkanäle in einer dicken Membran auf. (O. Weber, der diese Streifung in den Zellen eines Epithelialkrebses sah, hielt sie für Flimmerepithel; wahrscheinlich hat schon früher Gobée ähnliche Beobachtungen gemacht.)

M. Schulze (Virch. Arch. Bd. XXX, S. 260) taufte sie Stachel- und Riffzellen.

E. Schulze 37, 1867 beschrieb sie 1867 eingehend.

Stachel- und Riffzellen findet Brümmer: Bei den Vögeln (Kropf der Körnerfresser, Zunge der Vögel, Sack des Pelikan, Mundhöhle des Auerhahns) und bei den Reptilien (in den kegelförmigen Schlundzapfen der Schildkröten).

Die Ausbildung der Stachel- und Riffzellen in der Magen- und Schlundschleimhaut ist proportional dem Verhornungsprozeſs.

Aufgabe: Ein festes, derbes Epithel herzustellen zum Schutz gegen äuſsere Einflüsse, zum Schutz gegen harte und rauhe Nahrung, zum Zerkleinern der Nahrung / (Brümmer 78, 1876).

Wie das Vorkommen von Stachel- und Riffzellen hat das Ösophagusepithel mit den geschichteten Epithelien gemeinsam, daſs in ihm bei der Verhornung auftretende Stoffe gefunden wurden. Eleïdin und Keratohyalin.

/ Ranvier 4473, 1879 hat eine Substanz in der Epidermis nachgewiesen, welche er Eleïdin nennt. Waldeyer 5778, 1882 hat diese Substanz nicht nur bei den Säugetieren, sondern auch bei den Vögeln und Reptilien nachgewiesen; er glaubt, daſs dieselbe analog ist dem Hyalin, welches von Recklinghausen in pathologischen Produkten gefunden wurde; aber das Hyalin ist eine kolloide Substanz, während das Eleïdin flüssig ist. Unna 275, 1882 schlägt vor, das Wort Eleïdin durch Keratohyalin zu ersetzen, indem er damit sagen will, daſs das Eleïdin Hyalin ist, welches eine notwendige Rolle bei der Verhornung spielt.

Der Umstand, daſs Ranvier vielfach da kein Eleïdin findet, wo Waldeyer solches findet, z. B. bei Reptilien (siehe unten), bei Säugetieren in den Zellen, welche die Rindenschicht des Haares bilden, mag

dadurch bedingt sein, dafs Ranvier für den Eleïdinnachweis eine besondere Methode als Bedingung aufstellt.

Ranvier findet kein Eleïdin bei Reptilien (gegen Waldeyer), auch nicht in den Schleimhäuten der Vögel; bei Meerschweinchen und Ratte findet sich fast in allen Teilen des Mundes und Schlundes Eleïdin / (Ranvier 4494, 1883).

/ Unna besuchte Ranvier, und letzterer demonstrierte ihm Eleïdin in Form von Tröpfchen (gouttelettes) und Lachen (flaques) innerhalb der basalen Hornschicht, stratum lucidum. Es verhält sich alles so, wie es Ranvier beschrieb, und Unna hat erst jetzt verstanden, wie Ranvier es meint. Man sieht die Tröpfchen nicht etwa zwischen den Zellen in der ganzen Dicke des Schnittes, sondern nur auf den beiden Schnittflächen des Schnittes. Sie sind nach Ranviers Ansicht aus den angeschnittenen basalen Hornzellen durch den Schnitt ausgepreſst. Ohne diesen Anschnitt befindet sich also das Eleïdin Ranviers diffus imbibiert in den Zellen der basalen Hornschicht und durchaus nicht in Tröpfchen zwischen denselben; und Ranvier ist weit davon entfernt, in diesen Tröpfchen einer „ölartigen Substanz", die der Form nach Kunstprodukt sind, die normale Einfettung der Hornschicht zu sehen. Im Gegenteil, er hält die Ansicht aufrecht, dafs die direkt auf die Körnerzellen folgende verhornte Schicht noch fettfrei ist, da sie bei Osmiumwirkung weifs bleibt (Unnas „helles Band" der Osmiumbilder) / (Unna 6676, 1888).

**Drüsen.** Ösophagealdrüsen finden sich (ausschliefslich die Fische, wo sie vollständig fehlen) bei Vertretern aus zahlreichen Gruppen der Wirbeltiere:

Amphibien. Mit Sicherheit (siehe das betreffende Kapitel) sind Drüsen nur im Ösophagus von Proteus anguineus, Menobranchus lateralis und von Rana erkannt, vielleicht kommen bei einigen (z. B. Bufonidae) in der Nähe des Magens Ösophagealdrüsen vor.

Reptilien. Testudo graeca besitzt Ösophagealdrüsen. Aufserdem sollen nach einigen Beobachtern bei manchen Schildkröten im untersten Teil des Ösophagus, eben dort beim Alligator Drüsen vorkommen.

Vögel. Auch bei den Vögeln, denen Ösophagealdrüsen allgemein zukommen, findet sich Zunahme der Drüsenzahl gegen den Magen hin oder gar ihr erstes Auftreten in dieser Region.

Säuger. Unter den Säugern können wir drei Gruppen unterscheiden, bei deren erster der Ösophagus in ganzer Ausdehnung Drüsen trägt, bei deren zweiter der Ösophagus nur im oberen Teile Drüsen trägt, bei deren dritter Ösophagealdrüsen fehlen. Der zweite und dritte Fall sind häufiger beobachtet als der erste.

Es besteht nun die Frage, wie sollen wir die Zustände bei den höheren Vertebraten von den sich bei den niederen findenden ableiten. Sind die Drüsen der höheren Vertebraten aus denen, welche sich bei niederen Vertebraten finden, hervorgegangen? Es besteht immerhin die Möglichkeit, anzunehmen, dafs die Ösophagealdrüsen bei niederen Vertebraten, etwa von den Urodelen, einmal erworben wurden, um sich dann fortzuerben und sich bei einzelnen Vertretern der höheren Vertebraten zu erhalten, bei anderen dagegen im Laufe der Phylogenie zu schwinden. Ich glaube aber nicht, dafs diese Annahme einer einheitlichen Abstammung der Ösophagealdrüsen richtig ist. Vor allem

spricht dagegen, dafs wir bei niederen Vertebraten (Amphibien, Reptilien und Vögel) die Ösophagealdrüsen (soweit solche vorkommen) im unteren Teile des Ösophagus prädominieren sehen. Bei Säugern dagegen ist das Gegenteil der Fall; hier finden sich für die Regel Ösophagealdrüsen nur im oberen Teil des Ösophagus und stehen da offenbar in innigster Beziehung zu den Drüsen des Pharynx. Es dürfte daher viel näher liegen, für die Ösophagealdrüsen der Säuger eine eigene, neue Entstehung anzunehmen, und zwar eine Entstehung ausgehend vom oberen Ende des Schlundes.

Es bietet sich bei dieser Auffassung auch die Möglichkeit zu verstehen, warum die Ösophagealdrüsen bei den verschiedenen Tiergruppen so grofse Differenzen — sowohl im Bau, wie in der Lage (z. B. zur Muscularis mucosae) — zeigen.

Gemeinschaftlich bleibt aber dem Schlunde der niederen und höheren Vertebraten die Fähigkeit der Drüsenbildung seiner Schleimhaut, und diese Fähigkeit ist es, welche in einer gemeinschaftlichen, ererbten Anlage ruht, und welche so verschiedene Bilder entstehen läfst, wie wir sie bei den folgenden Einzelschilderungen kennen lernen werden.

**Muscularis.** Ursprünglich bestand die Muskulatur des Ösophagus durchweg aus glatten Muskelzellen. Dies hat sich bei den Amphibien, Reptilien und Vögeln bis heute erhalten. Zu hochgradigen Veränderungen kam es dagegen bei der Mehrzahl der Fische und Säugetiere. Quergestreifte Muskulatur kam hier zu starker Entwicklung, und veranlafste das teilweise oder selbst vollständige Zurücktreten der glatten Muskulatur. — Was die Anordnung der Muskulatur in Schichten anlangt, so mufs das Vorhandensein einer stärkeren, inneren Ring- und einer schwächeren, äufseren Längsschicht als typisch und ursprünglich gelten. Auch scheinbare Abweichungen (z. B. bei Vögeln) lassen sich bei genauerer Untersuchung auf das ursprüngliche Verhalten zurückführen.

/ Nicolas Stenon (De musculis et glandulis observationum specimen, Hafniae 1664. 4°) hat zuerst darauf aufmerksam gemacht, dafs bei gewissen Tieren, ohne zu sagen bei welchen, die Muscularis des Ösophagus aus zwei Schichten besteht, welche in entgegengesetzter Richtung verlaufen, eine äufsere und eine innere, die sich unter spitzen Winkeln kreuzen / (Brugnone 7677, 1811).

/ Gulliver fand früher, dafs eine Schicht quergestreifter Muskeln des Schlundes bei Reptilien und Vögeln fehlt, während Fische und Säuger damit regelmäfsig versehen sind. Bei den Säugern ist der Unterschied der Ausdehnung der quergestreiften Muskeln des Schlundes in verschiedenen Ordnungen so konstant, dafs er als diagnostisches Merkmal dienen kann. Gulliver verweist auf seine Arbeit vom Jahre 1842 (Proceedings of the Zoological Society, June 14. 1842). Manche Vögel können Futter oder andere Stoffe willkürlich auswerfen, obwohl sie der quergestreiften Muskeln im Schlund ermangeln; letztere Thatsache stimmt mit den früheren Beobachtungen Gullivers überein / (Gulliver 2476, 1872).

**Physiologisches:** Die oben begründete Aufgabe des Schlundes, die Speisen in den Magen resp. Darm überzuleiten, bringt es mit sich, dafs ich mich in diesem Kapitel sehr kurz fassen kann. Ein Verständnis der physiologischen Vorgänge erhellt zum gröfsten Teil schon aus den

makroskopischen Verhältnissen, vor allem aus der Anordnung der Muskeln und der Art und Weise, wie dieselben innerviert werden, um in Thätigkeit zu treten. Der Thätigkeit der Drüsen kommt nur in höchst seltenen Fällen eine Rolle zu (z. B. beim Frosch); dieselbe soll an geeigneten Stellen besprochen werden.

/ Die älteren und neueren Anschauungen über die Rolle der Nerven und den Mechanismus der Deglutition (Marshal Hall, Volkmann, Wild, Mosso, Ranvier) stellt Berdal zusammen / (Berdal 6757, 1894).

/ Der Bewegungsnerv des Ösophagus ist der Vagus, nach dessen doppelseitiger Durchschneidung die Bissen im Ösophagus, namentlich im unteren Teile, stecken bleiben / (Landois 560, 1896).

## Fische.

/ Die Schleimhaut der Speiseröhre bildet sehr häufig **Falten,** und zwar Längsfalten, die nicht selten untereinander sich verbinden, und deren freier Rand oft mit zottenartigen Vorsprüngen besetzt ist. Bisweilen finden sich an seiner Innenfläche stärkere, fleischige Papillen oder Warzen (z. B. sehr stark bei Acipenser, Acanthias, Box, Caesio; schwach bei Clupea, Gadus u. a.) / (Stannius 1223, 1846).

/ Sehr allgemein ist die Schleimhaut des Schlundes in gröfsere Längsfalten gelegt, oft netzförmig verbunden (z. B. Cobitis fossilis); seltener sind Querfalten, wie man sie bei Acipenser (hier mehr warzenartig) oder bei Trygon pastinaca sieht, wo die starken, regelmäfsigen Querfalten der gelblichen Schleimhaut selbst wieder runzelig sind. Die Querfalten lassen da nach der Länge eine Strecke frei, die nur kleine netzförmige Falten hat.

Die starke Papillarentwicklung, welche die Schleimhaut der Mund- und Rachenhöhle bei den Fischen an den Tag legt, erstreckt sich auch bei einigen Arten auf die Mucosa des Schlundes (z. B. Tetragonurus), und auch diese Papillen können zahnartig verknöchern (Rhombus, Stromateus, Seserinus) / (Leydig 563, 1857).

/ Bei den Haifischen sind die Zähne blofs auf die Kiefer beschränkt; bei den Karpfen fehlen sie im Munde, erscheinen dafür aber im Schlunde / (Funke 6647, 1857).

/ Der Ösophagus ist allgemein kurz und weit. Bisweilen finden sich auf der Innenfläche Vorsprünge, z. B. beim Stör, hier finden sich Papillen; bei Acanthias sind dieselben lang und konisch; bei anderen werden sie hart, z. B. bei Rhombus xanthurus, Stromataeus fiatola und Tetragonurus.

Bei den Fischen, welche eine offene Schwimmblase besitzen, mündet der Canalis pneumaticus im allgemeinen in den Ösophagus / (Milne-Edwards 386, 1860).

/ Die innere Oberfläche des Ösophagus besitzt oft kurze Fortsätze: Papillenförmig bei Box und Coesio, stumpf bei Acipenser, hart und zahnähnlich bei Rhombus xanthurus, Stromataeus fiatola, Tetragonurus / (Owen 212, 1868).

/ Der Ösophagus wird bei allen Fischen von einer Anzahl in seiner Längsachse verlaufender Falten durchzogen. Sie werden vom Bindegewebe der Mucosa und Submucosa hergestellt und verstreichen bei Dilatation des Lumens nicht. Die reine Längsfaltenbildung, welche

Edinger als älteren Zustand deutet, bleibt im Ösophagus aller Fische und im Enddarm der meisten erhalten / (Edinger 1784, 1876).

/ Die Schleimhaut ist bald glatt und besitzt nur Längsfalten, bald zeigt sie mehr oder weniger stark entwickelte Vorsprünge, Papillen, welche sich in kleine Höckerchen teilen; letzteres z. B. bei Acanthias (communis) und Stör / (Moreau 387, 1881).

/ Stirling beschreibt die Falten im Ösophagus der Fische / (Stirling 5353, 1885 nach Zanders Referat in Schwalbes Jahresbericht).

/ Der Ösophagus beginnt unmittelbar unter der Schlundzone und endigt dort, wo das geschichtete Epithel, das ihn bedeckt, aufhört; oft beginnen Magendrüsen beinahe hinter dem Pharynx (Turbot, Sole). Es giebt hier eigentlich keinen Ösophagus; trotzdem schlägt Pilliet vor, den Namen Ösophagus beizubehalten für den „dermo-papillären" Teil der Schleimhaut, welcher dem Magen vorausgeht, sei es nun, dafs er ein Rohr darstellt oder nur die Grenze des Pharynx gegen den Magen / (Pilliet 415, 1885).

**Epithel.** / Der Ösophagus ist in seinem vordersten Teil meist mit mehrschichtigem Plattenepithel bedeckt, zwischen dem Becherzellen vorkommen, oder diese Zellart kleidet ihn auch ganz aus. Die mehr nach dem Magen zu liegende Hälfte ist fast immer nur mit Cylinder- oder Becherzellen besetzt. Wo Plattenepithel vorhanden ist, wird seine Schicht nach dem Magen zu immer dünner, die eingestreuten Becherzellen nehmen an Menge zu, und bald bilden sie eine kontinuierliche Schicht, die noch über eine oder zwei Lagen der platten Zellen wegzieht, an der Magengrenze aber meist direkt dem Bindegewebe der Mucosa aufliegt / (Edinger 1784, 1876).

/ In den geschichteten Epithelien finden sich Becherzellen in verschiedenen Entwicklungsstadien und in verschiedenen Höhen des Epithels. Es bildet sich in den tiefliegenden Zellen ein kleines Tröpfchen, welches wächst, und die Zelle kommt durch die normale Abschuppung zur freien Oberfläche und bekommt dann eine kreisförmige Öffnung. Diese Vorgänge sind besonders deutlich im Schlund der Selachier, wo die Zellen sehr grofs sind. Die Dicke der Epithelschicht wechselt bei den von Pilliet untersuchten Fischen zwischen 30—40 $\mu$, und die Becherzellen messen 12 $\mu$. Die Schleimhaut ist oft gefaltet und erweckt so auf dem Schnitt den Anschein von Drüsen, was jedoch eine Täuschung ist / (Pilliet 415, 1885).

/ Der Vorderdarm bei Gobius und der Ösophagus bei Platessa sind mit flimmerlosem, der Ösophagus bei Raja clavata mit flimmerndem Cylinderepithel ausgekleidet, während bei Acipenser und Trygon ein geschichtetes, polymorphes Epithel mit zahlreichen Becherzellen die Innenfläche des Ösophagus überzieht, aber nach dem Magen zu allmählich durch Cylinderzellen ersetzt wird / (Kultschitzky 3261, 1887; nach dem Ref. von Hoyer in Schwalbes Jahresbericht).

Wenn wir im Ösophagus der Fische von einem geschichteten Epithel reden, so darf dies nicht in dem Sinne geschehen, dafs wir an ein Epithel denken, wie wir es später im Ösophagus der Säuger und Vögel kennen lernen werden. Vielmehr finden wir bei zahlreichen Fischen, dafs die Schichtenzahl nur sehr gering ist, dafs wir oft, wenn das Epithel niedriger ist (so namentlich in den hinteren Teilen des Ösophagus), überhaupt zweifelhaft werden, ob die Zellen der höheren Schicht nicht noch mit einem verdünnten Ausläufer durch die ganze Breite des Epithels reichen. Bei den Becherzellen ist es sehr oft der

Fall, dafs eine einzige Zelle die ganze Breite des Epithels ausmacht. Ich gründe diese Anschauung auf die Untersuchung des Ösophagusepithels folgender Fische: Syngnathus, Esox lucius, Tinca vulgaris, Leuciscus dobulus, Cobitis fossilis, Crenilabrus pavo, Serranus, Scorpaena scrofa, Uranoscopus scaber, Trachinus draco, Zeus faber und Lophius piscatorius. Ausgesprochener fand ich die Schichtung des Epithels im Ösophagus zahlreicher Selachier, wenn auch hier bei einzelnen (z. B. bei Raja asterias), im hinteren Teil des Ösophagus, statt des geschichteten ein flimmerndes Cylinderepithel auftritt.

**Drüsen** fehlen nach Leydig 563, 1857 und Edinger 1784, 1876 (bei Plagiostomen, Sappey 410, 1880).

**Muscularis.** / Es scheint Leydig 1853 die Existenz einer quergestreiften Schlundmuskulatur für die Fische Gesetz zu sein, z. B. Plagiostomen, Chimära, unsere Karpfen- und Barscharten, Dentex vulgaris, Gobius niger, Hippocampus, Zeus faber / (Leydig 3456, 1853).

/ Bei den Fischen scheint durchgängig die Muskelhaut des Schlundes quergestreifter Natur zu sein. Leydig fand dies bei zahlreichen Selachierarten, sowie von Teleostiern an Karpfen- und Barscharten, Dentex vulgaris, Gobius niger, Hippocampus, Zeus faber. Bei Polypterus ist der quergestreifte Charakter der Schlundmuskeln wenigstens andeutungsweise vertreten / (Leydig 563, 1857).

/ Auch Valatour beschreibt bei einer Anzahl von Knochenfischen im Ösophagus eine innere Längs- und eine äufsere Ringschicht quergestreifter Muskulatur, welche beide bis zum Magen reichen / (Valatour 7501, 1861).

/ Die äufsere Muskelschicht ist gewöhnlich ringförmig, die innere längsverlaufend / (Owen 212, 1868).

/ Bei den Fischen, besonders bei den Plagiostomen, besteht die Schlundmuskulatur ausschliefslich aus quergestreiften Fasern / (Gillette 2324, 1872).

/ Der Ösophagus zeigt stets eine starke Ringmuskulatur, oft auch eine Längsmuskulatur, welche nach innen von der Ringmuskulatur liegt (Motella tricirrata, Cottus scorpius), also umgekehrt wie im Darm / (Pilliet 415, 1885).

/ Bei Gobius gesellt sich zu den gewöhnlichen (Ring- und Längs-) Schichten glatter Muskelfasern nach aufsen noch eine cirkuläre Schicht quergestreifter Fasern.

Bei Trygon existiert am Ösophagus nur eine innere und äufsere cirkuläre Schicht, erstere aus glatten, letztere aus gestreiften Fasern bestehend; bei Acipenser ruthenus nur eine einfache cirkuläre Schicht gestreifter Fasern. Bei Platessa rhombus findet sich eine stärkere, cirkuläre und eine schwache, longitudinale Schicht gestreifter Fasern, die nach dem Magen zu allmählich durch glatte ersetzt werden / (Kultschitzky 3261, 1887; nach dem Ref. von Hoyer in Schwalbes Jahresbericht).

## Petromyzonten.

/ Der Ösophagus von Petromyzon fluviatilis ist lang (im Gegensatz zu anderen Fischen) / (Rathke 4519, 1826).

/ Bei Petromyzon Planeri ist ein kurzer, indifferenter Vorderdarm vorhanden, wie zuerst Langerhans (3336, 1873) auf Grund der Mün-

dung des Gallengangs richtig hervorgehoben hat / (Gegenbaur 174, 1878).

/ „Dafs der Ösophagus von Petromyzon nicht mit dem Ösophagus anderer Wirbeltiere verglichen werden kann, bedarf keines Beweises“ / (Schneider 5007, 1879).

Oberflächenfalten: / Bei Petromyzon fluviatilis ist die Schleimhaut mit Längsfalten versehen / (Rathke 4519, 1826).

/ Schleimhautfalten von ansehnlicher Höhe finden sich bei Petromyzon fluviatilis (bei Petromyzon Planeri und Ammocoetes fehlt die Faltenbildung) / (Edinger 1784, 1876).

/ Epithel: A. Müller (Müll. Arch. 1856) fand ein Flimmerepithel im Schlunde der jungen Petromyzonten / (Leydig 563, 1857).

/ Bei allen Petromyzonten flimmert das Cylinderepithel des Ösophagus / (Edinger 1784, 1876).

/ Bei Petromyzon fluviatilis und marinus ist der Ösophagus gebaut, wie der Darm des Amphioxus (eine Bindegewebsschicht und eine Epithelzellenschicht), nur sind die Cylinderzellen kürzer als beim Amphioxus und haben keine Cilien, aufser bei ganz jungen Individuen / (Cattaneo 1403, 1886).

## Selachier.

**Oberflächenbildungen**: / Die Mucosa ist bei Rochen und Haien gewöhnlich längsgefaltet, bei Trygon pastinaca finden sich starke Querfalten, die selbst wieder runzelig sind / (Leydig 3455, 1852).

/ Vom Ende der respiratorischen Vorkammer bis zum Magen finden sich bei Selachiern in der Schleimhaut niedere Längswülste, die sich bei einigen bis zur Mitte der Magendilatation fortsetzen können / (Edinger 1784, 1876).

/ Die Rachenschleimhaut bei Rochen und Haien erhebt sich in warzenförmige oder auch fadenförmige Papillen (Scyllium, Acanthias, Scymnus), die unregelmäfsig verteilt sind; dagegen stehen welche bei Scyllium canicula hinter den Zähnen in einer Querreihe, ganz wie eine sekundäre Zahnreihe. Sie haben auch die gleiche dreispitzige Form der Zähne, so dafs sie nur mit einer Kappe von Kalksalzen überzogen zu sein brauchten, um vollkommene Zähne darzustellen. Dafs letzterer Fall auch für Papillen, die weit entfernt von den Zahnreihen stehen, möglich ist, beweisen grofse Exemplare von Raja clavata und Hexanchus. Streift man da mit dem Finger über die Rachenschleimhaut am Gaumengewölbe, so fühlt sie sich rauh an, und die mikroskopische Untersuchung lehrt, dafs schöne 0,135‴ und noch gröfsere Zähnchen (Hexanchus) die Papillen vertreten. — Der Bau ist derselbe, wie er von den Zähnen des Gebisses von Leydig gemeldet wird / (Leydig 3455, 1852).

Eine ähnliche Beobachtung habe ich bei meinen Untersuchungen über den Bau des Ösophagus gemacht. Als ich bei einigen Rochen (Raja asterias und Myliobatis), um Längsschnitte des Ösophagus anzufertigen, den Ösophagus möglichst weit vorn abschnitt und so noch etwas Schleimhaut vom Boden der Mundhöhle mit in den Schnitt bekam, fand ich (bei Raja asterias besonders zahlreich) Zahnanlagen, welche mir schon bei makroskopischer Besichtigung als kleine Punkte auf der Schleimhaut aufgefallen waren.

/ Die Speiseröhre besitzt bei Elasmobranchiern, z. B. bei Acanthias vulgaris, Aëtobatis Narinari, auf ihrer Innenfläche derbere oder weichere Papillen / (Stannius in Siebold und Stannius 411, 1856).

/ Bei Spinax acanthias und einigen anderen Haien finden sich zahlreiche rückwärtsgekehrte Fortsätze, zackig oder gefranzt an ihrem Ende, auf der inneren Oberfläche des Ösophagus. Bei Selache werden sie in der Nähe der Cardia länger und umgeben, vielfach geteilt, in Büschelform die Cardiaöffnung, gegen den Magen gekehrt / (Owen 212, 1868).

/ Bei einigen Selachiern kommen auf der Ösophagusschleimhaut kurze, spitze, nach hinten gerichtete Fortsätze vor (Owen), so bei Spinax acanthias. Bei Selache spalten sie sich in der Nähe der Cardia. Owen hält diesen Apparat für eine Art Gitter, welches das Entweichen der lebend verschluckten Nahrung verhindert / (Edinger 1784, 1876).

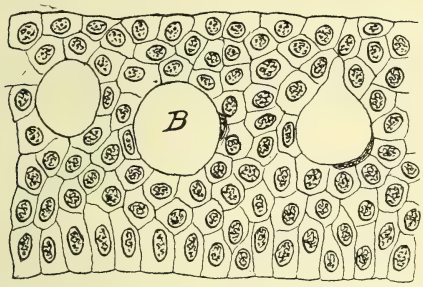


Fig. 19.

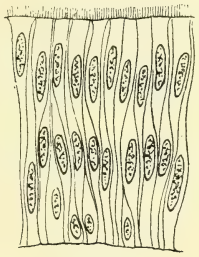

Fig. 20.

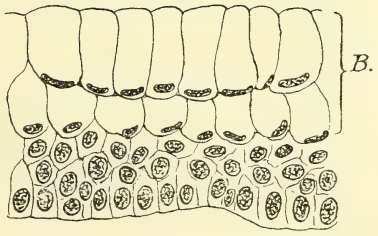


Fig. 21.

Fig. 19. **Epithel aus dem oberen Teil des Ösophagus von Raja asterias.** *B* Becherzelle. Vergrößerung ca. 370fach.

Fig. 20. **Epithel aus dem unteren Teil des Ösophagus von Raja asterias** (im Bereich des lymphoiden Organs). Vergrößerung ca. 370fach.

Fig. 21. **Oberflächenepithel aus dem Ösophagus von Torpedo marmorata.** Die oberflächliche Schicht wird ganz von Becherzellen *B* gebildet. Vergrößerung ca. 370fach.

/ Bei Lamna cornubica besitzt der Ösophagus wahre Papillen / (Pilliet 415, 1885).

**Epithel:** / Die Tunica intima des Ösophagus bei Rochen und Haien ist der Epidermis ähnlich / (Retzius 456, 1819).

/ Das Epithel des Schlundes besteht bei Rochen und Haien aus Pflasterzellen / (Leydig 3455, 1852).

/ Der ganze Ösophagus besitzt bei Torpedo geschichtetes Plattenepithel; bald hinter der Kiemenhöhle treten dazwischen bauchige Becherzellen auf. Gegen den Magen werden sie zahlreicher und bilden kurz vor dem Magenanfang eine eigene Schicht über den Resten des Plattenepithels.

Das geschichtete Plattenepithel reicht also bei Torpedo bis zum Magen, bei einigen Haien und Raja clavata dagegen nur noch eine kurze Strecke in den Ösophagus herein. Von seiner Grenze bis zum

Magen erstreckt sich flimmerndes Cylinderepithel. Zahlreiche Rundzellen wandern aus dem Bindegewebe der Schleimhaut durch das Epithel zum Lumen. Becherzellen finden sich nur wenige. Flimmerepithel wurde beobachtet bei: Raja clavata, Mustelus laevis, Squatina angelus und Pristiurus / (Edinger 1784, 1876).

Ich kann die Angaben Edingers über das verschiedene Verhalten des Epithels bei verschiedenen Selachiern bestätigen. Bei Raja asterias fand ich im Anfangsteil des Ösophagus geschichtetes Pflasterepithel mit Becherzellen, wie dies Fig. 19 zeigt. Im Endteil des Ösophagus dagegen, etwa in der Ausdehnung des lymphoiden Organes, fand sich Flimmerepithel (siehe Fig. 20). Ganz anders verhielt sich dagegen Torpedo marmorata. Hier zeigte der ganze Ösophagus bis zum Magen, also auch in der Ausdehnung des lymphoiden Organes, geschichtetes Pflasterepithel (siehe Fig. 21), welches in seinen oberen Schichten ganz aus Becherzellen bestand. Wie Torpedo verhielt sich auch Myliobatis.

**Lymphoides Organ.** / Dieses Organ wurde zuerst von Cuvier beobachtet. Er sagt: „Il y a quelquefois, dans l'épaisseur des parois de l'œsophage, une substance glanduleuse. Elle est très-apparente dans les Raies." / (Moreau 387, 1881).

Chiaje 1431, 1840 deutete das Organ, wenn ich denselben recht verstehe, bei Torpedo als Glandula salivaris und erkennt schon die Läppchenbildung desselben.

/ Leydig beschreibt es bei Rochen und Haien als eine weifse Substanz, welche man in ziemlich mächtiger Lage zwischen der Muskel- und Schleimhaut antrifft. Sie besteht aus einer Molekularmasse und 0,00675″ grofsen Körnchenzellen, beide umhüllt von einem zarten Bindegewebe, welches eine nicht scharf ausgesprochene Läppchenbildung bedingt. Diese Substanz findet sich bei Torpedo Narke, Scyllium canicula, Scymnus lichia; sie beginnt nach oben, wo die Längsfalten des Schlundes anfangen, und hört auf nach unten, wo der Schlund in den Magen übergeht. Die Masse liegt zwischen Muscularis und Mucosa. Eine ähnliche Masse fand Leydig bei Chimaera in der Augenhöhle und unter der Rachenschleimhaut / (Leydig 3455, 1852).

/ Milne Edwards beschreibt im Ösophagus von Torpedo in der hinteren Hälfte des Ösophagus in der Submucosa eine gräuliche Substanz, deren Natur ihm nicht genau bekannt ist / (Milne Edwards 386, 1860).

/ Eine Schicht grauer parenchymatöser Substanz liegt bei Torpedo zwischen Muscularis und den inneren Schichten in der Cardiahälfte des Ösophagus / (Owen 212, 1868).

/ Lage: bei den Selachiern da, wo die Längsfalten des Schlundes anfangen, im Bindegewebe der Mucosa und Submucosa. Bei Chimaera liegt es nach Leydig nicht in der Wandung des Ösophagus, sondern weiter vorne zwischen Rachenschleimhaut und Basis cranii. „Es besteht aus einer sehr grofsen Masse von kleinen rundlichen, kernhaltigen Zellen," ähnlich den Zellen in Lymphdrüsen; die Zellen bestehen aus fein granuliertem Protoplasma, sind kleiner als die Blutkörperchen und lassen nur selten den Kern deutlich erkennen. Die Mucosa sendet Balken und Bälkchen zwischen sie, die sich da so teilen und verweben, dafs ein zierliches, feines Netz die Körperchen in seinen Maschen birgt.

„Das Organ ist nach der Schleimhaut zu nicht immer scharf abgegrenzt, namentlich ist nichts von einer besonderen Hülle um dasselbe nachzuweisen. Es erstreckt sich fast bei allen Arten durch den ganzen Ösophagus und in einzelnen Ausläufern bis weit unter die Labdrüsen des Magens hinab. In der Umgebung des Organs finden sich weite Lymphräume, und auch Edinger hält das Organ für einen Lymphapparat“ / (Edinger 1784, 1876).

/ Bei Plagiostomen (Raja) wird die mittlere Schicht des Ösophagus durch zwei dicke Lymphknoten von 6 cm Länge gebildet, welche den Ösophagus rings umgeben / (Sappey 410, 1880).

/ Moreau findet darin reichliches Bindegewebe von lockerem Gefüge, Gefäfse, Nerven, Zellen und Granulationen zum Teil frei, zum Teil in Blasen eingeschlossen. Zu jeder dieser Blasen scheint ein Lymphgefäfs zu verlaufen. Das Organ hat viel Übereinstimmung mit den Lymphknoten der höheren Vertebraten / (Moreau 387, 1881).

/ Das von Edinger beschriebene Organ hat Ayers bei Mustelus und Scyllium untersucht und konstatiert wesentliche Übereinstimmung mit Edingers Beschreibung. Ayers findet eine grofse Menge Lymphzellen, welche, in der Submucosa enthalten, in der inneren Wand des Magens Anschwellungen verursachen. In allen Fällen lagen die Zellenhaufen zwischen der Muskulatur und dem Epithel. Ayers deutet das Organ als der Thymus der höheren Wirbeltiere entsprechend / (Ayers 770, 1885).

/ Pilliet bezeichnet das Organ bei Torpedo als bestehend aus adenoidem oder retikuliertem Gewebe. Seiner Lage nach entspricht es dem adenoiden Gewebe, welches sich im Isthmus pharyngis bei den höheren Vertebraten findet.

Das Organ sieht ganz homogen aus. Obwohl es durch grofse Lymphsinuse zerteilt ist, sieht man nirgends Differenzen des Gewebes, so dafs man wie in den Lymphdrüsen eine Rindensubstanz mit Noduli und eine Marksubstanz unterscheiden könnte. Die Zellen sind nicht rund, sondern deutlich polygonal. Sie haben einen central liegenden grofsen, runden oder ovalären Kern und einen voluminösen protoplasmatischen feingranulierten Körper. Sie liegen in einem feinen fibrillären Netzwerke.

Das adenoide Gewebe beginnt bei Torpedo ein wenig über dem oberen Magenmund und liegt zwischen der Bindegewebsschicht der Mucosa und der Ösophagusmuskulatur. Schichten:

1. Ösophagusepithel (geschichtetes Pflasterepithel mit vielen Becherzellen);
2. Bindegewebsschicht der Mucosa (mit vielen Lymphspalten);
3. eine dünne Schicht glatter Ringfasern, verdoppelt durch eine viel stärkere, ebenfalls ringförmig verlaufende Schicht quergestreifter Fasern.

Ähnliche lymphoide Bildungen finden sich weder in der Mundhöhle noch im Pharynx.

Dieses lymphoide Organ wird dicker und setzt sich auf den Magen fort; es behält immer dieselbe Lage in der tiefen Schicht des Bindegewebes, einwärts von den glatten Fasern, welche von quergestreiften und dem Peritoneum verdoppelt werden, und reicht bis zum ersten Viertel des Magens, bei einem kleinen Tier 4 cm lang, 8 mm dick im Maximum.

Bei Lamia und den Squalidae ist die Lage dieselbe wie bei Torpedo, aber die Dicke ist im allgemeinen beträchtlicher / (Pilliet 4310, 1890).

Ich gebe in Fig. 22 ein Übersichtsbild aus dem Teil des Ösophagus von Raja asterias, welcher das lymphoide Organ enthält. Infolge der Hämatoxylinfärbung treten die Stellen stärkerer Kernanhäufung mehr hervor. Hier wie in den helleren Stellen dazwischen, in welchen das Reticulum freier zu Tage tritt, fallen vor anderen Elementen jene Art von Wanderzellen ins Auge, deren Leib zahlreiche Körnchen zeigt, die am ungefärbten Präparat je nach der Einstellung hell oder dunkel erscheinen und die sich lebhaft mit Eosin tingieren und so den bekannten eosinophilen Zellen anderer Vertebraten gleichen.

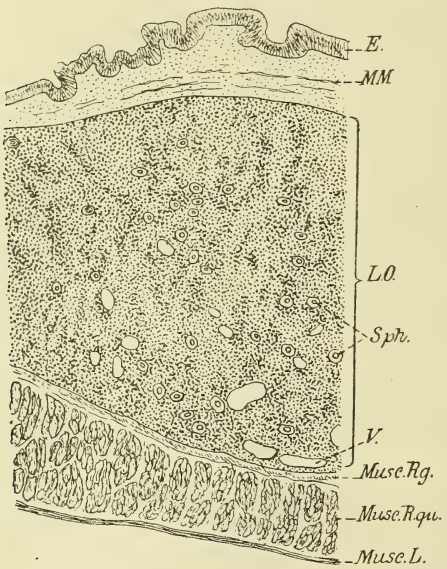


Fig. 22. **Längsschnitt durch den unteren Teil des Ösophagus von Raja asterias.** *E* Oberflächenepithel (flimmerndes Cylinderepithel); *MM* in der Mucosa liegende Züge längsverlaufender, glatter Muskelzellen; *LO* lymphoides Organ; *Sph* Sphinkteren; *V* Vene; *MuscRg* glatte Ringmuskelschicht; *MuscRqu* quergestreifte Ringmuskelschicht; *MuscL* glatte Längsmuskelschicht. Vergrößerung ca. 16fach.

Im Organ sind Sphinkteren wie auch sonst im Darme von Raja zahlreich vertreten. — Betreffend die Anordnung der Schichten finde ich nach innen von der dicken quergestreiften Ringmuskelschicht noch eine glatte Ringmuskelschicht (wie Pilliet), und nach aufsen von der quergestreiften Ringmuskelschicht eine dünne Längsschicht glatter Muskulatur. Zwischen Epithel und Lymphorgan fand ich einzelne längsverlaufende Züge glatter Muskelzellen in die Mucosa eingesprengt.

Über die Bedeutung des lymphoiden Organes läfst sich heute noch nichts Bestimmtes sagen. Doch ist darauf hinzuweisen, dafs neben der von den Autoren betonten Anwesenheit von Lymphgefäfsen dem Organe auch eine reiche Blutgefäfsversorgung zukommt. Ferner scheint es sichergestellt, dafs das Organ schon vermöge seiner Lage (im Ösophagus und nicht im Darme) nicht direkt den Knötchenbildungen im Darme höherer Vertebraten gleichgestellt werden kann. Es scheint heute noch gar nicht sichergestellt, ob das Organ überhaupt etwas mit der Verdauung oder mit der Lymphbildung zu thun hat, ob es nicht eine andere, vielleicht blutbildende Funktion hat. Doch vermochte ich nicht das Organ so eingehend zu untersuchen, dafs ich für irgend eine Deutung bestimmt eintreten könnte.

/ Die **Muscularis** besteht bei allen untersuchten Haien und Rochen bis zur Cardia des Magens aus quergestreiften Muskeln / (Leydig 3455, 1852).

/ Die Speiseröhre ist bei Elasmobranchiern auswendig mit quergestreiften Muskelfasern belegt / (Stannius in Siebold und Stannius 411, 1856).

/ Die Muscularis besteht bei Raja aus einer oberflächlichen Schicht glatter Längsmuskelfasern und einer tiefen quergestreiften Ringschicht. Die glatte Muskulatur enthält netzförmig angeordnete Lymphgefäfse. Die quergestreifte Schicht ist vier- oder fünfmal so dick als die glatte / (Sappey 410, 1880).

/ Bei Squatina angelus erstreckt sich eine Schicht quergestreifter Muskeln vom Ösophagus her noch über Dreiviertel des Magens / (Pilliet 415, 1885).

Bei Raja asterias und Torpedo marmorata fand ich eine sehr dünne äufsere Längsschicht glatter und darunter eine mächtig entwickelte Ringschicht quergestreifter Fasern. Nach innen von letzterer liefs sich jedoch namentlich in den unteren Teilen des Ösophagus (in der Gegend des grofsen Lymphorgans) eine deutliche circulär verlaufende Schicht glatter Muskelzellen nachweisen, welche an Stärke hinter der äufseren Längsschicht kaum zurückblieb.

## Ganoiden.

/ Edinger kennt die Längsfaltenbildung der Schleimhaut. Drüsen fehlen. Edinger findet bei Ganoiden Cylinderepithel im Ösophagus; nur bei Polypterus bichir sollte sich nach Leydigs Angabe Plattenepithel finden / (Edinger 1784, 1876).

/ Bei Acipenser, Lepidosteus findet Macallum im Schlund drei Formen von Derivaten des Epithels: 1. verlängerte kryptenähnliche Einsenkungen; 2. verlängerte Krypten, welche in erweiterte Säcke endigen; 3. wahre Drüsenschläuche. — Bei Amia findet sich aufser diesen noch eine vierte Art, z. B. in der Nachbarschaft des Mundes, des Luftganges, in letzterem und in der Schwimmblase selbst.

Die wahren Drüsenschläuche zeigen grofse kubische Epithelzellen als Auskleidung und haben ein Lumen von beträchtlicher Weite. Die äufsere Hälfte der Zellen, in der der Kern liegt, färbt sich leichter mit Karmin als die innere.

Der Hals des Drüsenschlauches und die Krypte, in welche er sich öffnet, bildet ein Drittel bis die Hälfte der Länge.

Darin unterscheiden sich diese Drüsen von denen des Vorderteils des Magens bei Acipenser.

In den Krypten ist das Epithel das gleiche wie auf der Oberfläche, nämlich Flimmerzellen und Cylinderzellen.

Im Drüsenhals finden sich Übergänge zwischen den Formen der Krypten und der Drüsenschläuche. Die Zellen sind kubisch, das Protoplasma ist nicht gekörnt.

Eine Zone schleimbildender Masse findet sich in dem gegen das Lumen angrenzenden Teil der Zelle.

Die vierte oben erwähnte Drüsenart bei Amia zeigt Zellen, welche schmäler und kürzer sind, als bei den anderen Drüsenarten. Bisweilen ist der Zellinhalt gekörnt, bisweilen besteht er meist aus Schleim / (Macallum 3662, 1886).

/ Flimmerzellen finden sich im Ösophagus von Acipenser rubicundus, Scaphirhynchops platyrhynchus, Polyodon folium, Lepidosteus osseus, Amia calva / (Hopkins 7718, 1895).

### Acipenser.

/ Bei Acipenser nasus und Nacarii besteht die Muscularis des Schlundes aus deutlich quergestreiften Muskeln / (Leydig 3456, 1853).

/ Beim Stör hat E. Schulze zwischen dem flimmernden Cylinderepithel zahlreiche Becherzellen gesehen / (Edinger 1784, 1876).

/ Das Schlundepithel flimmert. — Der kurze Schlund zeigt eine grofse Anzahl von Papillen, welche in Längsreihen stehen. In der Wand finden sich zwei Schichten quergestreifter Muskelfasern, wie gewöhnlich bei den Fischen. Auf der Spitze der Papillen finden sich Tastknospen.

Auf diesen Abschnitt folgt ein Teil, der keine quergestreiften Muskelfasern besitzt, derselbe mufs als wahrer Schlund betrachtet werden. Er besitzt Drüsen. Der Teil, welcher Papillen trägt, ist nur der hintere Abschnitt des Pharynx. Das Epithel besteht aus 5 bis 10 Zell-

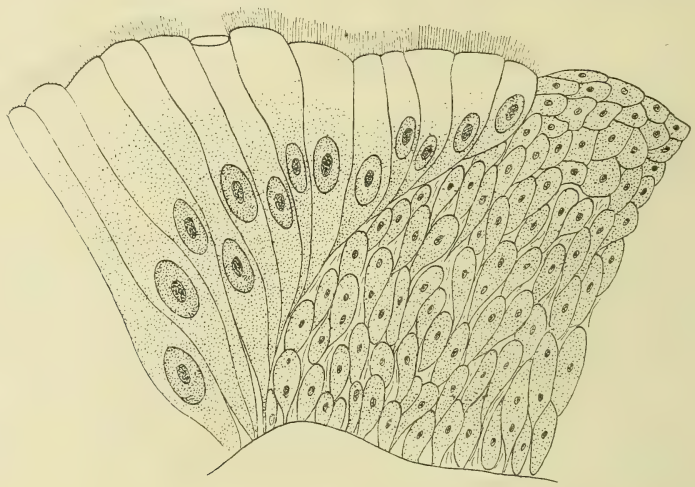

Fig. 23. **Acipenser rubicundus.** Übergang vom geschichteten Epithel des Ösophagus (oder Pharynx) in das Flimmerepithel des folgenden Teils. Nach Hopkins 7718, 1895.

reihen. Auch die obere Schicht besteht aus Cylinderzellen und Becherzellen. Die Tastknospen unterscheiden sich von denen des Mundes nicht, aufser durch ihre etwas längere Form. Der wahre Schlund zeigt für das bloſse Auge die Charakteristika des Magens / (Macallum 3662, 1886).

/ Beim gewöhnlichen Stör besitzt entweder der Ösophagus Drüsen, oder die Schwimmblase öffnet sich in den Magen / (Hopkins 6800, 1892).

/ Hopkins, der auch die ältere Litteratur (Moreau, Ryder, Leydig) berücksichtigt, findet, dafs bei Acipenser rubicundus das geschichtete Epithel zusammen mit den Papillen verschwindet, bei einem zwei Meter langen erwachsenen Tier ungefähr 5 cm vor der Mündung des Ductus pneumaticus. Den Übergang des geschichteten Ösophagus- (oder Pharynx-)epithels in das Flimmerepithel des folgenden Abschnittes zeigt Fig. 23. Hopkins schliefst, dafs der Kaudalteil des Abschnittes, welchen die meisten Autoren als Ösophagus auffassen, in Wahrheit ein Teil des Magens ist.

Bei Scaphirhynchops platyrhynchus finden sich im Ösophagus zahlreiche grofse Papillen; diese verschwinden in einiger Entfernung von der Öffnung des Ductus pneumaticus. Im geschichteten Epithel finden sich hauptsächlich Becherzellen / (Hopkins 7718, 1895).

### Polypterus bichir.

/ Die längsgefaltete Schleimhaut des ziemlich weiten Schlundes ist drüsenlos und mit Pflasterepithel gedeckt. Die Muskelhaut desselben ist dünner als die Schleimhaut und bietet bezüglich ihrer feineren Struktur einige Schwierigkeiten in der Untersuchung dar. Die Muskelhaut des Schlundes besteht aus einer äufseren Längs- und einer inneren Ringschicht. Die Längsmuskelschicht besteht aus echten glatten Muskelfasern, die Ringschicht mögen Faserzellen mit zum Teil quergestreiftem Inhalt sein: auf jeden Fall aber sind sie um ein Bedeutendes kürzer als die Faserzellen der Längsmuskelschicht. Der quergestreifte Charakter der Schlundmuskulatur, der bei vielen Fischen so bestimmt ausgesprochen erscheint, ist demnach bei Polypterus nur andeutungsweise vertreten / (Leydig 588, 1854).

### Lepidosteus.

/ Bei Lepidosteus fand Edinger Flimmerepithel / (Edinger 1784, 1876).

/ Das Schlundepithel flimmert. Der Schlund beginnt unmittelbar vor der Öffnung des Schwimmblasenganges. Das hintere Ende des Schlundes ist schwer abzugrenzen / (Macallum 3662, 1886).

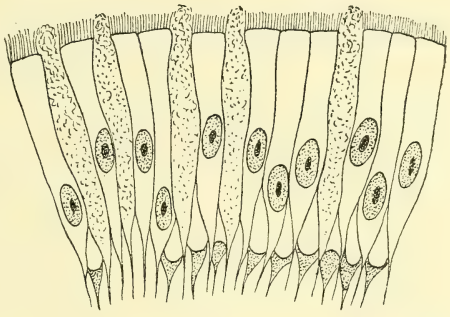

Fig. 24. **Ösophagusepithel von Lepidosteus osseus,** zeigt Flimmer- und Becherzellen. Nach Hopkins 7718, 1895.

/ Schon Balfour und Parker (On the Structure and Devel. of Lepidosteus. Phil. Trans. Roy. Soc. London. Part II. p. 359—442. Pl. XXI—XXIX, 1882) setzen die Grenze zwischen Ösophagus und Magen mit dem Beginne der Magendrüsen fest. Papillen fehlen bei Lepidosteus osseus im Ösophagus. Es findet sich Flimmerepithel mit eingestreuten Becherzellen. (Siehe Fig. 24.) / (Hopkins 7718, 1895.)

### Amia.

/ Der Schlund ist kurz und endet unmittelbar hinter der Öffnung des Schwimmblasenganges. Das Epithel flimmert / (Macallum 3662, 1886).

/ Bei Amia calva fanden sich keine Papillen hinter den pharyngealen Zahnplatten.

Die Muskelfasern der Ringmuskelschicht sind quergestreift bis zu der Stelle, wo die Magendrüsen auftreten, genau hinter der Öffnung des Ductus pneumaticus; dieser mündet also nahe der Verbindungsstelle von Ösophagus und Magen / (Hopkins 7718, 1895).

## Teleostier.

/ Bei Gobius melanostomus, Blennius sanguinolentus, Cyprinus barbus, Cyprinus chrysophrasius und Atherina Boyeri mündet nach Rathke am Ende des Ösophagus (Vorderdarm?) der Gallengang. Die Verdauung mufs hier ganz unter Anwesenheit der Galle vor sich gehen (Rathke).

Owen sah Papillen im Ösophagus von: Box, Caesio, Stromataeus fiatola, Tetragonurus und bei Rhombus xanthurus. Bei den vier letzten sind sie hart und von fast zahnartiger Beschaffenheit.

Längsfaltenbildung herrschend. Hochgradige Ausbildung von sekundären und tertiären Längsfalten. Cylinderepithel ohne Flimmerung. Die meisten Cylinderzellen sind zu Becherzellen umgewandelt.

Bei Anguilla fluviatilis und Symbranchus marmoratus finden sich Längsfalten mit Becherzellen besetzt, die in mehrfacher Schicht übereinander liegen.

Beim Hecht und Karpfen, auch beim Näsling ist das System der Längswülste am höchsten entwickelt. Fächerförmig sitzen den primären Schleimhautfalten zu beiden Seiten eine grofse Zahl von sekundären und tertiären Längsfalten auf.

Perca fluviatilis zeigt den geringsten Grad von Oberflächenvergröfserung, er läfst sich durch zahlreiche Übergangsformen bis zu dem komplizierten Bau des Hecht- und Karpfenösophagus verfolgen / (Edinger 1784, 1876).

Ich möchte gegen Edinger und mit Leydig vorschlagen, dafs wir im Ösophagus der Teleostier im allgemeinen von einem geschichteten Epithel sprechen, wenn sich dies auch nicht für alle Fälle aufrecht erhalten läfst. Da für diese Verhältnisse jedoch bisher Edinger ausschliefslich mafsgebend war, werden wir finden, dafs in der folgenden Einzelbesprechung die Mehrzahl der Autoren von einem Cylinderepithel reden wird.

/ Die Eigenmuskulatur der Schleimhaut gelangt häufig zu ziemlicher Mächtigkeit. Sie besteht mit einer einzigen Ausnahme (Syngnathus) aus glatten Fasern, die teils in zirkulärer Richtung um den Darm laufen, teils auch senkrecht zu der Höhe der Falten aufsteigen / (Edinger 1784, 1876).

/ Die Muskulatur des Schlundes ist quergestreift bei unseren Karpfen- und Barscharten, auch bei Dentex vulgaris / (Leydig 3455, 1852).

### Syngnathus acus.

/ Der Ösophagus zeigt Längswülste bedeckt von einer Epithelschicht, bestehend aus grofsen, blasigen Becherzellen, deren breite, ganz kugelige Gestalt sonst im Fischdarme nirgends wiederkehrt.

Unter dem Epithel liegt eine schmale Platte aus elastischem Gewebe.

Zu beiden Seiten des Vorderdarmes werden im Bereiche der Kiemen die Becherzellen durch Plattenepithel verdrängt / (Edinger 1784, 1876).

### Anguilla.

/ Drüsen sind nicht vorhanden. Das Epithel besteht aus grofsen runden Zellen, welche durch intercelluläre Masse voneinander getrennt (nicht gegeneinander abgeplattet) sind. Valatour beschreibt hier offenbar

die Becherzellen. Die Dicke des Epithels ist 0,05 — 0,06 mm, die Höhe der Zellen 0,03—0,04 mm. Es finden sich nur zwei bis drei in der Dicke des Epithels. Es ist geschichtetes Epithel / (Valatour 7501, 1861).

/ Im Schlunde fehlt Flimmerung / (Cajetan 4308, 1883).

/ Muscularis: Äufsere Ring- und innere Längsschicht; sie sind quergestreift, ohne Beimischung von glatten Elementen. Die Längsschicht fehlt in einem grofsen Teil des Ösophagus / (Valatour 7501, 1861).

### Clupea harengus, Hering.

/ Die Muscularis besteht aus quergestreiften Fasern, welche im oberen Abschnitt unregelmäfsig, am Übergang in die Cardia zirkulär angeordnet sind. Das Epithel ist ein cylindrisches und enthält zahllose Becherzellen / (Stirling 5353, 1885, nach Zanders Referat in Schwalbes Jahresbericht).

Schon Valatour 7501, 1861 konstatierte eine innere Längs- und eine äufsere Ringschicht quergestreifter Muskelfasern, welche beide bis zum Magen reichen.

### Esox lucius, Hecht.

/ Schleimdrüsen fehlen im Ösophagus, dessen schleimproduzierendes Epithel auf mannigfach gezackten Kämmen in mehrfachen Lagen angeordnet ist / (Nufsbaum 4113, 1882).

Trinkler 40, 1884 findet in fast ununterbrochener Schicht Flimmerepithel.

Ich finde in der ganzen Ausdehnung des Ösophagus nichtflimmerndes, geschichtetes Epithel mit zahlreichen, in Reihen übereinander gelagerten Becherzellen. Mit dem Beginn der ersten Magendrüsen geht das Ösophagusepithel ins Magenepithel über. Ich mufs also Nussbaum gegen Trinkler Recht geben.

/ Im oberen Teil des Ösophagus sind die Verhältnisse ähnlich wie beim Aal; aber schon in der Mitte des Ösophagus findet sich eine äufsere Längs- und eine innere Ringschicht, welche beide aus glatten Muskelfasern bestehen. Der Übergang erfolgt, indem die quergestreiften Bündel am Zellgewebe endigen und die glatten Fasern sich substituieren. Die äufsere, glatte Längsschicht entsteht unterhalb der Stelle dieser Substitution / (Valatour 7501, 1861).

/ Die innere Schicht der Muskelhaut übertrifft die äufsere an Stärke etwa das Vier- bis Fünffache. Am Anfang des Ösophagus finden sich in der Muskelhaut nicht, wie Valatour 7501, 1861 angiebt, nur quergestreifte Muskelfasern, sondern diese und glatte gemischt. Nach hinten schwinden erstere allmählich / (Grimm 6583, 1866).

### Trutta fario.

/ Keine Flimmerung. Im unteren Teil wurden quergestreifte Muskelfasern und Schleimdrüsen aufgefunden / (Cajetan 4308, 1883).

### Cyprinoiden.

/ Das Epithel flimmert nicht / (Bischoff 56, 1838).

/ Während beim Karpfen die Muskelverhältnisse ähnliche sind, wie bei Perca, so verhält sich Tinca, wie dies Reichert und Molin be-

schreiben; zwei quergestreifte und nach innen davon zwei glatte Muskelschichten sind vorhanden. Am Anfang des Darmes sieht man die äufseren quergestreiften Muskelschichten entstehen / (Valatour 7501, 1861).

### Tinca vulgaris.

Bei Tinca vulgaris geht das geschichtete Epithel des Ösophagus unmittelbar ins Darmepithel über.

### Leuciscus dobulus.

Bei Leuciscus dobulus geht das geschichtete Epithel des Ösophagus, welches zahlreiche Becherzellen enthält, direkt in das Darmepithel über.

### Cobitis fossilis.

/ Die Schleimhautinnenfläche zeigt Längsfalten, nicht Querfalten, gegen Leydig keine netzartige Faltung. Das Epithel ist im Ösophagus cylindrisch, mit zahlreichen Becherzellen. Im Bindegewebe des Vorderdarmes finden sich zahlreiche runde, lymphoide Körper, so dafs das mucöse Gewebe einen völlig adenoiden Charakter darbietet. Aggregation zu Lymphnoduli wurde nirgends beobachtet / (Lorent 11, 1878).

### Cobitis barbatula.

/ Der Schlund flimmert in den oberen Partien (während Edinger für Teleostier keine Flimmerung annimmt). Cylinderepithel; Becherzellen kommen im ganzen Schlund vor und sind besonders zahlreich gegen die Cardia hin.

Die Muscularis mucosae besteht aus glatter Muskulatur, längs verlaufend. Die eigentliche Muscularis besteht aus einer inneren, längsverlaufenden, und einer äufseren, querverlaufenden Schicht quergestreifter Muskelfasern / (Cajetan 4308, 1883).

### Amiurus catus.

/ Das niedrige Epithel des Pharynx geht in das des Ösophagus über, indem allmählich die Zellen, welche es bilden, an Höhe zunehmen.

Die Muscularis mucosae besteht aus wenigen Fasern; die Submucosa ist dünn und zeigt keine Trennung von dem Gewebe, welches die Längsmuskelbündel umgiebt. Auch die äufsere Ringschicht besteht aus quergestreiften Fasern.

Wenn die Mucosa gefaltet ist, geht eine geringe Menge der Submucosa in die Gipfel der Falten ein, deren central gelegene Räume sich mit den Fasern der Muscularis mucosae füllen. Das Epithel des Ösophagus ist mehrfach geschichtet, d. h. zwischen der Basis der oberflächlichen Zellen sind eine oder zwei Reihen, welche bestimmt sind, die abgestofsenen oberflächlichen zu ersetzen. Zwischen den langen, dünnen, cylindrischen Epithelzellen finden sich eine Anzahl von Becherzellen. Das Protoplasma der Cylinderzellen ist in der oberen Hälfte der Zellen gekörnt. Die spitz zulaufenden Fortsätze dieser können zwischen den jungen Cylinderzellen in das fibröse Gewebe hinein verfolgt werden, welches auf der Muscularis mucosae liegt. Ihre Kerne sind oval und liegen nahe den basalen Fortsätzen der Zelle.

Die Cylinderzellen zeigen Übergänge in die Becherzellen / (Macallum 3660, 1884).

### Gadus lota.

/ Es findet sich wie bei Perca eine innere Längs- und eine äufsere Ringschicht quergestreifter Muskelfasern, welche bis zum Magen reichen / (Valatour 7501, 1861).

### Pleuronectes.

/ Besitzt Becherzellen, welche reichlich Schleim absondern / (Pilliet 4719, 1893).

### Solea.

/ Die Mucosa enthält keine Drüsen / (Valatour 7501, 1861).

### Crenilabrus pavo.

Das geschichtete Epithel des Ösophagus ist reich an Becherzellen, doch liegt an der Oberfläche zumeist eine Deckschicht, aus gewöhnlichen Epithelzellen bestehend.

### Perca fluviatilis.

/ Das Epithel ist ganz identisch mit dem, welches von Valatour für Anguilla beschrieben wurde / (Valatour 7501, 1861).

/ Nach Trinkler ist das Epithel in fast ununterbrochener Schicht ein Flimmerepithel / (Trinkler 40, 1884).

Cajetan 4308, 1883 behauptet das Vorkommen von Schleimdrüsen mit grofsen Zellen im Schlunde.

/ Muscularis: Es findet sich eine äufsere Ring- und eine innere Längsschicht. Wie beim Aal ist die Längsschicht in eine Anzahl von Bündeln zersprengt. Beide sind quergestreift und reichen bis zum Magen / (Valatour 7501, 1861).

/ Die quergestreiften Muskelfasern, welche in der Wand des Schlundes verlaufen, konnten noch eine Strecke weit in der Magenwand verfolgt werden / (Cajetan 4308, 1883).

### Gasterosteus aculeatus.

/ In der Wand verlaufen quergestreifte Muskelfasern / (Cajetan 4308, 1883).

### Mullus barbatus.

/ Mullus barbatus ist der einzige Teleostier, dessen Ösophagus Plattenepithel trägt. Am Ende des Ösophagus finden sich, auf eine kleine Stelle zusammengedrängt, eine Anzahl schlauchförmiger Drüsen mit kurzem, körnig-trübem Cylinderepithel / (Edinger 1784, 1876).

### Dactylopterus volitans.

/ Der Schlund hat bei Dactylopterus volitans quergestreifte Muskeln / (Leydig 183, 1854).

### Gobius niger.

/ Es findet sich eine Bildung von Querfalten im Ösophagus, wodurch dann wirklich nach allen Seiten abgeschlossene Krypten entstehen / (Edinger 1784, 1876).

Anarrhichas lupus, Seewolf.

/ Das Mundepithel erstreckt sich durch den ganzen Ösophagus bis zum Übergang zwischen diesem und dem Magen. Es besteht wesentlich aus rundlichen Zellen, die in mehreren Schichten liegen, und deren oberste Schicht aus flachgedrückten Zellen, die an der Unterseite wie zwischen den unterliegenden Zellen eingeklemmt sind, gebildet wird. Die unterste Schicht besteht aus mehr cylindrischen oder kubischen Zellen. Zwischen den Zellen finden sich zahlreiche, sehr grofse Becherzellen.

Eine Muscularis mucosae fehlt. In der Submucosa liegen zahlreiche grofse, zerstreut liegende Bündel von quergestreiften Muskelfasern, ganz in die Falten hinauf reichend, indem diese Bündel auch in der Längsachse der Falten verlaufen. An der Aufsenseite ist sie von zwei Muskelschichten, umgekehrt, wie man es bei anderen Tieren zu finden gewohnt ist, einer inneren, longitudinalen, und einer äufseren, zirkulären, begrenzt. Die Muskelschichten bestehen beide aus quergestreifter Muskulatur. Einige der quergestreiften Muskelfasern setzen sich zwischen den glatten Muskelfasern des Magens ein kleines Stück fort; übrigens ist die Grenze zwischen Ösophagus und Magen scharf / (Haus 8248, 1897).

## Dipnoer.

/ Ceratodus hat (Günther) einen ganz glatten Ösophagus. Lepidosiren zeigt Längsfalten (Owen).

Im Pharynxteil scheinen auch auf einem Querwulst wirkliche Drüsen vorzukommen. Wenigstens spricht Owen von einer „narrow transverse fold minutely papillose and glandular“ / (Edinger 1784, 1876).

/ Der Schlund besitzt nicht die Längsfalten, die nach Edinger ein sicheres Merkmal der Fische sind. Die Falten sind bei Lepidosiren unregelmäfsig verteilt, und die Oberfläche einer jeden zeigt zwei oder mehrere sekundäre Falten. Es sind zwei deutliche Lagen von Muskelzellen vorhanden. Becherzellen fehlen im Schlundteil. Es findet sich keine Spur des mehrschichtigen Plattenepithels, das Edinger für den Vorderdarm der Fische feststellt / (Ayers 770, 1885).

Ceratodus.

/ Der Ösophagus zeigt keine Falten, aber es findet sich an jeder Seite ein längliches, orangefarbiges, flaches Polster; dasselbe ist eine unter der Mucosa liegende Fettschicht.

An der rechten Seite des Magens, unter der Mucosa, findet sich eine Schicht einer sehr weichen Substanz von schwarzbrauner Farbe. Dieses Organ setzt sich fort eine kurze Strecke längs der Achse der Spiralfalte. Günther betrachtet es als Milz / (Günther 2439, 1782).

## Amphibien.

/ Es sind folgende **Schichten** zu unterscheiden: die Mucosa, die Submucosa, die Muscularis und eine diese umhüllende Faserlage / (Hoffmann in Bronn 6617, unvoll.).

**Epithel**: Zur Zeit ist Flimmerepithel im Schlund nachgewiesen bei:
Necturus maculatus — Kingsbury 7470, 1894;
Siredon pisciformis — Pestalozzi 4249, 1878;
Triton — Leydig 3456, 1853; Klein in Klein und Verson 3038, 1871; Partsch 31, 1877;
Salamandra — Leydig 3456, 1853;
Geotriton fuscus — Wiedersheim 5882, 1875;
Rana — zahlreiche Autoren;
Bufo — Leydig 3456, 1853; Valatour 7501, 1861.

Ich kann diese Beobachtung für Menobranchus lateralis, Salamandra maculosa, atra und Rana bestätigen; auch bei Alytes obstetricans fand ich Flimmerepithel. Bestimmt ist dagegen nach Leydigs und meinen Untersuchungen Flimmerepithel bei Proteus anguineus auszuschliefsen.

/ Das Epithel flimmert bei mehreren Amphibien bis in den Magen / (Bischoff 56, 1838).

/ Die Speiseröhre ist in der Regel von Flimmerepithel ausgekleidet / (Stannius 1223, 1846).

/ Es scheint durchweg Flimmerepithel zu sein. Leydig untersuchte lebend Grasfrosch, Feuerkröte, Landsalamander, Wassersalamander. Nur bei Proteus fand sich kein Flimmerepithel / (Leydig 3456, 1853).

/ Der Ösophagus der Batrachier besitzt Flimmerepithel / (Stannius in Siebold und Stannius 411, 1856).

/ Das Epithelium ist ebenso wie das der Mundhöhle ein Cylinderepithelium. Die einzelnen Zellen sind konisch in einen längeren oder kürzeren Fortsatz ausgezogen, die der freien Oberfläche zugekehrte Seite mit gleichmäfsig langen Wimperhaaren besetzt. Zwischen den Cylinderepithelien fanden sich reichlich und ziemlich gleichmäfsig verteilte längliche Becher / (Hoffmann in Bronn 6617, unvoll.).

/ Beim Salamander sind die Becherzellen bedeutend häufiger und gröfser als beim Frosch / (Bleyer 178, 1874).

Hier möchte ich die Resultate Krafts über die Flimmerbewegung einreihen:

/ 1. Die Flimmerbewegung bei Wirbeltieren vollzieht sich in Form einer in der Richtung des wirksamen Schlages fortschreitenden longitudinalen Welle. 2. Das Flimmerepithel besitzt eine ausgesprochene mechanische Erregbarkeit, wie dies seiner physiologischen Aufgabe mechanischer Arbeit entspricht. 3. Die Koordination beruht nicht blofs auf einer äufseren, sondern wesentlich auch auf einer inneren, von Oberzelle zu Unterzelle stattfindenden Reizübertragung beziehungsweise Leitung. 4. Die elektrische Erregung scheint zu gleicher Zeit an beiden Polen stattzufinden / (Kraft 6259, 1891).

**Drüsen** kommen einem Teil der Amphibien zu, während sie anderen Amphibien fehlen.

**Drüsen kommen zu:**
Proteus anguineus — Leydig 3456, 1853 und 563, 1857; Oppel 6330, 1889;
Menobranchus lateralis (Necturus maculatus) — Hoffmann in Bronn 6617, unvoll.; Kingsbury 7470, 1894;
Rana — Bischoff 56, 1838; Glaettli 237, 1852; Leydig 3456, 1853; Leydig 563, 1857; Valatour 7501, 1861; Grimm 6583, 1866;

Klein in Klein und Verson 3038, 1871; Swiecicki 64, 1876; Partsch 31, 1877; Nussbaum 21, 1877 und 4109, 1878; Langley 87, 1879; Langley and Sewall 82, 1879; Langley 81, 1881 und 116, 1881; Ecker und Wiedersheim 425, 1882; Nussbaum 4113, 1882; Contejean 6122, 1892; Sacerdotti 7990, 1896 und 7981, 1896. (Spezielle Angaben liegen vor für Rana temporaria von Leydig 3456, 1853 und 563, 1857; Swiecicki 64, 1876; Langley 116, 1881 und für Rana esculenta von Swiecicki 64, 1876);

Bufo — es liegen keine ganz sicheren Angaben vor; während nach Partsch 31, 1877 Bufo cinereus und variabilis Drüsen im Ösophagus fehlen, beschreiben bei der Kröte einige spärliche Drüsen zunächst dem Magen Valatour 7501, 1861 und Langley 81, 1881, ebenso für Bufo variabilis Langley 116, 1881, welcher betont, dafs zwischen Ösophagus und Magen schwer eine scharfe Grenze zu setzen ist.

**Drüsen fehlen:**

Siredon pisciformis — Leydig 3456, 1853 und 563, 1857;

Triton — Grimm 6583, 1866; Klein in Klein und Verson 3038, 1871; Partsch 31, 1877. (Spezielle Angaben liegen vor für T. cristatus Partsch 31, 1877; T. taeniatus Grimm 6583, 1866 und Partsch 31, 1877; T. igneus Partsch 31, 1877);

Diemyctylus viridescens — Kingsbury 7470, 1894;

Salamandra maculata — Leydig 3456, 1853 und 563, 1857;

Cystignathus ocellatus — Leydig 3456, 1853 und 563, 1857;

Bombinator igneus — Leydig 3456, 1853 und 563, 1857;

Hyla arborea — Partsch 31, 1877;

Pipa americana — Grönberg 7160, 1894.

/ Zu den Drüsen der Vertebraten, in welchen die secernierenden Zellen die im folgenden geschilderte gemeinschaftliche fundamentale Struktur haben, gehören auch die Drüsen des Ösophagus.

Die Zellsubstanz wird von einem Gerüst von lebender Substanz oder Protoplasma gebildet, welches an der Peripherie mit einem dünnen, kontinuierlichen Blatt von modifiziertem Protoplasma verbunden ist. Das Gerüst zeigt bisweilen die Form eines Netzwerkes (Klein). In den Maschen des Gerüstes liegen zweierlei chemische Substanzen, eine hyaline Substanz in Kontakt mit dem Gerüst und runde Körnchen, welche in die hyaline Substanz eingebettet sind. — Bei der Sekretion zeigen sich folgende Veränderungen. Die Körnchen nehmen ab, die hyaline Substanz wächst, das Netzwerk nimmt gleichfalls zu, jedoch weniger als die hyaline Substanz. Letztere wächst hauptsächlich in den äufseren Teilen der Zelle, und die Körnchen schwinden hier; so entsteht eine äufsere, nicht gekörnte, und eine innere, gekörnte Zone / (Langley 3359, 1884).

Entstehung der Ösophagealdrüsen. / Unter den Anuren kommen Drüsen zu den Fröschen; bei den Urodelen den niedersten Formen, während sie den höchsten Formen fehlen. Aus den paläontologischen Resten und aus der weiten Kluft zwischen den Anuren und Urodelen ergiebt sich, dafs die Trennung in einer frühen geologischen Periode stattgefunden haben mufs, und dafs nahe Beziehungen zwischen Anuren und den niederen Proteidae bestehen. Es kann demnach nicht überraschen, wenn sich die zusammengesetzten und funktionell hochstehenden Drüsen der Anuren bei den Proteidae als einfache Drüsen

finden. Schwierigkeiten bestehen jedoch nach Kingsbury, weil bei Cystignathus und Bombinator die Drüsen fehlen, ebenso bei den Discoglossidae, welche Cope unter allen Anuren den Urodelen am nächsten stellt / (Kingsbury 7470, 1894).

Zum letzten Punkt ist beizufügen, dafs ja diese Formen erst sekundär die Drüsen verloren haben könnten, wie dies auch für zahlreiche Reptilien angenommen werden mufs, wenn man überhaupt annehmen will, dafs die Ösophagealdrüsen nur einmal bei Niederen entstanden sind und sich von da bis auf die Säuger fortvererbt haben, eine Annahme, der ich, wie oben ausgeführt, nicht zuneige.

**Muskulatur** des Ösophagus. / Bei den Amphibien ist die Muskulatur des Schlundes konstant eine glatte. Untersucht wurden darauf: Rana temporaria, Cystignathus ocellatus, Ceratophys dorsata, Bufo variabilis und maculiventris, Bombinator igneus, Coecilia annulata, Salamandra maculata, Triton punctatus, Proteus anguineus, Siredon pisciformis und Menopoma alleghaniensis / (Leydig 3456, 1853).

/ Die Muscularis besteht bei allen bis jetzt untersuchten Amphibien immer aus glatten Muskelfasern.

Von der die Muscularis umhüllenden äufseren **Faserhaut** ziehen kleinere und gröfsere Faserbündel zwischen die Muskelbündel ein, bilden hier die Septa derselben und die Träger der gröfseren Gefäfs- und Nervenzweige, sowie der kapillaren Blutgefäfse und der kleinsten Nervenäste / (Hoffmann in Bronn 6617, unvoll.).

## Urodela.

### Siren lacertina.

/ Vaillant beschreibt den Ösophagus makroskopisch. Er findet ihn äufserlich glatt und in seinem Innern grofse Längsfalten / (Vaillant 5676, 1863).

/ Bei Siren lacertina setzt sich der Ösophagus schon äufserlich gegen den Magen durch eine Furche ab / (Wiedersheim 7676, 1893).

### Proteus anguineus.

/ Die Drüsen sind rundliche Säcke mit verhältnismäfsig enger Mündung und zelligem Inhalt. Dieser besteht hier aus cylinderförmigen Formen / (Leydig 3456, 1853).

/ Der Ösophagus entsteht vorne aus der ohne scharfe Grenze übergehenden Rachenschleimhaut, zu der kaudal von der Einmündungsstelle des zu den Lungen führenden Kanals Muskelelemente und die umhüllende Serosa treten. Mit dem Auftreten der Muskelelemente beginnt die Schleimhaut sich in Längsfalten zu legen, welche bis zum Magen ziehen. Wollte man den Ösophagus von der Stelle aus rechnen, wo der zu den Lungen führende Kanal einmündet, wo er jedoch noch von platter Form und faltenlos ist, auch noch der zuerst auftretenden Ringmuskelschicht ermangelt, so wäre ein kranialer, drüsenloser und ein kaudaler, drüsenbesitzender Abschnitt vorhanden; beide von nahezu gleicher Länge.

Das Oberflächenepithel besteht aus Cylinderzellen und Becherzellen.

Ob nun Becherzellen zu erkennen waren oder nicht, so standen die Kerne der Epithelzellen in zwei Reihen. Da aber die Epithelzellen

allgemein von der Basis bis zur freien Oberfläche reichten, so handelte es sich nicht um geschichtetes, sondern um ein zweizeiliges Epithel.

Der Übergang vom Epithel der Mundhöhle in das Epithel des Ösophagus ist ein ganz allmählicher, indem das geschichtete Epithel der Mundhöhle zunächst durch Schwinden der mittleren Schichten niedriger wird; dann reichen die Kelche der Becherzellen durchs ganze Epithel, breit ohne Fufs der Tunica propria aufsitzend. Weiter kaudalwärts finden sich Stellen, wo nur noch vereinzelte Basalzellen anzutreffen sind und zahlreiche Becherzellen; hier fangen auch die Zellen der der Oberfläche nächsten Schicht an, mit der Basis in Verbindung zu stehen. Das geschichtete Epithel hört damit auf. Indem die eben besprochenen Zellen eine regelmäfsige Anordnung erhalten,

Fig. 25. **Ösophagus von Proteus anguineus,** Querschnitt. Tier im Hungerzustand. *a* Mucosa; *b* Ringmuskelschicht; *c* Längsmuskelschicht; *d* Drüse; *e* Anschnitt einer Drüse; *f* einbezogene Halszellen; *g* Drüsenzellen. Gezeichnet mit Leitz. Obj. 4 Ok. I Tub. 160 bei Tischhöhe, reduziert auf 9/10. Nach Oppel 6330, 1889.

nehmen sie die konische Form an. An dieser Übergangsstelle, die sich von der Einmündung des zu den Luftwegen führenden Kanals bis zum Beginn der Falten des Ösophagus erstreckt, finden sich aufser der besprochenen gewöhnlichen Anordnung auch weiterhin bisweilen auftretende Stellen, an welchen die eine oder andere Zellform häufiger ist; so traf ich oft ganze Reihen von Becherzellen nebeneinander, welche die ganze Dicke des Epithels einnahmen, ebenso oft 3—4 geschlossene Zellen nebeneinander von annähernd cylindrischer Form; im mäfsig durch Konservierungsflüssigkeiten, auch bei durch Nahrung gedehntem Ösophagus fand ich gleichfalls das zweizeilige Epithel; dasselbe unterschied sich kaum durch seine geringere Dicke von dem nicht gedehnten.

Die Drüsen (siehe Fig. 25) des Ösophagus haben eine rundliche Form. Sie bestehen aus einem grofsen Acinus. Die Drüsen sind

zusammengesetzt aus einem Ausführgang und dem secernierenden Teil. Ich spreche von einem Ausführgang, da sich die Zellen desselben von denen der Schleimhautoberfläche wie von den eigentlichen Drüsenzellen unterscheiden. Der Ausführgang besteht aus Zellen von annähernd cylindrischer Form, und zwar ist die Grenze zwischen konischem und cylindrischem Epithel stets eine scharfe. Die Übergangsstelle von diesen cylindrischen Zellen des Ausführganges zu den secernierenden Zellen liegt nicht an der Stelle, an welcher die Erweiterung des engen Ganges zum Acinus stattfindet, sondern die Cylinderzellen gehen noch ein Stück weit in den Acinus hinein, um dann rasch zu den niedrigeren, secernierenden Zellen abzufallen. Dies fand ich bei Tieren, welche sich im Endstadium der Verdauung oder im Hungerzustand befanden, d. h. bei solchen, bei denen Ösophagus und Magen leer war. Vielleicht handelt es sich bei diesen Zellen um Halszellen.

Die secernierenden Zellen kleiden einschichtig die Wand des Acinus aus. Ihre Höhe wechselte bei verschiedenen Tieren von sehr hoher, nahezu cylindrischer bis zur platten Form; vorherrschend fand ich dieselben kubisch. Geringgradigere derartige Unterschiede fand ich auch in verschiedenen Drüsen des Ösophagus ein- und desselben Tieres.

Die Drüsenzellen zeigen in ihrem Protoplasma einen körnigen Bau, Körner, welche sich mit verschiedenen Farben, z. B. Eosin,

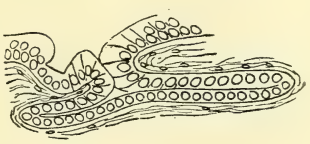

Fig. 26. **Ösophagealdrüse von Proteus anguineus.** Die Drüse ist kollabiert, da der Ösophagus durch injicierte Osmiumsäure gedehnt wurde. Gezeichnet mit Leitz. Obj. 4 Ok. I Tub. 160 bei Tischhöhe, reduziert auf $^9/_{10}$. Nach Oppel 6330, 1889.

Fuchsin *S*, tingierten und mit Osmiumsäure bräunten. Doch ist die körnige Beschaffenheit bei Proteus hier (wie ich schon damals angab) keine so deutliche, wie z. B. die der Fundusdrüsenzellen des Magens.

Die Ösophagealdrüsen nach Anfang der Verdauung bieten ein ganz anderes Bild (siehe Fig. 26). Das Lumen fehlt, was jedenfalls nur zum kleinsten Teil auf Kontraktion der Wandung, vielmehr zum gröfseren Teil auf ein Kollabieren derselben zurückzuführen ist. Ich glaube, dafs die Drüsen im Hungerzustand in der Höhle des Acinus Sekret enthalten, welches nach der Speiseeinfuhr entleert wird. Eine starke Füllung der Drüsen bei längerem Hunger kann dazu führen, dafs durch die starke Dehnung die obengenannten Cylinderzellen des Ausführganges zum Teil zur Bildung des blasigen Drüsenraumes mit einbezogen werden. In solchen stark gedehnten Drüsen gehen dann auch die secernierenden Zellen aus ihrer kubischen in eine mehr platte Form über.

Die Zahl der Ösophagealdrüsen schwankte bei drei untersuchten Tieren zwischen 132 und 161.

Die Muscularis des Ösophagus besteht aus einer inneren zirkulären Schicht glatter Muskelfasern, welche den gröfseren Teil der Muscularis ausmacht. Eine äufsere Längsmuskelschicht zeigt sich in Bündel angeordnet und bildet, gegen den Magen zu stärker werdend, eine zusammenhängende Schicht. Eine Muscularis mucosae konnte ich in Form einzelner unregelmäfsig eingestreuter glatter Längsmuskelfasern nachweisen / (Oppel 6330, 1889).

### Necturus maculatus.

Das einfache Cylinderepithel besitzt Cilien durch die ganze Länge des Ösophagus. Form und Gröfse der Epithelzellen wechselt nach ihrer Lage auf der Höhe oder an den Seiten der Längsfalten (siehe Fig. 27, 28 und 29). Diejenigen in den Vertiefungen zwischen den Falten sind gewöhnlich nur halb so lang wie die auf den Kämmen der Falten. Kingsbury unterscheidet im Ösophagus drei Arten von Epithelzellen, cylinderförmige Flimmerzellen, Becherzellen und Spindelzellen. Die Zahl der Becherzellen wechselt individuell. Die Spindelzellen deutet Kingsbury als Ebsteinsche Ersatzzellen.

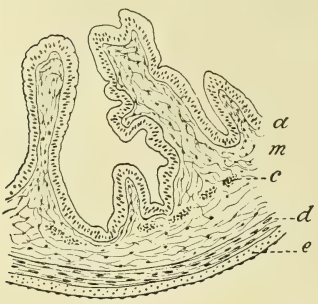


Fig. 27.

Fig. 28.

Fig. 29.

Fig. 27. **Necturus maculatus.** Querschnitt durch die Wand des Ösophagus.
*a* Flimmerepithel; *m* Bindegewebe der Submucosa; *c* Bündel der Muscularis mucosae; *d* Ring-, *e* Längsschicht der Muscularis. Fixiert mit Erlickischer Flüssigkeit, Färbung mit Hämatoxylin und Pikrinsäurealkohol. Ungefähr 18fach vergröfsert. Nach Kingsbury 7470, 1894.

Fig. 28. **Necturus maculatus.** Epithelium aus dem Ösophagus von der Höhe einer Falte. *g* Becherzellen. Fixiert in Müllerscher Flüssigkeit, Ehrlich-Biondische Färbung. Ungefähr 148fach vergröfsert. Nach Kingsbury 7470, 1894.

Fig. 29. **Necturus maculatus.** Epithelzellen aus dem Ösophagus.
*1*, *2* Becherzellen; *3*, *4* Flimmerzellen; *5*, *6* spindelförmige Zellen; *a* Theca der Becherzellen; *b* (und *5a*) Kern; *c* Cilien. Isoliert in gleichen Teilen Wasser und Müllerscher Flüssigkeit. Vergröfserung ungefähr 270fach. Nach Kingsbury 7470, 1894.

Die Drüsen messen ungefähr $^2/_3$ eines mm im Durchmesser. Ihre Anzahl dürfte 20—30 betragen. Sie stellen (siehe Fig. 30, 31, 32 und 33) einfache Säcke dar, von einschichtigem Epithel ausgekleidet, welches aus zwei Zellarten besteht, welche Kingsbury als Schleimzellen und secernierende Drüsenzellen unterscheidet. Nach ihrer Lage könnten sie als Halszellen und Grundzellen bezeichnet werden. Die Halszellen (Fig. 31) sind hochcylindrisch mit basal liegendem Kern. Im Innern der Zelle findet sich ein feines Netzwerk. Die Grundzellen (Fig. 32) wechseln sowohl in verschiedenen Drüsen wie in ein- und derselben Drüse, von der kubischen bis zur cylindrischen Form. Sie färben sich leicht mit Eosin und Fuchsin und unterscheiden sich dadurch von den Halszellen. Körner ähnlich denen, welche sich in den Ösophagealdrüsen des Frosches mit

Osmiumsäure (Langley) bräunen, fand Kingsbury bei Necturus nicht auf. Wenn auch der äufsere Teil der Zelle fein granuliert war, so zeigte derselbe doch keinen Unterschied in der Struktur vom körnigen Inhalt der Becherzellen des Oberflächenepithels. Bilder, wie sie in Fig. 33 gegeben werden, bezieht Kingsbury auf die Sekretionsthätigkeit der Zellen. Kingsbury hält es demnach nicht für möglich, diese Drüsen bei Necturus mit den Ösophagusdrüsen des Frosches für homolog zu erklären. Kingsbury betont diesen Unterschied besonders, da ich in den Ösophagusdrüsenzellen des Proteus anguineus Körnchen als ähnlich denen beim Frosch konstatierte / (Kingsbury 7470, 1894).

Ich glaube, dafs Kingsbury im Recht ist; wenn auch die Verhältnisse bei Proteus denen beim Frosch etwas ähnlicher sein mögen,

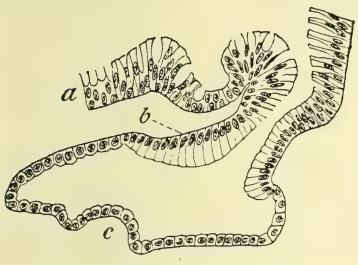


Fig. 30.

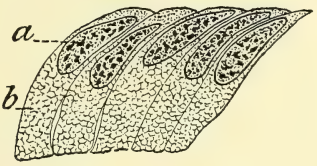


Fig. 31.

Fig. 32.

Fig. 30. **Necturus maculatus.** Ösophagealdrüse aus dem Endteil des Ösophagus. *a* Oberflächenepithel; *b* helle Zellen (Kingsbury nennt sie Schleimzellen) des Drüsenhalses; *c* kubische Zellen. Fixiert in Sublimat, Ehrlich-Biondische Färbung. Vergröfserung 67fach. Nach Kingsbury 7470, 1894.

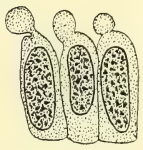

Fig. 33.

Fig. 31. **Necturus maculatus.** Halszellen der Ösophagealdrüsen. In der Stellung der Zellen, wie sie Fig. 30 zeigt. Der Kern *a* liegt in der Basis; *b* Reticulum des Zellkörpers. Fixiert in Müllerscher Flüssigkeit, Ehrlich-Biondische Färbung. Vergröfserung ungefähr 405fach. Nach Kingsbury 7470, 1894.

Fig. 32. **Necturus maculatus.** Kubische Zellen aus dem Körper der Ösophagusdrüsen. Fixiert in Sublimat, Ehrlich-Biondische Färbung. Vergröfserung wie für Fig. 31, ungefähr 405fach. Nach Kingsbury 7470, 1894.

Fig. 33. **Necturus maculatus.** Säulenform der Zellen aus dem Körper der Ösophagusdrüsen. Fixiert in Erlickischer Flüssigkeit. Vergröfserung wie in Fig. 31, ungefähr 405fach. Nach Kingsbury 7470, 1894.

als dies für Necturus gilt, so bestehen doch grofse Unterschiede, was Gröfse und Menge der Körnchen anlangt; ferner im Bau der Zellen und der Drüsen. Wenn wir die Drüsen des Frosches von Drüsen bei Proteus ableiten wollen, müssen dieselben starke histologische und damit auch funktionelle Änderungen erfahren haben.

Ich halte die Frage, ob wir die Ösophagusdrüsen sämtlicher Vertebraten als einheitlich entstanden auffassen dürfen, und ob diese Drüsen bei höheren aus denen bei niederen Vertebraten hervorgegangen sind, für eine offene. Proteus und Menobranchus einerseits und Frosch andererseits zeigen so grofse Unterschiede, was den Bau der Drüsen anlangt, dafs dieser Umstand gegen die Bejahung dieser Frage selbst innerhalb einer so kleinen Gruppe, wie die Amphibien sind, spricht. Jedenfalls dürfte die Möglichkeit, Drüsen zu bilden, dem Ösophagus

der Vertebraten von den Amphibien an aufwärts gemeinschaftlich zukommen. Vergleiche meine Erörterungen dieser Frage oben S. 37—38.

/ Eine Muscularis mucosae findet sich in Form zerstreuter Bündel glatter Muskelfasern, welche gegen den Magen zu gröfser und dichter werden.

Die Muscularis besteht aus einer Ring- und einer äufseren Längsschicht glatter Muskelfasern. Die Längsschicht ist dünner und besteht im kranialen Teil des Ösophagus aus Bündeln, welche durch Bindegewebe vereinigt werden, ohne eine zusammenhängende Schicht zu bilden / (Kingsbury 7470, 1894).

Ich habe an einem Menobranchus lateralis, welchen ich der Güte meines Freundes Robert Wiedersheim verdanke, die Befunde von Kingsbury geprüft und kann dieselben in allen Punkten bestätigen.

### Siredon pisciformis.

/ Epithel: Hohes Flimmerepithel, in das eine sehr grofse Menge von Becherzellen eingestreut ist.

Die Schleimhaut zeigt Längsfalten.

Muskulatur: Es findet sich eine aus glatten Muskelfasern bebestehende innere Ring- und äufsere Längsmuskelschicht. Letztere ist wenig entwickelt; gegen die Cardia nimmt sie an Mächtigkeit zu / (Pestalozzi 4249, 1878).

### Triton.

/ Schichten: Epithel, Mucosa, Muscularis und eine diese umhüllende Faserlage.

Epithel: Das Epithel ist ebenso wie das der Mundhöhle ein Cylinderepithel. Die einzelnen Zellen sind konisch; ihre breite, freie Fläche flimmert. Klein beschreibt verschiedene Formen der Epithelzellen, doch kann ich aus seiner Beschreibung nicht mit Sicherheit entnehmen, ob er Becherzellen erkannt hat.

Lamina propria der Mucosa: Das Bindegewebe besteht aus Bündeln, welche gegen das Epithel zu dicht nebeneinander liegen, gegen die Muscularis zu dagegen locker angeordnet sind.

Drüsen kommen keine vor.

Eine selbständige Muscularis mucosae fehlt, doch finden sich glatte Muskelzellen in Bindegewebsbalken, welche von der Muscularis gegen das Oberflächenepithel ziehen.

Die Muscularis besteht nur aus glatten Muskelfasern. Die beiden Schichten derselben durchflechten sich häufig / (Klein in Klein und Verson 3038, 1871).

### Triton cristatus

(gilt auch für T. taeniatus und igneus; zeigen nur Gröfsenunterschiede).

/ Das Epithel ist gemischt aus Flimmer- und Becherzellen. Drüsen mangeln / (Partsch 31, 1877).

### Triton taeniatus.

/ Nach Grimm fehlen Drüsen / (Grimm 6583, 1866).

Diemyctylus viridescens.

/ Drüsen fehlen / (Kingsbury 7470, 1894).

Salamandra maculata.

Der Ösophagus besitzt in ganzer Ausdehnung Flimmerepithel. Ösophagealdrüsen fehlen. Der Übergang in den Magen ist ein plötzlicher und scharf begrenzter, das Flimmerepithel macht dem Magenepithel Platz, und die Magendrüsen beginnen an derselben Stelle.

Salamandra atra.

Das Oberflächenepithel zeigt deutliche Flimmerung. Im Bindegewebe der Mucosa und selbst zwischen den Muskelbündeln der Muscularis finden sich sehr enwickelte pigmentierte Bindegewebszellen. Dieselben sind verzweigt, und in keiner Weise zu verwechseln mit den von mir an anderer Stelle beschriebenen pigmentierten Wanderzellen des Darms. Drüsen fehlen.

Salamandrina perspicillata.

/ Pharynx und Ösophagus, welche beide zusammen sehr kurz sind, besitzen eine derbe, längsgefaltete Wand, die sich durch den Reichtum von quergestreiften Muskelzügen charakterisiert, im Gegensatz zu anderen Amphibien / (Wiedersheim 5882, 1875).

Geotriton fuscus.

/ Mundhöhle, Pharynx und Ösophagus besitzen ein sehr hohes Cylinderepithel, mit grofsen ovalen Kernen. Die Zellen nehmen hie und da Spindelform an und besitzen Cilien von bedeutender Resistenz.

Der kurze, aber sehr weite Ösophagus besitzt, wie bei den übrigen Urodelen, glatte Muskelfasern; diese sind aber namentlich stark entwickelt an dem Ringwulst, der die Mundhöhle vom Pharynx scheidet, und der einen eigentlichen Isthmus faucium repräsentiert / (Wiedersheim 5882, 1875).

## Anura.

Rana.

(Soweit von den Autoren eine genauere Angabe über die untersuchte Species gemacht wurde, ist dies im Texte beigefügt.)

/ Ecker und Wiedersheim beschreiben in dem nur wenige Millimeter langen Schlund des Frosches Falten in der Längsrichtung / (Ecker und Wiedersheim 425, 1882).

/ Der Vorderdarm des Frosches zeigt eine in verstreichbare Längsfalten gelegte Schleimhaut. Die weifse Schleimhaut des Ösophagus setzt sich von der gelbrötlich gefärbten des Magens in einer leicht sichtbaren, im Hungerzustande besonders deutlichen Demarkationslinie ab. Die Oberfläche der Ösophagusschleimhaut reagiert alkalisch, die des Magens sauer.

Der Querschnitt zeigt Vorsprünge der Mucosa, welche Ausdruck der Längsfalten sind / (Partsch 31, 1877).

/ Beim Frosche geht der Schlundkopf ohne deutlich markierte Grenzlinie in den sehr kurzen Ösophagus über / Sacerdotti 7990, 1896 und 7981, 1896).

**Epithel.** / Valatour beschreibt das Flimmerepithel; die Zellen haben einen körnigen Inhalt; unter ihnen erkennt er noch weitere Kerne, wie bei den Fischen / (Valatour 7501, 1861).

/ Das Epithel ist bei Rana temporaria ein geschichtetes. Die an der Oberfläche gelegenen Zellen sind kegelförmig mit Flimmer bekleidet. Das Flimmerepithel erstreckt sich bis zu der ringförmigen Falte, welche an der Grenze zwischen dem Ösophagus und dem Magen liegt / (Grimm 6583, 1866).

/ Die Becherzellen erkennt Oedmansson. Seine Beschreibung bezieht sich auf Mundhöhle und Schlund.

Die flaschenförmigen Zellen zeigen eine regelmäfsige Anordnung zwischen den Epithelien der Mundhöhle. Gegen eine Entstehung der flaschenförmigen Zellen aus den Cylinderzellen spricht sowohl die Verschiedenheit der Form der cylindrischen und flaschenförmigen Zellen als auch die regelmäfsige Anordnung der letzteren. Doch läfst er die Frage offen: Die Zukunft müsse zeigen, ob man Übergänge zwischen beiden Zellformen finde / (Oedmansson 7407, 1863 nach Eimer 1812, 1868).

/ Es finden sich zwei Formen von Epithelzellen im Ösophagus des Frosches, die gewöhnlichen Flimmerzellen und die Becherzellen. Die Flimmerzellen haben Pyramidenform, 3—4seitig, mit abgerundeten Winkeln. Der Kutikularsaum, in welchen die Cilien eingesetzt sind, ist deutlich. Die Zellsubstanz zwischen Oberfläche und Kern ist fein gekörnt; häufig finden sich auch gröfsere Körner in derselben. 1—2 Nucleoli finden sich im Kern. Die gewöhnliche Form der Becherzellen ist die einer Kugel oder einer ovalen Flasche, deren Hals kurz abgebrochen ist. Zellsubstanz und Kern werden, wie es der damalige Zustand der Technik erlaubte, genau beschrieben.

Im Schlunddarm des Frosches kann man zweierlei Becherzellen unterscheiden. Die einen, mit kleinem, geschrumpftem, dunklem Kern, sind breit, kugelig und besitzen eine scharfrandige Öffnung; die anderen mit grofsem Kern und deutlichem Nucleolus sind schmal. Die Becherzellen der ersten Art nennt Foster erwachsen; die der zweiten sind im Begriff, sich auszudehnen und zu öffnen / (Foster 2062, 1869).

/ Klein kennt das Flimmerepithel beim Frosch. An Alkoholpräparaten findet er auch Becherzellen / (Klein in Klein und Verson 3038, 1871).

/ Zwischen den spitzen Ausläufern der Flimmerzellen bei Rana temporaria liegen runde, granulierte Zellen eingeschlossen. Ähnliche scheint Klein im Epithel der Speiseröhre des Wassersalamanders gesehen zu haben. Die Länge der Cylinderzellen des Ösophagus, mit Einschlufs der Cilien, ist zwischen 0,0264—0,0393 mm, wovon auf die Flimmerhaare 0,0066 mm kommen. Die Flächenansicht zeigt die scharf begrenzten Stomata der Becherzellen, wie sie Eimer 1868 für das Epithel der Dickdarmschleimhaut des Sperlings beschrieb / (Bleyer 178, 1874).

/ Das Epithel besteht bei Rana temporaria aus:

1. Becherzellen, ampullenförmig erweiterter Leib, etwas verengerter Hals. Der Fufs zeigt einen kurzen Stiel, sind Endstadien von
2. Cylinderzellen mit stark granuliertem Inhalt. An der Basis des zu einem langen Fortsatz ausgezogenen Fufsendes liegt der Kern, der ein deutliches Kernkörperchen trägt.

3. Übergangsstadien zwischen 1 und 2.

4. Ersatzzellen: kleine kugelrunde bis spindelförmige Zellen, welche zwischen den Basalenden der Epithelzellen eingelagert sind.

5. Flimmerzellen sind reichlich vorhanden; sie erscheinen schwach granuliert und haben einen deutlichen Kern. „Das Basalende dieser Flimmerzellen setzte sich in einen mehr oder weniger langen Fortsatz fort, der mit einer mannigfach verästelten, mit einem hellen, schwach granulierten Kern versehenen Bindegewebszelle in untrennbarem Zusammenhang stand / (Partsch 31, 1877).

/ Epithel beim Frosch flimmert; Becherzellen finden sich überall / (Ecker und Wiedersheim 425, 1882).

/ Just bestätigte durch Versuche an der Rachen- und Speiseröhrenschleimhaut von Rana die Angabe Grützners, dafs Schädigungen der Schleimhaut sich in ganz bestimmter Richtung ausbreiten, indem nur die unterhalb der geschädigten Stelle liegenden Abschnitte in ihrer Thätigkeit erlahmen. Auch auf weitere Amphibien und sogar auf die Luftröhre des Kaninchens dehnte Just seine Versuche aus und erhielt analoge Resultate / (Just 2926, 1886; vergl. auch Just 2925, 1885).

/ Ranvier bildet Flimmer- und Becherzellen aus dem Ösophagus des Frosches ab / (Ranvier 4465, 1889).

/ Das Oberflächenepithel besteht 1. aus cylindrischen, flimmernden Zellen und Schleimbechern, welche die ganze Dicke der Epithelschicht einnehmen und mit ihren inneren, häufig geteilten Fortsätzen bis in die oberflächlichen Schichten der bindegewebigen Unterlage reichen; 2. aus kleinen, polymorphen Ersatzzellen, die zwischen den inneren, sich verjüngenden Fortsätzen der sub 1 aufgeführten Zellen liegen / (Smirnow 8252, 1893).

/ Das Epithel besteht aus Flimmerzellen und Becherzellen. Diese letzteren enthalten gewöhnlich das Sekretionsprodukt, das fast den ganzen Zellkörper einnimmt, so dafs der Kern gegen die Basis der Zelle gedrängt wird und becher- oder kegelförmig erscheint. Näher dem Magen dehnt das Sekret die Theca nicht derart aus, weshalb denn auch der Kern in diesen Zellen oval erscheint, und diese den Becherzellen des Darmes ähnlich sind, sich nur insofern von ihnen unterscheidend, als zwischen Theca und Kern in der Regel der nicht Schleim enthaltende und von Bizzozero Schaltstück genannte Abschnitt des Zellkörpers fehlt.

Im Oberflächenepithel kommen zwei Arten von Mitosen vor, nämlich eine Mitose heller Zellen, aus denen sich dann die Flimmerzellen, und eine Mitose schleimhaltiger Zellen, aus denen sich die Becherzellen entwickeln.

Sacerdotti schliefst, dafs die Becherzellen des Froschösophagus aus Elementen hervorgehen, die bereits die Funktion der Schleimabsonderung erlangt haben / (Sacerdotti 7990, 1896 und 7981, 1896).

**Drüsen:** bildet schon Bischoff 56, 1838 aus dem Ösophagus des Frosches ab. / Glaettli findet sie ansehnlich, traubig und ganz dicht zusammenstehend / (Glaettli 237, 1852).

/ Die Drüsen beginnen an der Übergangsstelle vom Rachen zum Ösophagus zugleich mit dem Auftreten der glatten Schlundmuskulatur, nach hinten zu fliefsen die Drüsenplaques mehr zu einer kontinuierlichen Schicht zusammen.

Die Drüsen sind sackförmig, von rundlichen Zellen mit feinkörnigem Inhalt ausgekleidet. — Die Drüsenöffnungen sind weit kleiner als der Umfang der Drüsen / (Leydig 3456, 1853).

/ Im Anfangsteil des Ösophagus vom Frosch finden sich keine Drüsen; wenn sie dann auftreten, stehen sie zuerst in ziemlicher Entfernung und sind wenig voluminös; ihre Zahl vermehrt sich dann. Nahe dem Magen scheinen sie aufs neue an Gröfse abzunehmen; gleichzeitig nähern sie sich der Oberfläche und gehen in Magendrüsen über, mit denen ihre Blindsäcke bisweilen grofse Ähnlichkeit haben.

Die Drüsenzellen enthalten körnigen Inhalt; sie sind ähnlich den Pepsinzellen 0,01—0,02 mm im Durchmesser. Auch gegen Essigsäure verhalten sie sich ähnlich wie die Pepsinzellen (auch gegen Alkohol). Die Zellen des Ausführganges unterscheiden sich von denen des Blindsackes.

Nachdem Valatour die Ähnlichkeiten der Drüsenzellen des Froschösophagus mit den Grundzellen der Magendrüsen beim Frosch und bei den Fischen geschildert hat, spricht er schon, über seine Zeit hinausschauend, folgende Frage aus: „Ces glandes œsophagiennes produisent-elles une sécrétion semblable à la sécrétion gastrique?“ Er fand die Oberfläche des Ösophagus nicht sauer, während es die des Magens war / (Valatour 7501, 1861).

/ Die Ösophagealdrüsen bei Rana temporaria haben eine traubige Form. Die Ausführgänge sind mit Cylinderepithel ausgekleidet / (Grimm 6583, 1866).

/ Die acinösen Drüsen beim Frosch bilden eine 0,4—0,5 mm breite, fast zusammenhängende Schicht / (Klein in Klein und Verson 3038, 1871).

/ In der Cardia des Magens, sowie im Ösophagus von Rana temporaria und esculenta finden sich eigentümliche Drüsen, die je nach dem Verdauungszustande Unterschiede zeigen.

Sie finden sich von der Anfangsstelle des Ösophagus bis in die Cardia des Magens hinein (bis etwa 3—6 mm unter die zickzackförmige Demarkationslinie). Sie sind verästelt tubulös mit cylindrischen, mehr oder weniger getrübten Zellen, mit excentrisch gelagertem Kern. Geringes Tinktionsvermögen der Zellen. Im Zustand der Verdauung und in dem des Pepsinreichtums überwiegt die Zahl der gröfseren und trüberen über die der kleineren Zellen.

Die Ausführgänge mit niedrigem Epithel münden in schiefer Richtung in die freie Fläche der Speiseröhre.

Die Drüsen scheinen in der Mucosa zu liegen, doch wird das vom Verfasser nicht deutlich ausgesprochen, sondern mehr nur angedeutet. Sie sind nicht identisch mit den von Leydig beschriebenen (schleimbereitenden) Drüsen bei Amphibien und Reptilien, sondern eher mit den Cardiadrüsen Köllikers. Letztere Ansicht wird nur als Frage hingestellt. Swiecicki wies die schon von Valatour 7501, 1861 geahnte Bildung von Pepsin durch die Ösophagealdrüsen nach / (v. Swieçicki 64, 1876).

/ Das vom Ösophagus gelieferte alkalische Secret wird erst nach Säurezusatz befähigt zu verdauen. Spannt man den Froschösophagus, der ungemein dehnbar ist, in einen Rahmen, so erkennt man kleine Drüsenpackete, dicht unterhalb des Kehlkopfs ganz disseminiert, gegen die Cardia zu dichter gestellt. Die Drüsen sind zusammengesetzt-schlauchförmig, münden zu 10—15 mit schräg gegen die Oberfläche verlaufendem gemeinschaftlichem Ausführungsgang. Die Ausführungs-

gänge besitzen niedrige Cylinderzellen, die Oberfläche hohes einschichtiges Flimmerepithel.

Die Zellen der Ösophagealdrüsen (nach Osmiumsäurebehandlung) sind beim Hungerfrosch in ihrem der Membrana propria zugewandten Abschnitt, etwa die Hälfte der Zellen, hell und durchsichtig; der dem Lumen zugewandte Teil der Zelle ist von gröberen Körnern angefüllt, die sich in der Überosmiumsäure gebräunt haben, sie sind am frischen Präparat mattglänzend, lösen sich in starker Kalilauge, nicht in Wasser, aber unter der längeren Einwirkung von Glycerin und verdünnter Säure.

Bei Fleischfütterung sind drei Stunden nach der Nahrungsaufnahme die Zellen mit den Körnern ganz angefüllt; in der fünften Stunde ist der Körnerreichtum unverändert; fünfzehn Stunden nach der Fleischfütterung hat sich wiederum eine körnerfreie periphere Zone in den Drüsenzellen herausgebildet. Durch Einführung von Kork in den Ösophagus oder in der extrahierten Schleimhaut bleibt die Schwärzung aus, die Granula fehlen.

Aus den von Heidenhain gemachten Befunden im Pankreas schliefst Nussbaum, dafs reichliches Vorkommen von Granulis mit Fermentreichtum der Zellen zusammenfällt. Das Ferment wird durch den Reiz der Ingesta erst in den Drüsenzellen gebildet und ist, nach dem Körnerreichtum der Zellen zu schliefsen, um die fünfte Stunde der Verdauung am reichlichsten darin vorhanden / (Nufsbaum 21, 1877).

/ Die Mucosa des Ösophagus beim Frosch hat knäuelförmige Drüsen, deren Ausführgänge schräg zu der Oberfläche der Schleimhaut aufsteigen.

Die Drüsen, welche nach dem Typus verästelter tubulöser Drüsen gebaut sind, sind durch gröbere Bindegewebszüge zu einzelnen Knäueln zusammengefafst, innerhalb deren kleinere bindegewebige Septa die einzelnen Schläuche voneinander abgrenzen. Die Drüsenzellen sind fein granuliert.

Der Vergleich Nussbaums der Ösophagusdrüsenzellen mit denen des Pankreas scheint Partsch, selbst wenn sich Nussbaums Beobachtungen bestätigen sollten, immer noch gewagt.

Aufser den Drüsenzellen finden sich in den der Oberfläche der Schleimhaut zunächst liegenden Teilen der Schläuche noch helle, ungefärbte Zellen, welche verschleimte Epithelien der Ausführgänge sind. In einen solchen Ausführgang münden 15—20 Drüsenschläuche.

Änderung der Drüsen während Hunger und Verdauung: In den ersten 5—10 Stunden nach der Fütterung vergröfsert sich das Volumen der Drüsenzellen; diese Vergröfserung geht nicht allein vom Zellinhalt, sondern auch vom Kern aus. Der im Hungerzustande wandständige Kern rückt mehr nach der Mitte der Zelle und bekommt an Stelle seines vorher im Hungerzustande zackigen Aussehens ein rundes, volles, „saftiges“ Äufsere. Mit der Volumzunahme geht auch eine Steigerung des Pepsingehaltes Hand in Hand, wie es bereits Swiecicki für diese Drüsen angegeben hat, und wie es Partsch bestätigt, auf Grund zahlreicher Verdauungsversuche. In den späteren Verdauungsstunden, bis zur 16., schrumpfen die Zellen, trüben sich stark; der grofse Kern verschwindet fast in dem trüben Inhalt; der Pepsingehalt der Zellen ist ein geringer; sie sind albuminreich. Erst in den folgenden Stunden, in denen die Zellen zu dem für das

Hungerstadium charakteristischen Aussehen zurückkehren, steigt auch der Gehalt an Ferment wieder / (Partsch 31, 1877).

/ Die mangelhafte Ausführung der seiner ersten Mitteilung beigegebenen Figur bestimmt Nussbaum, dieselbe nochmals (siehe Fig. 34) beizugeben. Die körnige Innenzone der Zellen bei *b* nimmt während der Verdauung an Gröfse zu, *c*, und schwindet, wenn die Drüsen längere Zeit abnorm gereizt worden waren, *a* / (Nufsbaum 4109, 1878).

/ Beim Frosch sind drei bis vier Tage nach der Nahrungsaufnahme die Alveoli der Schlunddrüsen, im lebenden Zustande, durchaus gekörnt; Zellgrenzen sind nicht sichtbar.

Kurz nach der Nahrungsaufnahme werden die Körnchen weniger dicht an der Peripherie der Alveolen, und so werden die Aufsenlinien der Drüsenschläuche deutlicher. Diese Verdünnung schreitet so rasch fort, dafs in wenigen Stunden eine wohl markierte helle Aufsenzone entsteht (siehe Fig. 35 und 36), welche wächst, bis die granulierte Zone sternförmig wird.

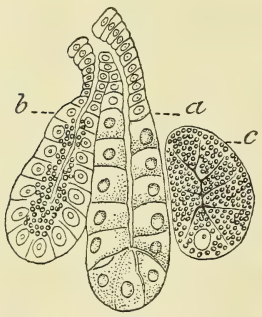


Fig. 34.

Fig. 35.

Fig. 36.

Fig. 34. **Drüsen aus dem Ösophagus von Rana esculenta**, in Überosmiumsäure erhärtet. *a* Aus einem 5 Stunden mit Kork gereizten Ösophagus; *b* von einem hungernden, *c* von einem 5 Stunden zuvor gefütterten Tier. Nach Nussbaum 4109, 1878.

Fig. 35. **Schlunddrüse vom Frosch im lebenden Zustande.** Zeiss Ok. 3 Obj. A. 4 Tage nach der Nahrungsaufnahme. Nach Langley 87, 1879.

Fig. 36. **Schlunddrüse vom Frosch im lebenden Zustande.** Zeiss Ok. 3 Obj. A. 6 Stunden nach der Nahrungsaufnahme. Nach Langley 87, 1879.

Die bisher besprochenen Körnchen, welche Langley Central-Granula nennt, unterscheiden sich von anderen, welche unmittelbar unter der Basalmembran vorkommen. Diese Randkörnchen („border" granules) sind kleiner und liegen gewöhnlich in kleinen Haufen.

Diese Befunde, die an frischem Material gemacht wurden, ergeben sich auch mit Osmiumsäurebehandlung. Die Randkörnchen färben sich hier dunkler als die Centralkörnchen. Die Schleimzellen sind weniger in den thätigen als in den ruhenden Drüsen; sie erscheinen nur im frischen Zustand gekörnt.

Langley glaubt, dafs aus den Körnchen bei der Sekretion das proteolytische Ferment entsteht.

Dunkelfärbung mit Osmiumsäure betrachtet Langley nicht wie Nussbaum als Index für die vorhandene Fermentmenge / (Langley 87, 1879 und Langley and Sewall 82, 1879).

/ Die Schlunddrüsen des Frosches bilden eine breite, äufsere, nicht granulierte Zone / (Langley 81, 1881).

/ Die Drüsen sind bei Rana temporaria zusammengesetzt-tubulös. Unter den eigentlichen secernierenden Zellen finden sich „Schleim-

zellen", diese kommen in kleinster Zahl in den Enderweiterungen der Ausführgänge vor. In den Ausführgängen finden sich bisweilen Flimmerzellen. Die secernierenden Zellen sind cylindrisch oder konisch und sind schmäler als die Magendrüsenzellen. Die Körnchen (welche fünfmal so grofs sind, als die in den Magendrüsen) zeigen folgende Reaktionen. Sie lösen sich leicht in 0,4 %iger Salzsäure, weniger leicht in schwachen Alkalien. Galle löst sie meist augenblicklich. Alkohol (50 %ig — absolut) löst sie zum Teil, aber nicht ganz. Bisweilen finden sich (wie Sewall und Langley fanden) in den Ösophagusdrüsenzellen Klumpen von höher lichtbrechenden Körnchen in den peripheren Teilen der Zelle, „Randkörnchen". Langley hat gefunden, dafs dies Fettkügelchen sind.

Die letzten zwei oder drei Millimeter des Schlundes und die ersten ein oder zwei Millimeter des Magens enthalten bei Rana temporaria Übergangsformen zwischen den beiden Drüsenarten. In dieser Übergangszone sind die Drüsen nicht in Paketen angeordnet wie im Ösophagus, doch enthalten sie die charakteristischen Ösophagusdrüsenkörnchen.

Den oben geschilderten Beobachtungen von Langley und Sewall 82, 1879 fügt Langley folgendes bei: Nach der Fütterung zeigen die Öso-

Fig. 37.

Fig. 37. **Rana temporaria.** Ösophagusdrüse. Schiefschnitt durch einen Drüsenschlauch. Die Körnchen sind grofs und von wechselnder Form. Die Zellgrenzen sind angegeben; am Objekt waren sie nur schwer zu erkennen. Vergröfserung 324fach. Nach Langley 116, 1881.

Fig. 38. **Rana temporaria.** Endschlauch einer Ösophagusdrüse. Von einem Frosch, 45 Stunden nach Fütterung mit einem grofsen Stück Schwamm. Die Körnchen haben sehr an Gröfse abgenommen und bilden eine Zone um das erweiterte Lumen. Mehrere Endschläuche in diesem Objekt hatten alle ihre Körnchen verloren. Die Begrenzung des Lumens ist in der Kopie schärfer markiert als im Original. Vergröfserung 261fach. Nach Langley 116, 1881.

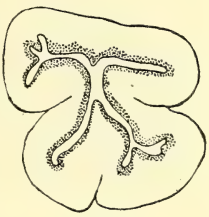

Fig. 38.

phagusdrüsen näher dem Magen gröfsere Zeichen sekretorischer Thätigkeit als die mehr entfernten Drüsen. Dies ist der Fall, wenn nur eine mäfsige Futtermenge gegeben wurde. Während einer oder $1^1/_2$ Stunden nach der Fütterung ist ein Wechsel noch nicht deutlich zu sehen. Nach dieser Zeit wird eine Abnahme der Zahl der Körnchen in der äufseren Hälfte der Zelle deutlich (siehe Fig. 37 und 38). Gewöhnlich ist dies zuerst zu sehen in den Drüsen zunächst dem Magen. Mit dem Schwinden der Körnchen in dem äufseren Teile der Zelle bildet sich eine helle Zone. Die helle Zone wächst bis um die sechste bis zwölfte Stunde oder noch später; die Zeit wechselt mit dem Zustand des Tieres und der Futtermenge. Dann beginnen die Drüsen körniger zu werden; die Zeit der vollständigen Wiederherstellung wechselt enorm; bisweilen sind die Drüsen durchaus gekörnt nach 24 Stunden von der Fütterung an, in anderen Fällen werden sie es in acht Tagen nicht. Es ist zu bemerken, dafs die Körnchen zu wachsen beginnen, bevor das Futter den Magen verlassen hat. Bei Schwammfütterung ergeben sich dieselben Veränderungen, doch vollziehen sich dieselben langsamer. Das erste Abnehmen der Körnchen ist dann meist erst

nach drei oder vier Stunden zu sehen, zuerst in den Drüsen nahe dem Magen; die Restitution erfolgt erst nach einigen Tagen. Bisweilen erreicht der Schwund der Körnchen eine solche Ausdehnung, dafs in einigen Drüsen keines mehr zu sehen ist.

Wir wissen aus den Versuchen von HEIDENHAIN, dafs bei Säugern die mechanische Reizung eines Teiles des Magens nur eine temporäre Sekretion der Drüsen anderer Teile hervorruft. Beim Frosch verhält sich dies anders; die mechanische Reizung des Magens verursacht eine beträchtliche Sekretion von seiten der Ösophagusdrüsen, — eine Sekretion, welche mehrere Tage andauern kann.

NUSSBAUMS Resultate sind andere als die von LANGLEY. Er fand, dafs die Drüsenzellen des Hungerfrosches eine helle Zone haben, und dafs bei der Fütterung die Körner wachsen. GRÜTZNER findet, dafs beim Hungerfrosch die Drüsen gekörnt sind, wird aber ein Frosch längere Zeit gefüttert, so bildet sich eine helle Zone, und bei Fütterung findet dann zuerst ein Wachsen der Körnchen statt. Dies angenommen, würden NUSSBAUMS Funde ein pathologisches Verhalten darstellen und nicht das, was unter normalen Bedingungen vorkommt.

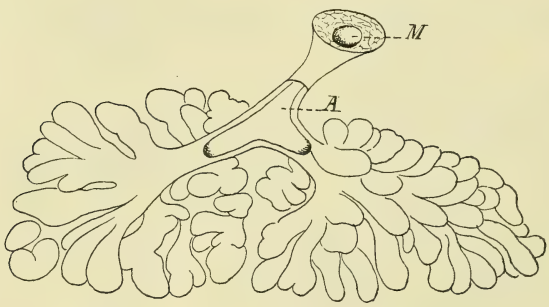


Fig. 39. **Ösophagus von Rana esculenta.**
*A* Drüse mit Ausführgang; *M* Mündung des Ausführganges. Überosmiumsäure. ZEISS BB. Ok. I. Nach NUSSBAUM 4113, 1882.

Je gröfser die Menge an Körnchen, desto gröfser ist der Pepsingehalt, welchen LANGLEY aus den Drüsen erhielt. Auch daraus schliefst er, dafs die Körnchen mit der Fermentbildung verbunden seien. Auch NUSSBAUM, obgleich er andere Ansichten über Zu- und Abnahme der Körnchen hat, kommt zu demselben Resultat / (Langley 116, 1881).

/ Es finden sich beim Frosch acinöse Drüsen in der „Mucosa des Schlundes". Sie beginnen schon beim Übergang der Mundhöhle in den Schlund, also mit dem Beginn der glatten Muskulatur / (Ecker und Wiedersheim 425, 1882).

Eine Abbildung der Ösophagealdrüsen von Rana esculenta gebe ich in Fig. 39 nach NUSSBAUM 4113, 1882.

/ Als Mafsstab für den Reichtum an Ferment oder dessen nächste Vorstufen wurde neben wenigen Verdauungsversuchen vorzugsweise der Gehalt jener grofsen Granula in den Ösophagusdrüsen verwertet, wie sie NUSSBAUM früher beschrieben hat. Es ist jedoch darauf zu achten, dafs die peripher in den Zellen zu gewissen Zeiten auftretenden Fettgranula kaum von den Fermentkörnern zu unterscheiden sind. In Überosmiumsäure werden die durch Äther extrahierbaren, peripher gelegenen Fettpartikelchen intensiver geschwärzt, als die Fermentgranula, diese aber während einer bestimmten Periode der Ruhepause in Überosmiumsäure völlig gelöst. Durch LANGLEYS neue und NUSSBAUMS frühere Versuche ist die Berechtigung, den Reichtum an Granula mit dem Reichtum an Ferment oder seinen direkten Vorstufen zu identi-

fizieren, hinlänglich dargethan. Bei den während des Hungerzustandes gefütterten Fröschen hatten ausnahmslos die Granula in den Ösophagealdrüsen wenige Stunden nach der Fütterung zugenommen. Verfolgt man andererseits den Gang der cyklischen Veränderungen zwischen zwei nicht zu weit auseinander gelegenen Fütterungen, so findet man die Beobachtungen Grützners am Hund und die Langleys an verschiedenen Amphibien bestätigt: das durch die Verdauung verbrauchte Ferment wird während der Ruhepause von neuem gebildet. —

Für den Frosch gelten bezüglich der Pepsin bereitenden Ösophagealdrüsen folgende Daten: Geht man von dem Zeitpunkt des gröfsten Fermentreichtums dieser Drüsen aus, so wird die Hauptmasse des Sekretionsmaterials binnen 48 Stunden nach einer Fütterung verbraucht. Von da an steigt der Vorrat an Ferment wieder, der um die 72. Stunde nach der Fütterung (siehe Fig. 40) in Form selbst in Überosmiumsäure löslicher Granula vom Lumen der Alveolen beginnend, bis gegen die Membrana propria hin in den Zellen abgelagert wird. Nach diesem Zeitpunkt werden die Granula in Überosmiumsäure unlöslich, und das Maximum an Vorrat dieser Granula ist um die 96. Stunde vorhanden. Es umfafst die ganze Phase einer Se-

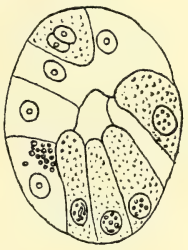

Fig. 40. **Ösophagealdrüse von Rana esculenta** (71 Stunden nach der Fütterung getötet). Schlauchquerschnitt. Osmiumsäure. Hämatoxylin. Zeiss F. Ok. I. Die Fermentgranula des frischen Präparats sind in der Osmiumsäure fast ganz aus den Zellen geschwunden. In der Zeichnung sind die Färbungsunterschiede nicht wiedergegeben; die homogen erscheinenden Zellen mit mononukleolärem Kern sind im Original tiefbraun, die feinpunktierten mit mono- oder polynukleolären Kernen dagegen hell. Nach Nussbaum 4113, 1882.

kretion bei den Ösophagealdrüsen des Frosches (Rana esculenta) volle vier Tage. Diese Zeit kann durch eine früher eintretende Fütterung abgekürzt werden, indem schon nach zwei Tagen die eingeführte Nahrung die ganzen Zellen mit Granula füllt. Es kann dagegen auf dem von der Natur gegebenen Kulminationspunkt der Aufspeicherung von Sekretionsmaterial, also am vierten Tage, durch Nahrungszufuhr keine weitere Steigerung des Vorrates an Ferment erzielt werden. Demgemäfs ist die Kurve der Bildung des Sekretionsmaterials und der Ausdehnung des Sekretes in den Ösophagealdrüsen von Rana esculenta auf die Zeit von vier Tagen berechnet; ihre Gestalt kann durch künstliche Nahrungszufuhr verändert werden, indem der aufsteigende Schenkel durch eine Fütterung vor dem vierten Tage steiler wird. Nussbaum giebt die Resultate einer Serie von Versuchen am Frosch (Rana esculenta) in Form einer Tabelle, bezüglich welcher ich auf die Arbeit selbst verweise.

Nussbaum weist darauf hin, dafs Langleys „anterior oxyntic glands“ mit den Ösophagealdrüsen in Bau und Funktion übereinstimmen.

Nussbaum giebt den Namen „Hauptzellen“, welchen Heidenhain für bestimmte Drüsenzellen des Magens einführte, den Zellen der Ösophagealdrüsen von Rana / (Nussbaum 4113, 1882).

Da nun Magendrüsenzellen nicht im Ösophagus liegen können, kann ich diese Benennungsart nicht annehmen.

/ Contejean findet in den Schlunddrüsen des Frosches Gianuzzische Halbmonde / (Contejean 6122, 1892).

/ Die Drüsen im Froschösophagus bestehen aus Elementen von verschiedener Natur, nämlich teils aus Zellen mit körnigem Protoplasma, in welchem zwischen ganz kleinen Körnchen auch grofse, mit Osmiumsäure sich schwarz färbende vorkommen, teils aus Zellen mit hellem Inhalt, aus dessen Tinktionsvermögen Sacerdotti auf schleimigen Inhalt schliefst. Letztere Zellart nimmt stets den der Mündung zunächst gelegenen Drüsenabschnitt ein. Sacerdotti traf in diesen Zellen nie Mitosen an / (Sacerdotti 7990, 1896 und 7981, 1896).

Es scheint mir zweifellos, dafs es sich hier um die bekannten Halszellen handelt.

**Muscularis mucosae.** / Eine eigene Muscularis mucosae fehlt im oberen Teil des Froschösophagus ganz; im unteren ist jedoch stellenweise aufserhalb der Drüsen eine nicht sehr starke Schicht longitudinal verlaufender glatter Muskelfasern vorhanden, von welcher, sowie von der Ringsschicht der äufseren Muscularis im oberen Teil einzelne Bündelchen zwischen die Drüsen einziehen / (Klein in Klein und Verson 3038, 1871).

**Muscularis.** / Es finden sich beim Frosch zwei Schichten nur glatter Muskulatur: innere Ring-, äufsere Längsschicht / (Valatour 7501, 1861).

/ Die innere Schicht übertrifft bei Rana temporaria die äufsere etwa um das Vier- bis Fünffache an Stärke / (Grimm 6583, 1866).

/ Es findet sich beim Frosch eine innere Ring- und eine äufsere Längsschicht. Von der die Muscularis umhüllenden Faserhaut ziehen kleinere und gröfsere Faserbündel zwischen die Muskelbündel ein, bilden die Septa derselben und die Träger der gröfseren Gefäfs- und Nervenzweige, sowie der kapillaren Blutgefäfse und der kleinsten Nervenäste / (Klein in Klein und Verson 3038, 1871).

/ Die Muscularis besteht aus einer inneren cirkulären und einer äufseren longitudinalen Schicht glatter Muskelfasern, welche bisweilen vereinzelte Muskelbündel in das Bindegewebe der Mucosa hineinschicken / (Partsch 31, 1877).

/ **Membrana perioesophagealis.** Ranvier hat 1890 darauf hingewiesen, dafs diese Membran wegen ihrer grofsen Dünnheit, wegen ihres Gehaltes an Blutgefäfsen und Nerven als ein Objekt von hohem Werte für histologische Untersuchungen bezeichnet werden könne. S. Mayer betont, dafs Panizza den periösophagealen Lymphsack wohl zuerst beschrieben und dafs ihn Robin zum Gegenstand seiner Studien gemacht habe.

Ferner erklärt er, Ranvier sei im Irrtum, wenn er der Meinung ist, dafs er die äufserst dünne Membran dieses Lymphsackes zuerst genauer mikroskopisch untersucht, und auf deren hohen Wert als Objekt für histologische Studien aufmerksam gemacht habe. Vielmehr benützt S. Mayer die Membran des periösophagealen Lymphraumes seit dem Jahre 1882 zu histologischen Untersuchungen und Demonstrationen und hat auch die Membran in einem Beitrag zur histologischen Technik kurz erwähnt. S. Mayers Priorität ist durch eine Angabe von Hoffmann 1887 gewahrt / (S. Mayer 6294, 1892).

**Gefäfse.** / Die gröfseren Gefäfsstämme liegen in dem Bindegewebe, welches die Drüsen von der Muskulatur trennt. Von diesen aus

steigen kleinere Verzweigungen direkt in dem die einzelnen Drüsenpakete trennenden Bindegewebe zum Epithel auf und lösen sich unter diesem in ein sehr engmaschiges Kapillarnetz auf / (Partsch 31, 1877).

**Nerven.** / Krause bestätigt und erweitert die Angaben Billroths über Verästelungen feinster Nervenfasern in der Schlundschleimhaut des Frosches. Wenn auch Krause zuweilen anscheinend freie Endigungen an den feinsten Fasern wahrnehmen konnte, so wurde es ihm doch nicht möglich, über die eigentliche Endigung etwas Bestimmtes auszusagen. Auch Ganglienzellen konstatierte Krause / (W. Krause 460, 1861).

/ In der Mucosa finden sich beim Frosch Nerven, ebenso in der Muscularis; letztere enden frei, so dafs jede Endfaser viele Faserzellen versieht / (Kölliker 329, 1867).

/ In den tiefen Schichten des Froschösophagus liegen Nervenstämmchen, die zum Teil aus blassen, zum Teil aus myelinhaltigen Nervenfasern bestehen. Im Verlaufe dieser Stämmchen sind Nervenzellen eingeschaltet, die mit den Beale-Arnoldschen kernhaltigen Spiralfasern, sowie mit myelinhaltigen Fasern zusammenhängen. Aus diesen Nervenstämmchen entspringen Bündel von Nervenfasern, die teils selbständig, teils mit den Gefäfsen zur Schleimhautoberfläche ziehen. Auf diesem Wege verlieren die Nervenfasern ihre Myelinscheide, teilen sich vielfach und anastomosieren untereinander, so dafs in den oberflächlichen Schleimhautschichten ein zartes Netz feiner kernhaltiger Fasern entsteht, die schliefslich gegen das Oberflächenepithel ausstrahlen, und in das Epithelstratum eindringen sollen.

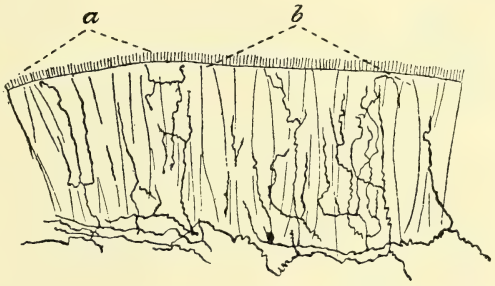


Fig. 41. **Vertikalschnitt des Epithels des Froschösophagus.** Behandlung nach der Golgischen Methode. Aus dem subepithelialen Nervenplexus treten Nervenfäden in das Epithel. *a* Cylindrische Flimmerzellen; *b* Schleimbecherzellen. Nach Smirnow 8252, 1893.

Zu den Drüsen gehen gesonderte myelinhaltige Nervenfasern, welche myelinlos werden, als zartes Netz kernhaltiger Nervenfasern die einzelnen Drüsen umspinnen und zwischen die Drüsenbläschen eindringen, ohne die Membrana propria zu durchbohren; wohl aber anastomosieren die dem Drüsenbläschen anliegenden Fäden untereinander, so dafs ein weitmaschiges Terminalnetz zu stande kommt. Ein Teil der Drüsennerven ist für die Blutgefäfse der Drüsen bestimmt. In den kleineren Arterien des Froschösophagus ist es ein doppeltes, die Gefäfswand durchsetzendes Geflecht: 1. ein oberflächliches, in der Adventitia (von His [Virch. Arch. Bd. 28] zuerst beschriebenes) gelegenes, und 2. ein tiefes, auf und zwischen den Muskelspindeln (von Julius Arnold [Strickers Handbuch] zuerst beschriebenes) gelegenes Netz. Beide Netze anastomosieren miteinander und bestehen aus kernhaltigen blassen Fasern. Das oberflächliche adventitiale Netz ist weitmaschiger als das tiefgelegene muskuläre. (Keine freien Endi-

gungen = Terminalnetz.) In den kleinen Venen ist das Nervenendnetz ein weitmaschiges; man kann hier kein Doppelnetz unterscheiden.

Das Kapillarnetz in den oberflächlichen Schleimhautschichten begleiten dünne Bündel kernhaltiger Nervenfasern. Die Fäden besitzen zahlreiche Verdickungen / (Goniaew 186, 1875).

/ Die Nerven geben an die Ösophagealdrüsen Zweige ab und lösen sich in der Mucosa in ein Geflecht auf, aus welchem dünne Bündel und einzelne Nervenfasern unter verschiedenen Winkeln gegen das Epithel aufsteigen. Die Nervenfäden dringen ins Epithel ein und verlaufen hier zwischen den Epithelzellen; vergl. Fig. 41. Um die Becherzellen bilden sie pericelluläre Flechtwerke / (Smirnow 8252, 1893).

### Cystignathus.

/ Der Ösophagus zeigt sehr feine, hart aneinander stehende Längenfalten, die im Pharynx strahlig auseinandertreten / (Klein 3004, 1850).

### Alytes obstetricans.

Der Ösophagus besitzt in seiner ganzen Ausdehnung flimmerndes Cylinderepithel. Drüsen fehlen.

### Bombinator igneus.

/ Der Vorderdarm von Bombinator igneus ist ebenso gebaut wie der von Hyla / (Partsch 31, 1877).

Die ersten Magendrüsen sind grofs und bestehen fast nur aus Halszellen, so dafs man Grundzellen in manchen Schnitten ganz vermifst. Doch findet sich in der betreffenden Partie wohlcharakterisiertes Magenepithel, so dafs der Gedanke, dafs es sich hier um Ösophagealdrüsen handeln könnte, ausgeschlossen erscheint.

### Bufo.

Klein 3004, 1850 konstatiert bei Bufo agua im Pharynx sehr zarte blätterartige Falten und im Ösophagus starke Längsfalten.

/ Bei der Kröte scheinen Ösophagealdrüsen vollständig zu fehlen; einige finden sich jedoch in den dem Magen benachbarten Teilen; sie erinnern in ihrer Form an die beim Frosch, sind jedoch weniger entwickelt, weniger gelappt; sie gehen auch in die Magendrüsen über. — Der Ösophagus trägt Flimmerepithel / (Valatour 7501, 1861).

/ Bei Bufo cinereus und variabilis erscheint der Ösophagus dem Magen gegenüber etwas verkürzt. Kein Flimmer-, nur Cylinderepithel. Die Einsenkungen des Epithels nehmen die Form breiter Schläuche an, in deren Grunde das Epithel durch Schleimdrüsen ersetzt ist. Bei der Verdauung trüben sich diese Zellen, werden granuliert und färbbar. Drüsen, entsprechend den Ösophagusdrüsen des Frosches, finden sich nicht / (Partsch 31, 1877).

/ Die spärlichen Drüsen des Schlundes der Kröte zeigen nur eine Andeutung einer Differenzierung in eine innere und äufsere Zone / (Langley 81, 1881).

/ Swiecicki erhielt ähnliche Resultate wie beim Frosch. Partsch fand bei Bufo variabilis keine pepsinbildenden Drüsen im Ösophagus, sondern nur Schleimdrüsen. Langley findet bei Bufo variabilis beide Arten von Drüsen, doch unterscheiden sich die pepsinbildenden Drüsen

von denen des Frosches. Bei der Kröte ist keine scharfe Grenze zwischen Ösophagus und Magen gegeben, wie beim Frosch; einmal fehlt eine Einschnürung, der Wechsel im Charakter der Drüsen ist kein so abrupter und, was Partsch fand, den Cylinderzellen des Ösophagusepithels fehlen Cilien. Langley führt als Unterschied an, dafs sich Muscularis und Mucosa im Magen leichter trennen lassen als im Ösophagus; wenn dies verworfen wird, so bleibt nur die Möglichkeit, alle Drüsen, die Schleimdrüsen eingeschlossen, dem Magen zuzurechnen. Anfangs finden sich im Ösophagus nur kurze Schleimdrüsen; dann treten ebensolche auf, welche eine oder mehrere Zellen mit wenig grofsen Körnern enthalten, dann werden diese Zellen häufiger und enthalten mehr Körner, und gehen so in die regelmäfsigen Magendrüsen über. Die Veränderungen, welche sich während der Verdauung vollziehen, sind fast ebenso wie beim Frosch / (Langley 116, 1881).

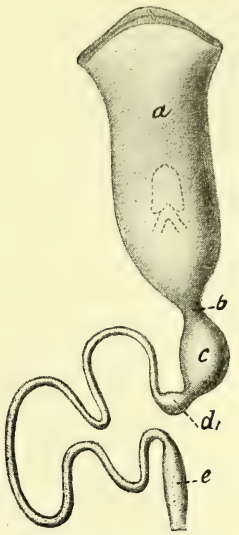

Fig. 42.

### Hyla.

/ Der Ösophagus hat keine Längenfalten / (Klein 3004, 1850).

/ Bei Hyla arborea sind im Ösophagus keine Drüsen vorhanden. Das Epithel (ähnlich dem des Frosches) macht viele Einsenkungen, in deren Tiefe die Becherzellen vergröfsert erscheinen und eine den Schleimzellen des Froschmagens ähnliche Form zeigen / (Partsch 31, 1877).

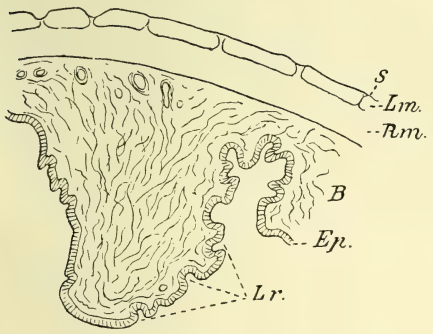

Fig. 43.

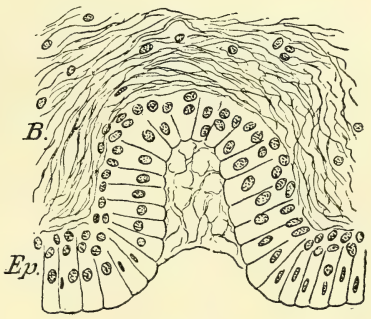

Fig. 44.

**Fig. 42. Tractus intestinalis von Pipa americana.**
*a* Schlund; *b* Ösophagus; *c* Magen; *d* erweiterter Anfangsteil des Mitteldarms; *e* Enddarm. Die punktierte Linie bezeichnet die Lage des Larynx. Nach Grönberg 7610, 1894.

Fig. 43. **Querschnitt durch die Wand des Ösophagus von Pipa americana,** zeigt die secernierenden Längsrinnen *Lr.*
*Ep* Epithel; *B* Bindegewebsschicht; *Rm* Ring-, *Lm* Längsschicht der Muscularis; *S* Serosa. Vergröfserung 22fach. Nach Grönberg 7610, 1894.

Fig. 44. **Querschnitt durch eine secernierende Längsrinne im Ösophagus von Pipa americana.**
*Ep* Epithel; *B* Bindegewebsschicht. Vergröfserung 292fach. Nach Grönberg 7610, 1894.

Pipa americana.

/ Grönberg unterscheidet Schlund und Ösophagus. Der Schlund ist der voluminöseste Teil des Darmkanals (siehe Fig. 42). Der Schlund geht unmittelbar in den Ösophagus über. Die Grenze der Speiseröhre gegen den Magen zeichnet sich durch einen recht gut entwickelten Ringmuskel aus.

Die Schleimhaut des Ösophagus zeigt gut entwickelte Längsfalten.

Die Mucosa besteht aus dem Epithel und der darunter liegenden, aus fibrillärem Bindegewebe gebildeten Schicht. Mucosa und Submucosa zu trennen, ist nicht möglich; als eine Muscularis mucosae deutet Grönberg zerstreute Bündel von glatten Muskelfasern. Drüsen fehlen im Ösophagus, dagegen sind secernierende Längsrinnen (siehe Fig. 43 und 44) vorhanden / (Grönberg 7160, 1894).

## Reptilien.

/ Der Ösophagus ist von dem stets viel weiteren Magen immer deutlich abgesetzt / (Wiedersheim 7676, 1893).

**Epithel.** / Das Epithel scheint durchweg Flimmerepithel zu sein. Leydig untersuchte Landschildkröte, Eidechse, Blindschleiche und Ringelnatter / (Leydig 3456, 1853).

/ Vulpian findet Flimmerepithel bei einer Pythonart, bei Nattern, Vipern, mehreren Schildkröten- und Eidechsenarten. Vulpian hält sich daher für berechtigt, das Vorkommen von Flimmerepithel im Ösophagus bei Reptilien fast als gesetzmäfsig betrachten zu dürfen / (Vulpian 5753, 1857).

/ Auch aus den Untersuchungen von Giannelli und Giacomini geht hervor, dafs sich im Ösophagusoberflächenepithel bei der Mehrzahl der Reptilien Flimmerzellen finden. Es spricht dies nach diesen Autoren dafür, dafs ein aus Flimmerzellen und Becherzellen bestehendes Epithel für den Ösophagus als ursprünglich angesehen werden darf. Giannelli und Giacomini untersuchten von Sauriern: Lacerta muralis, L. viridis, Varanus arenarius, Seps chalcides, Anguis fragilis; von Ophidiern: Vipera aspis, Tropidonotus natrix, Zamenis viridiflavus; von Cheloniern: Emys europaea und Testudo graeca / (Giannelli e Giacomini 7992, 1896).

**Drüsen** fehlen bei Sauriern und Ophidiern, während sie einigen Cheloniern und Krokodilen zukommen; doch bleiben die Drüsen bei beiden auf das unterste Ende des Ösophagus beschränkt, und nur bei Testudo graeca sind Drüsen stark in bedeutenderer räumlicher Ausdehnung entwickelt.

**Drüsen fehlen:**

Anguis fragilis. — Leydig 3456, 1853 (nach Nussbaum 4113, 1882 würden Anguis fragilis Drüsen zukommen).

Lacerta. — Bischoff 56, 1838; Partsch 31, 1877. L. agilis: Leydig 3456, 1853; 563, 1857 und 3475, 1872 (Nussbaum 4113, 1882 findet auch bei L. agilis Drüsen in einem etwa 2 mm langen, an den Magen anstofsenden Ring).

Coronella austriaca (laevis). — Bischoff 56, 1838 beschrieb Drüsen; sie fehlen nach Nussbaum 4113, 1882.

Tropidonotus natrix. — Leydig 3456, 1853 und 563, 1857.
Trionicydae nach Hoffmann in Bronn 6617, unvoll.
Chelonia viridis nach Hoffmann in Bronn 6617, unvoll.
Sphargis coriacea nach Hoffmann in Bronn 6617, unvoll.
Emys europaea. — Machate 3672, 1879; Hoffmann in Bronn 6617, unvoll., und Giannelli und Giacomini 7992, 1896.
Krokodile. — Hoffmann in Bronn 6617, unvoll.

**Drüsen kommen zu:**

Chelonia imbricata (im untersten Teil des Ösophagus) nach Hoffmann in Bronn 6617, unvoll.
Chelemys victoria (im untersten Teil des Ösophagus) nach Hoffmann in Bronn 6617, unvoll.
Chelodina longicollis (2 Zoll von der Cardia ab beginnend) nach Hoffmann in Bronn 6617, unvoll.
Chelys fimbriata (im hinteren Teil des Ösophagus) nach Hoffmann in Bronn 6617, unvoll.
Clemmys caspica (besonders im unteren Teil des Ösophagus) nach Hoffmann in Bronn 6617, unvoll.
Testudo graeca. — Leydig 3456, 1853 und 563, 1857; Nussbaum 4113, 1882; Hoffmann in Bronn 6617, unvoll.; Giannelli und Giacomini 7992, 1896.
Alligator (Endstück vor dem Übergang in die Cardia); Eisler 34, 1889.

## Phylogenie der Ösophagealdrüsen der Reptilien.

Von zahlreichen Beobachtern ist demnach das Vorkommen von Drüsen nur für Testudo graeca bestätigt. Selbst wenn auch noch bei weiteren Schildkröten und Krokodilen Drüsen vorkommen sollten, so spricht dies doch nicht dafür, dafs wir das Vorkommen dieser Drüsen bei Reptilien auf die Drüsen der Amphibien zurückführen können. Würde aber ein hartnäckiger Untersucher daran festhalten, dafs ja alle anderen Reptilien (also Saurier und Ophidier) die Drüsen verloren haben könnten, so spricht ferner folgender Umstand für meine Annahme, dafs die Drüsen der heute lebenden Reptilien als Neuerwerbungen aufzufassen sind. Ich werde unten schildern, dafs das Drüsenepithel von Testudo graeca selbst im Drüsengrund reichlich mit Flimmerzellen untermischt ist. Obgleich also diese Drüsen nach ihrer Form durchaus den Namen Drüsen verdienen, zeigen sie doch in ihrem Bau ein Verhalten, welches sehr niedrig steht. Wären die Ösophagealdrüsen der Reptilien aus uralter Zeit ererbte Bildungen, so würden sie sich gewifs nicht diesen einfachen Zellbau, der in vielen Punkten ans Oberflächenepithel erinnert, bewahrt haben. Das Vorkommen von Flimmerepithel in den Ösophagealdrüsen von Testudo graeca spricht also gegen die Annahme, dafs die Ösophagealdrüsen der Reptilien von denen der Amphibien abzuleiten sind. Vielmehr möchte ich dieselben als neue, erst bei den Reptilien entstandene Bildungen auffassen.

**Muskulatur.** / Reptilien haben nur eine glatte Schlundmuskulatur. Leydig untersuchte darauf: Anguis fragilis, Lacerta agilis, Leposternon microcephalus, Chamaeleo pumilus, Coluber natrix, Testudo graeca / (Leydig 3456, 1853 und 563, 1857).

Glatte Muskulatur findet gleichfalls Gillette 2324, 1872.

## Saurier.

/ Es finden sich neben den primären Längsfalten sekundäre, welche an Zahl und Stärke gegen den Magen zunehmen, bei einigen (Varanus arenarius) sogar tertiäre. Drüsen fehlen im Ösophagus. Das Epithel besteht aus einer einzigen Schicht, welche aus Becher- und Flimmerzellen gemischt ist. Bei der Mehrzahl der untersuchten Vertreter überwiegen die Flimmerzellen an Zahl (Lacerta muralis, L. viridis, Seps chalcides und Anguis fragilis); bei Anguis fragilis fehlen im kaudalen Teil des Ösophagus die Flimmerzellen; bei Varanus alternieren die beiden Zellarten im vorderen Teil des Ösophagus ziemlich regelmäfsig; im mittleren Teile nehmen die Flimmerzellen an Zahl ab, und zwar finden sich im Grunde der primären Falten nur noch Becherzellen. Die Becherzellen, welche einen homogenen oder gekörnten Inhalt besitzen, zeigen die gewöhnliche Form der Becherzellen, wenn sie sich inmitten von Flimmerzellen finden; stehen sie dagegen unter anderen Becherzellen, so ändern sie ihre Form merklich. Auch die Flimmerzellen zeigen Verschiedenheiten in der Form und dem Verhalten des Kernes, jenachdem sie in Gruppen stehen oder einzeln zwischen Becherzellen. Zwischen den proximalen Enden des Oberflächenepithels finden sich kleine Ersatzzellen. Es gelang, bei Lacerta viridis und Seps chalcides (April) zahlreiche Mitosen in dieser Schicht aufzufinden, und zwar sowohl im Grunde der Falten wie anderwärts. Das Chorion der Mucosa des Ösophagus besteht aus fibrillärem Bindegewebe und zeigt (Varanus arenarius und Lacerta viridis) zahlreiche pigmentierte Zellen. Die Muscularis mucosae ist bei Varanus stark entwickelt in der ganzen Länge des Ösophagus; sie besteht aus längsverlaufenden Muskelzellen; bei Lacerta viridis, Seps chalcides, Anguis fragilis besteht sie nur im hinteren Teil des Ösophagus aus einer dünnen und diskontinuierlichen Schicht; bei Lacerta muralis endlich bildet sie keine wahre Schicht, vielmehr finden sich nur einige, gleichfalls längsverlaufende Muskelzellen. Die Muscularis mucosae folgt in ihrem Verlauf den primären und den gröfseren sekundären Falten. Bei Varanus fanden sich wohlabgegrenzte Lymphnoduli zwischen Epithel und Muscularis mucosae. Die Muscularis besteht im kranialen Teil des Ösophagus aus einer Ringschicht von Muskelzellen, der sich im kaudalen Teil eine ebensolche längsverlaufende Schicht anfügt / (Giannelli e Giacomini 7992, 1896).

### Anguis fragilis.

/ Bei der Blindschleiche ist die beträchtliche Länge der Speiseröhre schlangenähnlich / (Leydig 3475, 1872 und Hoffmann in Bronn 6617, unvoll.).

/ Der Ösophagus flimmert nicht. Das Epithel der Oberfläche besteht aus langgestreckten, keilförmigen Zellen mit protoplasmatischem Fufs und einem kleinen sechsseitigen Aufsatz mit schleimigem Inhalt. Vereinzelt und durch gröfsere Zwischenräume getrennt sind der Schleimhaut flache Schleimdrüsen eingelagert. Dieselben verhalten sich im Gegensatz zu den Magendrüsen indifferent gegen die Uberosmiumsäure. Nach der Abbildung Nussbaums, welche ich in Fig. 45 wiedergebe, würde es sich um im Epithel liegende Gebilde handeln.

Für die Deutung Nussbaums ist mir eine Bestätigung durch Nachuntersucher noch nicht bekannt geworden / (Nufsbaum 4113, 1882).

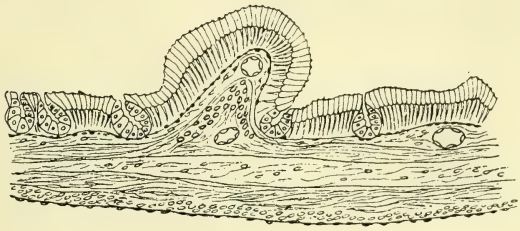

Fig. 45. **Querschnitt durch die Wand des Ösophagus von Anguis fragilis**; im Epithel finden sich die Nussbaumschen Drüsen. Unter dem Epithel und nach aufsen von der Muscularis Pigmentzellen im Querschnitt. Die Muscularis mucosae bildet Leisten in der Schleimhaut. Osmiumsäurepräparat. Zeiss CC. Ok. I. Nach Nussbaum 4113, 1882.

/ Im Pharynx und Ösophagus von Anguis fragilis finden sich enge Beziehungen zwischen dem Oberflächenepithel und Leukocyten; an solchen Stellen (siehe Fig. 46) sind beide Arten von Elementen ver-

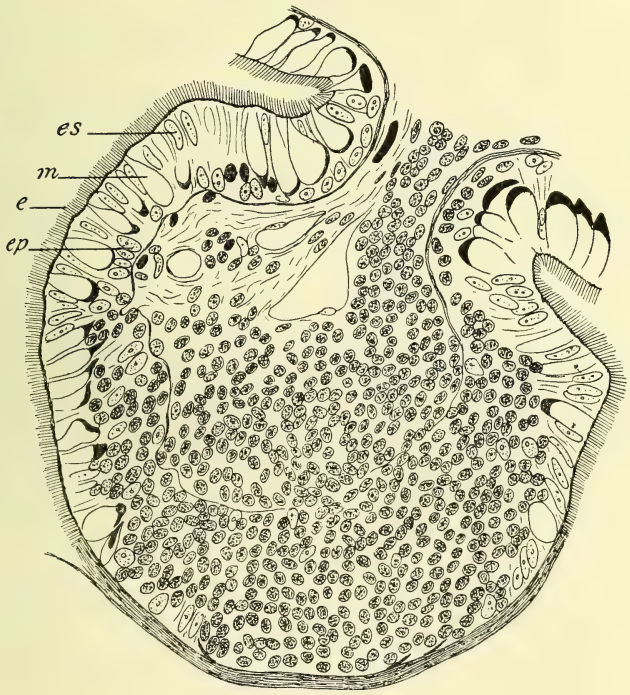


Fig. 46. **Pharynx einer sehr jungen Blindschleiche** (Anguis fragilis), zeigt eine Leukocytenanhäufung in und unter dem Epithel, wie solche auch im Ösophagus vorkommen.
*e* Gewöhnliches Epithel; *ep* tiefe Zellen desselben; *es* oberflächliche Flimmerzellen; *m* Becherzellen. Nach Prenant 7945, 1896.

mischt; es kommt zum Schwinden des verdickten Epithels, und es bleibt ein Leukocytenhaufen. An solchen Stellen findet sich auch eine Leukocytenanhäufung unter dem Epithel. Doch will Prenant auf seine Schnitte keine Schlüsse auf genetische Beziehungen zwischen

Epithel und Leukocyten gründen. Die Figur zeigt ein sehr vorgeschrittenes Stadium; die Basalmembran ist erhalten. Die Zellen des Oberflächenepithels scheiden sich in eine tiefe und eine hohe Schicht; in letzterer sind Flimmerzellen und Becherzellen untermischt / (Prenant 7945, 1896).

### Pseudopus apus.

Der Ösophagus besitzt Flimmerepithel. Nach dem Übergange ins Magenepithel treten die ersten Magendrüsen als ganz kurze Schläuche auf, welche die Breite des Epithels nicht überschreiten, so dafs hier (allerdings im Magen!) Bilder entstehen ähnlich denen, welche Nussbaum 4113, 1882 im Ösophagus der Blindschleiche gezeichnet hat. In derselben Gegend fand ich bei dem untersuchten Tier auch Lymphzellenanhäufungen unter dem Epithel, was natürlich nicht ausschliefst, dafs sie bei anderen Tieren auch im Ösophagus selbst vorkommen mögen, wie dies Prenant 7945, 1896 für Anguis fragilis beschrieben hat.

### Lacerta.

/ Bischoff fand keine Drüsen, dagegen ein Flimmerepithelium / (Bischoff 56, 1838).

/ Die Mucosa hat viele, leicht verstreichbare Falten und trägt ein aus Becher- und Flimmerzellen gemischtes Epithel. Konglomerate von Drüsen sind nicht wahrzunehmen. Bis in den unteren Teil des Ösophagus reichen einzelne Wülste der Magenschleimhaut herauf, die auch hier noch von Drüsenschläuchen, wie sie dem Magen zukommen, bekleidet sind / (Partsch 31, 1877).

### Lacerta agilis.

/ Der Ösophagus ist bis auf einen kleinen, etwa 2 mm langen, an den Magen anstofsenden Ring frei von Drüsen. Das Oberflächenepithel besteht aus Flimmerzellen und Becherzellen mit breiter Theca und feinem, kreisförmigem Stoma. Der Ösophagus ist durch eine Ringfalte gegen den Magen abgesetzt. „Über diesen Ring hinaus gehen die im unteren Bezirk des Ösophagus beginnenden Drüsen weiter in den Magen hinein. Das Oberflächenepithel verändert seinen Charakter schon im Ösophagus von der Stelle an, wo die Drüsen beginnen“ / (Nufsbaum 4113, 1882).

Dafs die erwähnten Drüsen dem Ösophagus angehören, scheint mir durch die Angaben Nussbaums nicht mit Sicherheit nachgewiesen.

/ Die Muskelhaut besteht nur aus glatten Elementen, und die Schleimhaut ist ohne Drüsenbildung. Das Epithel besteht aus geschichteten Wimperzellen / (Leydig 3475, 1872).

## Ophidia.

/ Ösophagus und Magen bilden einen zusammenhängenden Kanal; Schlegel war es damals unmöglich, beide voneinander abzugrenzen / (Schlegel 448, 1837).

/ Duvernoy beschreibt die Falten des Ösophagus / (Duvernoy 1708, 1833).

/ Auch hier finden sich primäre und sekundäre Falten. Ebenso besteht das Epithel aus Becherzellen und Flimmerzellen, deren Verhältnis jedoch in verschiedenen Teilen des Ösophagus wechselt. Bei Tropidonotus natrix und Zamenis viridiflavus nehmen die Flimmerzellen im mittleren Teile ab, so dafs das Epithel schliefslich nur aus Becherzellen gebildet wird.

Im Bindegewebe der Mucosa fanden sich bei keinem der untersuchten Ophidier Pigmentzellen. Die Muscularis mucosae fehlt stets im kranialen Teil des Ösophagus; im kaudalen Teil dagegen besteht sie in der Regel aus einer inneren Ring- und einer äufseren Längsschicht glatter Muskelfasern. Die Dicke und Kontinuität der Muscularis mucosae wechselt bei den verschiedenen untersuchten Vertretern, und bei Zamenis findet sich noch eine dritte äufsere Ringschicht derselben. Bei Vipera aspis finden sich Lymphnoduli in der ganzen Länge des Ösophagus, zwischen Epithel und Muscularis mucosae liegend, bei Zamenis brechen sie sogar in die Muscularis mucosae ein. Die Muscularis besteht im vorderen Teil des Ösophagus aus einer einzigen Schicht glatter Muskelfasern, zu welcher im mittleren Teile noch eine sich aufsen anlegende Längsschicht hinzukommt / (Giannelli e Giacomini 7992, 1896).

### Coluber laevis.

/ Es finden sich einzelne konglomerierte Drüsen mit langem Ausführungsgange / (Bischoff 56, 1838).

/ Der Ösophagus ist drüsenlos und trägt ein aus Becher- und Flimmerzellen bestehendes Epithel / (Nufsbaum 4113, 1882).

### Coluber natrix und Vipera berus.

/ Langer, dünnwandiger Ösophagus. Die Schleimhaut zeigt zahlreiche, leicht verstreichbare Falten, welche dicht mit grofsen Becher- und Flimmerzellen besetzt sind.

Auffallend ist die geringgradige Entwicklung der Muskulatur; es sind zwei Schichten. Vielleicht fällt ein Teil der Arbeit bei der Deglutition der Körpermuskulatur zu / (Partsch 31, 1877).

### Tropidonotus natrix.

/ Das Epithel besteht aus Cylinderzellen mit Becherzellen, darunter auch Zellen, welche einen gut erhaltenen Saum mit Flimmerhärchen aufwiesen / (Trinkler 40, 1884).

/ Das Epithel ist cylindrisch, und wo es eingebogen ist in den Grund der grofsen Schleimdrüsen, erscheint es bisweilen nicht differenziert; bisweilen jedoch unterscheidet es sich von dem, welches den Gipfel der Falten bedeckt / (Sacchi 273, 1886). Es scheint sich dabei nicht um Drüsen im engeren Sinne zu handeln, sondern um Falten.

Bei einer kleinen Ringelnatter von nur 34 cm Länge fand ich den Ösophagus ca. 16 cm lang und ausgekleidet mit Flimmerepithel mit eingelagerten Becherzellen. Dann machte dieses plötzlich dem Magenepithel Platz; das Auftreten der ersten Magendrüsen fand aber erst weitere 5 cm weiter unten statt. Ösophagealdrüsen fehlen.

Vipera berus.

/ Der Schlund der Kreuzotter besitzt nach Grimm ein Cylinderepithel. Die Muskulatur besteht aus einer äufseren Längsschicht und einer inneren Ringschicht / (Grimm 6583, 1866).

Vipera aspis.

/ Die Schleimhaut ist so stark gefaltet, dafs weite Schleimdrüsen entstehen (nach der Zeichnung handelt es sich nicht um Drüsen, sondern nur um Falten) / (Sacchi 273, 1886).

## Chelonia.

**Cheloniadae,** Seeschildkröten.

/ Die Stacheln im Ösophagus der Seeschildkröte wurden schon von Severin und Caldesi weitläufig beschrieben. Meckel bringt Genaueres über Unterschiede in dem makroskopischen Bau bei verschiedenen Arten und vergleicht den Bau der Stacheln mit dem des Nagels / (Meckel 3827, 1817).

/ Bei Euereta ist der Ösophagus inwendig mit langen, abwärts gerichteten Stacheln besetzt / (Stannius in Siebold und Stannius 411, 1856).

/ Die grofsen Papillen im Schlunde von Chelonia sind seit langem bekannt; sie finden sich nach Rathke auch bei Sphargis coriacea. An einem Weingeistpräparate sah Leydig nach Abzug des dicken Epithels die einfach konturierte, nicht mit sekundären Höckern besetzte Papille nur von bindegewebiger Natur, selbst ohne elastische Fasern, und auch von Muskeln konnte nichts nachgewiesen werden, wohl aber zeigten sich Spuren zahlreicher Blutkapillaren / (Leydig 563, 1857).

/ Auch Milne-Edwards erwähnt die grofsen harten Papillen im Ösophagus mancher Schildkröten / (Milne-Edwards 386, 1860).

/ Owen bildet die Papillen im Ösophagus von Chelone ab / Owen 212, 1868).

/ Nuhn findet sparsame Stachelbildungen im Schlunde auch bei manchen Flufsschildkröten / (Nuhn 252, 1878).

/ Den Unterschied, welchen Meckel in Ansehung der Spitzen im Ösophagus von Chelonia Mydas und imbricata angiebt, halten Carus und Otto nicht für beständig, sondern in gröfserer und geringerer Turgescenz derselben und in Altersverschiedenheiten der Tiere begründet. Der Schlund einer erwachsenen Caretta zeigt sich in Bezug auf diese Spitzen weder von dem der esculenta, noch von dem der Cophalo verschieden.

Die Speiseröhre von Chelonia viridis s. esculenta ist auf ihrer ganzen inneren Fläche mit vielen gröfseren und kleineren Spitzen besetzt, die einwärts und abwärts gerichtet und wohl bestimmt sind, teils die Speiseröhre zu schützen, teils den Rücktritt der Nahrung zu verhindern. Sie bestehen aus den beiden inneren Häuten der Speiseröhre und einem festen Epithelium, welches nach den Spitzen zu viel dicker wird und diese hornartig und stachelig macht; in dem oberen Teile des Schlundes stehen sie am dichtesten und sind dort

auch am längsten und steifsten; gegen den Magen zu werden sie allmählich seltener, kleiner, weicher und minder zugespitzt; die einzelnen Arten scheinen sie nicht wesentlich verschieden zu haben, wohl aber sind sie in der Jugend verhältnismäfsig gröfser; im Leben sind sie einer deutlichen Turgescenz und Aufrichtung fähig / (Carus und Otto 211, 1835).

/ Bei Chelonia virgata sind die Hornpapillen überaus kräftig entwickelt und alle derart angeordnet, dafs sie mit der Spitze nach hinten sehen. Wo die Speiseröhre in den Magen eingeht, fehlen die Hornpapillen und machen longitudinalen Falten Platz. An der Cardia finden sich wieder Papillen. Die Speiseröhre besitzt ein geschichtetes Pflasterepithel, dessen oberste Schichten noch deutlich verhornt sind. Drüsen fehlen im Ösophagus durchaus. Das Gewebe der Submucosa besteht aus lockerem Bindegewebe, welches sich in die Hornpapille fortsetzt. Auch hier fehlt die Muscularis mucosae.

Bei Chelonia imbricata erstrecken sich die Hornpapillen nicht so weit nach hinten in den Ösophagus. In den Thälern zwischen den Schleimhautfalten bemerkt man zahlreiche, mit dem blofsen Auge sichtbare Öffnungen der Ausführgänge der Drüsen, die bei Chelonia viridis fehlen (auch bei Sphargis coriacea setzen sich die Hornpapillen bis zur Cardia fort, und Drüsen fehlen) / (Hoffmann in Bronn 6617, unvollendet).

Ich fand bei Thalassochelys caretta das dicke geschichtete Epithel, welches auch die Papillen des Ösophagus überzieht, bis zum Übergang ins Magenepithel reichend.

### Trionycidae.

/ Es findet sich geschichtetes Cylinder (Flimmer-)epithel, reich an Becherzellen. Drüsen fehlen. Die Mucosa ist sehr reich an lymphoiden Räumen / (Hoffmann in Bronn 6617, unvoll.).

### Chelydae.

### Chelys fimbriata.

/ Im vorderen Teil des Ösophagus fehlen Drüsen; dagegen trifft man sie in dem hinteren Teile an. Die Drüsenschicht ist sehr mächtig und erreicht eine Dicke bis zu 3—4 mm. Wie die Drüsenöffnungen, so stehen auch die Drüsen selbst in longitudinalen Reihen. Über die feinere Struktur kann C. K. Hoffmann nur so viel angeben, dafs es sich hier nicht um zusammengesetzte, schlauchförmige Drüsen, sondern um eine ganz andere Art von Drüsen handelt / (Hoffmann in Bronn 6617, unvoll.).

### Chelemys victoria.

/ Hohes, geschichtetes Flimmerepithel. Drüsen finden sich nur im unteren Teil des Ösophagus. Dieselben liegen als cylindrische Schläuche unmittelbar nebeneinander und scheinen am meisten einzeln, selten zu zwei oder drei mit breiterem Lumen auszumünden. Die Drüsenschläuche sind ganz und gar mit Cylinderepithel ausgekleidet. C. K. Hoffmann möchte diesen Teil des Ösophagus als eine Art Vormagen oder Drüsenmagen betrachten / (Hoffmann in Bronn 6617, unvoll.).

### Chelodina longicollis.

/ Geschichtetes Flimmerepithel. Im vorderen Teil des Schlundes fehlen Drüsen. Ungefähr zwei Zoll vor der Cardia schwillt ziemlich plötzlich die Schleimhaut zu einer überaus mächtigen, bis zu 3 mm dicken Schicht an. Diese Anschwellung wird nur von der Entwicklung einer Drüsenlage bedingt, welche sich fast unmittelbar bis zur Cardia erstreckt. Es sind zusammengesetzt-schlauchförmige Drüsen. C. K. Hoffmann glaubt hier wirklich von einem Drüsenmagen sprechen zu können / (Hoffmann in Bronn 6617, unvoll.).

## Emydae.

### Emys europaea.

Epithel: Eine Abbildung des Oberflächenepithels nach F. E. Schulze 37, 1867 gebe ich in Fig. 47.

/ Es ist nicht ein einfaches Epithel, wie F. E. Schulze angiebt, sondern ein geschichtetes Flimmerepithel mit vielen Becherzellen / (Machate 3672, 1879).

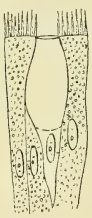

Fig. 47. **Senkrechter Durchschnitt durch das Epithelium des Ösophagus von Emys europaea,** nach der Erhärtung in Müllerscher Lösung. Vergröfserung 400fach. Nach F. E. Schulze 37, 1867.

/ C. K. Hoffmann findet (gegen F. E. Schulze mit Machate) ein geschichtetes Flimmerepithel, welches sehr reich an Becherzellen ist / (Hoffmann in Bronn 6617, unvoll.).

/ Sacchi beschreibt die starke Fältelung der Schleimhaut. Das Cylinderepithel ist gleich in allen Regionen / (Sacchi 273, 1886).

/ Im vorderen Teil des Ösophagus findet sich ein geschichtetes Cylinderepithel, dessen oberflächliche Schicht aus cylindro-konischen Flimmerzellen und aus Becherzellen besteht. Die Schichten nehmen allmählich ab, so dafs sich im mittleren Teil des Ösophagus ein einschichtiges, aus Flimmer- und Becherzellen gemischtes Epithel findet. Im hinteren Teil des Ösophagus vermindern sich die Flimmerzellen (und zwar zuerst im Faltengrund), bis sich nur noch Cylinderzellen finden / (Giannelli e Giacomini 7992, 1896).

Leukocyten im Epithel: / Es finden sich zahlreiche Leukocyten im Epithel.

Drüsen: Drüsenbildungen fehlen durchaus (während sie bei Testudo graeca da sind).

In der Submucosa finden sich grofse Lymphräume und zahlreiche grofse Blutgefäfse / (Machate 3672, 1879).

/ Auch C. K. Hoffmann bestätigt die Angabe Machates, dafs Drüsenbildungen im Ösophagus fehlen / (Hoffmann in Bronn 6617, unvollendet).

/ Beim Übergang des Ösophagus in den Magen finden sich einige Schleimdrüsen, die sich an Präparaten aus absolutem Alkohol schon makroskopisch durch ihre gröfsere Resistenz und hellweifse Färbung von der übrigen, weicheren und etwas grau gefärbten Schleimhaut unterscheiden / (Nufsbaum 4113, 1882). Vielleicht lassen sich die Angaben Nussbaums darauf beziehen, dafs im Ösophagus von der Mitte an kleine Epitheleinsenkungen häufig sind, in denen sich nur

Becherzellen mit wandständigen Kernen finden, so dafs diese Gebilde sich schon bei mittelstarker Vergrößerung von der Umgebung abheben.

/ Drüsen fehlen / (Giannelli e Giacomini 7992, 1896).

Leukocyten in der Mucosa: / Zahlreiche Leukocyten finden sich in der Mucosa und Submucosa. Dieselben erscheinen bald in Form ziemlich gut umschriebener Noduli, bald mehr in diffusen Einlagerungen / (Machate 3672, 1879).

Ich sah gleichfalls häufig Wanderzellenansammlungen unter dem Epithel liegend, oft auch ins Epithel eindringend.

/ Eine Muscularis mucosae fehlt / (Machate 3672, 1879 und Giannelli e Giacomini 7992, 1896).

/ Die Muscularis besteht anfangs nur aus einer Ringschicht, allmählich legen sich an dieser aufsen Längsfasern an, welche im kaudalen Teil des Ösophagus zu einer wahren Schicht werden / (Giannelli e Giacomini 7992, 1896).

### Clemmys caspica.

/ Besonders im unteren Teil des Ösophagus findet sich eine überaus grofse Zahl sack- oder schlauchförmiger Drüsen, sowohl in den Falten selbst als in den Thälern zwischen den Falten. Die Drüsen sind mit einem Cylinderepithel ausgekleidet und zeichnen sich durch ihre kleinen Ausführungsöffnungen aus. In der Mucosa wie in der Submucosa findet sich eine grofse Menge lymphoider Zellen, am meisten in Form gut umschriebener Noduli / (Hoffmann in Bronn 6617, unvoll.).

#### Chersites.

### Testudo graeca.

Das Epithel bezeichnet Hoffmann in Bronn 6617, unvoll., als geschichtetes Flimmerepithel, Sacchi 273, 1886 als Cylinderepithel und Giannelli e Giacomini 7992, 1896 als geschichtetes Pflasterepithel, dessen oberflächliche Schicht sich in niedrige Schleimzellen umbildet. Ich glaube, dafs diese Differenzen in den Ansichten der Autoren durch die Schwierigkeit des Objektes bedingt sind. Ich fand in einem Schnitte aus der Mitte des Ösophagus einer Testudo graeca von 22,5 cm Schildlänge, bei einem gut konservierten Objekt, die Grenzen der Zellen des Oberflächenepithels so undeutlich, dafs es schwer zu sagen ist, ob geschichtet oder nicht. Jedenfalls sind die zum Lumen reichenden Zellen im oberen Ende verbreitert und Becherzellen ähnlich; unentschieden möchte ich dagegen lassen, ob dieselben mit dem verjüngten Unterende durch die ganze Dicke des Epithels reichen. Vielleicht bestehen auch Differenzen an verschiedenen Stellen des Ösophagus oder bei verschiedenen Individuen, vielleicht auch bei verschieden alten Tieren.

/ Die Drüsen sind noch stärker entwickelt, als beim Proteus anguineus. Die gleichen Drüsenformen setzen sich auch über die Rachenschleimhaut fort, sind aber dort nur mikroskopisch klein geworden / (Leydig 3456, 1853).

/ Nach dreimonatlichem Winterschlaf waren die grofsen Drüsen des Ösophagus (welche Nussbaum als Schleimdrüsen bezeichnet) prall mit Schleim gefüllt / (Nufsbaum 4113, 1882).

/ Sacchi beschreibt die Fältelung und scheint die Tiefe der Falten als Schleimdrüsen zu bezeichnen. Das Cylinderepithel zeigt sich in der Tiefe dieser „Schleimdrüsen“ nicht verändert. Die Zellen sind hell, mit an die Basis gestelltem Kern / (Sacchi 273, 1886).

/ Der Ösophagus ist reich an Drüsen / (C. K. Hoffmann in Bronn 6617, unvollendet).

/ Die Drüsen sind einfach oder ramifizierte mucipare alveoläre Drüsen, sie erstrecken sich bis zum kaudalen Ende des Ösophagus, wo sie an Zahl und Gröfse abnehmen / (Giannelli e Giacomini 7992, 1896).

Ich gebe in Fig. 48 als Übersichtsbild einen Querschnitt aus der Mitte des Ösophagus von Testudo graeca. Derselbe zeigt die hohen

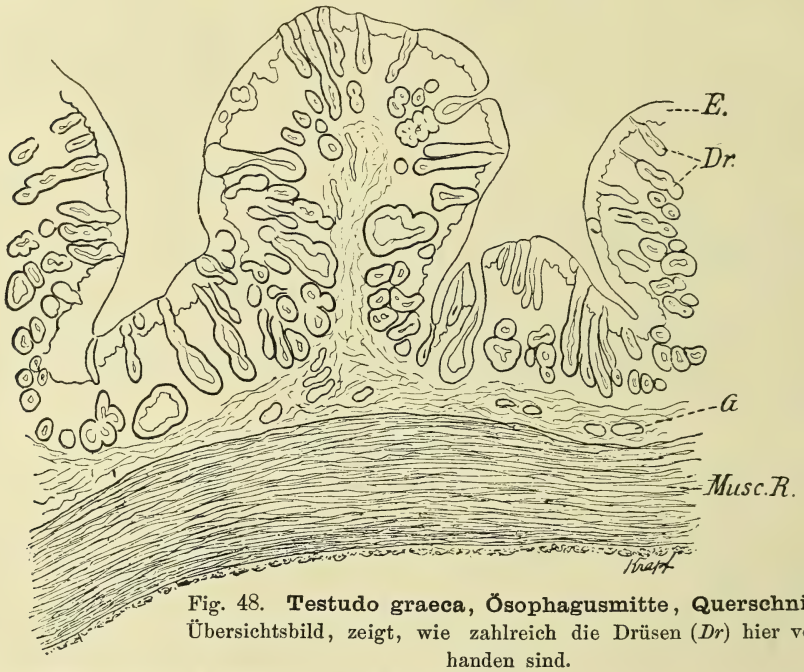


Fig. 48. **Testudo graeca, Ösophagusmitte, Querschnitt** Übersichtsbild, zeigt, wie zahlreich die Drüsen (*Dr*) hier vorhanden sind.

*E* Oberflächenepithel; *G* Gefäfse; *MuscR* Ringschicht der Muscularis. Vergröfserung ca. 23fach.

Falten und die Anordnung der Drüsen zu denselben. Einen dieser Drüsenschläuche giebt Fig. 49 in stärkerer Vergröfserung wieder. Die Vergröfserung ist so gewählt, dafs sie die einzelnen Elemente des Epithels erkennen läfst. Die gesamte Drüse vom Ausführgang bis zum Drüsengrund besteht aus zweierlei Elementen. Einmal sind es grofse, helle Becherzellen und zwischen denselben in gröfseren und kleineren Gruppen beisammenstehend Flimmerzellen. Letztere sind so aufserordentlich deutlich, dafs sie geradezu als Demonstrationsobjekt für Flimmerepithel dienen können. Ich gebe noch in Fig. 50 eine kleine Stelle bei starker Vergröfserung wieder. Dieselbe zeigt, wie hier die Flimmerzellen zwischen den Becherzellen liegen. Die Flimmerzellen sind aufserordentlich schmal, doch verbreitern sie sich der Oberfläche zu. Ihre Gestalt dürfte der Ausdruck der durch die starke Entwicklung der Becherzellen gegebenen Druckverhältnisse

sein. Im Ausführgange schwinden die Flimmerzellen, die Becherzellen werden niedriger und gehen in ein kubisches Epithel über, welches zur Oberfläche führt. — Das Präparat stammt von einer Testudo graeca von 22,5 cm Schildlänge.

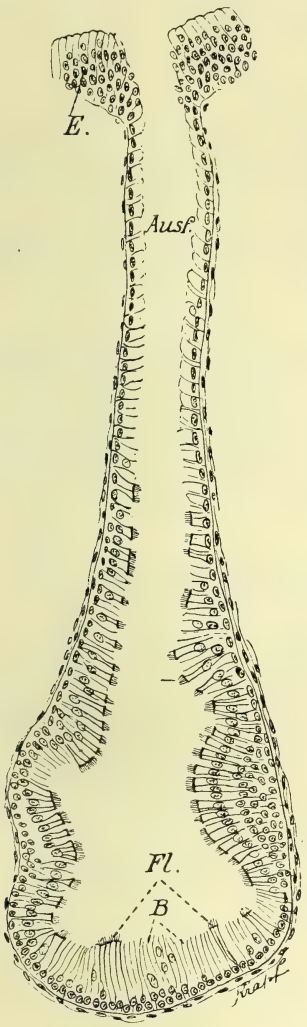


Fig. 49.

Es scheint mir das beschriebene Verhalten (Flimmerepithelien im Grunde einer Drüse mitten unter den secernierenden Zellen!) in mehr als einer Hinsicht (morphologisch, physiologisch, insbesondere auch für die Phylogenie der Drüsen des Schlundes) bemerkenswert. Das leicht zugängliche Material würde sich einer Specialuntersuchung sicher dankbar erweisen. Gewifs würde hier auch die Frage (welche an den LIEBERKÜHNschen Drüsen des Darmes gegenwärtig im Vordergrunde des Interesses steht), ob Becherzellen und Cylinderzellen (resp. hier Flimmerzellen) ineinander übergehen, und verwandte Fragen leichter gelöst werden können.

Muscularis mucosae: / Eine Bindegewebsschicht ähnelt auch hier wie bei Cistudo europaea einer Muscularis mucosae / (Sacchi 273, 1886).

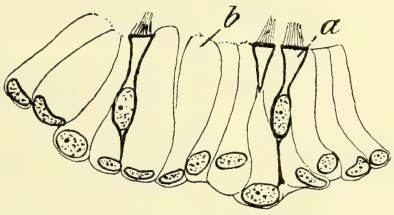


Fig. 50.

Fig. 49. **Drüse aus dem Ösophagus von Testudo graeca.**
*E* Oberflächenepithel; *Ausf* Ausführgang der Drüse; *B* Becherzellen; *Fl* Flimmerzellen des Drüsengrundes. Vergrößerung ca. 180fach.

Fig. 50. **Epithel aus dem Drüsengrunde einer Ösophagealdrüse von Testudo graeca.**
*a* Flimmerzelle; *b* Becherzelle. Vergrößerung ca. 585fach.

/ Eine Muscularis mucosae fehlt. Die Muscularis ist kräftig entwickelt, sie scheint wie bei den Emydae aus Muskelfasern zu bestehen, die einander in allen möglichen Richtungen kreuzen und nicht in besonderen Schichten angeordnet sind. Die cirkulären Fasern scheinen jedoch die Hauptmasse zu bilden / (Hoffmann in Bronn 6617, unvoll.).

### Testudo indica.

/ Die Oberfläche des Ösophagus ist fein netzförmig und porös / (Owen 212, 1868).

### Krokodile.

/ Der Schlunddarm wird innerlich von einem an Becherzellen reichen Cylinderepithel ausgekleidet. Der Schleimhaut selbst fehlt jede Spur von Drüsen. Die Muscularis besteht aus einer inneren Ring- und einer äufseren Längsschicht / (Hoffmann in Bronn 6617, unvoll.).

Crocodilus niloticus.

/ Die Muscularis zeigt eine äufsere Längsschicht und eine innere Ringschicht; gegen den Magen hin wird letztere sehr stark und überwiegend. Das Epithelium des Schlundes hört beim Eintritt in den Magen mit zackigem Rand auf.

Die Speiseröhre enthält Drüsen, einzeln zerstreut / (Jäger 3195, 1837).

Alligator.

/ Beim Alligator findet sich im Endstück des Ösophagus schlankes Cylinderepithel, das eine Höhe von 30—35 $\mu$ erreicht.

Beim Alligator zeigt das Endstück des Ösophagus vor dem Übergange in die Cardia einfach-cylindrische Schleimdrüsen, deren Epithel dem Cylinderepithel der Oberfläche sehr ähnlich, am freien Ende teils offen, teils geschlossen erscheint / (Eisler 34, 1889).

## Ösophagus und Kropf der Vögel.

### Ösophagus der Vögel.

/ Tiedemann betont die Weite der Speiseröhre; sie erlaubt den Vögeln, die in der Mundhöhle nicht zerkaute oder nur gröblich verkleinerte Nahrung zu verschlingen / (Tiedemann 453, 1810).

Über die ältere Litteratur vergleiche auch Postma 4379, 1887 und Gadow in Bronn 6617, unvoll.

Die **Schichten** des Ösophagus werden folgendermafsen geschildert:

/ Tiedemann unterscheidet vier Häute (gilt für Ösophagus wie für Kropf):

1. Eine aus dichtem Zellgewebe bestehende äufsere Haut.
2. Die beiden Muskelhäute.
3. Die dritte Haut besteht aus einem mit vielen Gefäfsen durchwebten Zellgewebe.
4. Die Schleimhaut.

Zwischen der dritten Haut und der Schleimhaut liegen viele kleine runde Drüschen / (Tiedemann 453, 1810).

/ Gadow unterscheidet folgende Schichten:

1. Äufsere Hülle, Adventitia, s. Serosa, bestehend aus Bindegewebe mit netzförmig sich vereinigenden elastischen Fasern, nebst zahlreichen darin verlaufenden Nerven und Gefäfsen.
2. Eine Ringschicht } glatter Muskulatur.
3. Eine Längsschicht }
4. Die Submucosa, bestehend aus teilweise elastischem, teils aus adenoidem Bindegewebe, welches Nerven-, Blut- und Lymphgefäfse

enthält. Von dieser Lage gehen viele Bündel durch die Muskellagen hindurch und vereinigen sich mit der Adventitia. Das lockere submucöse Gewebe gestattet den Muskellagen bei nicht ausgedehntem Zustande der Speiseröhre, sich in Längsfalten zu legen, so dafs sie auf dem Querschnitte eine sternförmige Figur bilden.

5. Die Mucosa, bestehend aus vielfach geschichtetem Epithel.

Die in der Mucosa liegenden Drüsen sind sehr einfach gebaute Schleimdrüsen / (Gadow in Bronn 6617, unvoll.).

/ Der Ösophagus der Vögel zeigt in seinem Bau mannigfache Verschiedenheiten. Einmal ist die Stärke der Wandschichten eine sehr wechselnde, selbst bei nahe verwandten Formen.

Die Tabelle (siehe Seite 90) giebt eine Zusammenstellung einiger Mafse. Einzelne Zahlen weichen von denen, welche Postma gab, ab, und auch bei der Taube sind sie etwas anders, wie sonst angegeben. Das äufsere Bindegewebe wurde aus der Betrachtung ausgeschlossen / (Barthels 7525, 1895).

In seinem ganzen Aufsatze gebraucht Barthels 7525, 1895 an Stelle des Namens Oberflächenepithel oder Epithel der Mucosa einfach den Namen Mucosa. Es dürften sich daher wohl auch in der Tabelle die mit „Mucosa“ bezeichneten Reihen offenbar nur auf das Oberflächenepithel beziehen. Ich habe daher in meiner Wiedergabe der Tabelle Barthels' die gebräuchliche Nomenklatur an die Stelle der von Barthels gewählten gesetzt, um allgemein verständlich zu sein.

**Epithel.** / Im Ösophagus der Vögel findet sich hohes, geschichtetes Epithel / (Kahlbaum 2933, 1854).

/ Die Zellen des Epithels sind in der Regel abgeflacht und behalten bei manchen Arten auch in den höchsten Schichten ihre runde Form bei (Muscicapa) oder sind gar so orientiert, dafs ihre längere Achse senkrecht zum Lumen des Ösophagus steht (Saxicola) / (Barthels 7525, 1895).

**Mucosa.** / Bei der Taube ist die Mucosa ganz eben oder entwickelt nur winzige Höckerchen, in welche sich eine kurze Gefäfsschlinge ausbuchtet; beim Haushahn erblickt man längere Papillen, die indessen bei genauerer Untersuchung als dünne, mit Gefäfsen versehene Faltenzüge erkannt werden. Die Gans hat lange, schmale, aber nicht eben dichtstehende Papillen / (Leydig 563, 1857).

**Drüsen.** / Brugnone erkennt im Ösophagus Drüsen (follicules ou glandes mucifères) mit bloſsem Auge. Im Kropf sollen nach ihm diese Drüsen gröfser sein / (Brugnone 1331, 1809).

Auch Tiedemann 453, 1810 beschreibt Drüsen im Ösophagus der Vögel; dann bildet sie ab Bischoff 56, 1838 vom Huhn und beschreibt sie bei Ente und Taube.

/ Es sind traubenförmige Drüsen mit einfachen Ausführgängen. In ihrer Struktur und Lage bilden sie eine Fortsetzung der Gaumendrüsen. Sie sind so über den ganzen Ösophagus angeordnet, dafs zwischen ihnen je nur zwei oder drei Drüsen derselben Gröfse Platz haben würden / (Kahlbaum 2933, 1854).

/ Die Schleimhaut zeigt sich sehr konstant mit Drüsen versehen / (Leydig 563, 1857).

/ Die Drüsen nehmen nach abwärts an Zahl zu / (Klein in Klein und Verson 3038, 1871).

## Tabelle über Maſse des Ösophagus bei Vögeln nach Barthels 7525, 1895.

| Maſse in $\mu$ (= 1/1000 mm) | Dicke der ganzen Wand | | Oberflächenepithel | | | Inneres Bindegewebe | | Längsmuskulatur | | Ring-muskulatur | Drüsen | | | |
|---|---|---|---|---|---|---|---|---|---|---|---|---|---|---|
| | in den Falten | zwischen den Falten | ganze Schicht dick | Zellen in mittlerer Lage | Kerne derselben | in den Falten | zwischen den Falten | in den Falten | zwischen den Falten | | breit | ganze Länge | davon der Hals | ihr Cylinderepithel |
| Psittacus canus | 480 | 245 | 78 | — | — | 310 | 114 | 39 | 8 | 45,6 | 130 | 227 | 87 | — |
| „ sulphureus | 820 | 550 | 52 | 14,7 | 5,9 | 417 | 215 | 163 | 81 | 195 | 407 | 360 | 98 | 20,5 |
| Cuculus canorus | 1018 | 570 | 195 | 20,6 | 8,9 | 326 | 81 | 244 | 50 | 244 | 65 | 228 | 114 | 8,8 |
| Picus viridis | 1143 | 849 | 570 | 20,6 | 7,4 | 163 | 49 | 245 | 65 | 163 | 163 | 650 | 360 | 32,5 |
| „ major | 668 | 473 | 245 | 24×49 | 16 | 195 | 49 | 98 | 49 | 130 | 49 | 326 | 245 | 13 |
| Caprimulgus europaeus (tief) | 1372 | 931 | 212 | 9,5×16,5 | 7,5 | 500 | 114 | 230 | 147 | 457 | 49 | 229 | 114 | 18 |
| Passer domesticus | 897 | 407 | 180 | 9×29 | 5×8,8 | 326 | 16 | 212 | 49 | 163 | 114 | 195 | 81 | 19 |
| Nucifraga caryocatactes | 700 | 440 | 80 | — | — | 240 | 80 | 180 | 80 | 196 | 80 | 147 | 50 | 13 |
| Otus brachyotus | 1020 | 430 | 147 | — | — | 326 | 6,5 | 195 | 59 | 245 | 42 | 65 | 26 | 6,5 |
| Nisus communis | 1567 | 914 | 98 | 15×6 | 9×4 | 653 | 65 | 163 | 98 | 653 | 81 | 197 | 81 | 32 |
| Columba dom., Kropf normal | 816 | 274 | 147 | — | — | 506 | 6,5 | 98 | 49 | 65 | — | — | — | — |
| „ „ „ beim Füttern | – 4000 | — | – 3200 | — | — | 425 | — | 245 | — | 130 | — | — | — | — |
| „ „ Ösophagus (tief) | 2210 | 330 | 132 | 13 | 6,5 | 1452 | 16 | 440 | 32 | 130 | 277 | 522 | 163 | 19 |
| Gallus domesticus | 2740 | 1570 | 165—490 | 26×10 | 7×4 | 274 | 274 | eingefaltet (äufsere Längsmuskul. 132) | 218 | 604 | 460 | 460—725 | 165—660 | 26 |
| Rhea americana (hoch) | 2970 | 1552 | 132 | — | — | 660 | 594 | 490 eingefaltet (äufsere Längsmuskul. 100) | 230 | 495 | 99 | 396 | 165 | — |
| Scolopax rusticola | 686 | 359 | 114 | 14,7 | 6 | 310 | 49 | 114 | 49 | 147 | 40 | 147 | 81 | 12 |
| Actitis hypoleucos | 522 | 375 | 130 | 17,7 | 8,8 | 228 | 114 | 81 | 49 | 81 | 49 | 190 | 98 | 18 |
| Ardea cinerea (Mitte) | 1143 | 522 | 65 | — | — | 816 | 147 | eingefaltet | 65 | –245 | 32 | 80 | 32 | — |
| Anas domestica | 1700 | 650 | 163 | — | — | 980 | 163 | 326 | 98 | 244 | 277 | 360 | 180 | 26 |
| Phalacrocorax carbo (tief) | 4500 | 1980 | 132 | 8,8 | 6 | 2510 | 294 | 530 (äufsere Längsmuskul. 65) | 230 | 1250 | 98 | 196 | 114 | 17,5 |
| Sula bassana (tief) | 8050! | 2760 | 184 | — | — | 5850 | 598 | 600 (äufsere Längsmusk. schmal) | 600 | 1380 | 114 | 179 | 65 | 26 |
| Larus canus | 1960 | 670 | 81 | 26 | 13 | 1400 | 147 | 245 | 196 | 245 | 49 | 114 | 32 | 19 |
| Alca torda (hoch) | 1630 | 650 | 130 | 32 | 13 | 1160 | 180 | 130 | 130 | 212 | 65 | 180 | 147 | 23 |

/ Feine Schleimdrüsen scheinen selten gänzlich zu fehlen / (Gadow 2183, 1879).

/ Besonders verschieden erwiesen sich die Drüsen sowohl in Form und Gröfse als auch in Zahl. Eine Zunahme der Drüsenzahl gegen den Magen hin, oder gar ihr erstes Auftreten in dieser Region (Psittacidae) fand sich fast überall.

In den meisten Fällen sind die Drüsen von einem Cylinderepithel glatt ausgekleidet, das in Höhe und Breite seiner Zellen in weiten Grenzen schwankt; es kann zu einem kleinen kubischen Epithel herabsinken. Vielfach ist das Epithel in mehr oder weniger hohe Falten gelegt, durch Leisten, welche von dem Bindegewebe aus in die Drüsen vordringen; dies findet sich entweder als Ausnahme (Picus major, Passer dom.) oder als Regel (Psittaci, Picus viridis, Anthus pratensis, Corvus corax, cornix, frugilegus, Falco peregrinus, Columbinae, Gallinacei). Doppeldrüsen als Mifsbildungen fanden sich hier und da (Corvidae, Grallae, Steganopodes, Longipennes). Die Tunica propria war in manchen Fällen deutlich zu sehen (Nisus, Scolopax, Larus), meistens aber nicht sicher festzustellen.

Das Ende des die Drüsen umgebenden Bindegewebes zeigt vielfach einen besonderen Verlauf.

Die Randzellen waren bei manchen Arten nachzuweisen (Psittacus sulphureus, Picus viridis, Passer domesticus, Gallinacei, Phalacrocorax carbo, Larus canus); am deutlichsten zeigten sie sich bei Nisus communis und bei Scolopax rusticola.

Besonders auffallend war der, wie es schien, sich ablösende Grenzsaum im Oberflächenepithel von Picus viridis und einem Gallus domesticus.

Randzellen (Halbmonde) sind durchweg sehr klein. Barthels hatte den Eindruck, als stände ihre Gröfse in einem relativen Verhältnis zur Gröfse der secernierenden Zellen; leicht färbbar, wie Heidenhain für Randzellen in anderen Drüsen angiebt, fand sie Barthels nicht; sie waren fast immer schwächer tingiert, als die Zellen des ihnen aufliegenden Drüsenepithels / (Barthels 7525, 1895).

Die Ösophagealdrüsen der Vögel liegen in der Mucosa, nicht in der Submucosa; darin besteht aufser der Formverschiedenheit der Drüsen noch ein weiterer Unterschied gegenüber den Säugetieren. Endlich ist es besonders der Umstand, dafs die Ösophagealdrüsen der Vögel hauptsächlich im unteren Ende des Ösophagus stark entwickelt sind, während sie bei der Mehrzahl der Säuger auf das obere Ende des Ösophagus beschränkt bleiben, welcher es verhindert, zu nahe genetische Beziehungen hinsichtlich dieser Drüsen in den beiden genannten Vertebratenklassen anzunehmen.

/ **Lymphfollikel** finden sich im untersten Teil des Ösophagus; sie liegen entweder aufserhalb der Drüsen oder reichen zwischen diesen bis nahe an das Epithel / (Klein in Klein und Verson 3038, 1871).

**Tonsilla oesophagea** der Natatores. / Bei den Wasservögeln (Natatores), z. B. bei der Ente (Anas domestica, Anas querquedula), Gans (Anser domesticus), findet man im mittleren oder unteren Drittel der Speiseröhre sowohl abgesonderte Noduli wie auch Einlagerungen von einem diffusen adenoiden Gewebe vor; aber nirgends ist diese Eigentümlichkeit so scharf ausgeprägt, wie in der Übergangszone aus der Speiseröhre in den Vormagen, wo auf einer bedeutenden Ausdehnung

die Grundlage der Schleimhaut in eine adenoide Substanz mit zahlreichen, deutlich abgegrenzten Noduli verwandelt ist (siehe Fig. 51). Das Epithel der Oberfläche ist dieser Gegend entsprechend in seiner Dicke an Leukocyten ungewöhnlich reich. Glinsky schlägt vor, diese Region Tonsilla oesophagea zu nennen. Er kommt auch zum Schlusse, dafs sich in den Noduli Keimcentren mit Mitosen finden. Die Tonsilla oesophagea wurde, wie Glinsky angiebt, von demselben in einer Dissertation (Zur vergleichenden Histologie der Speiseröhre, [russisch] mit Abbild., Charkow 1892) beschrieben / (Glinsky 7550, 1894).

Ich möchte auf die Ähnlichkeit in der Lage dieses Organs mit dem sich bei den Selachiern findenden lymphoiden Organ des Ösophagus hinweisen.

**Muscularis.** / In der Muscularis liegen die Ringfasern nicht wie bei den Säugetieren unter den Längenfasern, sondern nach aufsen und sind stärker als die Längenfasern / (Tiedemann 453, 1810).

/ Auch Brugnone konnte die doppelten Spiralen der Muskelschichten (welche er bei Wiederkäuern beschrieb) bei Vögeln nicht auffinden / (Brugnone 1331, 1809).

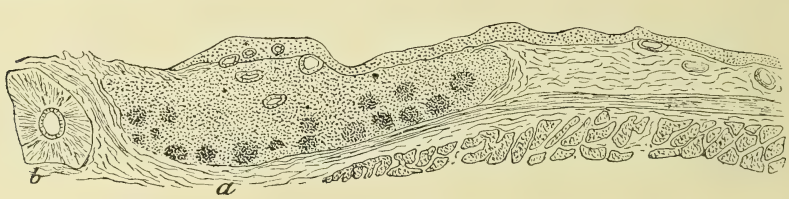


Fig. 51. **Ente.** Übergangszone aus der Speiseröhre in den Vormagen (Proventiculus). *a* Tonsilla oesophagea; *b* Drüsenpaket des Vormagens. Edingers Zeichenapparat, kleinste Vergröfserung, reduziert auf 9/10. Nach A. Glinsky 7550, 1894.

Kahlbaum und Leydig entdecken 1854 die äufsere Längsschicht.

/ Die Muscularis besteht aus einer inneren Längsschicht und aus einer äufseren Querschicht. Bei Gallina findet sich noch ein „stratum foris secundum longitudinem decurrens“ / (Kahlbaum 2933, 1854).

Leydig 183, 1854 beschreibt bei Tetrao urogallus die äufsere Längsschicht.

/ Die Schlundmuskulatur ist bei allen bis jetzt darauf geprüften Vögeln glatt / (Leydig 563, 1857 und Funke 6647, 1857).

/ Owen kennt eine äufsere Ring- und eine innere Längsmuskelschicht / (Owen 212, 1868).

/ Die Ringmuskelschicht bildet im Gegensatz zu den Säugetieren bei den Vögeln die äufsere, die Längsmuskelschicht die innere Lage / (Gadow 2183, 1879).

/ „Es ist bemerkenswert, dafs bei Vögeln und Reptilien die Querschicht von Muskelfasern nach aufsen, die Längsschicht nach innen liegt, während bei den Säugetieren das Umgekehrte der Fall ist“ / (Gadow in Bronn 6617, unvoll.).

Zusammenfassend sagt Barthels: / „Merkwürdig ist das Vorkommen von drei Muskelschichten im Ösophagus der untersuchten Gallinacei, Cursores und Steganopodes“ (beim Huhn, Phasianus colchicus, Tetrao

tetrix, Dromaeus Novae Hollandiae, Phalacrocorax carbo, Sula bassana) / (Barthels 7525, 1895).

Barthels bringt damit die durch Kahlbaum und Leydig richtig erkannte Anordnung der Schichten wieder in Erinnerung. Doch vermisse ich auch bei Barthels eine Deutung der Schichten in dem Sinne, in welchem ich sie geben möchte. Die Muskelschichten im Ösophagus zeigen bei den Vögeln im Prinzip dieselbe Anordnung wie bei den anderen Wirbeltieren, nämlich eine äufsere Längs- und eine innere Ringschicht der Muscularis. Jedoch ist die äufsere Längsschicht häufig, teilweise oder ganz rückgebildet. Die Muscularis mucosae, bestehend aus einer Längsschicht, ist bei den Vögeln (im Ösophagus wie im Drüsenmagen und im ganzen Darme) aufserordentlich stark entwickelt. Da eine Submucosa sehr wenig entwickelt ist, so liegt die Muscularis mucosae der Ringmuskelschicht unmittelbar auf.

**Gefäfse.** / Die grofsen Gefäfse geben viele Ästchen an die kleinen Drüschen ab / (Tiedemann 453, 1810).

## Struthiomorphi.

### Struthio.

/ Die Innenfläche ist mit feinen Drüsen übersät / (Gadow in Bronn 6617, unvoll.).

### Rhea americana.

/ Das Oberflächenepithel zeigt in den oberen Lagen nur wenig abgeplattete Zellen. Die Drüsen sind klein und sehr zahlreich, von langer, ovaler Form, mit scharf abgesetztem Hals. Die Muskelschichten waren stark entwickelt, und es fanden sich ebenso wie bei den Gallinacei zwei Längsschichten, welche durch die Ringmuskelschicht getrennt sind. Zwischen der inneren Längsmuskulatur und der Ringmuskelschicht findet sich eine bis zu 100 $\mu$ breite Lage von Bindegewebe. An die äufsere Längsmuskelschicht schliefst sich das äufsere Bindegewebe an in wechselnder Stärke und von zahlreichen Blutgefäfsen durchzogen (siehe Fig. 52) / (Barthels 7525, 1895).

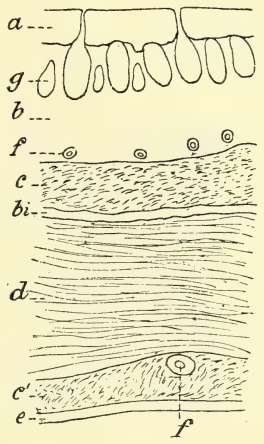


Fig. 52. **Querschnitt durch den Ösophagus von Rhea americana.** *a* Oberflächenepithel; *b* inneres Bindegewebe; *c* innere Längsmuskelschicht; *d* Ringschicht der Muscularis; *e* äufseres Bindegewebe; *f* Blutgeräfs; *g* Drüse; *c'* die äufsere Längsmuskelschicht; *bi* Bindegewebe zwischen den beiden inneren Muskelschichten (Submucosa, Oppel). Nach Barthels 7525, 1895.

### Dromaeus Novae Hollandiae.

/ Die zahlreichen Drüsen sind nicht geteilt. Die Muskellagen bestehen aus drei Schichten. Unmittelbar vor dem Eintritt des Ösophagus in den Brustkorb war die untere Seite der Wand auf einem etwa 7 cm langen Stück ganz bedeutend verdickt und enthielt, wie es Barthels schien, riesige schlauchförmige Drüsen; doch war eine genauere Untersuchung nicht möglich / (Barthels 7525, 1895).

## Natatores.

### Anser domesticus.

/ Schichten: 1. bindegewebige Hülle; 2. Längsmuskelschicht; 3. Ringmuskelschicht (beide aus glatten Elementen bestehend); 4. Schleimhaut mit Drüsen (Schleimdrüsen). Die Drüsen haben die Form von runden Säcken und besitzen radiär gestellte Scheidewände; 5. Epithel; besteht aus einer unteren, noch weicheren und einer äufseren, stärker verhornten Schicht / (Leydig 183, 1854).

### Anas.

/ Die Drüsensäckchen der Speiseröhre sind oval / (Bischoff 56, 1838).

/ Die Zahl der Drüsen nimmt gegen den Drüsenmagen hin zu. Die Zellen des Oberflächenepithels sind nur in den untersten Lagen rundlich; schon in tiefer Lage flachen sich die Zellen sehr ab und wachsen bedeutend in die Breite, auch die Kerne platten sich ab.

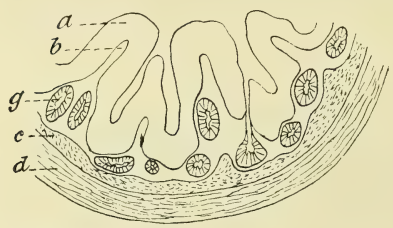


Fig. 53. **Querschnitt durch den Ösophagus von Anas** (spec.?).
*a* Oberflächenepithel; *b* inneres Bindegewebe; *c* innere Längsmuskelschicht; *d* Ringschicht der Muscularis; *g* Drüse.
Nach Barthels 7525, 1895.

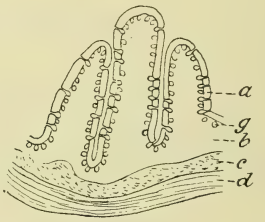


Fig. 54. **Querschnitt durch den Ösophagus von Larus canus.** Schwach vergröfsert.
*a* Oberflächenepithel; *b* inneres Bindegewebe; *c* innere Längsmuskelschicht; *d* Ringschicht der Muscularis; *g* Drüse.
Nach Barthels 7525, 1895.

Die grofsen Drüsen haben (siehe Fig. 53) vielfach die Form einer etwas abgeplatteten Kugel; durch sehr zahlreiche und ungemein feine Leisten wird ihr Lumen vielfach zerteilt. Diese Leisten springen meist weiter vor, als der Radius der Drüse lang ist, drehen sich in verschiedener Weise und erfüllen fast ganz das Lumen der Drüse. Die Drüsen sind von hohem Cylinderepithel ausgekleidet. Der Ausführgang ist ungewöhnlich weit und dabei sehr lang. (Untersucht wurde ein auf Helgoland geschossenes Exemplar, von dem der Ösophagus der Hausente nicht erheblich abweicht, nur in allen Mafsen zurückstand.) / (Barthels 7525, 1895).

### Sterna hirundo.

/ Die Drüsen stehen wesentlich dichter als bei Larus canus / (Barthels 7525, 1895).

### Larus canus.

/ Die Zellen des Oberflächenepithels, rundlich oder polygonal, sind auch in den obersten Schichten fast gar nicht abgeplattet. Die

Kerne sind sehr grofs und rund. Die Drüsen (siehe Fig. 54) stehen dicht gedrängt; sie sind schlauchförmig; der Übergang in den weiten Hals ist ein ganz allmählicher; die Drüsen haben ungefähr dieselbe Länge wie der Ausführgang. Die Drüsen sind von hohem Cylinderepithel mit kugligen Kernen ausgekleidet. An wenigen Stellen sieht Barthels auch Randzellen / (Barthels 7525, 1895).

### Larus argentatus.

/ Die Dicke der Ringmuskelschicht beträgt 0,608 mm und die der nach innen davon gelegenen Längsschicht 0,083 mm. Die Drüsen liegen sehr dicht, unmittelbar nebeneinander. Im Drüsengrund findet sich Cylinderepithel / (Postma 4379, 1887).

### Ossifraga gigantea.

/ Die Drüsen sind sehr spärlich / (Cazin 233, 1885).

### Pelecanus.

/ Der Schlund besitzt bei Pelecanus im oberen Teil deutliche Längsfalten / (Gadow 2183, 1879).

### Phalacrocorax carbo, Kormoran.

/ Das Oberflächenepithel ist im ganzen Ösophagus auffallend dünn (siehe Fig. 55). Der kropfartige obere Abschnitt ist, wie von Falten,

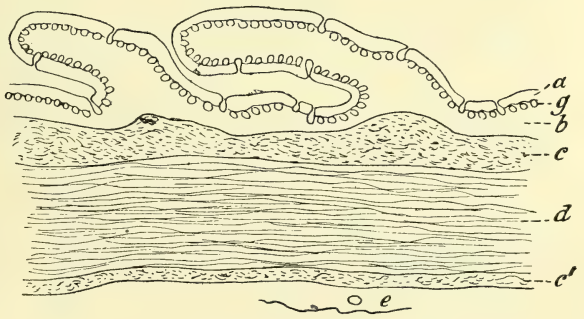


Fig. 55. **Querschnitt durch den Ösophagus von Phalacrocorax carbo.** Schwach vergröfsert. *a* Oberflächenepithel; *b* inneres Bindegewebe; *c* innere Längsmuskelschicht; *d* Ringschicht der Muscularis; *c'* (äufsere) Längsmuskelschicht der Muscularis; *e* äufseres Bindegewebe; *g* Drüse. Nach Barthels 7525, 1895.

so auch von Drüsen ganz frei. Das Oberflächenepithel besteht gröfstenteils aus kleinen rundlichen Zellen, die von ihren ebenfalls runden Kernen nahezu ausgefüllt werden; nur das innere Fünftel ihrer Stärke zeigt sich gebildet aus stark in die Breite gedrückten Zellen mit ganz flachen Kernen. Die kleinen Drüsen haben einen kugelig ausgeweiteten Fundus, der ohne scharfe Grenze in den Hals übergeht. Nach aufsen von der Ringschicht findet sich hier auch eine Längsschicht, doch sind im oberen Teil des Ösophagus die Schichten so schwach entwickelt, dafs ihre Dreiteilung dort nicht zu erkennen ist / (Barthels 7525, 1895).

### Sula bassana.

/ Hier fehlt der kropfartige Abschnitt ganz. Die dicht verteilten Drüsen besitzen ein hohes Epithel, welches ebenso wie beim Kormoran hoch in den Drüsenhals hinauf reicht. Äufsere Längsmuskelschicht

vorhanden; zwischen innerer Längs- und Ringschicht der Muscularis findet sich viel lockeres Bindegewebe / (Barthels 7525, 1895).

Plotus anhinga.

/ Der Ösophagus ist sehr erweiterungsfähig / (Garrod 230, 1876).

Alca torda.

/ Der ganze Ösophagus ist in zahlreiche und regelmäfsige Längsfalten gelegt. Das Oberflächenepithel besteht aus kleinen Zellen, die in den oberen Lagen wenig abgeplattet sind, ebenso wie ihre Kerne. Die Drüsen (siehe Fig. 56) gleichen in ihrer Form denen von Larus / (Barthels 7525, 1895).

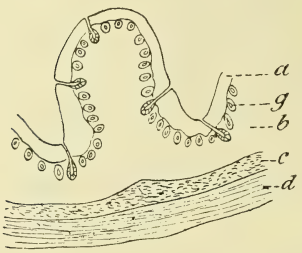


Fig. 56. **Querschnitt durch den Ösophagus von Alca torda.** Schwach vergröfsert. *a* Oberflächenepithel; *b* inneres Bindegewebe; *c* innere Längsmuskelschicht; *d* Ringschicht der Muscularis; *g* Drüse. Nach Barthels 7525, 1895.

Uria lomvia.

/ Der Drüsenkörper ist klein und kugelig, der Hals scharf abgesetzt und lang / (Barthels 7525, 1895).

## Grallatores.

/ Der Ösophagus ist wenig erweiterungsfähig (bei den Erodii sehr erweiterungsfähig), dünnwandig, meistens mit Längsrillen; bei Strepsilas und Scolopax finden sich ungefähr 12 hohe und scharfe Längsfalten, bei Grus starke Längs- und Querfalten, so dafs eine Netzstruktur entsteht / (Gadow 2183, 1879).

/ Allen von Barthels untersuchten Formen fehlte ein Kropf / (Barthels 7525, 1895).

Charadrius hiaticus.

/ Die Drüsen sind in der Basis weit und verjüngen sich gegen den Ausführgang hin, so dafs das Ganze im Schnitt fast wie ein Dreieck erscheint. Auch hier sah Barthels jene Gebilde, welche er als Randzellen deutet / (Barthels 7525, 1895).

Fulica atra.

/ Die Drüsen sind grofs und oval, gegen den Hals hin etwas verschmälert, der Ausführgang auffallend eng / (Barthels 7525, 1895).

Chauna derbiana.

/ Der Ösophagus besitzt einen gleichmäfsigen Durchmesser, ohne Anzeichen eines Kropfes / (Garrod 7627, 1876).

Scolopax rusticola.

/ Die Zellen des Oberflächenepithels sind in den oberen Schichten nur wenig abgeflacht. Die Drüsen (siehe Fig. 57) sind aufserordentlich zahlreich; schon im oberen Abschnitt des Ösophagus ist ihre

Zahl eine so grofse, dafs eine Zunahme gegen den Drüsenmagen hin hier nicht wohl möglich erscheint. Die Drüsen sind flaschenförmig, sehr langgezogen und gehen ganz allmählich in den sich langsam verschmälernden Ausführgang über, der an Länge die eigentliche Drüse weit übertrifft. Zwischen der Tunica und dem cylindrischen Drüsenepithel findet Barthels zahlreiche Randzellen. Die übrigen Grallae weichen von dem Verhalten bei Scolopax nur wenig ab. Die Drüsen stehen noch etwas dichter gedrängt, und ihr Ausführgang ist vielfach schärfer abgesetzt. Hier und da finden sich zwei Drüsen, welche verschmolzen sind und nur einen Ausführgang haben, während ihre Fundi mehr oder minder vollständig getrennt sind / (Barthels 7525, 1895).

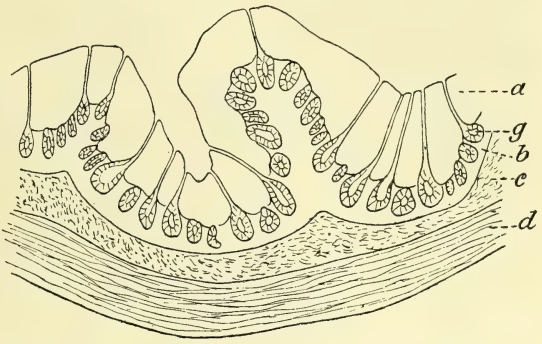


Fig. 57. **Querschnitt durch den Ösophagus von Scolopax rusticola.**
*a* Oberflächenepithel; *b* inneres Bindegewebe; *c* innere Längsmuskelschicht; *d* Ringschicht der Muscularis; *g* Drüse. Nach Barthels 7525, 1895.

## Actitis hypoleucos.

/ Der Ausführgang der Drüsen ist scharf abgesetzt (siehe Fig. 58) / (Barthels 7525, 1895).

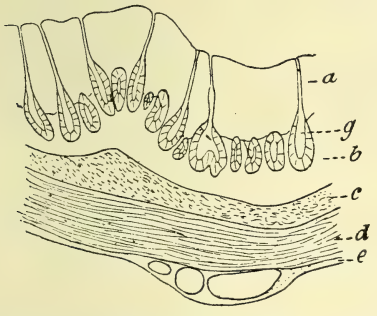


Fig. 58. **Querschnitt durch den Ösophagus von Actitis hypoleucos.**
*a* Oberflächenepithel; *b* inneres Bindegewebe; *c* innere Längsmuskelschicht; *d* Ringschicht der Muscularis; im äufseren Bindegewebe *e* liegen auffallend starke Blutgefäfse; unter den Drüsen *g* ist eine mit doppeltem Körper. Nach Barthels 7525, 1895.

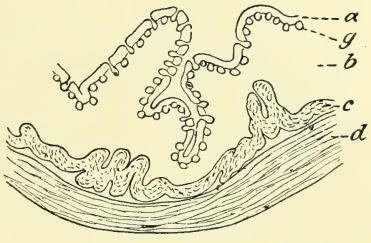


Fig. 59. **Querschnitt durch den Ösophagus von Ardea cinerea.**
Schwach vergröfsert.
*a* Oberflächenepithel; *b* inneres Bindegewebe; *c* die im Querschnitt bandartige innere Längsmuskelschicht; *d* Ringschicht der Muscularis; *g* Drüse.
Nach Barthels 7525, 1895.

## Numenius arcuatus.

/ Die Drüsen haben die Form eines ganz platt gedrückten Ovals und einen kurzen Hals / (Barthels 7525, 1895).

### Ciconiae.

/ Bei Ardea cinerea stehen die Drüsen dicht gedrängt / (Leydig 563, 1857).

/ Bei Anthropoides virgo und Ardea cinerea ist das Epithel der kleinen Drüsen niedrig und ziemlich breit. Zwischen den beiden Muskelschichten ist das Bindegewebe deutlich entwickelt (siehe Fig. 59) / (Barthels 7525, 1895).

/ Bei Ciconia finden sich ungefähr 12 sehr kraus geschlängelte Längsfalten / (Gadow 2183, 1879).

## Gallinacei.

Phasianus Gallus, Gallus domesticus, Haushuhn.

Ein Übersichtsbild über die Anordnung der Schichten gebe ich in Fig. 60 nach Barthels 7525, 1895).

**Epithel.** / Geschichtetes Pflasterepithel / (Grimm 6583, 1866).

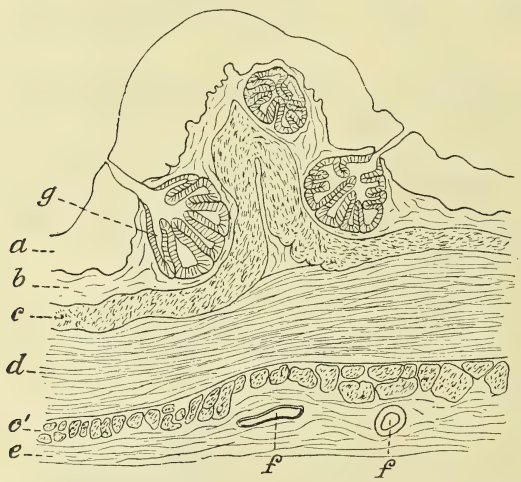


Fig. 60. **Querschnitt einer kleinen Falte aus dem Ösophagus von Gallus domesticus.** *a* Oberflächenepithel; *b* inneres Bindegewebe; *c* innere Längsmuskelschicht; *d* Ringschicht der Muscularis; *c'* äufsere Längsmuskelschicht; *e* äufseres Bindegewebe; *f* Gefäfse; *g* Drüse. Nach Barthels 7525, 1895.

/ Das geschichtete Pflasterepithel ist 0,5 bis 0,8 mm hoch. Die obersten Zellen sind tafelförmig; die Zellen der mittleren Lagen polyedrisch; die Zellen der tiefsten Schicht sind rundlich, meist aber gegeneinander abgeplattet, und wo sie eine Papille begrenzen, schief gegen die Längsachse derselben gerichtet / (Klein in Klein und Verson 3038, 1871).

/ Das Oberflächenepithel besteht aus polygonalen Zellen, welche auf den Falten und besonders in den obersten Schichten abgeplattet sind; die Kerne sind in den unteren Schichten rundlich und ziemlich grofs, in den oberen dagegen abgeflacht und klein / (Barthels 7525, 1895).

/ Die Mucosa ist ein dichter, aus breiteren und feineren, sich vielfach durchkreuzenden Fasern gebildeter Filz. Von der Oberfläche ragen zahlreiche schmale, kegelförmige, gefäfshaltige Papillen in das Epithel hinein / (Klein in Klein und Verson 3038, 1871).

/ Die **Drüsen** haben eine mehr oder weniger birnförmige Gestalt. Sie bestehen aus vielen cylindrischen Schläuchen, welche, einer dicht neben dem andern gelagert, den gerade zur Oberfläche aufsteigenden Ausführgang umgeben und in ihn einmünden. Die einzelnen Schläuche sind von Cylinderepithel ausgekleidet, während die

Ausführgänge eine Schicht abgeplatteter Zellen besitzen / (Grimm 6583, 1866).

/ Die Drüsen liegen in der Mucosa und ragen stellenweise mit ihrem Grunde zwischen die Bündel der Muscularis mucosae hinein / (Klein in Klein und Verson 3038, 1871). Klein benennt also richtig die innere Längsschicht als Muscularis mucosae.

/ Die Drüsen zeigen im Grunde 5—7 und noch mehr halbkugelige Ausbuchtungen, so dafs sie acinösen Drüsen ähnlich sehen. Die Drüsenepithelien sitzen einer zarten Membrana propria auf.

Die Drüsen sind immer vereinzelt, stehen gegen den Kropf zu, sowohl am Hals als auch am Brustteil der Speiseröhre viel spärlicher als entfernter von ihm und sind zugleich kleiner / Klein in Klein und Verson 3038, 1871).

/ Die Schlunddrüsen sind im unteren Ende einander sehr genähert / (Cazin 153, 1888).

/ Die Drüsen liegen zwischen der Epithelschicht und der Muscularis mucosae, durchbohren die letztere nicht. Es sind niedrige Taschen mit einem kurzen Hals und weitem Bauch, deren Wand mit kleinen, etwas schlanken, sekundären Taschen besetzt ist. (Siehe Fig. 61.)

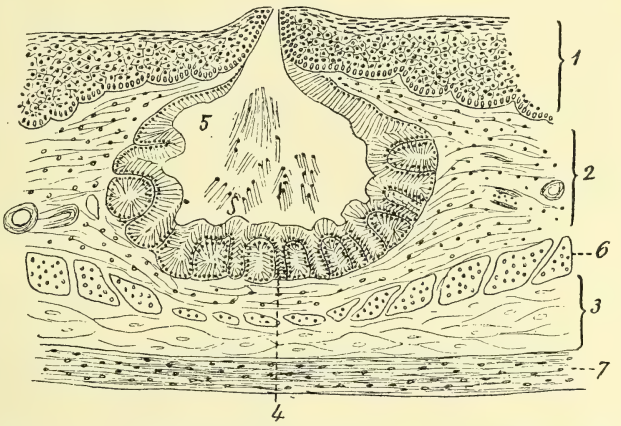


Fig. 61. **Querschnitt durch die Ösophagusschleimhaut des Huhns.**
*1* Epithel; *2* Stratum proprium; *3* Submucosa; *4* Drüse; *5* Drüsenausführgänge; *6* Muscularis mucosae; *7* ein Teil der äufseren Muskelschicht; *S* abgestofsene Sekretionszellen. Nach Rubeli 4828, 1889.

Das Drüsenepithel besteht aus einer einfachen Lage hoher, schmaler Zellen mit wandständigem Kern. Zwischen die sekundären Drüsentaschen springen Bindegewebssepta vor. Lymphadenoides Gewebe fand sich nicht, wohl aber hie und da in der Nähe der Drüsen eine etwas reichlichere Ansammlung von Lymphkörperchen / (Rubeli 4828, 1889).

/ Es findet sich dieselbe Drüsenform, wie sie von Teichmann in den Leisten des Taubenkropfes beschrieben wird / (Teichmann 32, 1889).

Rawitz bildet einen eine Drüse enthaltenden Querschnitt durch den Ösophagus vom Huhn ab / (Rawitz 7369, 1894).

/ Die grofsen Drüsen haben Zwiebelform, der Ausführgang ist scharf abgesetzt, dabei ziemlich weit und lang. Die Drüsen sind durch einspringende hohe Leisten, die von der bindegewebigen Umhüllung ausgehen, zerteilt; nahe der Peripherie sind diese Leisten breiter und zeigen deutlich die Fasern und Kerne, wie das umliegende Bindegewebe. Ausgekleidet sind die Drüsen von einem hohen Cylinderepithel.

An der Rückenseite des Kropfes finden sich im Ösophagus Drüsen, während sie in der Ausweitung des Kropfes vollständig fehlen. Hier sind die Falten der Wand wenig hoch und verlaufen ganz unregelmäfsig; die innere Längsmuskulatur ist sehr schwach entwickelt, während die äufsere recht kräftig ist. Im unteren Abschnitt des Ösophagus ist die innere Längsmuskulatur wieder die stärkere; die Zahl der Drüsen ist gröfser als oben; die Falten der Wand werden allmählich niedriger / (Barthels 7525, 1895).

**Muskulatur:** / Schon Kahlbaum 2933, 1854 findet: Die Muscularis besteht aus einer inneren Längsschicht und aus einer äufseren Querschicht. Bei Gallina findet sich noch ein „stratum foris secundum longitudinem decurrens“ / (Kahlbaum 2933, 1854).

/ Die Muskelhaut enthält zwei Schichten, von denen die äufsere und zugleich dünnere aus der Länge nach verlaufenden, die innere und zugleich dickere aus ringförmig angeordneten Fasern gebildet wird. Es sind glatte Muskelfasern (nicht wie Leydig will, Übergangsformen von den glatten zu quergestreiften Fasern) / (Grimm 6583, 1866).

/ Klein erkennt richtig die innere Längsmuskelschicht als Muscularis mucosae. Er spricht dementsprechend vom submucösen Gewebe, das die grofsen Gefäfsstämme in seinen Maschen eingelagert enthält.

Die Muscularis externa ist nur aus glatten Muskelfasern zusammengesetzt, welche in gröfseren und kleineren Bündeln zu einer inneren Ringschicht und einer äufseren, meist etwas schwächeren Längsschicht gruppiert sind.

Zwischen Ring- und Längsschicht bilden die Nervenstämme eine fast zusammenhängende Lage, in welcher sich zahlreiche Ganglienzellen vereinzelt oder zu Plexus zusammenhängend vorfinden / (Klein in Klein und Verson 3038, 1871).

/ Man kann bei den Hühnervögeln Längsfasern, schiefe, und Ringfasern unterscheiden; weiter unten in der Höhe des Kropfes sind zwei getrennte Schichten; die eine äufsere besteht aus Ringfasern, die andere tieferliegende aus Längsfasern. Da, wo der Schlund sich vom Kropfe trennt, werden die Längsfasern oberflächlich; weiter unten findet man das Umgekehrte. Alle diese Fasern, wie die des Pharynx oder vielmehr des oberen Teiles des Verdauungsrohres werden ausschliefslich von glatten Elementen gebildet / (Gillette 2324, 1872).

/ Die Ringmuskulatur ist eine ziemlich gleichmäfsige Schicht; nach aufsen von derselben findet sich eine dritte wiederum längs verlaufende Muskellage; die einzelnen Bündel dieser äufseren Längsmuskulatur sind weniger dicht gedrängt als diejenigen der inneren Schicht; auch die einzelnen Fasern stehen in etwas gröfserem Abstand voneinander. Die äufsere Längsmuscularis ist noch überdeckt von dem äufseren sehr lockeren Bindegewebe, in dem zahlreiche Blutgefäfse verlaufen / (Barthels 7525, 1895).

### Phasianus colchicus.

/ Die Drüsen sind kleiner als beim Huhn, und die Leisten, welche die Drüsen zerteilen, sind weniger zahlreich. Auch hier ist die äufsere Längsmuskelschicht vorhanden / (Barthels 7525, 1895).

### Tetrao urogallus, Auerhahn.

/ Schichten: 1. Bindegewebe; 2. äufsere Längsmuskelschicht glatt; 3. innere Ringmuskelschicht glatt; 4. Schleimhaut mit feinen

elastischen Fasern, Zügen glatter Muskeln, die nach der Länge des Ösophagus verlaufen, und sackförmigen Drüsen, welche durch vorspringende Scheidewände mehrkammerig werden; 5. geschichtetes Plattenepithel / (Leydig 183, 1854).

/ Die Drüsen liegen ziemlich weit voneinander weg / (Leydig 563, 1857).

Tetrao tetrix.

/ Die Drüsen sind kleiner als beim Huhn, durch wenige Leisten zerteilt, so dafs ihr Lumen ein gröfseres ist; sie finden sich in geringer Zahl auch im Kropf vor. Randzellen, welche Barthels sonst vergeblich bei den Gallinacei suchte, fand er hier, sie waren sehr klein. Die Muscularis zeigte dieselben drei Schichten, wie bei den übrigen Gallinacei / (Barthels 7525, 1895).

## Columbinae.

Columba.

/ Hasse unterscheidet, sich anschliefsend an die Einteilung John Hunters bei der Taube an der Speiseröhre: einen oberen und unteren Teil (Ösophagus superior und inferior). An ersterem unterscheidet er bei der Taube wieder einen Cervicalteil (Pars cervicalis) und den Kropf (Ingluvies), letzteren benennt er den Brustabschnitt (Pars thoracica).

Die Pars cervicalis zeigt im nicht gedehnten Zustande auf der Innenfläche Längsfalten, die bei Dehnung schwinden; hat sechs Schichten von aufsen nach innen: 1. eine 0,0254 mm dicke Adventitia, bestehend aus Bindegewebe und elastischen Fasern, von Gefäfsen durchbrochen; 2. Ringmuskelschicht organischer Natur, 0,0185 mm dick; 3. Längsmuskelfaserschicht organischer Natur, 0,0296 mm dick; 4. Nervea, äufserst dünn, besteht vorzugsweise aus dicht gefügten elastischen Fasern und verbindet sich durch Züge von Bindegewebe und elastischen Fasern mit der Adventitia und der Propria; 5. Propria 0,0662 mm dick, reich an elastischen Fasern und Gefäfsen; 6. geschichtetes Pflasterepithel, 0,074 mm dick. Die Mafse beziehen sich auf eine ausgedehnte Speiseröhre.

Die Pars thoracica zeigt Leisten (6—9 an Zahl), die mit einer, zwei oder mehreren Wurzeln an den unteren Kropfincisuren beginnen und allmählich zu einer Höhe von 0,1—0,3 cm ansteigen. Zwischen den Leisten finden sich auch Falten. Die Leisten unterscheiden sich von letzteren 1. durch ihre Höhe; 2. enthalten die Leisten die später zu beschreibenden Drüsen.

Schichten: 1. Adventitia 0,071 mm; 2. Ringfaserschicht 0,0462 mm; 3. Längsfaserschicht 0,037 mm; die Längsbündel erstrecken sich in die Leisten hinein, und zwar in einer Leiste von 0,25 cm Höhe 0,4 mm hoch; eine Nervea fehlt, die Propria entbehrt elastischer Fasernetze; 4. Propria enthält Drüsen in den Leisten; 5. geschichtetes Pflasterepithel / (Hasse 184, 1865).

/ Über die Taube sagt Postma 4379, 1889: Der Ösophagus ist dünnwandig und mit einem Kropf versehen; während die Wand bei Larus fast 1,25 mm dick ist, beträgt ihr Mafs bei der Taube ungefähr die Hälfte davon, nämlich 0,64 mm / (Barthels 7525, 1895).

/ Die Schichten des Schlundes sind: Aufsen die seröse Hülle aus netzförmigem Bindegewebe mit zahlreichen, länglichen Kernen, sodann eine Schicht von Kreismuskelfasern, auf die eine Schicht von Längsfasern folgt, die in einzelne, in Bindegewebe eingehüllte Bündel zerfällt, zwischen welchen zahlreiche Nerven und Gefäfse verlaufen. Die sehr dicke innere Schleimhaut besteht aus zahlreichen Schichten von Zellen, die am Grunde runde Kerne zeigen, welche sich leicht mit Karmin färben, während die Kerne der oberflächlichen, verhornten Zellen abgeplattet sind und sich nicht färben / (Vogt und Yung 6746, 1894).

/ Epithel: Der Ösophagus der Taube trägt geschichtetes Pflasterepithel / (Teichmann 32, 1889).

/ **Drüsen** erkennt schon Bischoff 56, 1838 in länglichen Gruppen zusammengestellt. Die Drüsen fehlen im oberen Abschnitt des Schlundes und treten erst gegen den Kropf hin auf und wiederholen immer die Form einfacher oder mit innerer Septenbildung ausgestatteter Beutel / (Leydig 563, 1857).

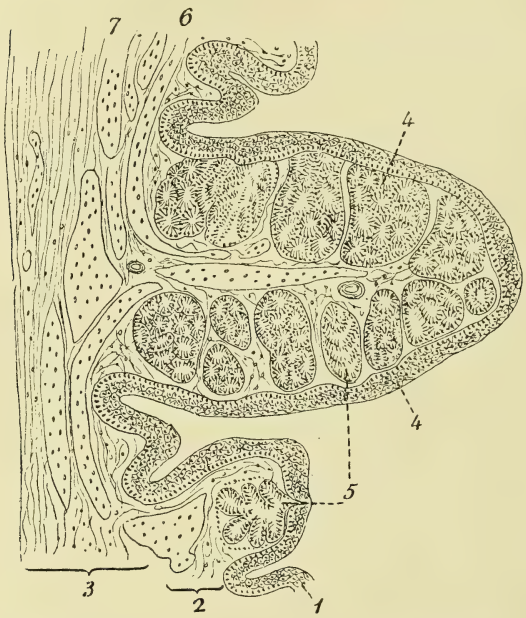


Fig. 62. **Querschnitt durch die Ösophagusschleimhaut der Taube.**

*1* Epithel; *2* Stratum proprium; *3* Submucosa; *4* Drüsen; *5* Drüsenausführgänge; *6* Muscularis mucosae; *7* ein Teil von der äufsern Muskelschicht. Nach Rubeli 4828, 1889.

/ Die Drüsen haben das Aussehen einer bauchigen Flasche mit langem, engem Halse. Der Ausführgang zeigt dasselbe pflasterförmige Epithel wie die Schleimhaut der Leisten. Das secernierende Organ ist reich gefaltet. Die einzelnen Drüsen sind von einem 0,0186 mm dicken Bindegewebe umhüllt. Das Epithel der Drüsen sitzt den Falten unmittelbar auf und füllt den Raum zwischen dem Epithel zweier Falten / (Hasse 184, 1865).

Auch Garel 156, 1879 giebt eine Abbildung eines Schnittes durch eine Falte des Taubenösophagus.

/ Rubeli fand Drüsen sehr selten im cervicalen Teile des Schlundes, zahlreicher dagegen im Kropf, und am zahlreichsten im thoracalen Teil. Sie liegen sämtlich nach innen von der Muscularis mucosae. (Siehe Fig. 62.) Die Drüsen zeigen ähnlichen Bau wie beim Huhn, sind aber kleiner (centraler Sammelraum, sekundäre Nebentaschen). Das Drüsenepithel ist hoch, cylindrisch und schmal, der Kern wandständig. Der centrale Hohlraum ist sehr grofs. Gegen das Ende des Ausführganges wird das Epithel kubisch; endlich tritt das oberflächliche Plattenepithel an seine Stelle / (Rubeli 4828, 1889).

/ In dem Teil des Ösophagus, der unterhalb des Kropfes liegt, finden sich Drüsen auf Leisten, wie solche in den Leisten des Kropfes beschrieben wurden. Wo aber die Leisten enden im unteren Teile der Speiseröhre, hören damit die Drüsen nicht auf, sondern sind jetzt gleichmäfsig in der Wandung der Speiseröhre verstreut, ihre Zahl ist hier geringer und sie bestehen nur aus 2—3 Schläuchen. Sie sind vorhanden bis ans Ende des Ösophagus / (Teichmann 32, 1889).

/ Der gröfste Unterschied im Vergleich zu Larus findet sich in dem Vorkommen und der Form der Drüsen; sie fanden sich bei Larus überall, sowohl im Anfang als am Ende des Ösophagus und auch über seine ganze Wand verteilt; bei der Taube dagegen kommen sie nur auf den Falten vor, in dem Teil des Ösophagus, der zwischen dem Drüsenmagen und der Ausmündung des Kropfes liegt. Der Bau der Drüsen stimmt nicht überein mit dem bei Larus. Es sind hier lange oder ovale Drüsen, die am inneren Ende zugespitzt sind; das Lumen der Drüsen wird durch einige Zwischenwände in 5—8 Abteilungen zerlegt, so dafs das Ganze einer acinösen Drüse gleicht. Im Gegensatz zu Hasse, der angiebt, das secernierende Epithel sei Plattenepithel, findet Postma hier Cylinderepithel, bestehend aus kleinen Cylinderzellen, die einen hellen Inhalt haben und mit einem runden oder platten, an der Basis gelegenen Kern versehen sind. Das Plattenepithel, das den Ösophagus auskleidet, dringt auch hier in den Hals der Drüse / (Postma 4379, 1887, nach der Übersetzung von Barthels 7525, 1895).

/ Barthels bestätigt im ganzen die Angaben von Postma und Teichmann / (Barthels 7525, 1895).

**Muskulatur:** / Pars cervicalis, Ingluvies, Pars thoracica haben nach aufsen eine Ringmuskelschicht, der Länge nach ziehende Fasern nach innen zu, nur geringe Abweichungen an den Kropfseitenteilen / (Hasse 184, 1865; conf. auch Hasse 122, 1866).

### Opisthocomus cristatus.

/ L'Herminier (Annales des sciences nat. Tom. VIII. Paris 1837) sagt: Die Speiseröhre bildet eine zu einem sehr weiten Sacke ausgedehnte Schlinge, dann folgt ein erweiterter Abschnitt, aufsen durch Bänder eingeschnürt, innen mit Längsfalten versehen, dann der Drüsenmagen. Der gröfsere, vordere Abschnitt des Ösophagus zeigt Längsfalten und parallele Drüsenreihen. Die Falten nehmen nach dem Sacke hin zu und sind in ihm sehr stark. Die Höhle des Sackes ist durch eine bogenförmige Scheidewand in zwei miteinander kommunizierende Hälften unvollkommen geteilt / (Gadow 2183, 1879).

## Scansores.

### Cuculus, Kuckuck.

Bischoff 56, 1838 fand die Drüsen nicht auf.

/ Die Drüsen haben die Form einer Weinflasche (siehe Fig. 63); oben im Ösophagus stehen sie nicht sehr dicht; nach unten, namentlich kurz vor dem Drüsenmagen, berühren sie einander vielfach; sie sind ausgekleidet von einem nahezu kubischen Cylinderepithel, mit

grofsen Kernen; dasselbe reicht bis in den Hals der Drüsen und geht hier in die gröfseren Zellen des Epithels unmerklich über. Diese Zellen sind in der Umgebung des Ausführganges ein wenig kleiner und abgeplattet.

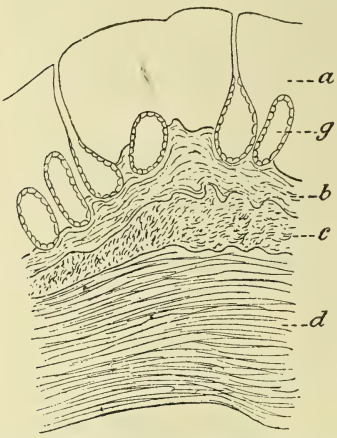


Fig. 63. **Querschnitt vom unteren Abschnitt des Ösophagus von Cuculus canorus.**
*a* Oberflächenepithel; *b* inneres Bindegewebe; *c* innere Längsmuskelschicht; *d* Ringschicht der Muscularis; *g* Drüse. Nach Barthels 7525, 1895.

Die Mucosa (Barthels benennt so das Oberflächenepithel) besteht aus vielkantigen Zellen, die ungefähr in der Mitte der Schicht ihre gröfsten Dimensionen erreichen, ihre Kerne sind grofs und fast kugelig; in der Tiefe, dem Bindegewebe nahe oder anliegend, sind die Zellen und auch ihre Kerne etwas kleiner, und es finden sich Teilungsstadien. Nur die der Oberfläche nahen Zellen sind ebenso wie ihre Kerne abgeplattet / (Barthels 7525, 1895).

### Pici.

/ Der Ösophagus ist im letzten Teil mit sehr feinen dichtstehenden Drüsen besetzt, die aber in der kurz vor dem Vormagen befindlichen engen Strecke fehlen / (Gadow 2183, 1879 und Gadow in Bronn 6617, unvoll.).

/ Nur bei Picus martius finden sich die Drüsen in dem unteren Abschnitt des Ösophagus wesentlich zahlreicher, als in dem oberen, während bei Picus viridis und major die Verteilung eine gleichmäfsige ist. Sehr fein (wie Gadow für die Pici im allgemeinen angiebt) sind die Drüsen nur bei P. major / (Barthels 7525, 1895).

### Picus viridis.

/ Der oberste Teil des Epithels ist zerfasert. Diese Schicht wird von der Hauptmasse des Epithels getrennt durch eine Grenzlinie. Dieselbe ist entstanden zu denken durch eine Zusammenschiebung von zwei Reihen der Epithelzellen. Eine ähnliche Bildung eines Grenzsaumes fand Barthels nur noch bei einem Exemplar des Haushuhnes. Vermutlich handelt es sich in den vorliegenden Fällen um ein bevorstehendes Abschälen gröfserer Stücke des Oberflächenepithels.

Die Drüsen haben die Form einer Birne mit langem Stiel; das grobfaserige Bindegewebe, welches sie umgiebt, zieht annähernd bis zum Beginn des Ausführganges hinauf. Das Cylinderepithel, welches die Drüsen auskleidet, bedeckt dieselben nicht glatt, sondern es dringen wenige feine Leisten des Bindegewebes in das Lumen vor, so dafs dieses sehr eng wird, zumal da die Zellen des Epithels eine ziemliche Höhe haben. Unter diesem Cylinderepithel bemerkt man an vielen Stellen ein feines Häutchen, das Barthels als Tunica propria deutet; man sieht darin schmale und wenig tingible Kerne. An einzelnen Stellen waren Randzellen zu erkennen / (Barthels 7525, 1895).

### Picus martius.

/ Von dem Barthels so auffallenden Grenzsaum im Epithel war hier nichts zu sehen, ebensowenig bei Picus major / (Barthels 7525, 1895).

### Psittaci.

/ Besonders bei den Kakadus enthält der Schlund innen sechs Längsfalten, die an der Grenze des Vormagens bei den Psittacinae und bei Palaeornis in weifse, harte Spitzen endigen und, wie Nitzsch meint, wohl den Speichelrücktritt verhindern sollen. „Bei den übrigen endigen die Längsfalten ohne solche Spitzen; wo sie plötzlich aufhören, bemerkt man zwischen ihnen gewöhnlich deutliche Schleimöffnungen", Nitzsch/ (Gadow 2183, 1879 und Gadow in Bronn 6617, unvoll.).

/ Bei Melopsittacus undulatus, Psittacus aestivus (Lath.), Ps. farinosus (Bodd.), Ps. canus (Gmel.), Ps. sulphureus (Gmel.) ist der Ösophagus ganz frei von Drüsen, mit Ausnahme eines kurzen Stückes, dicht vor dem Drüsenmagen. Die Wand des Ösophagus ist sehr dünn, erst gegen den Drüsenmagen hin nimmt sie an Stärke zu. Die Wand ist in zahlreiche Längsfalten gelegt, deren Höhe wechselt. Das sehr feinfaserige Bindegewebe kommt in den Falten der Wand zu sehr starker Entwicklung, auch die Längsmuskulatur ist in den Falten verstärkt, während die Ringmuskulatur eine gleichmäfsige Schicht bildet. Die kurz vor dem Drüsenmagen auftretenden Drüsen liegen in dem sehr verdickten Bindegewebe, nur ihr Hals wird von der Mucosa umgeben. Die Drüsen haben meist eine breite Form (siehe Fig. 64), mit mäfsig weitem, scharf abgesetztem Hals, dessen Länge sich nach der Dicke der Mucosa richtet. Zahlreiche leistenförmige Fortsätze des umgebenden Bindegewebes dringen in das Lumen der Drüsen ein und zerteilen es in viele Abschnitte. Die innere Oberfläche der Drüsen ist durch die Leisten stark vergröfsert; sie wird bedeckt durch ein niedriges Epithel, dessen nahezu kubische Zellen mit einem grofsen runden Kern versehen sind. Bei Psittacus sulphureus sind die Drüsen im oberen Teil des von ihnen eingenommenen Ösophagusabschnittes wenig zahlreich, aber ungemein grofs; gegen den Drüsenmagen hin werden sie kleiner und stehen dichter. Hie und da ist etwas von den Randzellen zu entdecken, jedoch nur undeutlich.

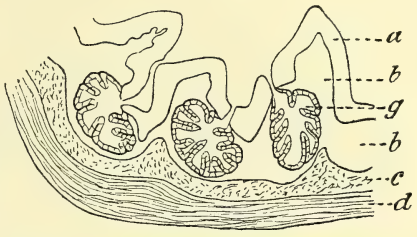


Fig. 64. **Querschnitt vom unteren Abschnitt des Ösophagus von Psittacus sulphureus.**
*a* Oberflächenepithel; *b* inneres Bindegewebe; *c* innere Längsmuskelschicht; *d* Ringschicht der Muscularis; *g* Drüse. Nach Barthels 7525, 1895.

Die von Gadow (in Bronn) wiedergegebene Angabe von Nitzsch-Giebel über harte Spitzen, in welchen die Längsfalten endigen, kann Barthels nicht bestätigen / (Barthels 7525, 1895).

## Passeres.

### Halcyon.

/ Halcyon zeigt ca. 15 sich bis in den Drüsenmagen hinein fortsetzende, ziemlich hohe Längsfalten / (Gadow 2183, 1879).

### Alcedo hispida.

/ Postma 4379, 1887 sagt über Alcedo hispida: Der Ösophagus ist hier dünnwandig und in seinem ganzen Verlauf ungefähr gleichmäfsig weit; zahlreiche kleine Längsfalten kommen darin vor. Zwischen den Muskelbündeln findet sich sehr viel Bindegewebe. Das Epithel ist ein Plattenepithel, während die Drüsen röhrenförmig sind und ihr Hals wenig enger ist, als ihr Fundus. Das secernierende Epithel ist ein Cylinderepithel, aus Zellen bestehend, die einen hellen Inhalt haben, worin sich, dicht an der Basis gelegen, ein mehr oder minder platter Kern zeigt / (Barthels 7525, 1895).

### Collocalia.

/ Collocalia hat in ihrem längsfaltigen Schlunde zahlreiche Drüsen / (Gadow 2183, 1879 und Gadow in Bronn 6617, unvoll.).

### Cypselus.

/ Bei Cypselus enthält der Ösophagus 10 ziemlich tiefe Längsfalten und ist scharf gegen den Vormagen durch deren plötzliches Aufhören auch innerlich abgesetzt / (Gadow 2183, 1879).

/ Bei Cypselus apus hat, wie Postma 4379, 1887 findet, der sehr dickwandige Ösophagus keinen Kropf; Längsfalten kommen vor in der Zahl von etwa zehn. Die Mucosa ist besonders kräftig entwickelt; ihre Dicke beträgt nämlich 0,375 mm; mehr zum Drüsenmagen hin beträgt sie nur $^4/_5$ dieser Dicke, nämlich 0,298 mm. Die Drüsen, die in grofser Zahl vorkommen, sind cylinderförmige Röhren, mit einem sehr engen langen Hals versehen. Das Drüsenepithel ist ein Cylinderepithel, das im Fundus am höchsten ist und nach dem Hals zu langsam niedriger wird; der Inhalt ist hell und enthält einen nahe der Basis gelegenen Kern / (Barthels 7525, 1895).

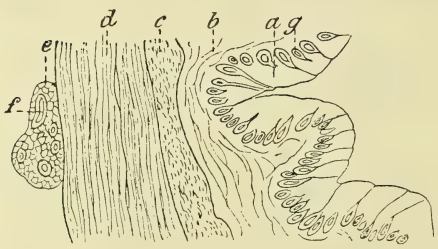


Fig. 65. **Querschnitt durch den Ösophagus von Caprimulgus europaeus.** *a* Oberflächenepithel; *b* inneres Bindegewebe; *c* innere Längsmuskelschicht; *d* Ringschicht der Muscularis; *e* äufseres Bindegewebe; *f* Blutgefäfs; *g* Drüse. Nach Barthels 7525, 1895.

### Caprimulgus europaeus und Cypselus apus.

/ Das Epithel besteht aus nur in den obersten Lagen abgeplatteten Zellen mit kleinen Kernen. Wie Postma angiebt, findet sich bei Cypselus in den Drüsen ein feines Cylinderepithel, das im Ausführgang langsam niedriger werdend verschwindet und den gewöhnlichen Zellen des Oberflächenepithels weicht. Im Gegensatz dazu ist bei Caprimulgus das Drüsenepithel sehr niedrig (siehe Fig. 65) / (Barthels 7525, 1895).

### Garrulus glandarius.

/ Bei Garrulus ist das Epithel dünn und die Zellen der obersten Schichten etwas abgeplattet. Die Drüsen sind oval, sehr lang und

mit kurzem Ausführgang versehen; ihre Zahl ist in dem unteren Abschnitt des Ösophagus so grofs, dafs sie dicht aneinander stofsen.

Bei Nucifraga caryocatactes konnte Barthels das von Postma beschriebene Organ zur Seite des Ösophagus nicht auffinden. Die rundlichen Drüsen (siehe Fig. 66) zeigen einen scharf abgesetzten Hals von etwa gleicher Länge, wie der Körper der Drüse / (Barthels 7525, 1895).

### Corvus cornix, corone und frugilegus.

/ Die drei Krähen (C. cornix, corone, frugilegus) verhalten sich fast gleich. Die Drüsen (welche schon Teichmann 32, 1889 bei der Krähe kennt) auf den Falten sind flaschenförmig (siehe Fig. 67), zwischen denselben werden sie breiter. Sie sind von einem ziemlich feinen Cylinderepithel ausgekleidet. Häufig sind die Drüsen durch feine Bindegewebsleistchen abgeteilt.

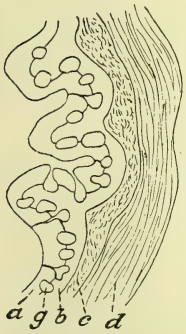


Fig. 66.

*a* Oberflächenepithel; *b* inneres Bindegewebe; *c* innere Längsmuskelschicht; *d* Ringschicht der Muscularis; *g* Drüse. Nach Barthels 7525, 1895.

Fig. 66.
**Querschnitt durch den Ösophagus von Nucifraga caryocatactes.** Wenig vergrösert. *a* Oberflächenepithel; *b* inneres Bindegewebe; *c* innere Längsmuskelschicht; *d* Ringschicht der Muscularis; *g* Drüse. Nach Barthels 7525, 1895.

Fig. 67.
**Querschnitt durch den Ösophagus von Corvus cornix.** Schwach vergrösert.

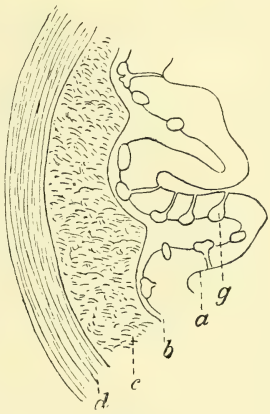


Fig. 67.

Bei allen Corvidae kommen hie und da Doppeldrüsen vor, bei welchen zwei Fundi durch eine mehr oder minder hohe Scheidewand getrennt sind, während der Ausführgang beiden Körpern gemeinsam ist / (Barthels 7525, 1895).

### Nucifraga caryocatactes.

/ Über Nucifraga caryocatactes sagt Postma 4379, 1887. Die innere Oberfläche des Ösophagus zeigt 10—12 Längsfalten. Man sieht zahlreiche kleine Gruben in der Schleimhaut, namentlich im Beginn des Ösophagus. Da diese Grübchen alle gleichmäfsig mit demselben Plattenepithel ausgekleidet sind, welches auch den Ösophagus inwendig bedeckt, so glaubte Postma sie nicht als Drüsen ansehen zu sollen, umsomehr als sie auch keinerlei Inhalt haben. Untersucht man den Teil des Ösophagus, der näher beim Drüsenmagen liegt, so sieht man zahlreiche Drüsen, die in Bau und Zusammensetzung übereinstimmen mit den Verhältnissen bei der Taube. Bei der Untersuchung von einigen Schnitten zeigte es sich, dafs zur

Seite des Ösophagus ein Organ liegt, das auf Querschnitten eine langgestreckte Form hat. Die Länge beträgt etwa 2,5 mm, während die Breite etwa 1 mm beträgt. Dies Organ ist hohl und scheint inwendig mit Epithel bekleidet zu sein; da ein Teil davon schlecht erhalten war, und neues Material nicht erlangt werden konnte, so konnte Postma nicht untersuchen, ob das Lumen mit dem Ösophagus in Verbindung steht. Die Wand, welche dicht beim Ösophagus liegt, ist die dünnste; das mittlere Maſs beträgt 0,191 mm, während die gegenüberliegende Wand ungefähr 0,25 mm stark ist / (Barthels 7525, 1895).

### Turdus merula.

/ Postma 4379, 1887 findet: bei Turdus merula enthält die ganze Speiseröhre kleine tubulöse Schleimdrüsen / (Gadow in Bronn 6617, unvoll.).

### Passer montanus.

/ Die Zahl der Drüsen ist im unteren dickwandigeren Teil des Ösophagus eine gröſsere. Die Zellen des Oberflächenepithels sind in den obersten Lagen abgeflacht und ebenso ihre Kerne.

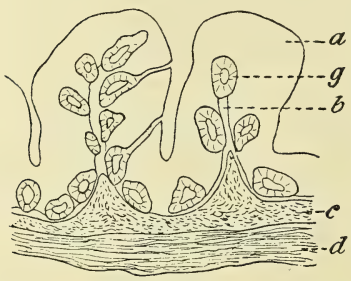


Fig. 68. **Querschnitt durch den unteren Abschnitt des Ösophagus von Passer domesticus.** *a* Oberflächenepithel; *b* inneres Bindegewebe; *c* innere Längsmuskelschicht; *d* Ringschicht der Muscularis; *g* Drüse. Nach Barthels 7525, 1895.

Die Drüsen (siehe Fig. 68) werden von einem hohen Cylinderepithel ausgekleidet, dessen runde grofse Kerne in der Basis der Zellen liegen. Jede Zelle bildet einen oben offenen Becher, auf dem das ausgetretene Sekret liegt, mit demjenigen der benachbarten Zellen sofort verschmolzen; nicht wie bei den Raubvögeln, wo aus jeder Zelle ein weithin zu verfolgender Sekretfaden austritt. Randzellen sind vorhanden. Ausnahmsweise kommen auch hier durch einspringende Bindegewebsleisten geteilte Drüsen vor / (Barthels 7525, 1895).

### Emberiza nivalis, Serinus canarius, Fringilla montium

/ zeigen im Bau des Ösophagus grofse Ähnlichkeit mit den bei Passer geschilderten Verhältnissen; bei Emberiza zeigte der die Drüsen umgebende Bindegewebsbecher eine besonders dicke Wand.

Bei Anthus pratensis sind die Drüsen schlanker als bei Passer; hier finden sich auch wieder durch feine einspringende Bindegewebsleistchen geteilte Drüsen. Die Zellen des Oberflächenepithels sind auch in den obersten Schichten nicht abgeplattet.

Ebenso zeigen von den Drosseln Turdus iliacus und Turdus pilaris (siehe Fig. 69) ähnliche Verhältnisse, wie Passer.

Saxicola oenanthe weicht im Bau des Ösophagus weit ab von den anderen Turdidae; Muscicapa grisola (siehe Fig. 70) steht ihr sehr nahe. Bei diesen sind die Zellen selbst der obersten Schicht des Oberflächenepithels gar nicht abgeflacht; die Drüsen sind schlauch-

förmig, der Ausführgang bei manchen so weit, dafs ein Unterschied in der Breite oben und unten kaum besteht. Der Hals ist von sehr verschiedener Länge; an den Stellen, wo das Bindegewebe wellig

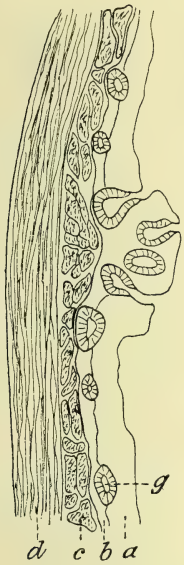


Fig. 69.

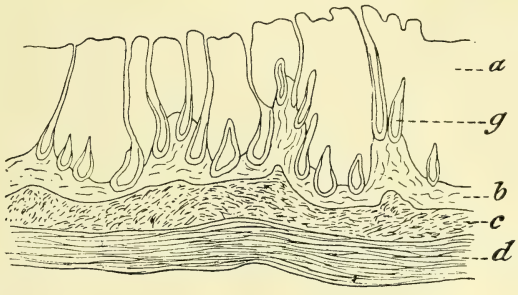


Fig. 70.

Fig. 69. **Querschnitt durch den Ösophagus von Turdus pilaris.**

*a* Oberflächenepithel; *b* inneres Bindegewebe; *c* innere Längsmuskelschicht; *d* Ringmuskelschicht der Muscularis; *g* Drüse. Nach Barthels 7525, 1895.

Fig. 70. **Querschnitt durch den Ösophagus von Muscicapa grisola.**

*a* Oberflächenepithel; *b* inneres Bindegewebe; *c* innere Längsmuskelschicht; *d* Ringschicht der Muscularis; *g* Drüse. Nach Barthels 7525, 1895.

vorgewölbt ist, zeigt er sich um ein Drittel kürzer als bei daneben liegenden Drüsen. Das Drüsenepithel besteht aus ziemlich hohen Cylinderzellen / (Barthels 7525, 1895).

### Euphones.

/ Die Mucosa zeigt Längsfalten / (Lund 2139, 1829).

## Raptatores.

### Strix passerina.

/ Die Drüsen sind am Beginne des Schlundes äufserst zahlreich und längliche Schläuche / (Leydig 563, 1857).

/ Leydig sagt mit Recht (Gadow), dafs die länglichen Schlauchdrüsen im Beginne des Schlundes von Strix passerina an Lieberkühnsche Drüsen erinnern / (Gadow in Bronn 6617, unvoll.).

### Otus brachyotus.

/ Ungemein zahlreich sind die kleinen Drüsen (siehe Fig. 71), namentlich im unteren Teil des Ösophagus berühren sie einander nahezu; sie haben eine ovale Form, und ihr sehr kurzer Ausführgang ist kaum vom Körper abgesetzt. Die Drüsen sind ausgekleidet von einem Cylinderepithel, dessen Höhe die Breite der Zellen nur wenig übertrifft. Die Längsmuskulatur ist stark entwickelt; sie bildet eine homogene Schicht, welche in die Falten des Ösophagus ziemlich

hoch hineindringt. Auch die Ringmuskulatur ist kräftig entwickelt, ihr anliegend sieht man zahlreiche Blutgefäfse in dem äufseren Bindegewebe verlaufen / (Barthels 7525, 1895).

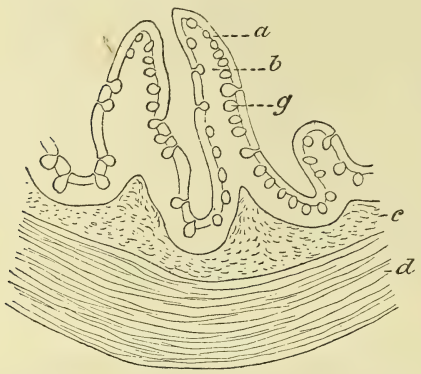


Fig. 71. **Querschnitt durch den Ösophagus von Otus brachyotus.**
*a* Oberflächenepithel; *b* inneres Bindegewebe; *c* innere Längsmuskelschicht; *d* Ringschicht der Muscularis; *g* Drüse. Nach Barthels 7525, 1895.

Otus vulgaris.

/ Die Falten sind weniger hoch; die Längsmuskulatur dringt fast gar nicht in sie hinein / (Barthels 7525, 1895).

Haliaetos albicilla.

/ Es findet sich Pflasterepithel; Drüsen fand Grimm damals nicht.

Muskelhaut. Die Schicht von Ringmuskeln liegt nach aufsen, die von Längsmuskeln nach innen / (Grimm 6583, 1866).

Accipiter nisus.

Die Drüsen sind rundlich und zeigen keine deutliche Teilung durch Septa. Sie liegen direkt unter dem Epithel in der hohen Schicht der Mucosa. Die Lamina propria der Mucosa teilt sich in zwei Schichten, eine hochliegende, die Drüsen enthaltende, welche dicht liegende Bindegewebsfasern enthält und eine tiefliegende, welche aus ganz lockerem Bindegewebe zusammengesetzt ist, und so

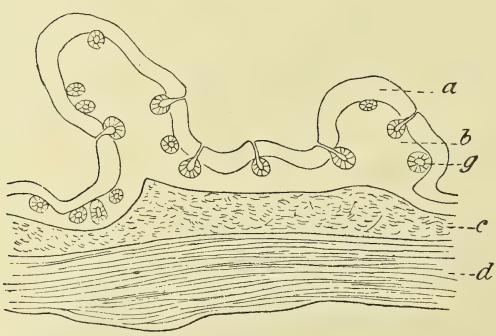


Fig. 72. **Querschnitt durch den Ösophagus von Nisus communis.** Schwach vergröfsert.
*a* Oberflächenepithel; *b* inneres Bindegewebe; *c* innere Längsmuskelschicht; *d* Ringschicht der Muscularis; *g* Drüse. Nach Barthels 7525, 1895.

Fig. 73. **Schnitt durch das Epithel einer Drüse des Ösophagus von Nisus communis.** Stark vergröfsert.
Auf den Drüsenzellen *g'* liegt das fädige Sekret, unter ihnen Kerne, welche Barthels als Kerne von „Randzellen" deutet; *r* die Tunica propria mit ihren ganz flachen Kernen und das Bindegewebe; *b* Bindegewebe. Nach Barthels 7525, 1895.

eine bedeutende Verschieblichkeit zwischen Mucosa einerseits und den Muskelschichten andererseits ermöglicht. Die hier, wie bei Vögeln, stets sehr dünne Submucosa enthält reichlich (Orcëinfärbung) elastische Fasern.

### Nisus communis.

/ In den obersten Schichten des Oberflächenepithels sind die Zellen stark abgeplattet und auch ihre Kerne in die Breite gedrückt; in den unteren Lagen sind beide mehr rundlich oder polygonal. Die Drüsen stehen in der oberen Hälfte des Ösophagus in geringer Zahl, nach unten nehmen sie bedeutend zu; ihre Form (siehe Fig. 72) ist meist die einer Zwiebel mit scharf abgesetztem Hals. Die Drüsen sind nirgends durch einspringende Fortsätze der bindegewebigen Umhüllung geteilt, sondern glatt ausgekleidet von einem Cylinderepithel (siehe Fig. 73), bestehend aus hohen schmalen Zellen, die ihren runden oder wenig abgeflachten Kern in der Basis tragen. Barthels nimmt hier Randzellen an. Die Längsmuskulatur dringt in die Falten der Wand des Ösophagus nur wenig hinein; zwischen ihren Bündeln ist das Bindegewebe stark entwickelt, und namentlich zwischen den beiden Muskelschichten, wo man bei anderen Vögeln nur eine ganz dünne Bindegewebsschicht findet, erreicht es bei Nisus eine Breite von 32 $\mu$. Die Ringmuskulatur ist kräftig entwickelt / (Barthels 7525, 1895).

### Buteo vulgaris.

/ Bei Buteo vulgaris ist der Ösophagus ähnlich gebaut wie bei Nisus communis (siehe dort). Die Drüsen sind wesentlich gröfser, sie haben eine ähnliche Form und sind nicht geteilt, ihre Anzahl ist im Kropf gering / (Barthels 7525, 1895).

### Tinnunculus alaudarius.

/ Bei Tinnunculus alaudarius haben die Drüsen (schon Garel 156, 1879 kennt bei Falco tinnunculus die Ösophagealdrüsen und bildet sie ab) Zwiebelform und sind nicht zerteilt; sie fehlen im Kropf und stehen dicht vor dem Drüsenmagen so zahlreich, dafs sie einander fast berühren. Bei Falco peregrinus hingegen sind die Drüsen (siehe Fig. 74) durch zahlreiche (bis zu sieben) feine und niedrige Leisten, welche vom Bindegewebe sich erheben, zerteilt. Aufser den Drüsen finden sich im unteren Teil des Ösophagus noch Epitheleinsenkungen von Sackform, welche jedoch vom gewöhnlichen Oberflächenepithel ausgekleidet werden / (Barthels 7525, 1895).

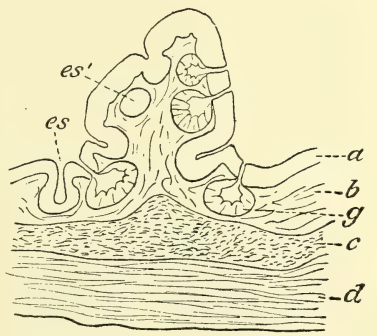


Fig. 74. **Querschnitt durch das untere Ende des Ösophagus von Falco peregrinus.** Schwach vergröfsert.

*a* Oberflächenepithel; *b* inneres Bindegewebe; *c* innere Längsmuskelschicht; *d* Ringschicht der Muscularis; *g* Drüse; *es* eine median getroffene Einsenkung der Mucosa; *es'* eine solche seitwärts angeschnitten. Nach Barthels 7525, 1895.

## Kropf der Vögel.

Synonyme: Ingluvies, le jabot, prolobus, Vormagen — nach Tiedemann 453, 1810 und Meckel 455, 1829.

/ Meckel fand einen Kropf bei den Papageien, den Tagraubvögeln,

den Hühnervögeln, den Tauben, dem Flamingo, der männlichen Trappe, dem Papageitaucher / (Meckel 455, 1829).

/ Gadow unterscheidet:

1. Unechter Kropf: Ein beträchtlicher Teil der ventralen Schlundwand buchtet sich allmählich aus und bildet ein spindelförmiges Lumen. Gefüllt rückt diese Erweiterung nach rechts gegen die dorsale Seite des Hinterhalses hin.

2. Wahrer oder echter Kropf: Der Schlund ist hier nicht in beträchtlicher Länge erweitert, sondern der Kropf befindet sich kurz vor dem Eintritt des Schlundes in den Rumpf, und ist in gefülltem Zustande von rundlicher, nach oben und unten hin scharf abgegrenzter Form. Er ruht auf dem Gabelbein.

3. Zahlreiche Übergänge.

a) Einen echten Kropf besitzen: Rasores, Pterocletes, Columbae, Opisthocomus, Thinocorys, Attagis und Psittaci, und von den Passeres: Pyrrhula, Loxia, Vidua, Fringilla, Coccothraustes, Emberiza und Bombycilla.

b) Einen unechten Kropf haben: Casuarius, Mormon s. Fratercula, Pedionomus, Raptores, Striges, Trochilidae, und von den Rasores: Panurus.

Schwache Erweiterungen in der Mitte des Schlundes sind bei Phalacrocorax, einigen Enten und bei Ciconia bekannt.

c) Der Kropf fehlt bei: Struthio, Rhea, Apteryx, Spheniscidae, Podiceps, Colymbus, Tubinares, Steganopodes, Lamellirostres, Laridae, Alca, Uria, Grallae (inkl. Grues, Fulicariae, Parra), Herodii, Pelargi, Coccygomorphae und Picariae, z. B. Rhamphastus, Pici, Merops, Coracias, Alcedo, Cypselus, Caprimulgus, Podargus, den meisten Passeres / (Gadow in Bronn 6617, unvoll., vergl. auch Gadow 2183, 1879).

/ Der echte Kropf ist auf die graminivoren Vögel beschränkt, er erreicht seine höchste Ausbildung bei den Tauben.

Der Kropf ist eine sekundäre Bildung in Anpassung von trockener, schwer verdaulicher Nahrung / (Gadow in Bronn 6617, unvoll.).

/ Man kann einen falschen, nur als Speisereservoir dienenden, und einen wahren, eine chemische Bedeutung besitzenden Kropf unterscheiden / (Wiedersheim 7676, 1893).

Bau des Kropfes: / Die Anordnung der Muskelfasern ist dieselbe wie im Ösophagus, aber die muciparen Follikel sind zahlreicher und gröfser / (Owen 212, 1868).

/ Drüsen finden sich nur in dem Teil des Kropfes, der gegen die Wirbelsäule schaut; im übrigen Teil des Kropfes fehlen Drüsen ganz. (Drüsen für die Kropfmilch — vergl. Kropf der Taube — konnte Kahlbaum nicht finden.) / (Kahlbaum 2933, 1854).

/ Da, wo der Ösophagus einen deutlichen Kropf bildet, fehlen seiner Wand die Drüsen vielfach vollständig, so bei den Papageien, bei Gallus domesticus, Phalacrocorax, und bis auf eine kurze Strecke auch bei Columba. Bei anderen Vögeln wiederum fanden sich die Drüsen im Kropf nur in geringer Zahl (Phasianus, Tetrao), oder aber ein Unterschied in der Verteilung der Drüsen in den verschiedenen Abschnitten des Ösophagus war nicht ersichtlich (Strigidae) / (Barthels 7525, 1895).

**Ratitae.**

/ Ein Kropf fehlt bei Struthio, Rhea und Apteryx.

Bei Casuarius indicus ist ein unechter Kropf mit glatter, drüsenloser Innenfläche vorhanden / (Gadow 2183, 1879 und in Bronn 6617, unvoll.).

**Lamellirostres.**

/ Nur bei Palamedea cornuta berichtet L'Herminier von einer kropfartigen Erweiterung, aber zwischen Vor- und Muskelmagen. Bei manchen Enten fungiert der Drüsenmagen zugleich als Kropfbehälter / (Gadow 2183, 1879).

**Laridae.**

/ Ein Kropf fehlt / (Gadow 2183, 1879).

**Tubinares.**

/ Ein Kropf fehlt / (Gadow 2183, 1879).

**Steganopodes.**

/ Ein Kropf fehlt, jedoch findet sich bei Halieus eine einfache Erweiterung des Ösophagus / (Gadow 2183, 1879).

Plotus anhinga.

/ Ein Kropf fehlt / (Garrod 230, 1876).

**Pygopodes.**

/ Ein Kropf fehlt mit Ausnahme von Mormon. Aptenodytes hat einen grofsen, weiten Kehlsack / (Gadow 2183, 1879).

**Grallae.**

/ Kropf fehlt; Ausnahme: Otis tarda; hier existiert

1. beim Männchen dicht hinter der Zunge ein weiter, bauchiger Kehlsack, der nicht zur Nahrungsaufnahme, sondern wohl nur durch Aufblasen voll Luft als Zierde dient;
2. beim Männchen in der Mitte des Schlundes eine kropfartige Erweiterung / (Gadow 2183, 1879).

**Erodii.**

/ Ein Kropf fehlt / (Gadow 2183, 1879).

**Pelargi.**

/ Aufser bei Leptoptilus argala und C. marabu (welche grofsen Kropf besitzen) findet sich nur bei Ciconia eine unbedeutende kropfartige Erweiterung / (Gadow 2183, 1879).

**Rasores.**

/ Stets echter grofser Kropf, der innen mit vielen, in ungefähr 30 Längsreihen stehenden länglichen, hervorragenden Drüsen versehen

ist, die in der ganzen Länge des Schlundes an der hinteren Seite des Kropfes vorbeilaufen und zackig am Vormagen aufhören; so bei Gallus. An der hinteren und der dem Magen zugekehrten Partie ist der Kropf dickhäutig, muskulös, die Vorderseite aber ganz dünn — membranös durchsichtig / (Gadow 2183, 1879 und in Bronn 6617, unvoll.).

Gallus.

/ Drüsen fehlen. Im Kropf ist die Muscularis mucosae stellenweise in eine innere Ring- und eine äufsere Längsschicht gesondert / (Klein in Klein und Verson 3038, 1871).

**Columbinae.**

Columba.

/ Der Kropf besteht bei der Taube aus einem mittleren und zwei Seitenteilen. Der mittlere Teil besteht aus: 1. Adventitia 0,0259 mm, 2. Ringfaserschicht 0,1369 mm, 3. Längsfaserschicht 0,074 mm, 4. Nervea 0,0185 mm, 5. Propria 0,662 mm, 6. Epithel 0,1554 mm / Hasse 184, 1865).

**Drüsen.** / Neergaard, Howe und Leydig behaupten, dafs der Taubenkropf Drüsen enthalte; Hasse 184, 1865 bestreitet dies. Was Leydig als „beutelförmige, mit Septenbildung ausgestattete Drüsen" beschreibt, hält Hasse für den Ausdruck einer feinen Faltung der Propria, hervorgerufen durch die Kontraktion der Muskelfasern des Kropfes. Hasse giebt an, dafs erst im unteren Teile der Speiseröhre, also unterhalb des Kropfes, Drüsen vorkommen, und zwar in längsverlaufenden Leisten konzentriert.

Füllt man Speiseröhre und Kropf in situ mit der Fixierungsflüssigkeit, so findet man (Teichmann) an der Stelle wo der Kropf allmählich in den unteren Teil der Speiseröhre übergeht, konsistente Leisten, 6—8 an der Zahl, welche in die Leisten des Ösophagus übergehen. Der obere Teil dieser Leisten liegt in einer Ausdehnung von oft mehr als 1 cm noch im Kropfe. In diesen Leisten liegen die Drüsen konzentriert; die Strecke zwischen zwei Leisten ist drüsenfrei. (Die Leisten sind schon bei Neergaard 1806 abgebildet.) Diese Leisten unterscheiden sich von den Falten der Speiseröhre und des Kropfes dadurch, dafs sie bei Ausdehnung nicht verstreichen. Die Oberfläche des Kropfes trägt geschichtetes Pflasterepithel.

Die Drüsen des Kropfes in den Leisten sind zusammengesetzt, schlauchförmig. Sie sind von einer bindegewebigen Hülle umschlossen, welche von dem Bindegewebsgerüst der Leisten abgegeben wird und ihrerseits faltenartige Vorsprünge entsendet. Auf diesen Vorsprüngen sitzt das Epithel, ein einschichtiges, hochcylindrisches. Die Zellen sind reichlich dreimal so hoch wie breit. Der Kern sitzt vorwiegend basal. Der Zellleib ist hell, fast homogen, nur fein gekörnelt. Auch das Lumen der Drüse ist meistens von dieser feinkörnigen, schwach färbbaren Masse erfüllt. Der Ausführgang ist kurz. Zwischen Oberflächen- und Drüsenepithel sind allmählich höher werdende, mehr kubische Zellen eingeschaltet.

Die frischen Drüsenzellen werden durch Zusatz von Essigsäure und verdünnter Salpetersäure getrübt, während starke Salpetersäure keinen Niederschlag hervorruft. Die Zellen enthalten also Mucin.

Die Drüsen des Drüsenmagens schliefsen sich unmittelbar an die des Ösophagus an, wie auch das geschichtete Pflasterepithel der Speiseröhre ganz unvermittelt dem einfachen Cylinderepithel des Drüsenmagens weicht. Die Grenzlinie zwischen Ösophagus und Drüsenmagen ist zickzackförmig.

Die Reaktion der Kropfschleimhaut ist in den meisten Fällen eine stark saure, was nicht etwa in einer Säurebildung von seiten der Drüsen, sondern in den sich dort abspielenden Gärungsprozessen (Bakterien) seine Ursache hat.

Bedeutung des Taubenkropfes:

Der Kropf nimmt die Nahrung für längere Zeit auf und bereitet sie für die Magenverdauung vor, indem die von den Drüsen abgesonderte schleimige Flüssigkeit in Verbindung mit der durch Gärungsvorgänge erzeugten Säure die Körner erweicht und zum Quellen bringt. Da sich ferner unter gewöhnlichen Umständen auch Pepsin und Salzsäure in geringer Menge im Kropfe finden, welche wahrscheinlich nur aus dem Magen stammen, so sind die Bedingungen auch für den Beginn der Verdauung gegeben. Der Hauptsache nach aber findet diese sicher erst im Magen statt / (Teichmann 32, 1889).

**Kropfmilch.** / Der Taubenkropf sondert nach Hunter 8236, 1786 und 1802 (Litt. siehe bei Tiedemann) zur Zeit, wo sie Junge haben, eine milchartige Flüssigkeit ab, nicht nur bei der Taube, sondern auch bei dem Tauber. Peyer hat diese Vögel (auch Reiher und Pelikan) mit Unrecht wiederkäuende Vögel genannt / (Tiedemann 453, 1810).

/ In den Zellen des Oberflächenepithels findet Leydig Fettpünktchen, die namentlich im Kropfe (z. B. der Taube) sehr zahlreich werden.

Mit diesen fetthaltigen Zellen bringt Leydig die Entstehung der schon durch Hunter bekannt gewordenen Kropfmilch in Zusammenhang / (Leydig 563, 1857).

/ Die Eigenschaft, in eigens dazu bestimmten Organen eine Masse zu produzieren, die imstande ist, den Jungen in der ersten Zeit ihres Lebens Nahrung zu gewähren, findet sich (aufser bei Säugern) bei dem ganzen Taubengeschlecht, und wie es scheint, bei einigen Papageienarten. Bei der kröpfenden Taube finden sich im Kropfinhalt neben zusammenhängenden Epithelmassen viele einzelne Zellen und Fetttropfen. Die Zellen sind meistens platt, unregelmäfsig polygonal und körnig. Aufserdem finden sich einzelne abgerundete Zellen mit sehr reichlichen Fettkügelchen; hie und da sieht man Colostrumkörperchen ähnliche Zellen mit sehr granuliertem Inhalt / (Hasse 184, 1865).

/ Die Arbeit von Charbonell-Salle et Phisalix (in: Comptes rendus. Tome 103, 1886, Secrétion lactée du jabot des pigeons en incubation) berichtet über die während des Fütterns eintretenden Veränderungen und teilt mit, dafs diese noch 20 Tage nach dem Ausschlüpfen der Jungen zu beobachten sind; sie berichtet ferner über das aufserordentliche Wuchern der Mucosa und über die Verteilung der Blutgefäfse im Kropf / (Barthels 7525, 1895).

/ Bruttauben, Männchen und Weibchen, 2—3 Tage vor dem Auskriechen der Jungen, zeigen folgenden Befund. Die Wandungen der Kropfseitenteile sind verdickt und durch Anwesenheit zahlreicher und weiter Blutgefäfse lebhaft gerötet. Die Seitenteile sind gefüllt

mit Massen von stark verfetteten Plattenepithelzellen. Die Wandungen zeigen eine Zunahme aller Schichten, besonders im Epithel; dabei erscheinen die obersten Epithelschichten stark verfettet und in Ablösung begriffen. Hasse 184, 1865 fand bei einer männlichen Haustaube, die seit acht Tagen Junge besafs, die Dicke des Epithels 2,5—3 mm, bei einer weiblichen Taube 1,5 mm. Gefäfsschlingen gehen, wie schon Hasse beschreibt, bis zur Grenze des Epithels. Über den Drüsenleisten im unteren Teil des Kropfes finden sich keine derartigen Veränderungen.

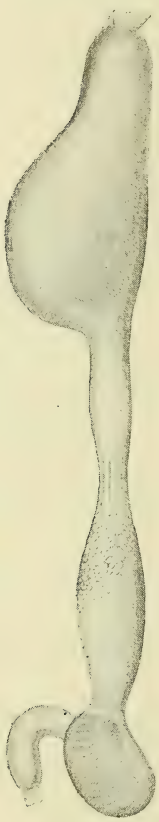

Fig. 75. Ösophagus, Kropf, Drüsenmagen und Anfangsteil des Darmes von Psittacus aestivus. Nach Home 236, 1812.

Diese Vorgänge lassen sich nicht mit der Milchsekretion der Säugetiere, auch nicht mit der Talgsekretion vergleichen, da bei der Milchdrüse der Säugetiere nicht die ganzen Zellen abgestossen werden, und in den Talgdrüsen der Kern atrophiert, was bei der Kropfmilch nicht der Fall ist. Das Sekret läfst sich nicht vergleichen; es fehlt Kaseïn und Milchzucker.

Der Vorgang bei der Taube findet in der Naturgeschichte der Vögel nicht seinesgleichen / (Teichmann 32, 1889).

**Muskelschichten**: / Äufsere Quer- und innere Längsmuskelschicht / (Gadow in Bronn 6617, unvollendet).

**Pici.**

/ Kropf fehlt stets / (Gadow 2183, 1879).

**Psittaci.**

Fig. 75 zeigt makroskopisch den Kropf von Psittacus aestivus nach Home 236, 1812.

/ Ein Kropf ist stets vorhanden. Derselbe erscheint nur als gelinde Anschwellung bei Kakadus und Pionus menstruus, als geräumiger Sack bei Psittacus erithacus, als echter Kropf bei Sittacinae, wie Palaeornis, Conurus, Ara und Platycercus / (Gadow 2183, 1879).

/ Papageien besitzen die Fähigkeit des Wiederkäuens, indem sie den Kropfinhalt durch eigentümliche Bewegungen wieder in den Schnabel bringen / (Gadow 2183, 1879).

/ Der Kropf bei Melopsittacus undulatus, Psittacus aestivus (Lath.), Psittacus farinosus (Bodd.), Ps. canus (Gmel.) und Ps. sulphureus (Gmel.) ist drüsenfrei. Gadows Behauptung: „von vorwiegend chemischer Bedeutung ist der Kropf der Psittaci“, mufs daher eingeschränkt werden / (Barthels 7525, 1895).

/ Marshall bildet im Kropf von Cacatua sulphurea zahlreiche grofse Drüsen ab; Gadow giebt diese Zeichnung wieder, letzterer hat jedoch solche Drüsen bei anderen darauf untersuchten Papageien nicht gefunden / (Gadow in Bronn 6617, unvoll.).

### Coccygomorphae.

/ Ein Kropf fehlt / (Gadow 2183, 1879).

### Cypselomorphae.

/ Ein Kropf fehlt gewöhnlich, Stannius führt jedoch bei Trochilus das Vorhandensein eines Kropfes an / (Gadow 2183, 1879).

### Passerinae.

/ Ein Kropf wird von Carus und Gerstaecker als fehlend angegeben, ist aber vorhanden bei Pyrrhula, Loxia, Paradisea; unechter Kropf bei Fringilla, Emberiza, Bombycilla. Nach Tiedemann findet sich bei Pica caudata und Hirundo rustica dicht vor dem Drüsenmagen eine kleine Erweiterung. Den Insektenfressern fehlt sicher der Kropf / (Gadow 2183, 1879).

### Raptatores.

/ Konstant ist ein flaschenförmiger, schwach drüsiger Kropf vorhanden. Meistens am Ende des Schlundes, sitzt er bei Circus und den Eulen (wo ihn Eberle 75, 1834 vermifste) mehr in der Mitte und geht allmählich, aufser bei Circus und Pandion, in den Drüsenmagen über.

Die Raubvögel ballen die unverdaulichen Nahrungsreste, wie Federn, Schuppen und Knochen, das Chitinskelett der Insekten etc. im Kropfe zusammen und werfen die oft bedeutenden Massen als Gewölle aus. Sie nehmen neue Nahrung erst zu sich, nachdem sie sich jener Reste entledigt haben / (Gadow 2183, 1879).

/ Zwischen den Falten des flaschenförmigen Kropfes liegen wie im Schlunde kleine Schleimdrüsen / (Gadow in Bronn 6617, unvoll.).

## Säugetiere.

**Form:** Ich verweise auf Fig. 8—18 auf S. 33 ff. und die dort wiedergegebenen Notizen von Rubeli 4828, 1889.

/ Die engste Speiseröhre haben die Nager; weite haben die Robben und Cetaceen / (Nuhn 252, 1878).

Falten: / Die Innenfläche ist glatt oder zeigt Längsfalten. Beim Katzengeschlechte und bei Didelphys kommen im unteren Teil des Ösophagus zahlreiche, dichtstehende Querfalten vor / (Stannius 1223, 1846).

**Schichten:** / Der Bau der Speiseröhre aus drei Häuten (1. Muscularis; 2. Zellhaut, Gefäfshaut, drüsige Schleimhaut, tunica propria, s. nervea, s. vasculosa, s. glandulosa, s. mucosa; 3. Epithel) ist so gut wie überall angenommen. Nur Meckel trennt die Schleim- oder Drüsenhaut von der Gefäfshaut / (Rudolphi 6644, 1828).

Man unterscheidet jetzt im Säugerschlund von innen nach aufsen folgende Schichten: das geschichtete Epithel, die Lamina propria der Mucosa, die Muscularis mucosae, die Submucosa, die Ringschicht und nach aufsen davon die Längsschicht der Muscularis und endlich die Adventitia.

**Epithel**: Es handelt sich um ein geschichtetes Pflasterepithel, wie älteren und neueren Autoren bekannt ist.

/ Eberth (Über Kern- und Zellteilung. Virchows Arch. 1867, Bd. 67, S. 523) sagt aus, dafs das Epithel des Ösophagus ein guter Fundort für Zellen mit Kernteilungsfiguren sei / (Flemming 2000, 1885).

**Papillen.** / Nach Valentin finden sich (Repertorium 1837 p. 86) beim Menschen und der Schildkröte (tortue aquatique) an der Oberfläche der Mucosa Papillen / (Mandl 3724, 1838—1847).

/ Bei einigen im Wasser lebenden Säugern finden sich im hinteren Teil des Ösophagus grofse Papillen (ähnlich den bei manchen Schildkröten vorkommenden), z. B. bei Castor (nach Cuvier), Rhytina (Steller, Dissert. de Bestiis marinis. Nova Comment. Acad. Petropolitanae t. II. p. 310) und Echidna, bei letzterer nicht so ausgesprochen / (Milne-Edwards 386, 1860).

/ Es findet sich ziemlich allgemein die Angabe, dafs die Lamina propria gegen das Epithel in kegelförmige Papillen vorspringt. Dies trifft für eine Gruppe von kleineren Tieren nicht zu. Strahl teilt demnach in drei Abteilungen ein:

1. Ösophagus ohne Vorsprünge der Lamina propria (Maus, Fledermaus).
2. Die Lamina propria des Ösophagus besitzt leistenförmige Vorsprünge gegen das Epithel (Meerschweinchen, Kaninchen, Katze, Hund).
3. Ösophagus mit bindegewebigen Leisten der Lamina propria, denen kegelförmige, bindegewebige Papillen aufsitzen / (Strahl 5375, 1889).

/ Die Papillen des Ösophagus enthalten Blutkapillaren / (Klein 7283, 1895).

**Drüsen**: / Wenn Leydig 563, 1857 im Jahre 1857 sagte: es zeigt sich die Schleimhaut des Schlundes von Vögeln und Säugern sehr konstant mit Drüsen versehen, so entsprach das durchaus dem, was damals bekannt war und auch bis auf die neuere Zeit geltend blieb. Für die Mehrzahl der gewöhnlich untersuchten Säugetiere sind Ösophagealdrüsen nachgewiesen, z. B. für Pferd, Schwein, Rind, Kaninchen, Hund, Fuchs, Katze, Seehund und für den Menschen. Bald fing man jedoch an, zu erkennen, dafs auch schon bei den genannten Tieren das Vorkommen von Ösophagealdrüsen grofsen Schwankungen unterliegt. Einmal finden sich bei zahlreichen Säugern Drüsen nur im oberen Teile des Ösophagus, so z. B. beim Pferd, Rind, Schwein, Kaninchen, Igel; bei anderen dagegen reichen sie bis zum Magen, so z. B. beim Hund und Fuchs. Bei anderen Säugern hinwiederum ist das Vorkommen der Ösophagealdrüsen ein so überaus spärliches, dafs man sogar an ein vollständiges Fehlen für einzelne Individuen denken mufs. Bei anderen wiederum fehlen Ösophagealdrüsen in der That vollständig.

Wir werden also künftig die Säuger in drei Hauptgruppen (deren jede zahlreiche Vertreter hat), teilen können, in solche,

1. deren Ösophagus in ganzer Ausdehnung Drüsen trägt,
2. „ „ nur im oberen Teile „ „
3. „ „ überhaupt keine „ „ / (Oppel 8249, 1897).

1. Der Ösophagus trägt in seiner ganzen Ausdehnung Drüsen.
Hund — Klein in Klein und Verson 3038, 1871; Klein and Noble Smith 312, 1880; Ellenberger und Kunze 158, 1885; Eichenberger 1806, 1885; Rubeli 4828, 1889; Strahl 5375, 1889; Klein 7283, 1895.
Fuchs — Strahl 5375, 1889.
Dachs — Oppel.

2. Ösophagealdrüsen kommen nur im oberen Teile des Ösophagus vor:
Pferd bis 8 cm unter dem Pharynx (Ellenberger 1827, 1884 und Ellenberger und Kunze 158, 1885);
— bis 2 cm unter der Cartilago cricoidea (Rubeli 4828, 1889).
Schwein bis zur Mitte des Schlundes eine zusammenhängende Schicht bildend (Ellenberger 1827, 1884);
— bis auf ca. 30 cm unterhalb des Schlundkopfes vereinzelt (Kunze und Mühlbach 3269, 1885);
— bis auf ca. 35 cm unter dem Pharynx (Ellenberger und Kunze 158, 1885);
— bis zur Mitte der Länge des Schlundes (Ellenberger und Müller 7784, 1896).
Wiederkäuer bis kaum 3 cm unter dem Schlundkopf sehr spärlich (Kunze und Mühlbach 3269, 1885);
— bis in das Niveau der Cartilago cricoidea (Rubeli 4828, 1889).
Rind bis 3 cm unter den Pharynx (Ellenberger 1827, 1884 und Ellenberger und Kunze 158, 1885).
Katze; die Angaben der Autoren sind hier sehr verschieden; jedenfalls dürften von mehreren Autoren im oberen Teil des Schlundes vereinzelte Drüsen gesehen worden sein.
Igel — Oppel gegen Carlier 6108, 1893.
Mensch. Die Angaben der Autoren über die Verbreitung der Ösophagealdrüsen beim Menschen stimmen nicht überein. Namentlich differieren die Beobachter darin, dafs die einen in der unteren Hälfte des Ösophagus Drüsen finden, andere nicht. Ich gebe folgende neuere Beobachtungen. Als in der oberen Hälfte vorkommend beschreiben sie Toldt 5569, 1888 und Stöhr 8185, 1896; Dobrowolski 7202, 1894 findet dagegen ein Drittel aller überhaupt vorhandenen Ösophagealdrüsen beim Menschen in der unteren Hälfte des Ösophagus und zwei Drittel in der oberen.

Dafs überhaupt Drüsen vorhanden sind, wird ohne genauere Angabe der Verbreitung notiert für:
Daman — George 347, 1875;
Kaninchen — Graff 7402, 1880 und Vogt und Yung 6746, 1894 gegen Klein in Klein und Verson 3038, 1871;
Nasua rufa — Edelmann 77, 1889;
Phoca vitulina — Pilliet 7361, 1894;
Otaria jubata — Pilliet 7361, 1894.

3. Ösophagealdrüsen fehlen
bei Katze, Kaninchen und Meerschweinchen — Kossowski 3159, 1880;
Ornithorhynchus anatinus — Oppel 8249, 1897;
Phalangista (Trichosurus vulpecula) — Oppel 8249, 1897;
Phascolarctus cinereus — Oppel 8249, 1897;

Aepyprymnus rufescens — Oppel 8249, 1897;
[Lepus cuniculus — Klein in Klein und Verson 3038, 1871 (kommen dagegen vor nach Graff 7402, 1880 und Vogt und Yung 6746, 1894)];
Muridae — Brümmer 78, 1876;
Sciurus vulgaris und Spermophilus citillus — Oppel;
Vespertilio murinus und Rhinolophus hippocreppis — Oppel.

/ Die Schleimhaut des Schlundes zeigt sich sehr konstant mit Drüsen versehen / (Leydig 563, 1857).

/ Bei Katze, Kaninchen und Meerschweinchen fand Kossowski keine Drüsen im Ösophagus / (Kossowski 3159, 1880 nach dem Ref. von Mayzel in Schwalbes Jahresbericht B. 9).

/ Die Drüsen sind selten beim Menschen, wohl entwickelt bei den Karnivoren (hier bilden sie im unteren Teil des Organes eine zusammenhängende Schicht) / (Klein and Noble Smith 312, 1880).

/ Schleimdrüsen ohne Halbmonde sind die Ösophageal- und Pharyngealdrüsen / (Ellenberger 1827, 1884).

/ Rubeli fand keine Halbmonde in den Schlunddrüsen.

Es findet sich bei allen Tieren in nächster Nähe der Drüsen eine erweiterte Abteilung (Ampulle: Kunze; Cisterne: Rubeli), besonders grofs beim Schwein, aber auch grofs beim Pferd, Hund und den Wiederkäuern / (Rubeli 4828, 1889).

/ Beim Menschen sind die Drüsen verhältnismäfsig spärlich; bei Karnivoren (Hund, Katze) bilden sie eine beinahe kontinuierliche, zusammenhängende Lage. Klein giebt eine Abbildung eines Längsschnittes durch die Schleimhaut vom Hund / (Klein 7283, 1895).

/ Bei den Einhufern, Wiederkäuern und dem Schwein kommen nur nahe dem Schlundkopfe Drüsen vor; im übrigen ist die Schlundschleimhaut bei diesen drüsenlos / (Ellenberger und Müller 7784, 1896).

**Muscularis mucosae:** / Im Ösophagus wurde die Muscularis mucosae zuerst von Kölliker (Mikroskop. Anat. B. 2, S. 128) nachgewiesen / (Donders 6624, 1856).

/ Im Beginne des Ösophagus tritt die sog. Muscularis mucosae auf, zunächst in Form gesonderter längsverlaufender Bündel, die sich weiterhin beim Menschen und der Katze zu einer membranösen Schicht vereinigen, welche nicht in allen Abschnitten des Ösophagus gleiche Stärke zeigt. Insbesondere ist sie beim Menschen dünner im mittleren Dritteil, während sie im oberen und unteren Dritteil stärker erscheint; gegen die Cardia zu werden die Muskelbündel wieder spärlicher und weichen auseinander, während bei der Katze die Schicht der Muscularis mucosae nach der Cardia zu bedeutend an Dicke zunimmt / (Kossowski 3159, 1880 nach dem Ref. von Mayzel in Schwalbes Jahresbericht Bd. 9).

/ Die Muscularis mucosae beim Hunde hat kein zusammenhängendes Gefüge wie beim Menschen; das Kaninchen entbehrt der Muskelfasern am Anfange des Ösophagus; doch sind diese, wenn auch schwach, in den unteren Partieen vorhanden / (v. Thanhoffer 5501, 1885).

/ Sie ist beim Pferd und den Wiederkäuern am stärksten, beim Schwein am schwächsten / (Kunze und Mühlbach 3269, 1885).

Submucosa. / Die Submucosa ist faseriges, mit bald feineren, bald breiteren elastischen Fibrillen gemengtes Bindegewebe / (v. Thanhoffer 5501, 1885).

**Muscularis.** Die Säugetiere besafsen ursprünglich glatte Ösophagusmuskulatur; dieselbe hat sich jedoch nur beim Schnabeltier bis heute erhalten. Bei allen anderen kam es zu einem Übergreifen der quergestreiften Muskulatur vom Pharynx her auf den Schlund, welches dazu führte, dafs bei den heute lebenden Säugern die quergestreifte Muskulatur über einen kleineren oder gröfseren Teil des Schlundes, bei zahlreichen (vielleicht der Mehrzahl) Säugern sogar über den ganzen Schlund bis zur Cardia reicht und selbst noch auf den Magen übergreift.

Ich stelle hier die unten im einzelnen geschilderten eigenen Befunde und Angaben der Autoren zur Übersicht zusammen. Die Befunde verschiedener Autoren an derselben Species sind nicht immer ganz übereinstimmend (z. B. für die Katze), doch mag sich dies vielleicht zum Teil auf Rassen- oder individuelle Unterschiede zurückführen lassen.

1. Die Muskulatur des Ösophagus ist vollständig glatt. Ornithorhynchus anatinus (Oppel 8249, 1897).

2. Die Muskulatur des Ösophagus ist im oberen Teil quergestreift, im unteren glatt. In der folgenden Zusammenstellung habe ich die Angabe, wie weit die quergestreifte Muskulatur reicht, nach dem Wortlaut der Autoren gegeben; es ist deshalb nicht überall ein direkter Vergleich ermöglicht, besonders da bei Zahlenangabe auch die Gesamtlänge des Ösophagus zu berücksichtigen wäre. Die Anordnung der Notizen erfolgte nach der Verbreitung der quergestreiften Muskulatur und nicht nach der Stellung der Tiere im System.

Quergestreifte Muskelfasern finden sich im Ösophagus:
nur im oberen Teil — beim Delphin (Cattaneo 7261, 1894),
bis $^1/_3$ der Länge — bei Aepyprymnus rufescens (Oppel 8249, 1897),
bis $^1/_3$ der Länge — Mensch (Schwann in Müllers Archiv 1836),
nicht über der Mitte — Mensch (Welcker und Schweigger, Seidel 5861, 1861),
bis zur Hälfte — Phalangista (Oppel 8249, 1897),
bis unterhalb der Mitte — Katze (Ranvier 4466, 1880),
bis 20—25 cm von der Cardia — beim Pferd (Ravitsch 4548, 1863),
bis 7—8 Zoll von der Cardia — beim Pferd (Gulliver 2467, 1839),
bis zum Ende des 2. Drittels des Ösophagus — beim Pferd (Gillette 2324, 1872),
bis zum Ende des 2. Drittels des Ösophagus — beim Pferd (Ellenberger 1827, 1884),
bis zum unteren Fünftel — Katze (Ellenberger 1827, 1884),
bis etwa 5 Zoll vom Magen — Felis lynx (Gulliver 2467, 1839),
„ „ $1^3/_4$ „ „ „ — „ leopardus (Gulliver 2467, 1839),
„ „ $1^1/_2$ „ „ „ — „ caracal ( „ „ „ ),
„ „ $1^1/_2$ „ „ „ — Lemur albifrons ( „ „ „ ),
„ „ $^1/_2$ „ „ „ — Felis catus ( „ „ „ ),
bis in die Nähe der Cardia — Balaenoptera rostrata (Pilliet 94, 1891),
„ „ „ „ „ „ — Schwein (Ellenberger 1827, 1884),
„ „ „ „ „ „ — Kaninchen (Ranvier 4466, 1880),
„ „ „ „ „ „ — Sciurus vulgaris (Oppel),
„ „ „ „ „ „ — Spermophilus citillus (Oppel),

bis in die Nähe der Cardia — Hund (Ranvier 4466, 1880),
„ „ „ „ „ „ — Katze (Gillette 2324, 1872),
„ „ „ „ „ „ — Katze (Ellenberger und Müller 7784, 1896).

3. Quergestreifte Muskelfasern reichen im Ösophagus bis zur Cardia bei:

Phascolarctus cinereus (Oppel 8249, 1897),
Känguruh (Brümmer 78, 1876),
Wiederkäuern (Ellenberger 1827, 1884),
Giraffe (Richiardi 4670, 1880),
Manati (Leydig 563, 1857),
Elefant (Miall and Greenwood 3893, 1878),
Kaninchen (Gulliver 2467, 1839),
„ (Leydig 563, 1857),
„ (Gillette 2324, 1872),
„ (Ranvier 4471, 1879),
Meerschweinchen (Gulliver 2467, 1839),
Ratte (Gulliver 2467, 1839),
„ (Klein in Klein und Verson 3038, 1871),
„ (Gillette 2324, 1872),
Maus (Leydig 563, 1857),
„ (Brümmer 78, 1896),
Wasserratte (Brümmer 78, 1896),
Feldmaus (Brümmer 78, 1896),
Biber (Leydig 563, 1857),
Hund (Gillette 2324, 1872),
„ (Klein in Klein und Verson 3038, 1871),
„ (Ellenberger 1827, 1884),
„ (Ellenberger und Baum 7366, 1891),
„ (Ellenberger und Müller 7784, 1896).
Fuchs (Gulliver 2467, 1839),
Canis argentatus (Gulliver 2467, 1839),
Ursus labiatus ( „ „ „ ),
Nasua rufa ( „ „ „ ),
„ fusca ( „ „ „ ),
Dachs (Oppel),
Igel (Carlier 6108, 1893),
Talpa europaea (Leydig 183, 1854 und 563, 1857).
Fledermaus (Gillette 2324, 1872),
Vespertilio pipistrellus (Leydig 2324, 1872).

Bei Vespertilio murinus fand ich die letzten quergestreiften Muskelfasern in der Höhe der Durchtrittsstelle des Ösophagus durch das Zwerchfell und bei Rhinolophus hippocreppis hörten sie schon etwas höher oben auf.

/ Beim Menschen findet sich eine innere Ring- und eine äufsere Längsschicht. Bei den meisten übrigen Säugern sind die Fasern beider Schichten spiralförmig, die äufseren von vorn nach hinten, die inneren von hinten nach vorn gewunden. (Wiederkäuer, Hund, Katze, Bär, Seehund.) Beim Riesenkänguruh haben die Fasern dieselbe Richtung wie beim Menschen / (Cuvier 445, 1810).

/ Bei der Mehrzahl der Säuger (Kaninchen, Schaf) finden sich quergestreifte Muskeln. Schwann (Müllers Arch. 1836, p. XI) hat beim Menschen glatte Muskelfasern gefunden, vom zweiten Drittel

beginnend, während Ficinus und Valentin (Repertorium 1837, p. 86) die quergestreiften Fasern bis zur Cardia reichen lassen, doch findet Valentin später auch glatte Fasern im unteren Teile des Ösophagus / (Mandl 3724, 1838—1847).

/ Die Beobachtungen ergaben, dafs die quergestreiften Muskelfasern in der äufseren Schicht des Schlundes weiter gegen den Magen reichen, als in der inneren Schicht.

Bei vielen Tieren reichen die quergestreiften Muskeln weiter gegen den Magen als beim Menschen / (Gulliver 2467, 1839).

/ Bei Maus, Kaninchen, Biber und Fledermaus (Vespertilio pipistrellus), Maulwurf, Manati ist die Muskulatur bis zur Cardia quergestreift; bei anderen Säugern besitzt ähnlich, wie dies beim Menschen der Fall ist, nur die obere Hälfte des Schlundes quergestreifte Elemente, die untere glatte (nach E. H. Weber z. B. die Katze) / (Leydig 563, 1857).

/ Ravitsch findet:

a) Beim Pferde besteht die Muscularis des Ösophagus ganz aus quergestreiften Muskelfasern bis zur Verdickung derselben etwa 20—25 cm von der Cardia. Von hier an werden sie in der inneren Schicht der Muscularis von glatten Fasern vertreten, während sie in der äufseren Schicht eine Strecke nach der Cardia zu ihren Sitz noch behaupten.

b) Beim Kalb, Schwein, Hund, Katze, Kaninchen reichen die quergestreiften Elemente in beiden Schichten des Ösophagus mehr oder weniger bis zur Cardia hin.

c) Immerhin hören die quergestreiften Elemente früher in der inneren als in der äufseren Schicht auf / (Ravitsch 4548, 1863).

/ Bei Kaninchen und Hund findet man quergestreifte Muskelfasern bis in die Nähe der Cardia / (Ranvier 4466, 1880).

/ Hund, Dachs, Katze, Hase, Ziege, Kalb, Schwein, Pferd wurden von Laimer untersucht. Bei keinem dieser Tiere findet sich eine in strengem Sinne ringförmige Anordnung der Muskelfaserzüge, mit Ausnahme des unteren Ösophagusendes, wo innen öfters mehr oder weniger kreisförmig gestaltete Fasern zum Vorschein kamen. Beim Hunde häufen sich diese Kreisfasern am Übergang des Schlundes in den Magen sogar zu einem ziemlich dicken sphinkterartigen Muskelringe. Die Verlaufstypen der Fasern am Schlund dieser Tiere waren der schraubenförmige, der elliptische und der longitudinale (Genaueres: siehe die Arbeit selbst) / (Laimer 3305, 1883).

/ Die quergestreiften Fasern des Schlundes der Haussäugetiere sind dünner als die der Skelettmuskulatur, dichter und feiner quergestreift und teilen sich zuweilen an ihren Enden.

Der Faserrichtung nach findet man am Schlunde in der Regel zwei (zuweilen auch drei) Schichten, die beide einen spiraligen Verlauf haben und von denen die eine vorn am Ringknorpel, die andere hinten am Sehnenstreif der Konstriktoren beginnt, so dafs sie einander entgegenlaufen und sich kreuzen. Die äufsere hat langgezogene, die innere engere Spiralen. Die erstere wird gegen den Magen hin zu einer longitudinalen, die letztere zu einer Ringfaserschicht. Eine genaue (mehr ins makroskopische Gebiet gehörende) Beschreibung des Faserverlaufes giebt Ellenberger nach Semmers u. a. und seinen eigenen Untersuchungen für Pferd, Wiederkäuer, Schwein, Hund, Katze / (Ellenberger 1827, 1884).

/ Auch Ellenberger und Kunze bringen Angaben über den Faserlauf der Muskulatur nach Semmer und ihren eignen Wahrnehmungen / (Ellenberger und Kunze 158, 1885).

/ Die Muscularis der Haussäuger besteht bei Fleischfressern bis zum Magen aus quergestreifter Muskulatur (bei der Katze findet sich am Schlundende glatte Muskulatur). Beim Schwein tritt eine Strecke vor dem Magen glatte Muskulatur an Stelle der quergestreiften, beim Pferd erfolgt ungefähr in der Höhe der Lungenwurzel der Wechsel in der Muskulatur / (Ellenberger und Müller 7784, 1896).

**Lymphgefäfse.** / Lymphgefäfse finden sich nur in der Mucosa und in dem submukösen Bindegewebe; die Papillen der Speiseröhre haben keine Lymphgefäfse / (Teichmann 327, 1861).

/ Die Lymphgefäfse erstrecken sich teils in der Schleimhaut, teils im submukösen Bindegewebe (Fleischmann) / (v. Thanhoffer 5501, 1885).

**Lymphnoduli.** / Schon Frerichs erwähnt Noduli im Ösophagus, besonders im unteren Drittel desselben / (Frerichs 150, 1846).

/ Die Litteratur über Lymphnoduli des Ösophagus ist nicht grofs. Kölliker, Handbuch der Gewebelehre, 5. Aufl. 1867, giebt an, dafs in der Speiseröhre der Gänse, nach Thiersch, zahlreiche isolierte Bläschen vorhanden sind, die gut abgegrenzt zu sein scheinen. Andere Autoren (Lawdowski, Stöhr, Klein, Henle) führen nur an, einzelne Leukocyten in der Schleimhaut der Speiseröhre gefunden zu haben / (Dobrowolski 7202, 1894).

/ Die Bedeutung des Vorkommens von Lymphnoduli um Drüsen und Drüsenausführgänge des Ösophagus beim Menschen und Schwein sieht Flesch darin, dafs durch die Beimischung und Auflösung der lymphoiden Zellen die chemische Beschaffenheit der Sekrete in irgend einer Weise beeinflufst wird; andererseits zeigt das fast vollständige Fehlen von Noduli im Ösophagus des Hundes, dafs hier eine solche Mischung des Sekretes überflüssig ist. Flesch will seine Theorie auch auf Auswanderungsstellen, welche aufserhalb des Bereiches der Verdauungsapparate liegen, ausdehnen / (Flesch 251, 1888).

/ Bei Hund und Katze finden sich keine Noduli, dagegen beim Menschen (untersucht 6 Hunde, 5 Katzen).

Auch beim Menschen erfordert die ursprüngliche Organisation des Ösophagus Noduli durchaus nicht (sie fehlen in der Mehrzahl der gesunden Speiseröhren).

Das zahlreiche Vorkommen von Noduli im Ösophagus vom Schwein (Flesch) betreffend erwähnt Dobrowolski, dafs nach Hoyer das Trachom bei Schweinen als eine konstante anatomische Erscheinung angesehen wird, da sie beständig die Erde aufwühlen, und beim Menschen ist es doch ein pathologischer Zustand / (Dobrowolski 7202, 1894).

/ Die **Adventitia** nennt Klein die äufsere Membrana limitans / (Klein 7283, 1895).

**Nerven:** / Remak fand an den Ästen des Pneumogastricus mikroskopische Ganglien, und seit Auerbach weifs man, dafs der Plexus myentericus vom Magen in den Schlund zwischen den beiden Muskelschichten emporsteigt / (Ranvier 4471, 1879).

/ Zwischen Ring- und Längsmuskelschicht bilden die Nerven einen dichten Plexus mit Ganglienzellen. Auch in der Submucosa findet sich ein Nervenplexus, welcher mit dem ersteren verbunden ist, auch in diesem finden sich gelegentlich einzelne Ganglienzellen / (Klein and Noble Smith 312, 1880).

/ Ranvier giebt folgendes Schema für die Innervation des Ösophagus: Eine markhaltige Faser der Ösophagealnerven durchzieht, ehe sie zu ihrer Endigung in den Muskelfasern gelangt, auf ihrem Weg ein Ganglion des Auerbachschen Plexus: Hier, in der Höhe eines seiner Schnürringe, nimmt sie eine aus diesem Plexus kommende marklose Faser auf. Dann begiebt sie sich direkt zum Endhügel, oder sie versorgt mehrere solche, indem sie sich mehrfach teilt. Es folgt daraus, dafs sensitive Reize, welche den Plexus treffen, direkt auf motorische Fasern übertragen werden können, und dafs die motorische Erregung, welche von den Ösophagealästen des Vagus kommt, durch den Einflufs der Thätigkeit der Ganglienzellen modifiziert werden kann / (Ranvier 4466, 1880).

/ Auch bei den Haussäugetieren sind Ganglien in der Submucosa des Schlundkopfes, Schlundes und am weichen Gaumen in zahlreicher Menge gefunden worden / (Kunze und Mühlbach 3269, 1885).

## Monotremata.

### Echidna.

/ Owen erwähnt, dafs der Ösophagus von dickem Epithel ausgekleidet ist / (Owen 7533, 1839—1847 und Owen 212, 1868).

### Ornithorhynchus.

Home 7531, 1802 und Meckel 7497, 1826 weisen auf die Enge des Ösophagus bei Ornithorhynchus paradoxus hin.

/ Bei Ornithorhynchus anatinus zeigte der ganze Ösophagus, der an Längsschnitten untersucht wurde, nur glatte Muskulatur. Nur am obersten Ende fand ich in der äufseren Längsschicht einige Fasern, welche sich vielleicht als quergestreift deuten liefsen; doch vermochte ich auch hier die Querstreifung nicht deutlich zu erkennen. Die innere Ringschicht der Muscularis ist stark, im Vergleich hiermit ist die äufsere Längsschicht sehr dünn. Die gleichfalls aus glatter Muskulatur bestehende Muscularis mucosae zeigt nur eine dünne Längsschicht. Die Mucosa besitzt geschichtetes Pflasterepithel, welches dem im I. Teil dieses Lehrbuches für den Magen abgebildeten sehr ähnlich ist. Das Vorhandensein von Papillen konnte ich an einigen Stellen konstatieren. Drüsen fehlen / (Oppel 8249, 1897).

## Marsupialier.

/ Die Innenfläche des Ösophagus besitzt im allgemeinen Längsfalten; nur bei Opossum virginianum zeigt das Endstück des Ösophagus einige Querfalten analog denen beim Löwen und anderen Felinae, aber verhältnismäfsig gröfser. Bei karnivoren Marsupialiern (Dasyurus, Phascogale) fehlen diese Querfalten / (Owen 7532, 1839 bis 1847 und Owen 212, 1868).

### Phalangista (Trichosurus vulpecula).

/ Der Ösophagus besitzt geschichtetes Pflasterepithel. Papillen und Drüsen fehlen. Über dem obersten Ende des Ösophagus, also im Pharynx, finden sich Drüsen.

Die Muskulatur besteht in der oberen Hälfte des Ösophagus aus quergestreifter, in der unteren Hälfte aus glatter Muskulatur. Der Übergang ist ein allmählicher / (Oppel 8249, 1897).

### Phascolarctus cinereus.

/ Der Ösophagus, der wie gewöhnlich geschichtetes Epithel trägt, ermangelt in seiner ganzen Ausdehnung der Drüsen und der Papillen. Vor Anfang des in seiner ganzen Ausdehnung geschnittenen Ösophagus fand sich ein grofses Drüsenpaket, das sich vielleicht mit dem bei anderen Säugetieren beschriebenen Pharynxdrüsenwulst vergleichen liefse. Es ist in dieser Region eine Muscularis mucosae noch nicht vorhanden. Dieselbe bildet sich erst weiter abwärts im Ösophagus. Sie besteht, wie auch die Muscularis selbst, bis zum Magen nur aus quergestreifter Muskulatur. An einigen Stellen vermochte ich zu beobachten, dafs einzelne quergestreifte Muskelfasern, hervorgehend aus der Längsfaserschicht der Muscularis, die Ringschicht der Muscularis durchsetzten und so in die Muscularis mucosae gelangten, wo sie weiter verliefen. Diesen Befund, der so klar ist, dafs jede Täuschung ausgeschlossen erscheint, gebe ich in Fig. 76 wieder. Die betreffende Stelle lag im Anfange des Ösophagus etwas unterhalb vom Pharynxwulst, eben dort, wo die Muscularis mucosae ihre Entstehung nimmt / (Oppel 8249, 1897).

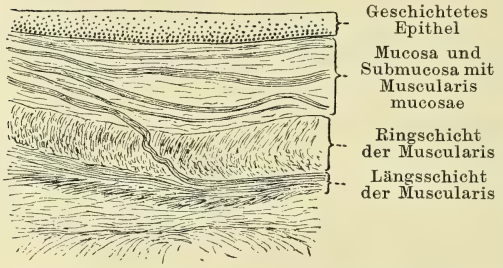


Fig. 76. **Längsschnitt durch den Ösophagus von Phascolarctus cinereus.** Vergrößerung 36fach.

### Aepyprymnus rufescens.

/ Das geschichtete Epithel des Ösophagus verläuft glatt über die keine Papillen bildende Mucosa. Drüsen fehlen. Höher oben im Schlundkopf fand ich Drüsen zwischen den Muskelfasern eingebettet; sowie aber die Muskelfasern die für den Ösophagus typische Anordnung annehmen, hören die Drüsen auf.

Die Muscularis besteht im oberen Teil des Ösophagus aus quergestreiften Muskelfasern, im unteren Teile aus glatten. Der Wechsel findet etwas nach dem ersten Drittel statt und ist bis zur Mitte (in der Ringmuskelschicht schon etwas vor der Mitte) des Ösophagus vollendet. Die Muscularis mucosae fehlt im oberen Drittel; dann beginnt sie zunächst mit einigen quergestreiften Fasern, welche sich zum Teil als Ausläufer der letzten quergestreiften Fasern der Muscularis darstellen. Eine Querstreifung läfst sich jedoch nur in wenigen Fasern im Anfange der Muscularis mucosae erkennen / (Oppel 8249, 1897).

Känguruh.

/ Die Muskulatur besteht aus quergestreiften Fasern. Die innere Ringmuskulatur hört an der Cardia auf, die äufsere Längsmuskelschicht dagegen greift auf die Magenwand über. Geschichtetes Pflasterepithel / (Brümmer, 78, 1876).

## Edentaten.

/ An der Speiseröhre der Edentaten ist besonders die Muskelhaut sehr dick; sie besitzt eine äufsere Längs- und eine innere Querschicht. Beim schwarzen Gürteltier (Dasypus peba) ist die innere Oberfläche mit Warzen bedeckt, die aber mit unbewaffnetem Auge kaum zu unterscheiden sind.

Am Übergang der Speiseröhre in den Magen liegt bei den Schuppentieren eine halbmondförmige Klappe; ihr freier Rand ist gegen die rechte Seite gerichtet / (Rapp 2823, 1843).

Bradypus tridactylus, Aï.

/ Der Schlund in der Nähe des Magens zeigt drei Muskelschichten. Die innere besteht aus zu ungleichen Bündeln angeordneten Längsmuskeln. Die zweite Schicht ist eine Ringschicht quergestreifter Muskeln. Nach aufsen folgt eine dünne Schicht glatter Muskelfasern. Die glatten Muskelfasern bedecken also die tief herabsteigenden quergestreiften an ihrem Ende. Sie vermischen sich nicht mit ihnen. Die Mucosa ist ohne Papillen, hat geschichtetes Pflasterepithel / (Pilliet und Boulart 171, 1886).

## Cetaceen.

/ Der Ösophagus besitzt eine dicke, weiche, weifse Cuticula, welche sich in die erste Magenhöhle fortsetzt. Er besitzt zahlreiche (namentlich näher den fauces) Drüsen, deren Öffnungen sichtbar sind / (Hunter 7546, 1787).

Es ist fraglich, ob die Angaben Hunters auf wahre Drüsen zu beziehen sind; immerhin bleibt das möglich.

/ Die Speiseröhre ist kurz und aufserordentlich weit. Bei den Walfischen mit Barten ist sie eng. Die Oberfläche besitzt ein dickes Epithel / (Rapp 7628, 1837.

Delphinus delphis, Delphin.

/ Pharynx und Ösophagus haben sehr starke Längenfalten und eine stark entwickelte Muscularis / (Mayer 441, 1832).

/ Der Ösophagus besitzt geschichtetes Pflasterepithel; dann folgt eine dicke Schicht von fibrillärem Bindegewebe mit den Blutgefäfsen, dann zwei mächtige Muskelschichten, eine innere Ring- und eine äufsere Längsschicht. Im oberen Teil des Ösophagus sind die Muskeln quergestreift, im unteren glatt / (Cattaneo 7261, 1894).

Monodon monoceros, Narwal.

/ Der Schlund besitzt an seinem unteren Ende eine Erweiterung („the ösophageal paunch"). Die Schleimhaut dieser Erweiterung zeigt Längsfalten.

Schichten des Schlundes: 1. Fibröse Schicht mit wenigen Bündeln von gelben, elastischen Fasern. 2. Muskelschicht: Sie besteht aus einem äufseren dünnen Blatt von glatten längsverlaufenden Muskelfasern und einer dicken Ringmuskelschicht. 3. Die Submucosa besteht aus dichtem Bindegewebe mit zahlreichen Blutgefäfsen; glatte Muskelfasern finden sich unter der Mucosa; sie verlaufen meist längs und bilden eine Schicht von beträchtlicher Dicke. Weiter aufsen ist das Bindegewebe lockerer, und es finden sich wenige Bündel ringförmig verlaufender Muskelfasern. 4. Die Mucosa besitzt ein verhorntes Epithel. Die tiefste Schicht des Epithels besteht aus kubischen oder cylinderförmigen Zellen. Einige derselben scheinen ein einziges Kernkörperchen zu haben. Die zahlreichen Papillen scheinen nach aufsen als zarte fadenförmige Fortsätze vorzuspringen. Sie verzweigen sich etwas unregelmäfsig und könnten so Drüsen vortäuschen — eine Täuschung, der einige Beobachter bei anderen Species unterlegen sind / (Woodhead and Gray 84, 1888/89).

Balaenoptera rostrata.

/ Der Schlund zeigt quergestreifte Muskelfasern bis in die unmittelbare Nähe des Magens. Er besitzt geschichtetes Pflasterepithel, dessen dicke Schichten sehr zahlreiche Gefäfspapillen bedecken; letztere sind so lang und dünn, wie man sie im vorderen Teil der Zunge des Rindes findet. Sie steigen bis zur Grenze des Corpus Malpighi auf. Die oberste Schicht des Epithels zeigt verhorntes Aussehen und färbt sich stark gelb mit Pikrinsäure, aber man findet noch Kerne in demselben. Diese Schicht bedeckt die Papillen vollständig, derart, dafs die innere Oberfläche des Schlundes glatt ist / (Pilliet 94, 1891 und Pilliet et Boulart 7527, 1895).

## Perissodactyla.

Equus caballus, Pferd.

In Fig. 77 gebe ich eine Abbildung des hohen geschichteten Epithels aus dem Pferdeösophagus. Das Epithel überkleidet die in der Figur gleichfalls dargestellten Papillen der Mucosa.

/ Es finden sich Längsfalten der Lamina propria. Denselben sitzen aber noch kegelförmige Bindegewebspapillen am oberen Rande auf / (Strahl 5375, 1889).

Während Graff 7402, 1880 noch 1880 im Ösophagus des Pferdes Drüsen vermifste, erkannten sie andere Forscher.

/ Die Drüsen reichen 8 cm unter den Pharynx / (Ellenberger 1827, 1884 und Ellenberger und Kunze 158, 1885).

/ Drüsen finden sich im obersten Teile, und zwar nach Franck 3—6 cm, nach Kunze und Mühlbach bis 8 cm von der Rachenhöhle, nach Rubeli nur 2 cm unter der Cartilago cricoidea. Das Drüsenepithel ist cylindrisch mit wandständigem Kern. Randkomplexe fehlen. Der Ausführgang, welcher in der Nähe der Drüsen ziemlich ausgedehnt ist, verengert sich allmählich gegen die Oberfläche hin. Den erweiterten Teil könnte man, wie beim Hunde, als Ampulle bezeichnen. In seinem ganzen Verlauf finden sich beim Pferde häufig Becherzellen.

Lymphadenoides Gewebe: Kommt beim Pferd nicht vor, wohl Gruppen von Lymphkörperchen, doch nie adenoides Gewebe / (Rubeli 4828, 1889).

/ Die Muscularis mucosae besteht aus vereinzelten Längsbündeln / (Ellenberger 1827, 1884).

/ Die Muscularis mucosae wird durch einige wenige längsverlaufende Muskelbündel dargestellt / (Rubeli 4828, 1889).

Muscularis: / Sieben oder acht Zoll vom Cardiaende finden sich ausschliefslich quergestreifte Muskelfasern / (Gulliver 2467, 1839).

/ In dem oberen Teil des Ösophagus finden sich nur quergestreifte Muskelfasern in der Muscularis, welche bis zur Grenze zwischen dem mittleren und unteren Drittel reichen. Dann finden sich glatte Muskelfasern, welche mit elastischen Elementen vermischt sind / (Gillette 2324, 1872).

/ Beim Pferde treten in dem distalen Drittel des Schlundes glatte Muskelfasern auf, und zwar in der inneren Schicht und ventral früher als in der äufseren Schicht und dorsal. Gegen den Magen hin nimmt die Menge der glatten Fasern zu / (Ellenberger 1827, 1884).

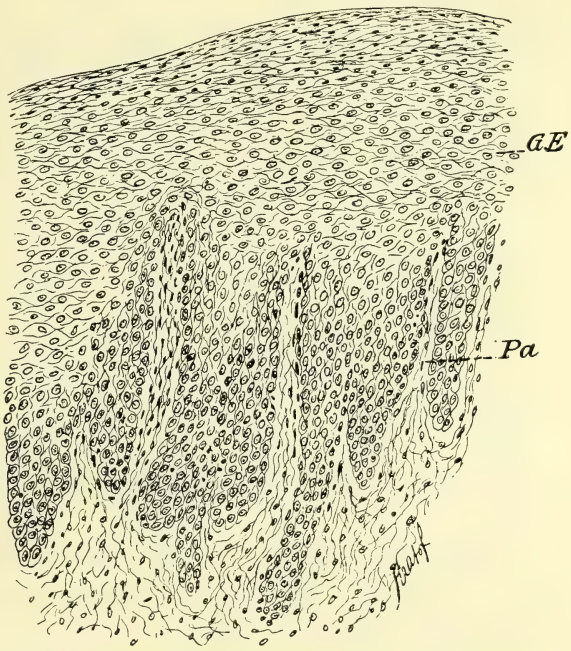


Fig. 77. **Oberflächenepithel aus dem Ösophagus des Pferdes.**
*GE* Geschichtetes Epithel; *Pa* Papillen. Vergröfserung ca. 530fach.

/ Die innere Muskelschicht bildet Spiralen und kreuzt sich mit der äufseren unter sehr spitzem Winkel. Die äufsere Muskelschicht teilt sich in zwei Portionen, von denen die eine spiralig nach abwärts verläuft (die innere), während die andere zwei zu beiden Seiten liegende Längsstränge bildet (die äufsere). Beide Portionen vereinigen sich im Brustteile und bestehen am Ende des Schlundes aus meist glatten Muskelfasern / (Kunze und Mühlbach 3269, 1885).

/ Beim Pferd verdickt sich die Muskelwand des Ösophagus gegen das Zwerchfell hin auf 14—15 mm. Diese Sphinkterbildung erschwert das Erbrechen ungemein und giebt auch Veranlassung zu häufig eintretenden Divertikelbildungen oberhalb jener Stelle / (Wiedersheim 7676, 1893).

## Artiodactyla.

### Sus, Schwein.

Epithel: / Die oberflächlichen Zellen sind ganz platt, und die Kerne werden undeutlich. Das Epithel ist 1 mm dick / (Rubeli 4828, 1889).

Drüsen: / Die Drüsen reichen etwa bis zur Mitte des Schlundes, eine zusammenhängende Schicht bildend / (Ellenberger 1827, 1884).

/ Die acinösen Drüsen lassen sich bis auf circa 30 cm unterhalb des Schlundkopfes, jedoch nur in sehr vereinzelten Häufchen, nachweisen / (Kunze und Mühlbach 3269, 1885).

/ Die Drüsen reichen bis 35 cm unter den Pharynx / (Ellenberger und Kunze 158, 1885).

/ Die Drüsen reichen ungefähr bis zur Mitte der Länge des Schlundes / (Ellenberger und Müller 7784, 1896).

/ Die Drüsen liegen in der Submucosa. Die Ausführgänge münden, wie schon Kunze und Mühlbach beschrieben, in Einbuchtungen, und zeigen oft kurz vor der Mündung ampullenartige Erweiterungen, welche Rubeli als „Cisternen" bezeichnet. Rubeli bezeichnet diese Drüsen als tubulo-acinös. Gegen den Ausführgang zu verjüngt sich der Acinus, und indem das Epithel an Höhe abnimmt, geht er in ein enges Rohr, den Anfangsteil des Ausführganges über, in welchen gleichzeitig noch ein zweiter oder dritter Acinus mündet. In diesem engen Stück wird das Sekretionsepithel durch ein niedriges Plattenepithel ersetzt. Rubeli vergleicht dieses Stück mit den Schaltstücken bei den Speicheldrüsen. Dann erweitert sich der Gang rasch, und das Plattenepithel geht in die kubische Form über. Der gemeinsame Endgang erweitert sich, mehr allmählich oder plötzlich, zu der Cisterne (Ampulle, Kunze), welche meist eine Mehrzahl von Drüsengängen in sich aufnimmt. Von der Cisterne führt das verhältnismäfsig enge Endstück zur Oberfläche.

Cisterne und Endgang tragen ein geschichtetes Pflasterepithel / (Rubeli 4828, 1889).

/ Es finden sich Drüsen mit Lymphfollikeln kombiniert (conf. Mensch) / (Flesch 251, 1888).

/ Rubeli betont die innige Lagebeziehung des lymphadenoiden Gewebes zu den Drüsen. Er fand nirgends entfernt von den Drüsen resp. ihren Ausführgängen isolierte Herde von lymphadenoidem Gewebe; umgekehrt fand er kaum eine Drüse, an welcher nicht ein gröfserer oder kleinerer Herd von lymphadenoidem Gewebe vorhanden ist. Diese Herde umgeben entweder die letzten grofsen Drüsengänge noch im Bereich des Drüsenkörpers selbst bis zu ihrer Ausmündung in die Cisternen oder die Cisternen selbst oder den benachbarten Teil des Endganges.

Submucosa: Dieselbe läfst in der oberen Hälfte des Schlundes zwei Schichten unterscheiden, eine Drüsenschicht und eine Fettschicht / (Rubeli 4828, 1889).

Muscularis mucosae: / Die Muscularis mucosae besteht aus glatter Muskulatur / (Kunze und Mühlbach 3269, 1885).

/ Die Muscularis mucosae fehlt; statt derselben zeigen sich hie und da einige kleine längsverlaufende, aus glatten Fasern bestehende

Muskelbündel, die aboralwärts zahlreicher werden / (Rubeli 4828, 1889).

Muscularis: / Beim Schweine erscheinen erst in der Nähe der Cardia, und zwar zuerst in der inneren Schicht, die glatten Muskelfasern / (Ellenberger 1827, 1884).

/ Die Muscularis zeigt ähnlichen Faserverlauf wie beim Pferd. Glatte Muskelelemente finden sich von der Mitte des Schlundes an, doch läfst sich die äufsere Portion der äufseren Schicht (quergestreift) bis nach dem Magen hin verfolgen / (Kunze und Mühlbach 3269, 1885).

### Wiederkäuer (Haustiere).

/ Bischoff vermifste im Ösophagus des Ochsen und Kalbes die Drüsen / (Bischoff 56, 1838).

/ Die acinösen Drüsen werden bis kaum 3 cm unter dem Schlundkopf und dann nur sehr spärlich angetroffen / (Kunze und Mühlbach 3269, 1885).

/ Die Drüsen haben tubulösen Bau. Sie finden sich nach Leisering und Franck nur im Schlundkopf (Pharynx); nach Kunze und Mühlbach sollen sie sich bis 3 cm in den Schlund hinab erstrecken. Rubeli konnte sie gleichfalls nur am Übergang des Pharynx in den Schlund feststellen, d. h. bis in das Niveau der Cartilago cricoidea. Die Drüsenzellen sind polygonal oder kegelförmig mit wandständigem Kern. Die Ausführgänge tragen kubisches oder cylindrisches Epithel, das sich durch Tinktion von den Sekretionszellen unterscheiden läfst. Die Drüsen sind frei von lymphadenoidem Gewebe, wie beim Pferde und im Gegensatz zum Schwein / (Rubeli 4828, 1889).

/ Muscularis mucosae: Die Muscularis mucosae besteht aus vereinzelten Längsbündeln.

Die Muscularis enthält gar keine glatten Muskelfasern; die quergestreiften Fasern ihrer äufseren Schicht strahlen noch auf den Pansen, die Haube und die Wand der Schlundrinne aus, dort an dem intermuskulären Bindegewebe endend, während ihre innere Schicht scharf an der Cardia aufhört / (Ellenberger 1827, 1884).

/ Die Muscularis verläuft in kurzen Spiralen kreisförmig. Die innere Portion der äufseren Schicht verläuft mehr longitudinal, in langen Spiralen, während die äufsere Portion der äufseren Schicht in ihrem Verlaufe sich mehr der eigentlichen inneren Schicht nähert, aber in entgegengesetzter Richtung als diese sich schlängelt. Es handelt sich dabei bis zum Wanst um quergestreifte Muskulatur, während die Muscularis mucosae aus glatter Muskulatur gebildet wird / (Kunze und Mühlbach 3269, 1885).

### Bos taurus, Rind.

Epithel: / Geschichtetes Pflasterepithel mit stratum corneum, doch verhornen die Zellen nie vollständig. Das Rete Malpighii füllt die Vertiefungen der Mucosa nicht vollständig aus, und das stratum corneum dringt zwischen die Papillen und zwischen die Leisten der Mucosa ein. Das stratum corneum besitzt in den Furchen eine gröfsere Dicke als auf den Leisten.

Papillen: Schütz findet die Schleimlederhaut (corium, also Lamina propria der Mucosa) mit Leisten besetzt, welche in der Längs-

richtung des Schlundes verlaufen. Diese Leisten dürfen nicht mit den Falten der Schlundschleimhaut verwechselt werden, welche durch Zug oder durch Spannung der letzteren ausgeglichen werden.

Franck hat diese Leisten zuerst beim Pferd beschrieben.

Die Leisten und die zwischen denselben gelegenen Vertiefungen sind mit Wärzchen, Papillen, besetzt. Die Entfernung der Gipfel der Leisten beträgt durchschnittlich 0,6 mm; sie sind 0,2—0,4 mm hoch. Die Papillen sind 0,1—0,3 mm lang, und a) an der Spitze 0,01 bis 0,02 mm, und b) an der Basis 0,05—0,07 mm breit. Die Papillen sind niemals geteilt / (Schütz 6533, 1875).

/ Es finden sich Längsfalten der Lamina propria. Denselben sitzen aber noch kegelförmige Bindegewebspapillen am oberen Rande auf / (Strahl 5375, 1889).

/ Wanderzellen im Epithel kommen vor / (Schütz 6533, 1875).

Drüsen: / Die Drüsen reichen bis 3 cm unter den Pharynx / (Ellenberger 1827, 1884 und Ellenberger und Kunze 158, 1885).

Muscularis: / Die Muskelschicht bestand beim Kalb (Bos taurus) aus quergestreiften Fasern bis einen halben Zoll vom Magen / (Gulliver 2467, 1839).

/ Auch beim Rind fehlen, wie beim Schaf, Längsfasern. Die Muskeln sind in der ganzen Länge quergestreift / (Gillette 2324, 1872).

### Ovis aries.

/ Der ganze Schlund besteht aus quergestreiften Fasern; einzelne finden sich noch dreiviertel Zoll sich auf den Magen ausdehnend / (Gulliver 2467, 1839).

/ Es finden sich beim Schaf keine Längsbündel in der Muscularis, und die ganze Wand setzt sich aus verflochtenen Fasern zusammen, welche zuerst tiefliegen und dann oberflächlich werden und umgekehrt. Sie sind halbringförmig und bilden sich kreuzende Bündel (nicht spiralig).

Die Muskelfasern sind quergestreift in der ganzen Länge und Dicke der Muskelschicht / (Gillette 2324, 1872).

### Ovis tragelaphus Desm.

/ Die quergestreiften Muskelfasern reichen bis einen halben Zoll vom Schlundende / (Gulliver 2467, 1839).

### Capra hircus.

/ Die quergestreiften Muskelfasern gehen bis zum Magen und werden sehr reichlich im letzteren Teile des Schlundes gefunden / (Gulliver 2467, 1839).

### Cervus Dama, Linn.

/ Die Muskelfasern sind gröfstenteils quergestreift in der ganzen Ausdehnung; doch finden sich zwei Zoll vom Magen entfernt glatte Muskelfasern beigemischt / (Gulliver 2467, 1839).

### Cameleopardalis giraffe, Giraffe.

/ Die Mucosa ist dick und trägt ein wohlentwickeltes weiches und glattes Epithelium / (Owen 4168, 1841).

Muscularis: / Die äufsere Schicht ist die dickere, dieselbe ist quer angeordnet; die innere Schicht verläuft schräg mit Annäherung an die Längsrichtung. Wenn die Muskulatur nach ihrer Anordnung auch Ähnlichkeit mit der quergestreiften zeigte, so vermochte Owen doch Querstreifung nicht zu erkennen / (Owen 316, 1838 und Owen 4168, 1841).

/ Die Muscularis des Ösophagus besteht ganz aus quergestreiften Muskelfasern, welche sowohl in der äufseren wie in der inneren Schicht ringförmig verlaufen / (Richiardi 4670, 1880).

## Sirenia.

### Manatus americanus.

/ Die Mucosa trägt in ziemlich regelmäfsigen Abständen starke Papillen und, diese ganz deckend, ein geschichtetes Plattenepithel. Die Zellen der obersten Lagen des letzteren sind stark abgeplattet, nur mit rudimentären Kernen versehen; tiefer abwärts folgen schön entwickelte Riffzellen; die tiefste Schicht zeigt eine Lage Cylinderzellen.

Der Ösophagus zeigt bis in die unmittelbar über dem Magen gelegene Gegend eine äufsere longitudinale und innere ringförmige quergestreifte Muskulatur; die ringförmige Schicht ist fast genau doppelt so stark, wie die längslaufende. Zwischen beiden findet sich eine ziemlich starke trennende bindegewebige Lage. Eine Submucosa ist deutlich. Die Muscularis mucosae ist aus ringförmig und longitudinal verlaufenden Fasern gewebt / (Waldeyer 126, 1892).

/ Der Ösophagus ist sehr dick und besitzt Längsfalten. Er besitzt zwei Schichten glatter Muskelfasern, geschichtetes Epithel, ausgeschnitten durch hohe Papillen, jedoch mit glatter Innenfläche. Die tiefe Schicht der Malpighischen Zellen ist leicht braun pigmentiert. In der Nähe der Cardia finden sich keine Drüsen / (Pilliet et Boulart 7527, 1895).

### Manatus senegalensis, Lamantin.

/ Hat quergestreifte Muskelfasern und geschichtetes Pflasterepithel / (Pilliet 94, 1891).

/ Der Ösophagus besitzt quergestreifte Muskelfasern; Drüsen fehlen; das geschichtete Pflasterepithel ist sehr dick / (Pilliet et Boulart 7527, 1895).

## Proboscidea.

### Elephas indicus.

/ Watson fand, dafs die Muskelfasern des Ösophagus quergestreift sind bis zu der Ösophagealöffnung im Zwerchfell, und dafs die Muskeln in zwei Schichten angeordnet sind, einer äufseren längs und einer inneren spiralig verlaufenden Schicht. Der eine Teil der Spiralfasern verläuft von rechts nach links, der andere in entgegengesetzter Richtung / (Miall and Greenwood 3893, 1878).

## Lamnungia.

Hyrax capensis, Daman.

/ Das äufsere Drittel der Wand des Ösophagus nimmt die Längsmuskulatur ein, das zweite Drittel die Ringmuskelschicht, das dritte Drittel ist die Mucosa, welche auf der freien Fläche eine ziemliche Anzahl von Papillen trägt, und welche Drüsen enthält, welche sich oft in der Zahl von 2—3 mit einem gemeinschaftlichen Ausführgang vereinigen. Das Epithel der Oberfläche ist sehr dick / (George 347, 1875).

## Rodentia.

/ Bei Nagern sind die Muskelelemente des Ösophagus durchweg quergestreift / (Funke 6647, 1857).

Lepus cuniculus, Kaninchen.

/ Die Länge des Ösophagus ist 2 cm / (Krause 6515, 1884).

/ Die Lamina propria zeigt nicht kegelförmige, sondern leistenförmige Vorsprünge. Dieselben halten immer die Längsrichtung ein und lassen sich durch Injektion ausgleichen.

Der Pharynxwulst ist angedeutet, aber nicht so deutlich wie beim Hund (siehe dort). Die Drüsen hören hier vollständig auf. Sie reichen nur bis etwa zum unteren Rande des Kehlkopfes. Auch Klein meldet schon, dafs im Ösophagus des Kaninchens die Drüsen fehlen / (Strahl 5375, 1889).

Drüsen: / Drüsen konnte Klein nicht nachweisen / (Klein in Klein und Verson 3038, 1871).

/ Graff bildet Drüsen aus der Speiseröhre des Kaninchens ab / (Graff 7402, 1880).

/ Die Schleimhaut zeigt viele traubige Drüsen, welche Schleim absondern, der das Hinabgleiten der Nahrungsmittel erleichtert / (Vogt und Yung 6746, 1894).

Es möchten diese sich so sehr widersprechenden Angaben über das Vorhandensein resp. Fehlen von Drüsen im Ösophagus des Kaninchens fast den Gedanken erwecken, ob vielleicht die verschiedenen Spielarten des Kaninchens hierin ein unterschiedliches Verhalten zeigen?

/ Die Muscularis mucosae fehlt im Anfange des Ösophagus, dann treten longitudinal verlaufende Bündel auf; erst im letzten Viertel bildet sie eine circa 0,04 mm breite zusammenhängende Schicht, die von zahlreichen zu den Papillen ziehenden Gefäfsen durchbrochen wird / (Klein in Klein und Verson 3038, 1871).

Muscularis: / Die quergestreiften Muskelfasern reichen bis zum Schlundende und noch eine kurze Strecke auf die Cardia / (Gulliver 2467, 1839).

/ Klein schildert den Verlauf der Muscularis eingehend. — Die glatten Muskelfasern treten erst im vierten Viertel, und zwar zuerst in der äufseren Längsschicht auf. Im unteren Teil des letzten Viertels lösen die glatten Muskelfasern die quergestreiften nicht einfach ab, sondern treten in grofser Menge neu auf, so dafs diese

äufserste Schicht die beiden anderen an Breite nahe über der Cardia übertrifft / (Klein in Klein und Verson 3038, 1871).

Muscularis: / Quergestreifte Muskelfasern finden sich in der ganzen Länge des Kanals. Sie hören in kleiner Entfernung von der Cardia auf / (Gillette 2324, 1872).

/ Ranvier findet gegen Klein bis zur Cardia noch quergestreifte Muskelfasern / (Ranvier 4471, 1879).

/ Die Muscularis besteht, wie dies Klein angab, aus drei Schichten: eine Ringschicht zwischen zwei längsverlaufenden Schichten. Von der Mitte des Ösophagus an kann man drei Schichten unterscheiden. Die Muskelfasern des Kaninchenösophagus haben die Struktur der weifsen Muskelfasern dieses Tieres. Die Kerne sind weniger zahlreich als in den roten Muskeln und springen nach aufsen vor, unter dem Sarcolemma.

In den quergestreiften Muskeln sind die Nervenendigungen in Form motorischer Endplatten aufserordentlich zahlreich / (Ranvier 4466, 1880).

Fig. 78. **Durchschnitt durch den Ösophagus vom Meerschweinchen.** Querschnitt durch den oberen Teil, nur grobe Falten, keine Leisten.
*Ep* Epithel; *T* Tunica propria. Leitz Ok. I. Obj. 3. Nach Strahl 5375, 1889. (Schematisiert.)




Fig. 79. **Durchschnitt durch den Ösophagus vom Meerschweinchen.** Querschnitt durch den mittleren Teil; regelmäfsige kleine Leisten.
*Ep* Epithel; *T* Tunica propria. Leitz Ok. I. Obj. 3. Nach Strahl 5375, 1889. (Schematisiert.)




Fig. 80. **Durchschnitt durch den Ösophagus vom Meerschweinchen.** Querschnitt aus dem unteren Teil. Höhere Leisten als in der Mitte.
*Ep* Epithel; *T* Tunica propria. Leitz Ok. I. Obj. 3. Nach Strahl 5375, 1889. (Schematisiert.)

Auerbachscher Plexus. / Während im Auerbachschen Plexus des Darmes markhaltige Fasern fehlen, sind dieselben in dem Plexus des Ösophagus zahlreich. Die Ganglien des Plexus des Ösophagus sind viel voluminöser als die des Darmes, und seine Nervenzellen sind viel gröfser. Der Plexus des Ösophagus hat viel ausgedehntere Maschen als der des Darmes / (Ranvier 4466, 1880).

Blutgefäfse: / Heitzmann giebt eine Abbildung eines Querschnittes aus der Speiseröhre des Kaninchens mit injizierten Blutgefäfsen. Die Gefäfsversorgung ist in den Lagen dicht unterhalb des Epithels eine überaus reichliche, im Abschnitte gegen den Muskel hin jedoch spärlich / (Heitzmann 2606, 1883).

### Cavia cobaya, Meerschweinchen.

/ Die Schlundschleimhaut endigt in der Cardia in einem Polster, welches durch lange Papillen gebildet wird, welche in einem gemeinschaftlichen Epithel versenkt sind. Dieses Epithel enthält viel Eleïdin / (Ranvier 4494, 1883).

/ Es finden sich nicht kegelförmige, sondern leistenförmige Erhebungen der Lamina propria. Die Höhe der Leisten nimmt in der Richtung von oben nach unten zu (siehe Fig. 78, 79 und 80) / Strahl 5375, 1889).

Muscularis: / Die quergestreiften Muskelfasern dehnen sich bis zum Magen aus / (Gulliver 2467, 1839).

### Muridae.

Muskulatur: / Bei den eigentlichen Mäusen greifen die bis 0,02 mm starken quergestreiften Muskeln des Schlundes nie auf den Magen über, sondern hören samt und sonders in der Cardia auf.

Drüsen fehlen im Schlund / (Brümmer 78, 1876).

### Mus musculus, Hausmaus.

/ Die Innenfläche des Ösophagus zeigt Längsfalten, welche bei starker Ausdehnung schwinden. Schichten: Fibrosa; Muscularis, innere Ringschicht dicker als die äufsere Längsschicht; Mucosa. Die Muscularis zeigt nur quergestreifte Muskelfasern. Die Mucosa besteht aus Bindegewebe mit feinen elastischen Fasern und trägt ein geschichtetes Pflasterepithel / (Grimm 6583, 1866).

/ Die Grenze der Lamina propria gegen das Epithel hin ist bei der Maus eine durchaus gleichmäfsige. Kleine Vorsprünge, die als Durchschnitte von Papillen oder Leisten anzusehen sind, fehlen ganz / (Strahl 5375, 1889).

### Mus decumanus, Ratte.

/ Im Epithel des ganzen Schlundes der Ratte findet sich Eleïdin / (Ranvier 4494, 1883).

/ Die Muskelfasern waren bei Mus decumanus ganz quergestreift, mit einer Beimischung von Fasern von differentem Charakter in der Nähe des Magens / (Gulliver 2467, 1839).

Muscularis: / Alle Schichten bleiben bei der Ratte bis zur Cardia frei von glatten Muskelfasern / (Klein in Klein und Verson 3038, 1871).

/ Im oberen, mittleren und unteren Teil findet man bei der Ratte nur quergestreifte Muskelfasern / (Gillette 2324, 1872).

### Arvicola amphibius und Arvicola arvalis.

Muskulatur: / Zwei Schichten quergestreifter Muskeln. Die innere Muskelschicht verläuft spiralig und hört an der Cardia auf; die äufsere verläuft längs und endet bei der Feldmaus, wie die innere Schicht, an der Cardia; bei der Wasserratte läuft sie aber noch eine kurze Strecke auf der Magenwand fort. Epithel: Geschichtetes Pflasterepithel mit Riffzellen / (Brümmer 78, 1876).

### Hypudaeus arvalis.

/ Die Muskelhaut besteht bis zum Magen aus quergestreiften, schmalen Primitivbündeln / (Leydig 183, 1854).

### Castor fiber, Biber.

/ Am unteren Ende des Schlundes vom Biber finden sich vom Epithel gebildete harte Vorsprünge oder Warzen. Die faltigen Er-

hebungen des Bindegewebes darunter sind nicht höher als auf der übrigen Schlundfläche / (Leydig 563, 1857).

### Sciurus vulgaris, Eichhörnchen.

Ich gebe in Fig. 81 einen Querschnitt durch die Mitte des Ösophagus. Das Oberflächenepithel ist ein hohes geschichtetes Pflasterepithel, in der Figur mit Leukocyteneinlagerungen. Ebenso zeigt das darunter liegende Schleimhautgewebe bis zur Muscularis

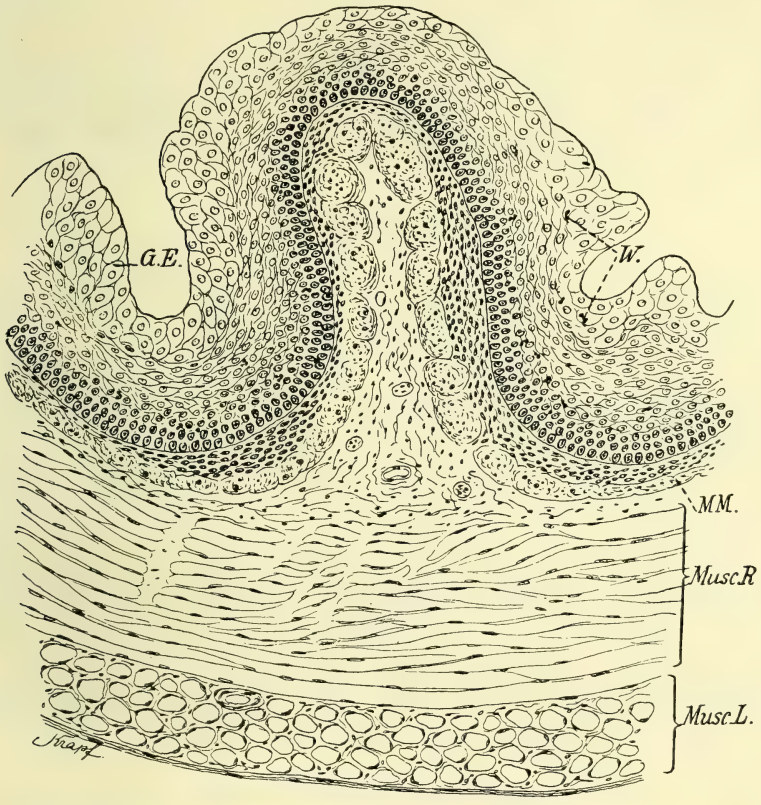


**Fig. 81. Querschnitt durch den Ösophagus des Eichhörnchens.**
*GE* Geschichtetes Oberflächenepithel; *W* Wanderzellen in demselben; *MM* Muscularis mucosae; *MuscR* Ring- und *MuscL* Längsschicht der Muscularis (beide quergestreift). Vergrößerung ca. 112fach.

mucosae Leukocyteninfiltration. Die Muscularis mucosae besteht aus einer dicken Schicht längsverlaufender Muskelbündel. Die Muscularis selbst besteht in der ganzen Länge des Ösophagus aus quergestreifter Muskulatur bis in die Nähe der Cardia, wo sich der Austausch in glatte Muskulatur derart vollzieht, daſs sich zunächst nach innen von der quergestreiften Ringschicht eine weitere glatte Ringschicht anlegt, welche an Stärke zunimmt, während die andere allmählich schwindet. Vielleicht war es ein ähnliches Verhalten bei anderen Tieren, welches manche Beobachter veranlaſste, von drei Schichten

der Muscularis im Ösophagus zu reden. Die letzten Ausläufer der quergestreiften Muskulatur finden sich noch in unmittelbarer Nähe der Cardia.

Drüsen fand ich im ganzen Ösophagus nicht auf, wiewohl mit in den Schnitt gefallene Teile des Schlundkopfes zeigten, dafs wir es in letzterem mit einem sehr drüsenreichen Organ zu thun haben.

### Spermophilus citillus.

Die Verhältnisse beim Ziesel stimmen in hohem Mafse mit den beim Eichhörnchen beschriebenen überein. Nur erfolgt der Wechsel von quergestreifter in glatte Muskulatur noch rascher unmittelbar an der Cardia. Drüsen fehlen. Nur am untern Ende des Ösophagus münden einige Drüsen, welche auch zu der hier sehr wenig entwickelten Cardiadrüsenregion gerechnet werden können, noch im Bereich des geschichteten Epithels aus.

## Carnivora.

/ Bei den Carnivoren sind die Zellen der Ösophagusdrüsen Schleimzellen / (Klein and Noble Smith 312, 1880).

Einen an der Übergangsstelle des Pharynx in den Schlund liegenden Wulst (Pharynxwulst), der nach Strahl 5375, 1889 von Franck zuerst beschrieben wurde, erwähnt auch Kossowski. / An der Übergangsstelle des Pharynx in den Ösophagus findet sich eine cirkuläre Schleimhautfalte, welche bei Hunden zahlreiche Schleimdrüsen enthält, bei Katzen dagegen derselben gänzlich entbehrt / (Kossowski 3159, 1880 nach dem Referat von Mayzel in Schwalbes Jahresbericht Bd. 9).

/ Beim Hunde liegt am Eingange des Ösophagus eine drüsenreiche, bei der Katze drüsenlose Schleimhautfalte / (Ellenberger 1827, 1884).

/ Der Ringwulst am Schlundanfange ist beim Hunde drüsenhaltig, bei der Katze drüsenfrei. Es handelt sich um eine am Schlundeingange, in der Höhe des aboralen Randes des Ringknorpels liegende, ziemlich breite Ringfalte, in welcher ein starkes Muskelbündel liegt / (Ellenberger und Müller 7784, 1896).

### Canis familiaris, Hund.

/ Die Schleimhautpapillen sind selten und rudimentär / (Ranvier 4466, 1880).

/ Die Leisten, in welchen die Lamina propria vorspringt, erscheinen hier nicht ganz so regelmäfsig angeordnet, wie bei Kaninchen und Meerschweinchen.

Die Vorsprünge der Lamina propria lassen sich durch Injektion ausgleichen. Die Epithelzellen erscheinen in solchen Präparaten abgeplattet / (Strahl 5375, 1889).

**Oberflächenepithel:** / Das Ösophagealepithel ist dünner als beim Menschen / (Ranvier 4466, 1880).

**Drüsen:** / Die Drüsen sind schon Bischoff bekannt; sie bilden nach ihm an der Übergangsstelle des Schlundes in den Magen einen dicken Ring / (Bischoff 56, 1838).

/ Die Drüsen bilden eine durch die ganze Länge des Ösophagus zusammenhängende Schicht / (Klein in Klein und Verson 3038, 1871).

/ In Fig. 82 und 83 gebe ich eine Abbildung der Ösophagealdrüsen und der Drüsenzellen nach Klein and Noble Smith 312, 1880 / (Klein and Noble Smith 312, 1880).

/ Auch Ranvier konstatiert grofse und reichliche Drüsen, welche in der Submucosa liegen / (Ranvier 4466, 1880).

/ Die Drüsen bilden eine dichte zusammenhängende Schicht, die besonders stark am Schlundeingang ist. Die Drüsen sind mit cylindrischen Schleimzellen ausgestattet. Ihre Ausführgänge ver-

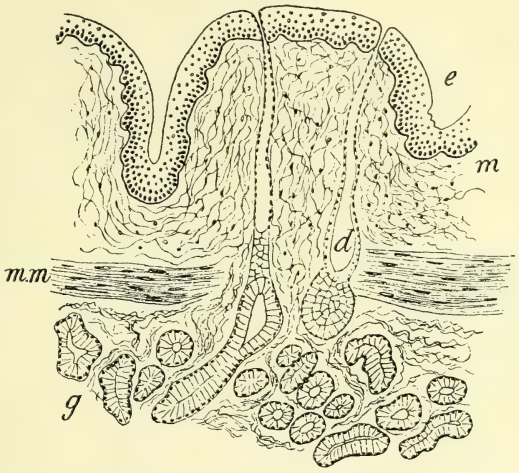


Fig. 82.
**Vertikalschnitt durch die Schleimhaut des Ösophagus vom Hund.** Ungefähr 45fach vergröfsert.
*e* Geschichtetes Oberflächenepithel; *m* Bindegewebe der Mucosa; *mm* Muscularis mucosae, ein einziges Blatt von Längsbündeln glatter Muskelzellen; *g* die in der Submucosa liegenden Schleimdrüsen; die weiten infundibala dieser gehen in die Ausführgänge über; *d* Ausführgänge, welche trichterförmig an der Oberfläche münden. Nach Klein and Noble Smith 312, 1880.

laufen leicht geschlängelt und sind innen mit einem zwei- bis dreischichtigem Plattenepithel bedeckt / Ellenberger 1827, 1884).

/ Die Drüsen reichen bis zum Magen. Es kommen 12 Ausführgänge auf 1 qcm / (Ellenberger und Kunze 158, 1885).

/ Die Lehrbücher der Veterinäranatomie geben übereinstimmend an, dafs beim Hund nur im Beginn des Ösophagus Schleimdrüsen vorkommen sollen. Franck sagt: „Eine eigentliche Drüsenschicht fehlt, doch ziehen sich acinöse Drüsen verschieden weit von der

Fig. 83. **Zellen aus den Ösophagusdrüsen des Hundes.** Ungefähr 360fach vergröfsert. Nach Klein und Noble Smith 312, 1880.



Rachenhöhle aus in den Ösophagus hinein; am Anfang des Schlundes findet sich beim Hund ein förmlicher Ringwulst, der wesentlich durch ein starkes Lager von Schleimdrüsen hervorgerufen wird.“ Eichenberger 1806, 1885 findet, dafs durch die ganze Länge dieses Rohres eine Drüsenschicht vorhanden ist. Eichenberger, der angiebt, eine grofse Anzahl von Hunden untersucht zu haben, findet: Die Drüsen des Hundes sind traubenförmig. Auf einem Quadratcentimeter Schleimhautoberfläche münden meistens 12 Ausführgänge. Die Drüsen sind noch mit dem unbewaffneten Auge zu erkennen. Jede Drüse besitzt einen für sich getrennt an der Schleimhautoberfläche mündenden Ausführgang. Ausnahmsweise vereinigen sich zwei Ausführgänge zu einem gemeinschaftlichen Ausführgang. Es sind Schleim-

drüsen; die Acini sind kreisrund oder elliptisch. Die Maſsangaben Eichenbergers gebe ich nicht wieder, da nicht angegeben, ob von groſsen oder kleinen Hunden, welchen Rassen oder ob Durchschnittsmaſse, oder ob bei allen Hunden gleiches Verhalten. Der Ausführgang besitzt ein zwei- bis dreischichtiges Pflasterepithel. Dasselbe ist scharf abgesetzt von dem der Acini, geht aber ohne erkennbare Grenze in das Schlundepithel über. An der Mündung ist der Ausführgang häufig enger, als in der Nähe der Drüse. Membrana propria vorhanden. Detailangaben fehlen, z. B. betreffend die Muscularis mucosae etc. Auch aus der Zeichnung Eichenbergers läſst sich hierüber nichts entnehmen / (Eichenberger 1806, 1885).

/ In den Schleimdrüsen kommen nach Klein in geringer Anzahl Halbmonde vor / (Stöhr 5364, 1887).

/ Auch Flesch findet den Ösophagus des Hundes an Drüsen sehr reich; Noduli fehlen fast ganz (Flesch 251, 1888).

/ Edelmann betont das Vorhandensein groſser Mengen tubulo-acinöser Schleimdrüsen in der Submucosa des Schlundes / (Edelmann 77, 1889).

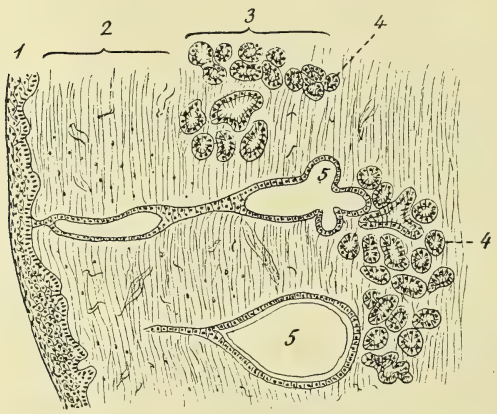


Fig. 84. **Querschnitt durch die Ösophagusschleimhaut vom Hund.**
*1* Epithel; *2* Lamina propria; *3* Submucosa; *4* Drüsen; *5* Drüsenausführgänge. Nach Rubeli 4828, 1889.

/ Die Drüsen sind durch den ganzen Schlund verbreitet (Klein, Stricker). Eichenberger fand sie gleichfalls im ganzen Schlund, ebenso Rubeli. Die gröfste Zahl von Drüsen findet Rubeli in der quergestellten Schleimhautfalte am Eingang des Schlundes. Zur Zeit, während sich Rubelis 4828, 1889 Arbeit im Druck befand, veröffentlichte Strahl eine Abhandlung über den Hundeösophagus mit einer Abbildung, die Rubelis Taf. II, Fig. I ähnlich ist. Zugleich bemerkt Rubeli, daſs Strahl beim Rinde Befunde erhielt, wie sie früher von Schütz (Archiv für wissenschaftliche und praktische Tierheilkunde 1875 S. 66) beschrieben worden sind.

Die Drüsen (siehe Fig. 84) bestehen aus einer gröfseren Anzahl von Schläuchen, 20—50 im Mittel. Sie sind verästelt tubulös. Die Ausführgänge zeigen starke Erweiterungen, „Ampullen," verengern sich aber wieder beim Herantreten an das Oberflächenepithel. Die Ausführgänge durchziehen das Stratum proprium in gerader Richtung, ausnahmsweise etwas geschlängelt. Die Ausführgänge haben zwei- bis dreischichtiges kubisches Epithel. Die Kerne des Epithels der Ausführgänge sind rund und liegen in der Mitte der Zelle, während die der Sekretionszellen wandständig sind. Die Epithelzellen der Drüsenschläuche zeigen zwei Partieen, welche sich nach ihrem Tinktionsvermögen unterscheiden (die wandständige färbt sich mit Boraxkarmin, die centrale bleibt ungefärbt). Gegen Jodgrün

zeigt das Drüsengewebe des Hundes ein anderes Verhalten, als das Drüsengewebe des Schweins.

Die am Schlundeingang gelegene ringförmige Schleimhautfalte ist drüsenreich / (Rubeli 4828, 1889).

/ Die Drüsen (siehe Fig. 85) sind stark ausgebildet, gleichmäfsig durch den ganzen Schlund bis zur Übergangsstelle in den Magen vorhanden.

An der Übergangsstelle des Pharynx in den Schlund findet sich ein ringförmiger Wulst, der von Franck zuerst beschrieben wurde und von Strahl Pharynxwulst genannt wird. Hier ändern sich die Drüsen plötzlich. Die oberen (siehe Fig. 87), nach dem Pharynx zu

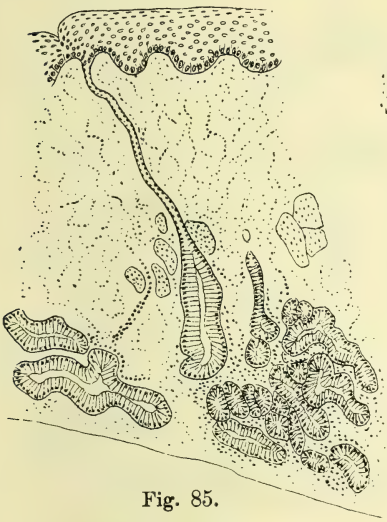

Fig. 85.

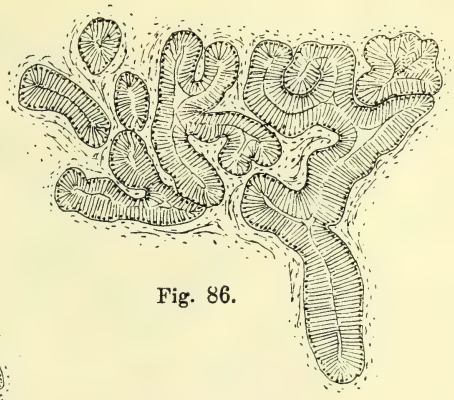

Fig. 86.

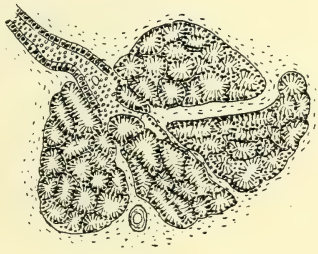

Fig. 87.

Fig. 85. **Ösophagus vom Hund.** Querschnitt. Ein Ausführgang der Ösophagusdrüsen verläuft in der Schnittebene. Nach Strahl 5375, 1889.

Fig. 86 und 87. **Ösophagus vom Hund.** Drüsen dicht oberhalb und unterhalb des Pharynxwulstes.

Fig. 86. Tubulöse Form dicht unterhalb des Wulstes. Nach Strahl 5375, 1889.

Fig. 87. Acinöse oberhalb des Wulstes. Nach Strahl 5375, 1889.

gelegenen, sind rein acinös. Die tieferen (siehe Fig. 86) zeigen die langgestreckten Formen, wie man dieselben auch sonst im ganzen Schlund findet. Es sind grofse Drüsen; die spärlichen Ausführgänge tragen niedriges Epithel. Sie unterscheiden sich von den Pharynxdrüsen auch durch Färbungsunterschiede / (Strahl 5375, 1889).

Ellenberger und Baum 7366, 1891 erklären die Drüsen für Schleimdrüsen. Einen Durchschnitt durch den Ösophagus des Hundes gebe ich in Fig. 88 nach Böhm und v. Davidoff 7282, 1895.

/ Drüsenentwicklung: Bei vierzehntägigen Hunden gleichen die gesamten Ösophagusdrüsen den Pharynxdrüsen in ihrer Form, und erst später legen sich die eigentümlichen langgestreckten Drüsenschläuche der Schlunddrüsen durch Verlängerung der Acini an / (Strahl 5375, 1889).

Ich fand beim wenige Tage alten Hund die Ösophagealdrüsen, wie sie Strahl beschreibt, bis zur Cardia reichend.

/ Die **Muscularis mucosae** bildet hier keine zusammenhängende Schicht (wie beim Menschen), sie entwickelt sich in der Mitte des ersten Viertels des Schlundes aus vereinzelt auftretenden longitudinalen Bündeln / (Klein in Klein und Verson 3038, 1871).

/ Es findet sich eine aus glatten Muskelfasern bestehende längsverlaufende Muscularis mucosae / (Ranvier 4466, 1880).

/ Die Muscularis mucosae ist sehr dick, und ihre Bündel sind miteinander zu einem Geflecht verbunden / (Klein and Noble Smith 312, 1880).

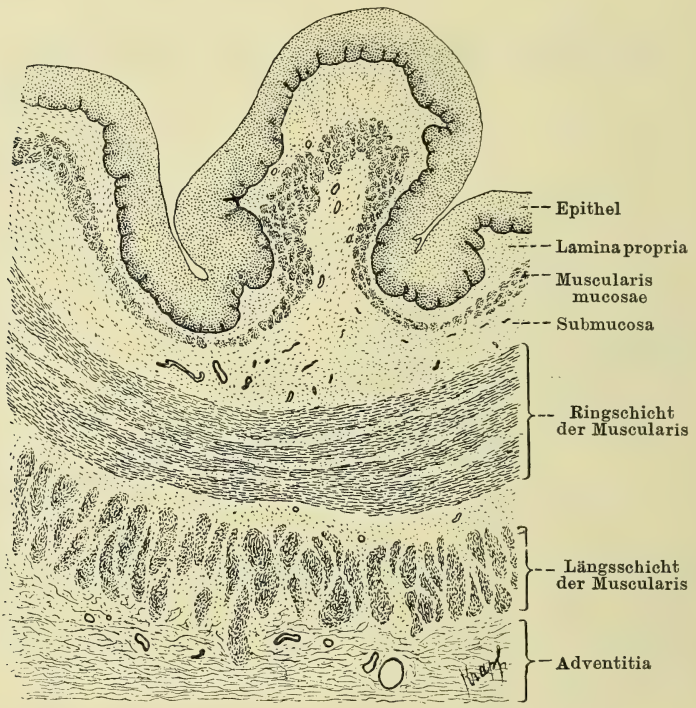


Fig. 88. **Durchschnitt durch den Ösophagus eines Hundes.** 18mal vergrößert. Nach Böhm und v. Davidoff 7282, 1895.

/ Die aus glatter Muskulatur bestehende Muscularis mucosae beginnt erst in der Mitte des ersten Viertels mit vereinzelten Bündeln, diese vermehren sich nach unten zwar bedeutend, ohne aber eine geschlossene Membran zu bilden / (Ellenberger 1827, 1884).

/ Die Muscularis mucosae beginnt erst in der Mitte des ersten Viertels des Schlundes und bildet keine geschlossene Membran (Ellenberger) / (Rubeli 4828, 1889).

**Muskulatur**: Gulliver 2467, 1839 beschrieb zwei Schichten quergestreifter Muskulatur.

/ Wildt fand schon 1845, daſs beim Hund nicht eigentlich eine Längs- und Ringmuskelschicht vorkommen, sondern in verschiedener

Richtung gekreuzte spiralige Fasern, derart, dafs an einer Stelle tiefliegende Fasern an einer anderen Stelle oberflächlich werden können / (Ranvier 4471, 1879).

/ Die Bündel der äufseren Muscularis haben keinen geradlinigen, sondern einen ausgesprochen spiralförmigen Verlauf.

Die glatten Muskelfasern treten in der Muscularis externa erst mit dem Anfang des letzten Viertels auf; sie beschränken sich aber auch da ausschliefslich auf die innere Schicht, welche erst hart über der Cardia nur aus glatten Muskelfasern besteht. Die übrigen Schichten sind bis zum Übergang des Ösophagus in den Magen nur aus quergestreiften Muskelfasern zusammengesetzt / (Klein in Klein und Verson 3038, 1871).

/ Es ist zu unterscheiden:

1. Eine oberflächliche Schicht;
2. eine darunterliegende mittlere Schicht;
3. eine tiefe Schicht.

Quergestreifte Muskelfasern hören plötzlich an der Cardia auf / (Gillette 2324, 1872).

/ Die quergestreifte Muskulatur reicht in der äufseren Muskelschicht bis zur Cardia und strahlt mit ihren Bündeln auch auf den Magen aus.

Die beiden Schichten der Muscularis kreuzen sich im oberen Teil des Ösophagus wie die zwischeneinander gesteckten Finger zweier Hände; gegen die Schlundmitte werden beide Lagen gleich stark, während etwas weiterhin die äufsere Schicht stärker als die innere wird; dabei wird die erstere allmählich zur Längs-, die letztere zur Kreisfaserlage. Zu diesen beiden Lagen kommt im aboralen Viertel des Schlundes noch eine innere, schwache Längsfaserlage hinzu. Die mittlere Ringfaserschicht bildet einen sphinkterähnlichen Muskelring am Magen, während die innere Längsfaserschicht zur schrägen Schicht wird (Laimer) / (Ellenberger und Baum 7366, 1891).

/ Beim Hunde reicht die quergestreifte Muskulatur der äufseren Schicht bis an die Cardia und strahlt dort in den Magen mit einzelnen Bündeln aus. In der inneren Schicht treten dicht über der Cardia glatte Fasern auf und verdrängen die quergestreiften vollständig / (Ellenberger 1827, 1884).

**Nerven.** / Die Menge der zwischen der inneren Längs- und der mittleren Ringmuskelschicht verlaufenden Nervenstämme, in denen Ganglienzellen vereinzelt oder in gröfserer Menge hintereinander liegend angetroffen werden, ist zahlreicher als beim Menschen / (Klein in Klein und Verson 3038, 1871).

### Canis vulpes, Fuchs.

/ Die Drüsen sind stark ausgebildet, gleichmäfsig durch den ganzen Schlund bis zur Übergangsstelle in den Magen vorhanden / (Strahl 5375, 1889).

Ich gebe eine Abbildung (Fig. 89) aus dem Ösophagus des Fuchses; die Drüsen zeigen viel Ähnlichkeit im Baue mit den beim Hunde beschriebenen. Die Beziehung zwischen Ausführgang und Oberflächenepithel zeigt Fig. 90. Während der Ausführgang noch im Bereich der Muscularis mucosae ein hohes Epithel zeigt, wird

dasselbe vor der Mündung ganz niedrig. Der zur Oberfläche durch das geschichtete Epithel führende Kanal ist sehr fein.

/ Die Muscularis besteht bis $^1/_2$ Zoll von seinem Ende ganz aus quergestreiften Muskelfasern. Dieser Bau, vermischt mit glatten Muskelfasern, dehnt sich bis zum Magen aus / (Gulliver 2467, 1839).

Auch ich fand einzelne quergestreifte Muskelfasern bis zum Magen reichend.

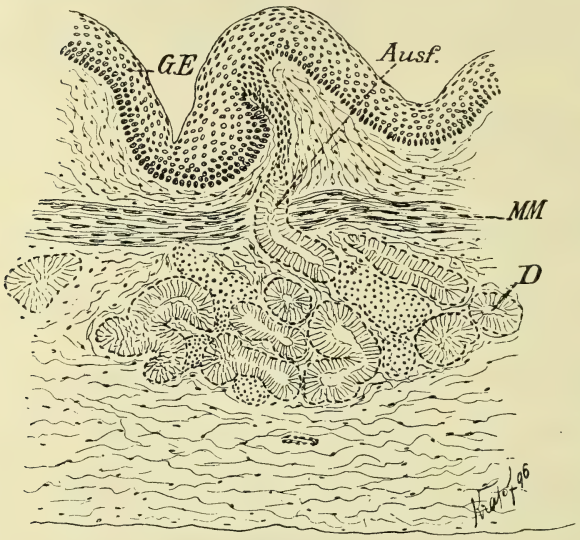


Fig. 89.

Fig. 90.

Fig. 89. **Längsschnitt aus dem Ösophagus des Fuchses.** *GE* Geschichtetes Oberflächenepithel; *MM* Muscularis mucosae; *D* Drüse; *Ausf* deren Ausführgang. Die Muscularis ist nicht gezeichnet. Vergrößerung ca. 68fach.

Fig. 90. **Mündung eines Ausführganges *a* im Oberflächenepithel *e* des Ösophagus vom Fuchs.** Vergrößerung ca. 216fach.

### Canis argentatus, Desm. (Canis lagopus, Linn).

/ Quergestreifte Muskelfasern sind zahlreich bis einen halben Zoll vom Ende des Schlundes; bei Canis lagopus fanden sie sich bis zu seinem Ende / (Gulliver 2467, 1839).

### Ursus labiatus, Blainville.

/ Quergestreifte Muskelfasern finden sich durchweg und dehnen sich noch etwas auf das Cardiaende des Magens aus / (Gulliver 2467, 1839).

### Nasua rufa, Nasenbär.

/ In der Submucosa des Schlundendes befinden sich grofse Drüsenlager. Die Drüsen sind tubulo-acinöser Natur, mit hohen Cylinderzellen ausgekleidet, mit peripher gestellten Kernen / (Edelmann 77, 1889).

/ Die quergestreiften Muskelfasern reichen bis zum Magen. Das äufsere Blatt bestand ganz aus animalen Muskelfasern. Das innere Blatt bestand in der Nähe des Magens aus organischen Muskelfasern / (Gulliver 2467, 1839).

### Nasua fusca, Desm.

/ Die Schlundmuskulatur ist ganz quergestreift, doch finden sich gegen den Magen zu wenig glatte Muskelfasern / (Gulliver 2467, 1839).

### Meles taxus, Dachs.

Beim Dachs fand ich einen Drüsenreichtum in der ganzen Länge des Ösophagus, wie ich ihn bei keinem anderen Tiere gesehen habe. Gegen Hämatoxylin verhielt sich der Inhalt der Drüsenzellen verschieden, manche Zellen färbten sich dunkelblau, andere gar nicht. Inwieweit dieses Verhalten, das offenbar auf verschiedenem Reichtum der Zellen an Schleim beruht, im Leben vorhanden und wie weit es durch die Behandlung entstanden ist, vermag ich nicht zu entscheiden.

Am untersten Ende des Ösophagus fand ich noch eine starke Anhäufung der Ösophagealdrüsen, welche hier sogar in Zügen in die hier schon glatte Muscularis eindrangen. Die cysternenförmigen Erweiterungen der Ausführgänge unter der Muscularis mucosae sind häufig. Durch ihre tiefe Lage setzten sich die Ösophagealdrüsen scharf gegen die hier in geringer Ausdehnung auftretenden Cardiadrüsen ab. Die quergestreifte Muskulatur des Ösophagus reicht bis unmittelbar in die Nähe der Cardia.

### Lutra vulgaris, Desm.

/ Zahlreiche quergestreifte Muskelfasern reichen bis $^1/_2$ Zoll von der Cardia / (Gulliver 2467, 1839).

### Felis Lynx, Linn.

/ Die Muskelschicht besteht ganz aus quergestreiften Muskelfasern, bis $7^1/_2$ Zoll vom Magen; ungefähr 6 Zoll vom Magen waren gleiche Teile glatter und gestreifter Muskulatur vorhanden. Wenig mehr als 1 Zoll weiter unten verloren sich die quergestreiften Muskeln ganz / (Gulliver 2467, 1839).

### Felis Leopardus, Linn.

/ Quergestreifte Muskelfasern finden sich bis zu $1^3/_4$ Zoll vom Cardiaende des Schlundes entfernt / (Gulliver 2467, 1839).

### Felis caracal, Linn.

/ Quergestreifte Muskelfasern finden sich nur bis zur Entfernung von $^1/_2$ Zoll vom Magen. $3^1/_2$ Zoll vom Magenende des Schlundes sind die quergestreiften Muskelbündel deutlich und allgemein / (Gulliver 2467, 1839).

### Felis catus, Linn., Wildkatze.

/ Die ganze Muscularis besteht aus quergestreiften Bündeln bis ungefähr $^1/_4$ Zoll unter dem oberen Rande des Sternum, dann vermischen sie sich mit glatten Muskelfasern; letztere bilden den Schlund ausschliefslich von $^1/_2$ Zoll vom Cardiaende an / (Gulliver 2467, 1839).

Felis domestica, Katze.

/ Der Ösophagus besitzt in seinem unteren Drittel sehr ausgesprochene Querfalten, welche Hund, Kaninchen, Mensch fehlen. Dieselben sind durch die Anordnung der Papillen bedingt, wie die Leisten der Palmarfläche der Finger / (Ranvier 4466, 1880).

/ Die leistenförmigen Vorsprünge der Lamina propria sind niedriger und dichter wie beim Hund / (Strahl 5375, 1889).

Epithel: / Das geschichtete Pflasterepithel nimmt vom oralen bis zum aboralen Ende an Mächtigkeit zu und ist an den verengerten Stellen stark entwickelt / (Rubeli 4828, 1889).

Drüsen: / Bei der Katze reichen die Drüsen (vereinzelt) ungefähr bis in die Mitte des Schlundes / (Ellenberger 1827, 1884).

/ Die Drüsen reichen bis zur Mitte des Schlundes / Ellenberger und Kunze 158, 1885).

/ Die Drüsen erstrecken sich nur auf den Anfangsteil des Schlundes und sind auch da sehr selten. Sie sind schlauchförmig, zum Teil einfach, zum Teil verästelt. Von letzteren münden meistens zwei bis drei Tubuli zusammen in einen gemeinschaftlichen Ausführgang.

Epithel der Drüsenschläuche: Eine einfache Lage cylindrischer, schmaler und sehr langer Zellen mit wandständigen Kernen.

Ausführgänge: Sie verlaufen senkrecht gegen die Oberfläche der Schleimhaut und tragen ein kubisches Epithel.

Bei jüngeren Tieren finden sich in den Drüsenschläuchen kürzere, aber breitere Zellen als bei älteren.

Am Eingang des Schlundes befindet sich eine drüsenlose, ringförmige Schleimhautfalte / (Rubeli 4828, 1889).

/ Die Drüsen treten zerstreut auf und sind nur nahe der Cardia dichter gelagert / (Ellenberger und Müller 7784, 1896).

Vor Jahren in Freiburg i. B. unter meiner Leitung begonnene Untersuchungen konnten an einem in annähernd vollständiger Serie geschnittenen Ösophagus, ferner an vielen Stücken von drei weiteren Speiseröhren der Katze keine Drüsen konstatieren. Der Pharynxwulst bestand aus einer drüsenlosen ringförmigen Schleimhautfalte. Auch in einer weiteren, nicht ganz vollständigen Serie vermisse ich Drüsen. Immerhin will ich gerne zugeben, dafs sich darin anderwärts andere Katzen anders verhalten mögen.

/ Muscularis mucosae. Bei der Katze bildet die Muscularis mucosae eine geschlossene Membran / (Ellenberger 1827, 1884).

/ Muscularis. Quergestreifte Muskelfasern bilden das wichtigste Element fast in der ganzen Länge des Schlundes. 2 cm von der Zwerchfellmündung sind sie mit glatten Muskelfasern gemischt / (Gillette 2324, 1872).

/ Die Muscularis wird unterhalb der Mitte ausschliefslich von glatten Fasern gebildet. Hier in der unteren Hälfte verlaufen die Ring- und Längsschicht genau quer und längs. In der Höhe der Cardia verdickt sich die Ringschicht beträchtlich und bildet einen wahren Sphinkter, welcher ausschliefslich aus glatter Muskulatur besteht / (Ranvier 4466, 1880).

/ Bei der Katze besteht die Muscularis oben aus quergestreiften Fasern, dann folgt eine Mischung beider Faserarten bis zum unteren Fünftel und dann glatte Muskulatur / (Ellenberger 1827, 1884).

/ Es konnten keine Zellbrücken zwischen den glatten Muskelfasern nachgewiesen werden / (Klecki 6504, 1891).

## Pinnipedia.

Phoca vitulina und Otaria jubata.

/ Der Ösophagus ist sehr reich an acinösen Schleimdrüsen / (Pilliet 7361, 1894).

## Insectivora.

Erinaceus europaeus, Igel.

/ Grimm erwähnt das geschichtete Epithel / (Grimm 6583, 1866).

/ Das Epithel ist dick, das Bindegewebe der Mucosa ist dicht und enthält zahlreiche Plasmazellen, welche während des Winters meist ganz schwinden. Die Muscularis mucosae ist sehr entwickelt, sie besteht aus grofsen, längsverlaufenden Bündeln glatter Muskelfasern. Die Fasern liegen in einer Schicht und unterscheiden sich dadurch von der Anordnung bei der Katze, wo drei wohlmarkierte Blätter unterschieden werden können.

Die Submucosa ist auf ein Minimum reduciert. Carlier nimmt an, dafs alle Drüsen unter dem Pharynx fehlen. Dafs ich solche finde, hat möglicherweise darin seine Ursache, dafs ich die Grenze zwischen Pharynx und Ösophagus höher setze als Carlier. (Carlier erwähnt auch in der Mucosa gelegene Drüsen nahe der Cardia und einige in der Submucosa gelegene seröse Drüsen, welche rings um die Cardiaöffnung des Magens liegen.) Ebenso fehlen Lymphnoduli in der ganzen Länge des Ösophagus, mit Ausnahme weniger Solitärnoduli in der Nähe des Magens / (Carlier 6108, 1893).

Ich fand nur im oberen Teil des Ösophagus Drüsen; während dieselben im Pharynx zwischen den Schichten der Muscularis liegen, finden sie sich im Ösophagus nach dem Auftreten der Muscularis mucosae in der Submucosa liegend. Die Ösophagealdrüsen zeigten nicht durchweg gleiches Verhalten. Im allgemeinen zeigte der Zellinhalt starke Tinktion mit Hämatoxylin und es fanden sich wandständige Kerne. An manchen Stellen dagegen nahmen die Zellen mehr Eosinfärbung an, und zeigten dann einen mehr rundlichen, in der Mitte der Zelle gelegenen Kern. Derartige Verschiedenheit zeigte sich bald in verschiedenen Drüsen, bald gemischt in ein und demselben Drüsenpaket. Ich möchte es unentschieden lassen, ob diese Unterschiede auf Verschiedenheit der Drüsenarten oder der Funktionszustände oder auf anderen Gründen beruhen. Die Ausführgänge zeigten bisweilen starke Erweiterungen unter der Muscularis mucosae. Im Ösophagus finden sich bis zum Magen aufserordentlich zahlreich hohe Papillen.

/ Die Muscularis besteht aus quergestreiften und glatten Muskelfasern / (Grimm 6583, 1866).

/ Die Muscularis ist dick und besteht in ihrer ganzen Länge aus quergestreiften Muskelfasern, welche in zwei schief verlaufenden Blättern angeordnet sind / (Carlier 6108, 1893).

Talpa europaea.

/ Der Schlund hat bis zum Magen quergestreifte Muskeln / (Leydig 183, 1854).

Scalops aquaticus.

/ Der Schlund hat wenig Längsfalten / (Brendel 238, 1859).

## Chiroptera.

/ Der Ösophagus besitzt geschichtetes Pflasterepithel, an dessen Basis sich eine sehr dünne Lage von glatten Muskelfasern findet (Muscularis mucosae). Diese ist getrennt von der Muscularis, welche eine Längs- und eine Ringschicht quergestreifter Muskeln besitzt. Es findet sich nirgends eine Valvula cardiaca / (Robin 7563, 1881).

/ Papillen fehlen bei der Fledermaus / (Strahl 5375, 1889).

Ich habe im Ösophagus von Vespertilio murinus keine Drüsen aufgefunden, doch stand mir keine ganz vollständige Serie zu Gebot; ebenso vermifste ich sie bei Rhinolophus hippocreppis.

/ Die glatten Muskelfasern beginnen bei der Fledermaus plötzlich am Magen / (Gillette 2324, 1872).

Ich fand bei Vespertilio murinus die letzten quergestreiften Muskelfasern in der Höhe der Durchtrittsstelle des Ösophagus durch das Zwerchfell; bei Rhinolophus hippocreppis hörten sie schon etwas höher oben auf.

/ Bei Pteropus medius hängt die grofse Länge des Ösophagus von der langen Thoraxform und dem tiefen Zwerchfellstand ab. Eine Valvula cardiaca wurde nicht beobachtet / (Cattaneo 7215, 1893).

/ Bei Pteropus Edwardsii ist der Ösophagus sehr dünn / (Flower 7626, 1872).

## Prosimiae.

/ Die Muscularis des Ösophagus zeigt dieselbe Anordnung wie beim Menschen / (Gillette 2324, 1872).

Lemur albifrons, Desm.

/ Quergestreifte Muskelfasern werden $1^1/_2$ Zoll vom Magenende des Schlundes nicht gesehen / (Gulliver 2467, 1839).

## Primates.

Cebus capucinus, Desm.

/ Quergestreifte Muskeln sind zahlreich vermischt mit glatten, zwei Zoll vom Cardiaende des Schlundes / (Gulliver 2467, 1839).

Mensch.

/ Die Speiseröhre ist blofs, was ihr Name sagt, ein Gang, die Nahrungsmittel aus dem Schlundkopf in den Magen zu führen. Die

Drüsen schützen durch ihren Schleim die Oberfläche und machen sie schlüpfriger, damit die Nahrungsmittel leichter hindurch gehen / (Rudolphi 6644, 1828).

/ Von der Gegend des unteren Randes des Ringknorpels angefangen bis nach dem Durchtritt durch das Foramen oesophageum erstreckt sich der vollkommen geschlossene Schlauch der Speiseröhre / (Klein in Klein und Verson 3038, 1871).

**Epithel:** / In der Speiseröhre findet Henle geschichtetes Epithel / (Henle 7400, 1838).

/ Der Ösophagus besitzt geschichtetes Pflasterepithel / (Klein in Klein und Verson 3038, 1871).

/ Die tiefste Schicht des Epithels greift mit Zacken in die Oberfläche des Bindegewebes ein, doch sind diese Zacken bedeutend niedriger als beim Rete Malpighii der Haut / (Langerhans 3338, 1873).

/ Die Hornschicht fehlt dem Epithel vollständig, sonst ist das Ösophagusepithel gebaut wie das der äufseren Haut. Die Zellen der oberflächlichsten Schicht enthalten noch Kerne / (Ranvier 4466, 1880).

/ Auch im normalen Ösophagus des Menschen ist Eleidin vorhanden. Es geht also eine, wenn auch geringe Verhornung der Epithelzellen des Ösophagus des Menschen normaler Weise vor sich.

Die Zellen der Keimschicht des Ösophagus des Menschen verbinden sich durch protoplasmatische Brücken (Stachel- und Riffzellen), wie die Zellen des Stratum Malpighii der Haut / (Sclavunos 6940, 1893).

/ Lamina propria und **Papillen** der Mucosa. Die Mucosa besitzt 0,04‴ lange, kegelförmige Papillen, welche von starkem, geschichtetem Pflasterepithel überzogen werden. Die Drüsen der Submucosa erklärt v. Hessling für Schleimdrüsen / (v. Hefsling 7405, 1866).

/ Von der Gesamtdicke der Mucosa von 0,8—1 mm kommen 0,22—0,26 mm auf das geschichtete Pflasterepithel. Die Mucosa besitzt zahlreiche, kegelförmige Papillen von 90—110 $\mu$ Länge und besteht aus Bindegewebe mit elastischen Fasern mit eingelagerten, längsziehenden, glatten Muskelfasern, Fettzellen und Drüsen. Nach Henle ist die Muscularis mucosae 0,2—0,3 mm dick / (Kölliker 329, 1867).

/ Die Oberfläche der Schleimhaut ragt beim Erwachsenen mit sehr zahlreichen, kegelförmigen, 0,3—0,5 mm langen Papillen in das Epithel hinein / (Klein in Klein und Verson 3038, 1871).

/ Die Papillen sind sehr grofs / (Klein and Noble Smith 312, 1880).

/ Die Ausbildung der Papillen, welche sich schon beim Kinde finden, nimmt mit höherem Alter zu / (Ranvier 4466, 1880).

/ Henle, Kölliker, Leydig, Krause, Frey, Gegenbaur, Langer, Toldt, Stöhr bringen Angaben über den Schlund des Menschen; sie sagen meist, dafs beim Menschen die Schleimhaut kegelförmige Papillen der Lamina propria gegen das Epithel zeigt.

Es finden sich Längsfalten der Lamina propria; denselben sitzen aber noch kegelförmige Bindegewebspapillen am oberen Rande auf / (Strahl 5375, 1889).

/ Die Papillen kommen im Ösophagus reichlicher im oberen als im unteren Teil vor, und dabei sind sie zahlreicher auf der vorderen

als auf der hinteren Wand. Meistenteils sind sie regelmäfsig in gleicher Entfernung voneinander gruppiert, jedoch ohne bestimmte Anordnung. Stellenweise sind sie in parallel verlaufenden, von oben nach unten ziehenden Reihen gruppiert. Aufser der reihenartigen Gruppierung findet sich eine Anordnung in Linien, ähnlich wie auf dem Handteller. Beide Arten der Gruppierung finden sich vorwiegend auf der vorderen Wand in der oberen Hälfte des Ösophagus / (Dobrowolski 7202, 1894).

**Drüsen.** / Schon Schmidt 136, 1805 beschreibt zahlreiche Schleimdrüsen im Ösophagus / (Schmidt 136, 1805).

/ Auch Bischoff 56, 1838 kennt und bildet ab die Drüsen in der Submucosa des Ösophagus / (Bischoff 56, 1838).

/ Traubige Drüschen findet Frerichs (gröfseren Teils im submucösen Gewebe) an der inneren Fläche der Lippen, der Wangen, auf der Zunge, am Gaumensegel, im Ösophagus, besonders im unteren Drittteil und im Duodenum (sog. Brunnersche Drüsen) / (Frerichs 150, 1846).

/ Auch Mandl (das betreffende Kapitel ist 1847 datiert) kennt die Ösophagealdrüsen und bezeichnet sie als Schleimdrüsen / (Mandl 3724, 1838—1847).

/ Besonders wichtig scheint mir folgendes Moment, auf welches Donders hinweist: In gröfster Menge kommen die Drüsen des Schlundkopfes in jenem Abschnitte vor, welcher von Todd und Bowman als respiratorischer bezeichnet wird, mit dem die verschluckten Speisen nicht in Berührung kommen / (Donders 6624, 1856).

/ Die Drüsen sind zahlreich in der Submucosa; es sind Schleimdrüsen, und sie liegen besonders auch dort, wo der Ösophagus das Zwerchfell durchbohrt / (Schmauser 4975, 1866).

/ Drüsen (acinös) kommen sehr selten und nur vereinzelt vor; sie liegen submucös hart an der Muscularis mucosae, durchbohren diese mit ihren Ausführgängen in schiefer Richtung nach abwärts und münden an der Oberfläche des Epithels mit verengertem Lumen / (Klein in Klein und Verson 3038, 1871).

/ Frey giebt eine Abbildung der Ösophagealdrüsen des Menschen, in der sich häufig zwei oder drei Ausführgänge zu einem Kanal verbinden / (Frey 2115, 1876).

/ Neben den von anderen Autoren beschriebenen kleinen, acinösen Drüsen, welche in der Submucosa liegen, tritt nach Rüdinger noch ein besonderes Gebilde auf, welches zwischen dem Plattenepithel und der Muscularis mucosae seine Lage nimmt. Dieses Gebilde stellt eine eigenartige Drüse dar, welche nur an der einen lateralen Bucht des Ösophagus vorhanden ist. Die Drüse zeigt kleine peripherische Drüsenpartieen; gegen das mittlere Gebiet der Drüse finden sich nur grofse Schläuche mit weiten Buchten. Die Ausführgänge tragen lange Cylinderepithelzellen, welche sich von dem gewöhnlichen Drüsenepithel des Schlundkopfes und des Gaumensegels unterscheiden / (Rüdinger 4837, 1879).

/ Schaffer vermuthet, dafs auf die Schilderung Rüdingers die Bemerkung Krauses (Handbuch der menschl. Anat. Hannover 1879, Bd. II S. 445) zurückzuführen ist, dafs am oberen Ende des Ösophagus eine tubulöse Drüse als Varietät gefunden wird. Im Jahre 1887 konnte Lauteschläger (Beiträge zur Kenntnis der Halsein-

geweide des Menschen. Inaug.-Diss. Würzburg 1887) die Angaben Rüdingers nicht bestätigen.

Schaffer bestätigt nun den Befund Rüdingers. Als besonders wichtig erscheint zunächst der Umstand, dafs das Drüsenlager nie die Muscularis mucosae überschreitet, also ganz, im Gegensatz zu den anderen Ösophagealdrüsen, in der Mucosa gelegen ist.

Ferner giebt Schaffer die Lage genau an. Dieselbe kann schwanken vom Beginn der Muscularis mucosae des Ösophagus hinter der Ringknorpelplatte bis hinab in die Höhe des 4. bis 5. Trachealringes. Das Drüsenlager liegt beiderseits lateral und erscheint manchmal auch dorsal verschoben. Die Ausdehnung des Drüsenlagers betrug bei einem elfjährigen Mädchen in kranio-kaudaler Richtung $6^1/_2$ mm, in transversaler 4 mm; oft ist dasselbe wieder schwach entwickelt. Schaffer fand das Drüsenlager in sechs verschiedenen Speiseröhren der verschiedensten Altersstufen. An Sublimatpräparaten zeigt sich das Protoplasma der Zellen dieser Drüsen von stark lichtbrechenden Körnchen erfüllt; an Präparaten aus Müllerscher Flüssigkeit zeigen sie einen gleichmäfsigen, wenig dichten Protoplasmakörper, der sich niemals mit Schleimfärbemitteln, in geringem Grade mit Eosin färbt. Der Zellkern ist meist ganz an die Basis gedrückt. Die Ausführgänge dagegen werden von einem hohen cylindrischen Epithel, vom Aussehen des Magenoberflächenepithels, ausgekleidet; dasselbe läfst Schleimfärbung erkennen. Vereinigt sich eine grofse Anzahl solcher Ausführgänge zu gemeinsamer Mündung, so lassen sich solche Stellen morphologisch von Stellen der Cardiadrüsenregion nicht unterscheiden / (Schaffer 8269, 1897).

/ Schleimdrüsen werden im Ösophagus des Menschen nur spärlich angetroffen; am zahlreichsten fanden sie sich am unteren Teil und in der Nähe der Cardia, wo sie zwischen die Bündel der Muscularis mucosae eingelagert sind; auch sind sie im allgemeinen zahlreicher an der Hinter- als an der Vorderwand / (Kossowski 3159, 1880 nach dem Ref. von Mayzel in Schwalbes Jahresbericht B. 9).

/ Die Drüsen des Ösophagus sind von Becherzellen ausgekleidet und sezernieren Schleim, welcher das Hinabgleiten des Bissens erleichtert / (Ranvier 4466, 1880).

/ Bekanntlich sind im oberen Teile des menschlichen Ösophagus sowohl acinöse Drüsen als auch Lymphnoduli vorhanden / (Flesch 251, 1888).

/ Die in der Submucosa liegenden Schleimdrüschen sind nur in den obersten Teilen des Schlundkopfes in gröfserer Menge vorhanden. Im Anfangsteile der Speiseröhre sind sie nur ganz vereinzelt, klein, aus wenigen Bläschen zusammengesetzt. In der unteren Hälfte der Speiseröhre fehlen sie gänzlich / (Toldt 5569, 1888).

/ Bisweilen ist eine ähnliche Bildung wie der Pharynxwulst des Hundes vorhanden, jedoch niemals so ausgesprochen. An der hinteren Kehlkopfwand findet sich ein grofses Paket von Schleimdrüsen, dann folgt nach unten eine Zone, in der die Drüsen ganz fehlen. Das weitere Verhalten der Drüsen scheint sehr wechselnd / (Strahl 5375, 1889).

/ Die Zahl unterliegt individuellen Schwankungen. In der oberen Hälfte des Ösophagus sind die Drüsen zahlreicher, am zahlreichsten an der vorderen, dann an der seitlichen Wand des

Ösophagus. Die gesamte Zahl der Drüsen der Speiseröhre übersteigt nicht 200; davon kommen zwei Drittel auf die obere und nur ein Drittel auf die untere Hälfte. In der Anordnung zeigt sich Reihenbildung in der Längsrichtung des Ösophagus, doch sind die Reihen unterbrochen. Die Drüsenreihen finden sich ausschliefslich auf der vorderen und seitlichen Ösophaguswand in der Zahl von 3, 4, 5, selten aber mehr.

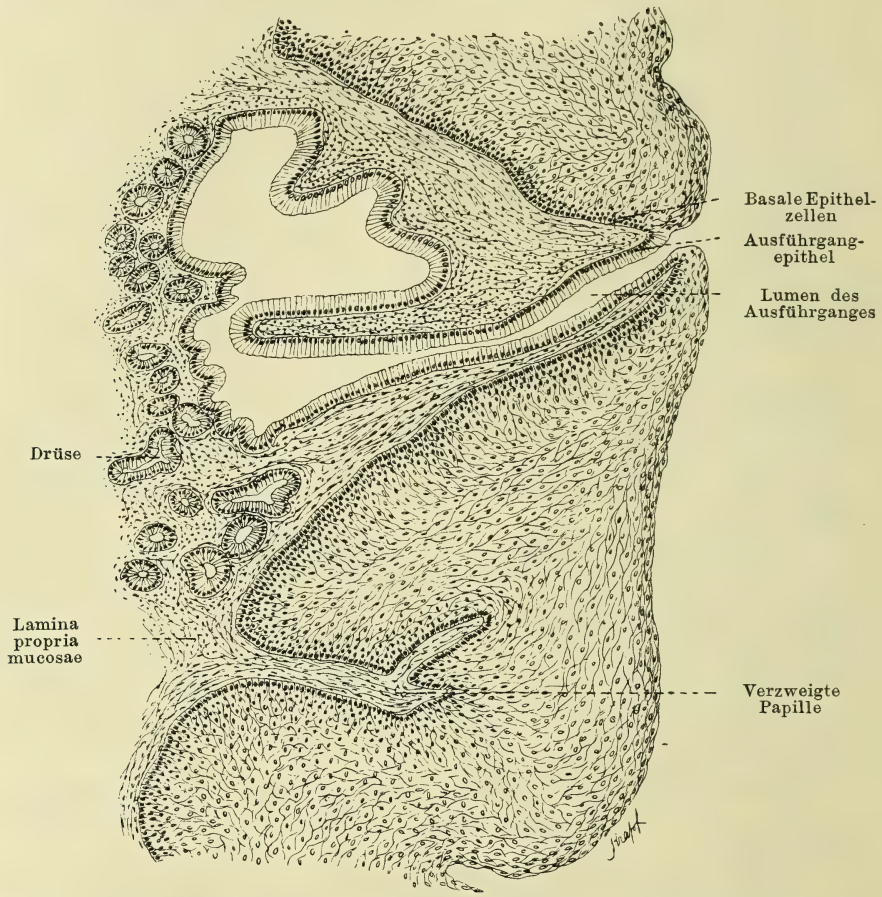


**Fig. 91. Teil eines Schnittes durch den Ösophagus des Menschen, die Drüsenmündung zeigend.** Vergr. 120fach. Nach Böhm und v. Davidoff 7282, 1895.

Die Länge der Ausführgänge variiert aufserordentlich von 1—1½ mm bis ½ cm. Dieselben verlaufen schräg zur Schleimhautoberfläche. Diese Verlaufsrichtung ist eine erforderliche Bedingung für den Abflufs des Drüseninhaltes. Der Ausführgang ist am engsten beim Austritt aus den Alveolen, erweitert sich dann und ist am weitesten vor der Mündung. Nach der Erweiterung verengert er sich rasch und mündet mit einer engen, runden Öffnung auf der Schleimhautoberfläche. Die oft kolbenartige Erweiterung sieht aus wie ein Reservoir für Schleim / (Dobrowolski 7202, 1894).

/ Die Drüsen sind Schleimdrüsen; sie enthalten Gianuzzische Halbmonde. Einen Schnitt, welcher die Mündung des Ausführganges traf, zeigt Fig. 91 / (Böhm und v. Davidoff 7282, 1895).

/ Die Submucosa schliefst in der oberen Hälfte der Speiseröhre kleine Schleimdrüsen ein / (Stöhr 8185, 1896).

Einen Querschnitt durch Drüsenschläuche und einen Ausführgang der Ösophagealdrüsen des Menschen gebe ich nach Brass 7482, 1896 in Fig. 92.

/ Bei den Drüsen aus der Mitte des Ösophagus ist der Drüsenkörper (vergl. auch die Abbildung Schaffers) abgeflacht und mit seiner Längsachse der Längsachse des Ösophagus parallel gestellt; liegt submucös und besteht aus Schläuchen, die häufig mit Endsäckchen besetzt und von einem hellen Schleimepithel ausgekleidet sind. Der Ausführgang zeigt noch, ehe er die Muscularis mucosae durchbohrt, oder vor seiner Mündung, häufig eine cysternenförmige (Rubeli) Erweiterung. Bisweilen findet man um den Ausführgang vor seiner Mündung, oder demselben angelagert, einen Lymphnodulus (Flesch).

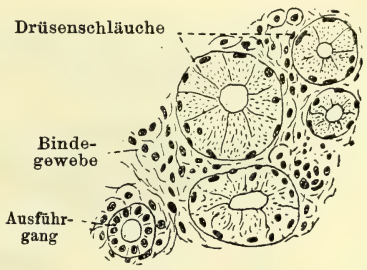


**Fig. 92. Acini und Ausführgang einer Schleimdrüse aus dem Ösophagus des Menschen, quergeschnitten.** 270fach vergröfsert. Nach Brass 7482, 1896.

Die Mündung des Ausführganges findet stets zwischen den Papillen der Schleimhaut statt, und es reicht das geschichtete Pflasterepithel mehr oder minder weit in den Ausführgang hinein, oft bis in die Submucosa. In manchen Fällen sind die Hauptausführgänge von einem geschichteten Cylinderepithel ausgekleidet, indem sich das cylindrische Epithel der kleineren Gänge auf die Oberfläche des von der Mündung her hineinreichenden Pflasterepithels fortsetzt.

Den Fund Schaffers, von in der Mucosa gelegenen Drüsen im oberen Teil des Ösophagus, habe ich oben im Anschlufs an Rüdingers ersten Bericht über diese Drüsenart gegeben. Interessant ist es, dafs Schaffer die Drüsen der Cardiadrüsenregion des Magens, welche am unteren Ende des Ösophagus noch im Bereich des geschichteten Epithels münden, in Parallele setzt zu den Rüdingerschen Drüsen am oberen Ende des Ösophagus. Schaffer will in letzteren einzelne typische Belegzellen (also am oberen Ende des Ösophagus!) nachgewiesen haben / (Schaffer 8269, 1897). Wenn sich letzteres bestätigen liefse, so würde dies auf die Entstehung der im Säugermagen so weit verbreiteten Cardiadrüsenregion Ausblicke ergeben, deren Bedeutung schwer heute schon voll zu würdigen sind. Aber auch, wenn sich am oberen Ösophagealende keine Belegzellen in den Drüsen fänden, bliebe die Parallele Schaffers darum nicht weniger interessant, da wir ja für die Cardiadrüsenregion der erwachsenen Säugetiere eben als charakteristisch annehmen, dafs in ihr keine Belegzellen vorkommen.

/ **Lymphnoduli** sind sparsam / (W. Krause 3197, 1876).

/ Die Lymphnoduli stehen so, dafs häufig der Ausführgang der Drüse entweder einen Nodulus durchbohrt, oder dafs er in eine

Rinne desselben von der Seite her eingedrückt ist; ferner finden sich noduliähnliche Zellanhäufungen in dem Teil der Drüse eingelagert, welcher sich in den Ausführgang fortsetzt. Auch im ersten Fall wird das Oberflächenepithel von dem Nodulus nicht berührt.

/Es giebt also Noduli: a) in der Mucosa am Drüsenausführgang; b) in der Submucosa, am Übergang von Drüse in Drüsenausführgang/ (Flesch 251, 1888).

Ich gebe eine Abbildung nach Flesch (siehe Fig. 93), welche diese Verhältnisse in grob schematischer Weise darstellt.

/ Im Ösophagus tritt der Nodulus in Form einer cirkumskripten Leukocytenanhäufung auf, und zwar in der Schleimhaut selbst, gewöhnlich dicht unter dem geschichteten Epithel gelagert. Um den Nodulus herum findet sich kleinzellige Infiltration. Gröfse: 0,3—1 mm Durchmesser. Nur die gröfseren Noduli können ihrer Gröfse nach mit den Solitärnoduli des Darmes annähernd verglichen werden. Häufig liegen Noduli an den Drüsenausführgängen, dieselben ringartig umgebend; an vielen Präparaten läfst sich jedoch ein solcher

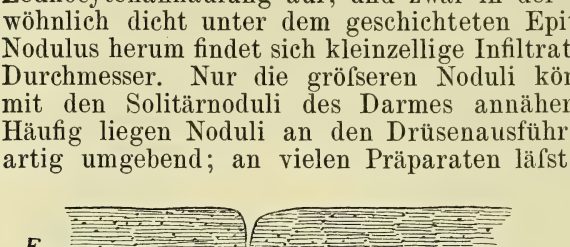


Fig. 93. **Schema der Ösophagusdrüsen des Menschen.**

*E* Epithel; *Mm* Muscularis mucosae; *Gl* Drüse; *Fo.s* Nodulus, oberflächlich zwischen Epithel und Muscularis mucosae gelegen; *Fo.p* nodulusartige Zellenanhäufung am Hilus des Drüschen. Nach Flesch 251, 1888.

Zusammenhang ausschliefsen. Keimcentren finden sich in den Noduli nur in einzelnen Fällen.

Einen zweiten Nodulus (Flesch) bei Austreten des Drüsenausführganges aus der Alveole findet Dobrowolski nicht, jedoch kleinzellige Infiltration.

In der Mehrzahl der gesunden Speiseröhren fanden sich überhaupt keine Noduli; es erfordert daher die ursprüngliche Organisation des Ösophagus Noduli durchaus nicht/ (Dobrowolski 7202, 1894).

**Muscularis mucosae:** / Schmauser beschreibt die Muscularis mucosae, deren Fasern meist längs verlaufen/ (Schmauser 4975, 1866).

/ Die Muscularis mucosae besteht aus zwei Schichten glatter Muskelfasern. Die Submucosa ist mächtig und besitzt grobe elastische Fasern/ (v. Hefsling 7405, 1866).

/ Die Muscularis mucosae beginnt mit dem Ösophagus.

Die Muscularis mucosae besteht aus longitudinal verlaufenden glatten Muskelfaserbündeln, welche am obersten Teil nur schwach entwickelt und durch gröfsere Mengen von Schleimhautgewebe voneinander getrennt sind; nach unten werden sie gröfser und rücken zugleich näher aneinander, so dafs die Muscularis mucosae im unteren Teil eine zusammenhängende Muskelmasse darstellt/ (Klein in Klein und Verson 3038, 1871).

/ Die Mucosa ist aus Bündeln von wesentlich longitudinalem Verlauf mit zahlreichen elastischen Fasern zusammengesetzt und durch eine Lage longitudinaler glatter Muskelfasern von 0,2—0,3 mm Mächtigkeit in zwei Schichten zerlegt, von denen die dem Epithel zugekehrte Papillen besitzt. Die Oberfläche des geschichteten Pflasterepithels ist eben / (Henle 2627, 1873).

/ Die aus längsverlaufenden glatten Muskelfasern bestehende Muscularis mucosae bildet keine zusammenhängende Schicht, sondern besitzt voneinander getrennte Bündel. Gegen das untere Ende des Ösophagus werden dieselben zahlreicher und bilden eine vollständige Schicht / (Ranvier 4466, 1880).

/ Die Muscularis mucosae ist kein zusammenhängendes Lager, keine Muskelhaut, sondern sie ist in einzelne Längsbündel, in einzelne Längsstränge geteilt. Die Submucosa besteht aus reichlichem, sehr weichem und zugleich verschiebbarem Bindegewebe. Infolge der Längsfaltung der Mucosa stellt der Querschnitt eine Sternfigur dar / (Brücke 547, 1881).

/ Die Muscularis mucosae besteht aus glatten Muskelfasern / (Toldt 5569, 1888).

/ Es sollen auch senkrecht zur Oberfläche gerichtete Fasern bezw. Zellen vorhanden sein / (Flesch 251, 1888).

/ Die aus glatten, vorwiegend längs angeordneten Muskelfasern bestehende Muscularis mucosae findet sich nur im Ösophagus, nicht aber im Schlundkopf / (Böhm und v. Davidoff 7282, 1895).

/ Die Muscularis mucosae besteht aus einer Schicht längsverlaufender glatter Muskelfasern / (Stöhr 8185, 1896).

**Muscularis**: / Schwann (vergl. J. Müller, Archiv. Jahrg. 1836. p. XI) hat gefunden, dafs sich beim Menschen die quergestreifte Muskulatur noch über ein Drittel der Speiseröhre fortsetzt. Dieser Fund Schwanns wurde nur durch J. Müller mitgeteilt und nicht von Schwann selbst zum Gegenstand einer Publikation gemacht.

Volkmann 1841 hat zuerst beobachtet, dafs elektrische Reizung des Vagus eine Kontraktion des Ösophagus in seiner ganzen Länge bewirkt. Vergleiche übrigens Ranvier über die Innervation und Bewegungsart des Ösophagus / (Ranvier 4471, 1879 und 4466, 1880).

/ Die Muskellage des Ösophagus ist $^3/_4$—1 Linie dick und besteht nach innen (zu $^1/_3$) aus ringförmigen, nach aufsen (zu $^2/_3$) aus längslaufenden Muskelbündeln. Eine Schicht Bindegewebe trennt die beiderlei Muskellagen voneinander. Sehr reich an elastischen Fasern ist die Schleimhaut, und vornehmlich jenes Bindegewebe, welches die Muskelschicht von aufsen bedeckt / (Donders 6624, 1856).

/ Welcker und Schweigger-Seidel haben ihre Ergebnisse über Vorkommen der quergestreiften und glatten Muskulatur im Schlunde des Menschen in der untenstehenden Tabelle zusammengestellt. Daraus ergiebt sich, dafs die quergestreifte Muskulatur ausschliefslich in die obere Hälfte des Schlundes zurücktritt; ja, es kann ihr eine irgend erhebliche Rolle nur im obersten Drittel des Schlundes zufallen. Die Angaben, dafs die glatte Muskulatur am frühesten in der Ringschicht Platz greife, wird bestätigt. In der Längsschicht tritt sie am frühesten an der vorderen Fläche des Schlundes auf, während an der hinteren Fläche, vorzüglich aber an den Seitenrändern, die quergestreifte Muskulatur am weitesten nach unten hin sich erhält.

Bei vier Individuen konnten in der ganzen unteren Schlundhälfte keine quergestreiften Fasern aufgefunden werden, während nach Ficinus (cit. von Kölliker) einzelne quergestreifte Fasern auch beim Menschen bis zur Cardia reichen sollen / (Welcker und Schweigger-Seidel 5861, 1861).

### Tabelle über das Vorkommen quergestreifter und glatter Muskulatur im Schlunde des Menschen.

*A* = ausschliefslich quergestreifte, *V* = ausschliefslich glatte Muskulatur; *AV* = gleichmäfsige Mischung; *aV* und *Av* = ungleichmäfsige Mischung beider Gewebsarten. Nach Welcker und Schweigger-Seidel 5861, 1861.

| | | Schlund | | | Schlund IV | | | | |
|---|---|---|---|---|---|---|---|---|---|
| | | I (mit Trichinen) | II | III | Längsfaserschicht | | | Ringschicht | |
| | | Längsfaserschicht | | | vordere Fläche | Seitenkanten | Hinterfläche | vordere Fläche | hintere Fläche |
| Oberstes Viertel | oben . . | *A* | *A* | — | *A* | *A* | *A* | *A* | *A* |
| | Mitte . . | *A* | *A* | — | *A* | *A* | *A* | *A* | *A* |
| | unten . . | *A* | *A* | — | *A* | *A* | *A* | *Av* | *A* |
| Zweites Viertel | oben . . | *Av* | *aV* | *A* | *AV* | *A* | *A* | *Av* | *Av* |
| | Mitte . . | *Av* | *aV* | *Av* | *aV* | *Av* | *Av* | *aV* | *AV* |
| | unten . . | *aV* | *V* | *aV* | *aV* | *AV* | *aV* | *V* | *V* |
| Drittes Viertel | oben . . | *V* | *V* | *V* | *V* | *V* | *V* | *V* | *V* |
| | Mitte . . | *V* | — | *V* | *V* | *V* | *V* | — | — |
| | unten . . | *V* | *V* | — | *V* | *V* | *V* | *V* | *V* |
| Unterstes Viertel | oben . . | *V* | — | — | *V* | *V* | *V* | *V* | *V* |
| | Mitte . . | *V* | *V* | — | *V* | *V* | *V* | — | — |
| | unten . . | *V* | — | — | *V* | *V* | *V* | *V* | *V* |

/ Die Dicke des Ösophagus nimmt von oben nach unten allmählich ab, bleibt jedoch im untersten Drittel der Speiseröhre annähernd gleich.

Während im oberen Teil der Speiseröhre ganz gegenteilige Verhältnisse bestehen, zeigt die äufsere Längsmuskelschicht im ganzen unteren Drittel der Speiseröhre dreimal gröfsere Mächtigkeit als die innere Ringschicht.

Der Übergang von quergestreifter in glatte Muskulatur findet (worin die Autoren einig sind) früher in der inneren als in der äufseren Schicht und früher in der hinteren als in der vorderen Wand statt. Der Übergang ist ein ganz allmählicher, indem sich glatte Muskelbündel zwischen die quergestreiften Fasern einschieben / (Schmauser 4975, 1866).

/ Die Muscularis ist im oberen Dritteile oder Vierteile des Ösophagus, in beiden Schichten quergestreift, von da treten äufserlich unmerkbar in der Ring-, dann in der Längsfaserschicht anfangs vereinzelt, dann gruppenweise zwischen ihren Bündeln organische Fasern auf. Nach Treitz beginnen die glatten Längsfasern mit elastischen Fasern, welche zwischen den quergestreiften Bündeln sich hineinschieben. Auch in der Mucosa finden sich elastische Fasern / (v. Hefsling 7405, 1866).

/ Die Muscularis ist 0,5—2,2 mm dick. Im oberen Viertel findet sich nur quergestreifte Muskulatur, dann treten, und zwar zuerst in der

Ringfaserschicht, glatte Muskelfasern auf, die an Menge zunehmen, bis schliefslich in den zwei unteren Vierteln ungemein vorwiegend glatte Elemente vorkommen. Einzelne quergestreifte Fasern finden sich nach Ficinus bis zur Cardia, eine Angabe, die Welcker und Schweigger-Seidel an vier Speiseröhren nicht bestätigt fanden / (Kölliker 329, 1867).

/ Die Ringschicht nimmt nach abwärts immer an Breite zu, während die Längsschicht, die im ersten Viertel die Ringschicht an Breite übertrifft, unten immer mehr abnimmt / (Klein in Klein und Verson 3038, 1871).

/ 1. Es finden sich immer quergestreifte Muskelfasern, und es finden sich nur quergestreifte Muskeln im oberen Teil des Schlundes.
2. Es finden sich nur glatte Muskelfasern im mittleren Teil des Schlundes.
3. Im unteren Teil des Schlundes findet man glatte und quergestreifte Muskelfasern, aber die Zahl der letzteren ist kleiner als oben / (Gillette 2324, 1872).

/ Die äufsere Längsschicht verläuft nicht streng parallel der Achse des Ösophagus, sondern mehr oder weniger schief, wie dies Wild für den Hund schon erkannt hat / (Ranvier 4466, 1880).

/ Laimer findet, dafs an einem und demselben Ösophagus die wenigsten Faserzüge des inneren Muskelstratums ringförmig verlaufen, dafs die meisten das Schleimhautrohr in Form von Ellipsen umschlingen und ein nicht geringer Teil einen schraubengangartigen Verlauf nimmt / (Laimer 3305, 1883).

/ Beim Menschen findet sich im oberen Dritteil des Ösophagus quergestreifte Muskulatur. Ferner ist solche an der Durchtrittsstelle des Ösophagus durch das Zwerchfell zu sehen / (Schenk 4948, 1891).

/ Folgende Angaben Coakleys beziehen sich, wie ich vermute, auf den Menschen. Wenn man Längsschnitte durch den Abdominalteil des Ösophagus (der nach den Lehrbüchern glatte Muskulatur besitzt) macht, so findet man, der glatten Muskulatur beigemischt, quergestreifte Muskelfasern. Dieselben sind nahe dem Zwerchfell ringförmig angeordnet. Einige liegen in der äufseren Längsschicht, aber die Mehrzahl ist in der inneren Ringschicht. Verfolgt man die Muskelschicht vom Ösophagus gegen den Magen, so findet man, dafs die quergestreiften Muskelfasern in der äufseren Schicht mehr und mehr schief verlaufen und endlich längs werden. In ihrem Verlauf nach abwärts nehmen sie etwas an Zahl ab, aber einige wenige erhalten sich für eine kurze Strecke jenseits des Punktes, wo die Mucosa des Ösophagus in die des Magens übergeht. Im oberen Teil unterscheiden sich diese willkürlichen Fasern im Aussehen nicht von den gewöhnlichen quergestreiften Muskelfasern; im unteren Teil halten sie die Mitte zwischen quergestreiften und glatten Muskelfasern. Die Querstreifung ist nicht ganz so deutlich wie bei den quergestreiften Muskeln. Mit anderen Worten, diese Fasern stellen eine Zwischenform zwischen willkürlichen und unwillkürlichen Fasern dar. Die quergestreiften Fasern in der inneren Ringschicht kommen an Zahl an der Durchtrittsstelle des Ösophagus durchs Zwerchfell den glatten annähernd gleich, dann nehmen sie rapid an Zahl ab. Weiter unten finden sie sich in isolierten Gruppen

oder Bündeln; die Zahl der Fasern, welche jede Gruppe zusammensetzt, wechselt von zwei bis fünf oder sechs. Die Distanz zwischen den Bündeln wächst, und alle quergestreiften Muskeln in dieser Schicht schwinden, noch ehe das Cardiaende erreicht ist. Die von Coakley beschriebenen, quergestreiften Muskelfasern im unteren Ende des Ösophagus können einen Teil darstellen, der in der makroskopischen Anatomie als eine bindegewebige Vereinigung zwischen Ösophagus und Zwerchfell beschrieben wird / (Coakley 6119, 1892).

**Adventitia**: / Die Adventitia ist mit breiten elastischen Elementen untermischt / (v. Hefsling 7405, 1866).

/ Die 3,3—4 mm dicke Wand besteht zu äufserst aus einer bindegewebigen Faserhaut mit elastischen Fasern / (Kölliker 329, 1867).

/ Die äufsere Faserhaut ist aus Bindegewebe und elastischem Gewebe mit prävalierender Längsrichtung zusammengesetzt / (Klein in Klein und Verson 3038, 1871).

/ Die äufsere Faserhaut des Schlundkopfes und der Speiseröhre ist aus derbfaserigem Bindegewebe zusammengesetzt und mit reichlichen elastischen Fasern durchsetzt. Von ihr aus ziehen sich zahlreiche Dissepimente zwischen die Bündel der Muscularis externa hinein / (Toldt 5569, 1888).

/ Die Faserhaut besteht aus derbem, mit zahlreichen elastischen Elementen untermischtem Bindegewebe / (Stöhr 8185, 1896).

**Blutgefäfse**: / Die Gefäfse der Mucosa, welche im allgemeinen einen längsgerichteten Verlauf einhalten, sind stark geschlängelt und bilden durch Queranastomosen ein Netz, aus dem sich die in die oberflächlichsten Lagen dringenden Kapillarschlingen erheben. In der Mitte des Ösophagus bilden die Kapillaren flache Bögen, von denen aus sich 2—5 kurze schlingenartige Ausbuchtungen erheben. In den unteren Partieen des Ösophagus findet sich wieder die reine Schlingenform. Die in der oberflächlichen Schleimhautregion sich sammelnden Venenstämmchen verlaufen entlang den entsprechenden Arterienzweigen / (Toldt 5570, 1871).

**Nerven**: / Die Nervenstämme bilden zwischen Ring- und Längsfaserhaut stellenweise, besonders im unteren Viertel, eine fast zusammenhängende Schicht, durchbohren mit ihren Ästen die Ringschicht, um in das submucöse Gewebe zu gelangen; in den zwischen Ring- und Längsschicht verlaufenden Nervenstämmen finden sich zwischen den Nervenfasern teils einzelne, von einer kernhaltigen Kapsel umschlossene Ganglienzellen, teils durch Fortsätze zusammenhängende Gruppen von Ganglienzellen; auch in der Schleimhaut sind im Verlaufe der kleineren Nervenstämme einzelne Ganglienzellen anzutreffen / (Klein in Klein und Verson 3038, 1871).

**Entwicklung**: / Neumann fand, dafs bei Früchten von 18 bis 32 Wochen — über weiteres Material konnte er zunächst nicht verfügen — der Ösophagus mit geschichtetem Flimmerepithel bedeckt ist. Die äufserste Zelllage besteht aus länglichen kleinen, radiär gestellten Zellen mit gleichfalls länglichem Kern, darauf folgen 8—10 Lagen gröfserer polygonaler Zellen; endlich erscheinen sie entweder als unregelmäfsige Polygone oder als schmälere, nach unten kegelförmig zugespitzte Elemente und tragen Ciliensaum. Der

Ciliensaum ist kein kontinuierlicher, sondern wird von zahlreichen cilienlosen Stellen unterbrochen / (Neumann 4061, 1876).

/ Klein bestätigt den Fund Neumanns betreffend Flimmerepithel. Nach Klein fanden Anderson und Rickett (Studierende) beim neugeborenen Kind Flimmerepithel unter dem geschichteten. Die Flimmerepithelien lagen hauptsächlich in den Gruben zwischen den Falten der Mucosa / (Klein 3021, 1880).

/ Die Mucosa zeigt beim neugeborenen Kind an zahlreichen Stellen den Charakter des adenoiden Gewebes.

Die Papillen finden sich nur in Form kleiner Einbiegungen der Grenzlinie des Epithels angedeutet / (Klein in Klein und Verson 3038, 1871).

# Der Darm.

## Epithel.

/ Es kann nicht bezweifelt werden, dafs Leeuwenhoek die Epithelzellen des Darmes zuerst gesehen hat (Henle, Allg. Anat. 1843 p. 259). Er hielt sie jedoch für Muskelfasern und die Interstitien zwischen ihnen für ein Gefäfsnetz. Diese eigentümliche Auslegung scheint es bewirkt zu haben, dafs Leeuwenhoeks Fund vollständig vergessen wurde. Später berichtete Lieberkühn 6532, 1745, dafs die Zotten von einem zarten, abziehbaren Häutchen überkleidet werden und Döllinger 8205, 1828 zeigte, dafs dieses Häutchen die Zotten allseitig wie der Handschuh die Finger umfasse. Aber auch diesen Angaben wurde wenig Gewicht beigelegt, zumal da Johannes Müller diese Häutchen auf Grund mikroskopischer Untersuchungen für Schleim erklärt hatte. Dann wurden die Cylinderzellen von Treviranus (Beiträge zur Aufklärung der Erscheinungen und Gesetze des organischen Lebens, Bremen 1835) gesehen. Er beschrieb sie aber für die Anfangsorgane der Chylusgefäfse und deutete den Kern in denselben, gleich Cruikshank, für eine Öffnung, durch welche die Nährstoffe in die Chylusgefäfse eindringen.

Erst Henle 7406, 1837 stellte das Vorkommen von Cylinderzellen im Darme fest. Henle präparierte den Überzug von den Zotten ab, schlug ihn in eine Falte und demonstrierte auf diese Weise sowohl Längs- wie Flächenbilder der Cylinderzellen. Henle gab ferner an, dafs die Zellen von einer Kittsubstanz zusammengehalten werden und demgemäfs eine kontinuierliche Haut ohne jedwede Lücken bilden. Es seien somit die Chylusgefäfse vom Darmlumen vollständig geschieden / (Spina 5235, 1882).

/ Die erste Bekanntschaft der Cylinderzellen machte Henle bereits 1834 bei der Untersuchung der Galle, in welcher er sie regelmäfsig antraf und daher für einen Bestandteil derselben erklärte. Durch Purkinjes und Valentins 8208, 1835 Beschreibung flimmernder Schleimhäute, welche nach ihnen zusammengesetzt sein sollten, „e fibris rectis, parallelis, strictis, tenui quadam cellulosa substantia inter se junctis“, wurde Henle dazu gebracht, die Schleimhaut der Gallenblase, sowie auch die des Darmes zu untersuchen; er fand sie aus Gebilden zusammengesetzt, die den in der Galle gefundenen ent-

sprachen. Sie sind keilförmige Zellen, mit deutlichem Kern und granuliertem Inhalt. Eine die Zellen verbindende „materia homogena, glutinosa“ füllt vielleicht auch die Zwischenräume zwischen den schmäleren Enden der Zellen aus, „nisi forsan nova eorum germina haec spatia intrant“ / (Erdmann 1885, 1867). Damit hier schon Anfänge der Ersatzzellentheorie.

/ Henle teilt aus seiner früheren Schrift (Henle 7406, 1837) mit, dafs er das Cylinderepithel vom Pylorus an durch den ganzen Darm konstatieren konnte, den wurmförmigen Fortsatz nicht ausgenommen. Im Mastdarm reicht es bis zu der Stelle nahe der Afteröffnung, wo die Epidermis mit einem sehr ausgezeichneten gezackten Rande aufhört, und es ist hier zwischen Epidermis und dem Cylinderepithelium kein allmählicher Übergang, sondern eine scharfe Grenze.

Im Schlund und der Speiseröhre findet Henle geschichtetes Epithel / (Henle 7400, 1838).

/ Henle 6630, 1841 in seiner allgemeinen Anatomie wiederholte seine früheren Behauptungen und fügte diesen eine neue Beobachtung zu. Er sah in seltenen Fällen das spitze Ende von Epithelialzellen in einen langen Faden ausgezogen, der an seinem Ende abgerissen schien; er sah auch jenes Ende sich in anderen Fällen wieder erweitern und einen Kern aufnehmen. Solche Beobachtungen waren jedoch sehr selten, so dafs Henle sie lieber auf Abnormitäten, als auf konstante normale Bildungen bezieht. Bei einfachen Bälgen des Magens und Dickdarms fand er, dafs die Spitzen der Epithelzellen die Tunica propria der Drüsen blofs berührten und die Zwischenräume zwischen ihnen nur von einer strukturlosen, oder ganz feinkörnigen Substanz ausgefüllt waren. Auch an Zotten nimmt er an, dafs eine unter dem Epithel liegende Schicht von Intercellularsubstanz, oder von noch unvollkommen entwickelten Epithelzellen, eine Matrix, vorhanden sei / (Erdmann 1885, 1867).

Einige der wichtigsten Fragen, welche schon in jener und in der folgenden Zeit vielfach ventiliert wurden, lasse ich hier zunächst absichtlich beiseite, um dieselben hernach in eigenen Abschnitten (z. B. Becherzellen, Randsaum der Cylinderzellen, Zusammenhang zwischen Epithel und Bindegewebe und Ersatz des Epithels) eingehender zu besprechen. Hier folgen nur einige Erfahrungen zunächst über die Flimmerung, welche damals im Darme zahlreicher niederer Wirbeltiere und bei Jugendformen höherer Wirbeltiere beobachtet wurde; einige weitere Notizen über den Bau des Zellleibes der Cylinderzellen des Darmes schliefsen sich daran an.

/ Friedreich sieht in der von ihm im Cylinder- und Flimmerepithel beschriebenen Längsstreifung der Zelle (Fortsetzung der Flimmerhaare in dieselbe) ein System feiner Kapillarröhrchen, in welchem ein die Resorptionsrichtung an freien Oberflächen transsudierter Feuchtigkeitsmengen und etwa hier stattfindender molekulärer Niederschläge bestimmendes Strafsensystem gegeben wäre. Es wäre demnach die Bedeutung der Strichelungen des Zellendeckels (Randsaum, siehe das betreffende Kapitel) für die Resorption des Fettes keineswegs mehr als eine ausschliefsliche aufzufassen, — wenn auch die Verhältnisse in Darm und Gallenblase für eine solche zu sprechen schienen, — indem Friedreich das Vorkommen der Strichelung auch für die Epithelien der Bronchien und des Ependyma der Hirnventrikel nachgewiesen zu haben glaubt / (Friedreich 2124, 1858 und 2125, 1859).

/ Im Flimmerepithel aus dem Darm der Flufsmuschel findet Eberth an den meisten cylindrischen Zellen eine feine Längsstreifung. Diese Streifen treten häufig durch die Basalsäume hindurch und setzen sich unmittelbar in die Flimmerhaare fort.

Die Streifen werden von einer feinkörnigen Substanz gebildet. Bei Zellen von 0,008—0,010 mm im Breitendurchmesser zählte Eberth oft in einer Ebene 7—9 solcher Streifen, die in mehreren, 4—5fachen, unterbrochenen Schichten je nach dem Durchmesser der Zellen übereinander lagen / (Eberth 1728, 1866).

/ Stuart glaubt bei Opisthobranchierlarven den Beweis der Existenz kontraktiler Fäden im Innern der Zellen geführt zu haben. Dieselben sollen mehr als wahrscheinlich im direkten Zusammenhang mit den Flimmerhaaren selbst stehen / (Stuart 5440, 1867).

/ Rabl-Rückhard 4440, 1868 kommt zum Resultat: Die von Eberth und Marchi gefundene, als Differenzierung des Protoplasma gedeutete, Streifenbildung der Flimmerzellen vom Darm und von den Mundpalpen der Anodonta ist eine Faltenbildung der Zellmembran, die aber in näherer Beziehung zu den Flimmerhaaren zu stehen scheint.

Es liegt nahe, solche Erscheinungen als Ausdruck einer äufserst zarten Riffbildung, entsprechend den an Epidermis und anderen Zellen vorkommenden Bildungen, zu deuten / (Rabl-Rückhard 4440, 1868).

Vergleiche dagegen die Resultate Engelmanns in Behrens 2005, 1891.

/ Die Darmepithelien besitzen keine Membran, weder an dem Basalteile, noch an den Seitenteilen / (Arnstein 309, 1867 und 6509, 1867).

/ Im Darme einiger Teleostier kommen Flimmerzellen vor. Sie sind wohl als die Reste einer Zellart aufzufassen, die früher den Darm bekleidete (niedere Tiere, Amphioxus, Embryonen mancher höheren Tiere) und sich noch bei den Cyklostomen, im Vorderdarm der Selachier und Ganoiden, sowie in den Appendices pyloricae erhalten hat / (Edinger 1784, 1876).

/ Bei Mensch, Hund, Katze, Kaninchen, Schwein etc. ist das Protoplasma des Darmepithels längsgestreift und besteht nicht einfach aus Körnchen. Diese Längsstreifung ist der Ausdruck von Fibrillen, welche parallel mit der Längsachse der Zelle verlaufen. Horizontal verlaufende Fibrillen verbinden die längsverlaufenden zu einem Netzwerk. Also, es besteht die Zellsubstanz aus einem Netzwerk von Fibrillen — intracelluläres Netzwerk —, von denen die gröfsere Anzahl vorwiegend längs verläuft. Die Körnchen, welche man zu sehen glaubt, sind Querschnitte (event. optische Querschnitte) der Fibrillen. Der Kern der Epithelzellen ist oval und besitzt gleichfalls ein Netzwerk von Fibrillen. Intranucleäres und intracelluläres Netzwerk stehen miteinander in Verbindung. Die Strichelung des Kutikularsaums deutet Klein als eine Fortsetzung der Längsfibrillen der Zelle. Die Zellen der Lieberkühnschen Drüsen sind identisch mit den Oberflächenepithelien im Bau des Zellleibes und des Kernes. In ihrer äufseren Gestalt zeigen sie Unterschiede, so sind die Oberflächenepithelien höher und ihr Kern ist regelmäfsiger elliptisch, während der Kern in den Drüsenzellen oft rund ist. Auch die Becherzellen zeigen das intracelluläre Netzwerk, dessen Maschen hier weiter als in den Cylinderzellen sind; in den Maschen des Netzwerks findet sich Mucin.

In Kleins Abbildung füllt das Netzwerk die ganze Theca der Becherzelle aus. Die Becherzellen unterscheiden sich von den

Cylinderzellen nur dadurch, dafs die interfibrilläre oder interstitielle Substanz sich in hygroskopisches Mucin (oder Mucigen) umgewandelt hat. Durch Anschwellung des letzteren ist die Form der Becherzelle entstanden / Klein (3019, 1879).

/ Dem Epithel der Zotte kommt eine beschränkte Kompressibilität, also auch eine gewisse Festigkeit zu; andere Thatsachen weisen direkt darauf hin, dafs ihm auch elastische Eigenschaften eigen sind / (Spee 341, 1885).

/ Die Cylinderzellen haben keine Membran, sondern bestehen mit hoher Wahrscheinlichkeit aus einem mit dem Kerne zusammenhängenden Protoplasmanetzwerke, dessen Lücken mit schleimigen Massen erfüllt sind / (Kyrklund 6514, 1886).

/ An frischen, wie an mit Osmiumsäure, in Sublimat und Alkohol und dergl. fixierten Zotten zeigen die Epithelzellen oft eine feine Längsstreifung, als wären in dem Zellleibe feine Längsfäden mit knötchenartigen Verdickungen vorhanden.

Klein ist der Ansicht, dafs die Längsfäden durch feine Querfäden verbunden seien und die Insertionsstellen der letzteren in ersteren als Knötchen erschienen.

Heidenhain nimmt keine Zellmembran an den Epithelzellen der Darmzotten an. Bei Zusatz von Wasser oder sehr dünnen Salzlösungen hebt sich an der dem Lumen des Darmes zugekehrten Basalfläche der Zellen ein uhrglasförmiger Saum ab. Heidenhain glaubt, eine so sichtbar gewordene Membran sei erst durch die Einwirkung des Wassers auf die Albuminate der Zelle erzeugt worden als Traubesche Niederschlagsmembran. Aber: „Sobald die Zellen durch Verschleimung zu Becherzellen werden, wird wenigstens an ihren Seitenflächen die vorher fehlende Membran gebildet."

Die Anwesenheit einer Membran bestreiten gleichfalls Arnstein 309, 1867 und Schäfer 4924, 1885.

Unterschiede zwischen dem Epithel der Zotte und dem der Lieberkühnschen Drüsen bei Säugern:

1. In Sublimat fixierte Präparate nach Biondi Ehrlich behandelt; die Tinktion der Zottenepithelien ist viel tiefer als die der Drüsenepithelien.

2. Bei manchen Tieren (Maus, Meerschweinchen) zeigen die Zellen des Drüsengrundes in Hämatoxylin und Kalium chromicum schwarz, in Säurefuchsin rot färbbare Körnchen, die von Paneth ausführlich beschrieben wurden und in den Zottenepithelien niemals gefunden werden.

3. Im Kutikularsaum der Drüsenzellen erreichen die stäbchenartigen Gebilde niemals die Höhe, wie auf den Zottenzellen und erscheinen im ganzen viel zarter als dort.

4. In den Drüsen finden sich Mitosen überaus häufig, während sie auf den Zotten fast ganz fehlen (zwei Mitosen hat Heidenhain auch im Zottenepithel gefunden) / (Heidenhain 2588, 1888).

/ Das Protoplasma der Darmepithelzellen enthält bei Triton, Frosch und Eidechse im Hungerzustand stets und mehr oder weniger reichlich Einschlüsse, bestehend aus Körnchen und Kugeln wechselnder Gröfse. Ein Teil der Körnchen färbt sich mit Safranin, die Kugeln enthalten bisweilen einen safraninophilen Körper.

Bei Säugern finden sich nur aufserordentlich kleine Körnchen.

Die Heidenhainschen Phagocyten im Epithel des Froschdarms faſst Nicolas auf als Epithelzellen, in denen die Bildung von Einschlüssen, Körnchen und Kugeln sich rapid in der ganzen Masse des Protoplasmas vollzogen hat, so daſs es vielleicht zum Tode der Zelle kam.

In den ersten Stadien der Fettresorption enthalten die Epithelzellen, auſser den erwähnten Einschlüssen, Körnchen und Tröpfchen, welche sich mit Osmiumsäure schwärzen.

Sind die geschwärzten Körnchen und Tröpfchen zahlreich geworden, so sieht man keine Spur der protoplasmatischen Einschlüsse mehr. Nicolas denkt daher, daſs diese Einschlüsse selbst sich mit Fett beladen.

Zusammenfassung: Die Darmepithelzellen bilden, secernieren wenn man will, Produkte zweifellos ziemlich komplizierter Natur, welche im Protoplasma eingeschlossen bleiben. Bei Frosch, Eidechse und Triton erscheinen diese Produkte unter der Form auſserordentlich feiner Körnchen, welche allmählich wachsen und Kugeln werden. Die eingeführten Fettkörper spalten sich unter dem Einfluſs der verschiedenen Verdauungssäfte; ihre Elemente (Fettsäuren, Glycerin) oder deren Derivate dringen in Lösung durch Imbibition in die Epithelzellen und fixieren sich dort an der Substanz der Körnchen oder Kugeln selbst, welche nach Art eines Ferments wirkend fähig ist, sie in den Zustand eines Fettkörpers zurückzubilden, der imstande ist, Osmiumsäure zu reduzieren.

Nicolas hält die Kugeln mit safraninophilen Körnchen im Oberflächenepithel für analog mit den Kugeln mit safraninophilen Körnchen in den Panethschen Zellen der Lieberkühnschen Drüsen. Doch werden nach Nicolas in letzteren die Kugeln ausgestoſsen, was bei ersteren nicht der Fall ist / (Nicolas 4078, 1890).

/ De Bruyne kommt zum Resultat: Die von Nicolas im Darm des Frosches und des Triton angezeigten Bildungen finden sich auch im Darm der Fische, Vögel und Säuger, welche de Bruyne untersuchte. Sie finden sich nicht nur im Oberflächenepithel, sondern auch im Parenchym der Zotten. Sie entstehen nicht durch die Thätigkeit der Epithelzellen, sondern durch Zerstörung von Zellen durch Phagocyten, in welche man sie eingeschlossen findet oder besser durch degenerierende Wanderzellen. Dieselben Bildungen finden sich in der Haut der Knochenfische. Diese Bildungen sind mit den tingiblen Körpern Flemmings nicht identisch. Phagocytose läſst sich künstlich durch Erregung einer Entzündung der Darmwand hervorrufen. Der physiologische Zweck der Phagocytose im normalen Tractus scheint die Entfernung schädlicher Körper, die aus der Zerstörung epithelialer Elemente entstehen, zu sein / (de Bruyne 1302, 1891).

### Evertebrata, Wirbellose.

/ Folgende Beobachtung Spinas ist von allgemeinem Interesse: Spina beobachtet an Wirbellosen Vergröſserung und Verkleinerung der Darmepithelien; dieselben sind zwar an die Kontraktion und Dilatation des Darmes gebunden, doch sind sie nicht ausschlieſslich davon abhängig / (Spina 5235, 1882).

### Amphioxus lanceolatus.

/ Die Darmschleimhaut flimmert, wie Joh. Müller 4002, 1842 und Retzius entdeckt haben / (Leydig 3456, 1853).

/ Eingehend beschreibt das Epithel (siehe oben S. 6) Stieda / (Stieda 5328, 1873).

/ Das Flimmerepithel des Darmes persistiert das ganze Leben hindurch / (Wiedersheim 7676, 1893).

/ Auf die Schwierigkeit eines Verständnisses der Art der Nahrungsaufnahme auf einer cilientragenden Fläche wies Wiedersheim schon 1886 hin / (Wiedersheim 5890, 1886).

## Pisces.

Von den zahlreichen Beobachtungen, welche über Flimmerzellen im Darmepithel von Fischen vorliegen, sind manche dadurch entstanden, dafs nicht vollständig erwachsene Tiere untersucht wurden; soweit dieselben aber thatsächlich an erwachsenen Tieren gemacht wurden, müssen wir sie mit Edinger 1784, 1876 und Wiedersheim 7676, 1893 als uraltes, und ich möchte hinzusetzen, heute fast überall durch vollkommenere Einrichtungen ersetztes Erbstück auffassen.

/ Der Mitteldarm der Fische besitzt Cylinderzellen, welche bei Gobius und Platessa rhombus und luscus einen streifigen Kutikularsaum zeigen, während sie bei Trygon und Raja am freien Ende schleimig metamorphosiert und mit vielen wahren Becherzellen untermischt, bei Stören und im hinteren Abschnitt des Mitteldarms von Trygon mit Cilien bedeckt sind / (Kultschitzky 3261, 1887 nach dem Ref. von Hoyer in Schwalbes Jahresbericht).

/ Die Becherzellen im Dünndarm der Fische sind im allgemeinen sehr langgestreckt, die Theca ebenfalls länglich, aber meistens nicht bis über die halbe Zellenlänge herabreichend.

Beim Aal, Wels, Stör u. a. sind die Becherzellen kürzer und die Theca verhältnismäfsig grofs und sehr ausgebaucht / (F. E. Schulze 37, 1867).

### Myxine.

/ Das Epithel flimmert nicht / (Edinger 1784, 1876).

### Petromyzonten.

/ Bei Petromyzon Planeri haben der Magen, der Darm und der Gallenblasengang ein deutliches Cilienspiel. Der Magen und der Darm entbehren der Drüsen, aber das 0,006—0,008‴ dicke Cylinderepithel trägt deutliche Flimmerhaare.

Die Darmflimmerung des Petromyzon Planeri erinnert an einen mehr embryonalen Zustand, da, wie Leydig zeigte, auch der Darm der Haiembryonen wimpert / (Leydig 3456, 1853).

/ Beim Flufsneunauge finden sich im Dünndarm nur Flimmerhaare tragende Cylinderzellen, keine Becherzellen / (F. E. Schulze 37, 1867).

/ Bei Petromyzon Planeri trägt das Darmepithel Flimmer, doch ist der Flimmerbesatz ein unterbrochener / (Langerhans 3336, 1873).

/ Nach Edinger soll das Flimmerepithel bei Petromyzonten oft in mehrfacher Schicht gelagert sein / (Edinger 1784, 1876.

/ Der Darm der Neunaugen ist auf seiner ganzen Innenfläche mit Flimmerepithel bedeckt. „Das Darmepithel anderer Wirbeltiere ist wahrscheinlich ebenfalls ein Flimmerepithel, nur aber sind seine

Härchen zu zart, und es sind besonders günstige Bedingungen nötig, um sie im lebenden Zustande zu beobachten" / (Fortunatow 2063, 1877).

/ Diese Annahme Fortunatows hat bis heute noch keine hinreichende Begründung gefunden.

/ Bei Ammocoetes findet sich Flimmerepithel im Darm / (Wiedersheim 7676, 1693).

Eine eingehende Beschreibung des Darmepithels der Larve von Petromyzon Planeri gab uns Bizzozero gelegentlich seiner Untersuchung über die Regeneration des Darmepithels (siehe das Kapitel: Ersatz des Oberflächenepithels) der Wirbeltiere. Auch demjenigen, der sich von der Richtigkeit von Bizzozeros Theorie nicht überzeugen konnte, bleiben die Resultate, welche Bizzozeros Untersuchungen für Petromyzon und andere Tiere ergaben, von dauerndem Wert.

/ Der Darm von Petromyzon Planeri bietet die Regeneration des Epithels (im Sinne von Bizzozeros Theorie) in seiner einfachsten Form dar, denn es fehlen hier sowohl die schlauchförmigen Drüsen, als auch die subepithelialen Sprossen und die jungen Ersatzzellen in der Tiefe. Die Bildung neuer Zellen vollzieht sich aus den schon specifisch differenzierten Zellen, die einschichtig den Darm auskleiden.

Schichten:

1. Cylinderepithel;
2. eine feine Bindegewebsmembran, „Grenzmembran";
3. zwei dünne Lagen glatter Muskelfasern, von denen die inneren die Längsrichtung haben, die äufseren quer gerichtet sind;
4. eine dicke Schicht blutführenden cavernösen Gewebes;
5. eine dünne Bindegewebsschicht;
6. das äufsere Darmepithel.

Die Spiralklappe kann als eine durch Vermehrung des cavernösen Gewebes dicker gemachte Verdoppelung der Darmwände betrachtet werden. Von der Adventitia der Arterie, die in der Klappenachse verläuft, gehen Bindegewebsbalken ab, die, untereinander anastomosierend, zahlreiche blutführende Räume umgrenzen. Dieses cavernöse Gewebe bildet den Körper der Klappe.

Die unter dem Cylinderepithel liegenden Balken der Spiralklappe enthalten glatte Muskelfasern, sie können daher als der schon bei den Darmschichten angeführten Muskellage entsprechend betrachtet werden.

Die übrigen Balken (namentlich die in der basalen Hälfte desselben befindlichen) sind mit Leukocyten infiltriert. Unter diesen letzteren findet man beständig einige, welche die verschiedenen Formen der Mitosen darbieten. Daraus schliefst Bizzozero, dafs dieses interlacunäre Gewebe der Spiralklappe ein Leukocyten-Bildungsherd sei.

In der Dicke der Balken finden sich zuweilen auch grofse Nervenzellen.

Die beiden Einsenkungen auf den Seiten der Spiralklappe nennt Bizzozero hier Fornices. Nur im Epithel der Fornices traf Bizzozero Mitosen an. Er konstatiert auch Unterschiede zwischen dem Epithel der Fornices und dem übrigen Darmepithel.

Also auch bei der Petromyzonlarve leben und vergehen die Elemente nicht dort, wo sie ursprünglich entstanden. Auch findet sich bei derselben ein besonderer Zellenregenerationsherd, der seinen Sitz in den Fornices hat; demzufolge können die Elemente dieser

letzteren, die besonders für die Regeneration thätig sind, nicht als gänzlich gleichbedeutend mit den Elementen des Darmes betrachtet werden, die besonders für die Funktion thätig sind / (Bizzozero 6945, 1893).

### Selachier.

/ Das Epithel des Mitteldarms besteht aus langen schmalen Cylinderzellen mit Flimmerbesatz. Hie und da stehen schmalbauchige Becherzellen zwischen den Cylinderzellen. (Squatina angelus und ein Pristiurus zeigten am deutlichsten die Flimmerung) / (Edinger 1784, 1876).

/ Die Cylinderzellen sind sehr lang und besitzen einen Kutikularsaum. Es giebt keine Becherzellen / (Pilliet 415, 1885).

Eine Abbildung des Oberflächenepithels gebe ich aus dem Spiraldarm von Raja asterias (siehe Fig. 94). Das Präparat stammt von einem jungen Tier, bei welchem das Epithel verhältnismäfsig niedrig war.

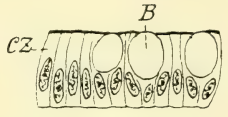


Fig. 94. **Oberflächenepithel aus dem Spiralklappendarm von Raja asterias.** *CZ* Cylinderzellen; *B* Becherzellen. Vergröfserung ca. 370fach.

### Ganoiden.

Leydig 3456, 1853 beschrieb im Darm von Acipenser nasus Heck. und Acipenser Nacarii Bonap. Cylinderepithel.

/ Im Mitteldarm des Störs ist das Epithel der Spiralklappe ein Cylinderepithel mit deutlichem Porensaum (F. E. Schulze), zwischen demselben liegen zahlreiche langgestreckte Becherzellen / (Edinger 1784, 1876).

/ Im Mitteldarm von Acipenser findet Macallum einschichtiges Cylinderepithel, aber dasselbe zeigt zwei Reihen von Kernen. Die untere Kernreihe faſst Macallum als zu Zellen gehörig auf, welche bestimmt sind, die oberen Schichten zu ersetzen. Becherzellen sind nicht häufig.

Bei Amia und Acipenser beschreibt Macallum in den Teilen des Mitteldarmes, welche die Spiralklappe enthalten, die Drüsenschläuche als weniger und kürzer, während das adenoide Gewebe reichlicher ist. Becherzellen sind häufiger und die Cilien länger und dicker.

Das Epithel, welches die Spiralklappe bedeckt, wird bei Acipenser zu einem Drittel von Becherzellen gebildet. Bei Amia und Lepidosteus unterscheidet sich das Epithel der Spiralklappe nicht von dem der Nachbarschaft.

Bei Lepidosteus sind die Drüsenschläuche des Mitteldarms mit Cylinderzellen bekleidet, welche nur eine Kernreihe haben. Die Zellen sind länger und dünner als bei Acipenser und Amia, mit zarten, oft nicht entdeckbaren Cilien. Becherzellen sind häufig / (Macallum 3662, 1886).

### Teleostier.

/ Das Epithel des Teleostierdarmes ist ein Cylinderepithel; die konischen Zellen laufen an der Basis in einen Faden aus und tragen an ihrer Oberfläche einen Porenkanalsaum, der nach dem Lumen durch eine Linie scharf begrenzt ist.

Edinger sah auch Protoplasmafortsätze aus den Zellen hervorragen, wie v. Thanhoffer beim Frosch, konnte jedoch Bewegungen der Fortsätze beim Fisch nicht sehen.

Im Darme einiger Teleostier kommen Flimmerzellen vor. Edinger faſst dieselben als Reste einer Zellart auf, die früher den Darm bekleidete (niedere Tiere, Amphioxus, Embryonen mancher höherer Tiere, vgl. auch S. 158 Neumann) und die sich noch bei Cyklostomen, im Vorderdarm der Selachier und Ganoiden, sowie in den Appendices pyloricae erhalten hat.

Flimmerepithel findet sich im Darme von: Rhombus aculeatus, Syngnathus acus. Aufserdem tragen die Zellen um die Mündungen der Appendices pyloricae herum sehr häufig Flimmern. Zwischen den Epithelzellen stehen zahlreiche Becherzellen. Edinger hält dieselben für Abkömmlinge des gewöhnlichen Darmepithels, aus dem sie sowohl physiologisch intra vitam, als auch post mortem entstehen können / (Edinger 1784, 1876).

### Syngnathus.

Fig. 95 zeigt die Oberflächenepithelien aus dem Darme von Syngnathus in Umrissen zum Zweck eines Vergleiches mit denen des Ösophagus und Magens.

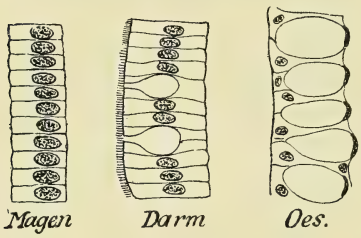


Fig. 95.

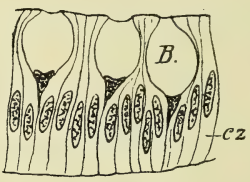


Fig. 96.

Fig. 97.

Fig. 95. **Oberflächenepithel aus dem Magen, Darm und Ösophagus von Syngnathus.** Vergrößerung 550fach.

Fig. 96. **Oberflächenepithel aus dem Darm der Forelle.** *cz* Cylinderepithelzellen; *B* Becherzellen. Vergrößerung ca. 370fach.

Fig. 97. **Darmepithel von Cyprinus carpio** (Biedermann nannte es Magenepithel). Nach Biedermann 173, 1875.

### Salmo fario, Forelle.

Fig. 96 zeigt das Oberflächenepithel mit eingelagerten Becherzellen aus dem Darme der Forelle.

### Cyprinus carpio.

Oberflächenepithel des Darmes ist in Fig. 97 dargestellt.

### Cobitis fossilis.

/ Leydig vermochte damals ein Oberflächenepithel nicht nachzuweisen / (Leydig 563, 1857).

/ Das Epithel ist ein geschichtetes Cylinderepithel, bestehend aus zwei Reihen schmaler, feingranulierter Cylinderzellen mit länglichen

Zellenkernen; häufig läfst sich gegen das Lumen hin ein deutlicher Kutikularsaum nachweisen. In der Tiefe liegen dann noch mehr rundliche Zellen, welche in einzelnen Präparaten sich als eine einfach angeordnete Schicht erkennen liefsen / (Lorent 11, 1878).

/ Auch Paneth findet das Epithel. Es ist ein cylindrisches Epithel, höher in den dem Magen näherliegenden Partieen, niedriger gegen das Ende des Darmes zu. Die Elemente desselben sind ziemlich klein. Wanderzellen sind sehr häufig in denselben (Hungertiere). Becherzellen sind reichlich, am meisten in dem dem Magen näheren Abschnitt / (Paneth 4204, 1889).

/ In einer nachträglichen Bemerkung fügt Paneth bei, dafs das Epithel von H. Lorent nachgewiesen wurde. Doch findet Lorent die Cylinderzellen noch bedeckt von einer Lage flacher, endothelartiger Zellen, von deren Vorhandensein sich Paneth nicht überzeugen konnte / (Paneth 4205, 1889).

Amiurus catus.

/ Das die Falten und Krypten des Mitteldarmes überkleidende Epithel hat den Charakter des Oberflächenepithels. Trotzdem sieht Macallum in diesen unverzweigten, schlauchförmigen Krypten Analoga der Lieberkühnschen Drüsen höherer Vertebraten. Cylinder- und Becherzellen sind vorhanden. Das freie Ende der Cylinderzellen ist gekörnt. Die Körnchen nehmen gegen den Kern zu an Zahl ab. Ein gestrichelter Cuticularsaum ist vorhanden. Aufserdem meint Macallum Reste von zu Grunde gegangenen feinen Cilien an manchen Stellen wahrgenommen zu haben / (Macallum 3660, 1884).

## Dipnoër.

/ Ayers fand keine Spur von dem mehrschichtigen Plattenepithelium, das Edinger für den Vorderdarm der Fische feststellt, und entgegen der Regel, die er für Fische aufstellt, unterscheiden sich die Becherzellen in der Magengegend nicht nach ihrer Gröfse. In der Magenerweiterung ruht das Cylinderepithel mit seinen vielfachen Becherzellen auf einem Plattenepithel. Das Epithel des Vorder- und Hinterdarmes war so stark maceriert, dafs man nicht erkennen konnte, ob es ein Wimperepithel war oder nicht. Aber das allgemeine Gesetz, das Edinger angiebt, „das Epithel des Magens ist ein Cylinderepithel, welches nie Flimmerhaare trägt“, macht es wahrscheinlich, dafs es wenigstens für den Magenabschnitt keine Cilien trägt; weil aber die Dipnoï so viele primitive Charaktere beibehalten, könnte man die Auffindung eines Flimmerepithels wenigstens in der Speiseröhre von Lepidosiren erwarten / (Ayers 770, 1885).

Protopterus annectens.

/ Der Grundcharakter des Magen- und Darmepithels ist cylindrisch, doch begegnet man nicht selten Variationen: kubische Zellen können mit birnförmigen oder auch mit sehr langen Palissaden abwechseln. Im letzteren Fall erscheint der Kern weit von der Oberfläche ab und an die Basis der Zelle gerückt. Offenbar handelt es sich hierbei um verschiedene Entwicklungsstadien, keineswegs aber — in Anbetracht

des Sommerschlafes ist dies ja undenkbar — um physiologisch verschiedene Zustände.

Wimperhaare fanden sich da und dort auf einzelnen der kürzeren Zellen / (Parker 4216, 1889).

## Amphibien.

/ Im Darme von Amphibien findet sich Cylinderepithel, nirgends Flimmerepithel / (Leydig 3456, 1853).

/ Die Becherzellen im Amphibiendünndarm sind langgestreckt, die Theca ebenfalls länglich, aber meistens nicht bis über die halbe Zellenlänge herabreichend / (F. E. Schulze 37, 1867).

/ Die Cylinderepithelien im Mitteldarm der Amphibien lassen einen Basalsaum erkennen / (Hoffmann in Bronn 6617, unvoll.).

/ Spina vermochte Volumenveränderungen des Darmepithels bei Amphibien nachzuweisen. Bei Rana esculenta liefs sich durch Tetanisierung Zellvergröfserung bewirken; bei Triton cristatus ist sie an dem ausgeschnittenen, sich spontan kontrahierenden Darm zu sehen. Die Epithelzellen der Vertebraten sind jedoch im Zustande der Dilatation des Darmes viel dicker als die der Insekten. Es ist demgemäfs der Unterschied zwischen dem gereizten und dem ruhenden Epithel nicht so auffällig wie an dem Darme der Insekten. Die Vergröfserung der Zellen erfolgt nach Spina durch Aufnahme von Flüssigkeit aus dem Darmlumen (Nachweis durch Versuche mit Färbung des Darminhalts). Beim Abschwellen geben die Zellen ihren Inhalt wieder ab. Spina gründet darauf eine Resorptionstheorie / (Spina 5234, 1881).

### Proteus anguineus.

/ Cylinderepithel vom unteren Ende des Dünndarmes: Die Zellen sind 50—64 $\mu$ hoch; ihre fünf- bis sechseckigen freien Flächen haben einen mittleren Durchmesser von 20—26 $\mu$. Ihre Kerne, von oben gesehen, erscheinen rund bis kurz-elliptisch, Durchmesser = 15 $\mu$; von der Langseite betrachtet erscheinen die Kerne 25—27 $\mu$ lang, 15 $\mu$ breit. Fast jeder dieser Kerne enthält 12—20 Nucleoli von 1,5—3 $\mu$ Durchmesser, und zwar sind diese Nucleoli im Innern des Kernraums zerstreut, nicht der Kernwand anliegend, in jedem einzelnen Kerne gewöhnlich beinahe gleich grofs, selten in der Gröfse sehr differierend / (Auerbach 758, 1874).

/ Die Kerne der Epithelzellen im Mitteldarm liegen beim leeren Darm besonders in den hinteren Partieen des Mitteldarms in verschiedener Höhe, so dafs das Epithel zwei bis dreizeilig wird. Becherzellen habe ich an manchen Stellen zahlreich, an anderen seltener getroffen. Oft fand ich sehr schmale Zellen mit langem Kern zwischen den Epithelzellen, im übrigen denselben in der Form ähnlich. Ich faſste dieselben als entleerte Becherzellen auf; dieselben tingieren sich intensiver als die übrigen Zellen, ebenso ihre Kerne. Das Vorkommen eines gestrichelten Kutikularsaumes an der Oberfläche der Cylinderepithelien habe ich für einen Fall mit Bestimmtheit notiert.

In den mittleren Partieen des Mitteldarmes konnte ich häufig in den Epithelzellen sowohl, als in dem darunter liegenden Gewebe zahlreiche Fetttröpfchen bei in Verdauung begriffenen Tieren nachweisen / (Oppel 6330, 1889).

### Necturus maculatus.

/ Das Darmepithel besteht aus einer Schicht, die sich aus Cylinderzellen und Becherzellen (siehe Fig. 98 und 99) zusammensetzt, von denen erstere an Zahl überwiegen und einen breiten gestreiften Kutikularsaum besitzen, der im kranialen Teile des Darmes breiter ist als im kaudalen. Die Becherzellen kommen im Epithel in der

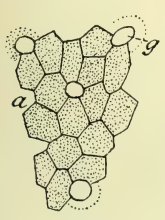


Fig. 98.

Fig. 98. **Oberflächenansicht des Darmepithels von Necturus maculatus.** *g* Öffnung der Becherzelle (die tiefere Aufsenlinie der Becherzellen ist als punktierte Linie angegeben); *a* polygonales Ende der Cylinderzellen. Fixiert in Sublimat. Ehrlich-Biondische Färbung. Vergrößerung ungefähr 270fach. Nach Kingsbury 7470, 1894.

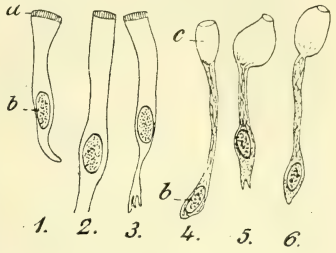


Fig. 99.

Fig. 99. **Isolierte Zellen aus dem Darmepithel von Necturus maculatus.** *1*, *2*, *3* Cylinderzellen; *4*, *5*, *6* Becherzellen; *a* gestrichelter Rand; *b* Kern; *c* Theca der Zelle. Nach Trennung in gleichen Teilen Wassers und Müllerscher Flüssigkeit. Vergrößerung ungefähr 270fach. Nach Kingsbury 7470, 1894.

ganzen Länge des Darmes vor, sind jedoch weniger reichlich im kranialen Teil. Der Kern liegt gewöhnlich in der Basis der Zelle, und das charakteristische Reticulum des Zellkörpers ist leicht zu sehen.

Der Übergang vom Epithel des Magens in das des Darmes ist ein plötzlicher / (Kingsbury 7470, 1894).

### Siredon pisciformis.

/ Im Epithel des Dünndarmes sind Becherzellen zahlreich / (Pestalozzi 4249, 1878).

### Triton.

/ Im Dünndarm von Triton igneus sind die Kerne der Cylinderepithelien 13—20 $\mu$ lang, 12—15 $\mu$ breit und enthalten meistens 6 Nucleoli und dann von größeren Dimensionen, z. B. fanden sich in einem solchen Kern nur 2 Nucleoli, jeder von 4 $\mu$ Durchmesser. — Ähnlich verhält sich das Epithel im Pylorusteil des Magens, nur kommen hier zahlreich auch Kerne mit 8—12 Nucleolis vor / (Auerbach 758, 1874).

/ In frischem Zustande untersucht erscheinen alle Becherzellen des Tritondarmes von Körnchen erfüllt zu sein (besonders bei Fixierung in Pikrinsäure). Der Stäbchensaum ist an Stellen, an denen Becherzellen liegen, unterbrochen / (Paneth 4202, 1888).

/ Es finden sich auf der Darmschleimhaut des Triton keine wirklichen Zotten, sondern Falten, welche Bizzozero eingehend beschreibt; er unterscheidet die Kämme und die dazwischen liegenden Fornices (siehe Fig. 100). Die Darmschleimhaut ermangelt der schlauchförmigen Drüsen. Das, was Paneth als gabelförmig geteilte Drüse zeichnet, erklärt Bizzozero als den Vertikalschnitt von Darmfalten, die dicht aneinander liegen.

Das Epithel besteht aus Becherzellen und Protoplasmazellen (siehe Fig. 101). Zwischen den Zellen sieht man oft Leukocyten. Zellen in Mitose hat Bizzozero im Oberflächenepithel nie beobachtet.

Fig. 100. **Querschnitt vom Darm des Triton in geringer Entfernung vom Magen** (Pikrinsäure, Safranin, alkoholische Chromsäurelösung, Damarharz). Man sieht quer oder schräg durchschnittene Falten. Vergrößerung ca. 20-fach. Nach Bizzozero 6083, 1892.

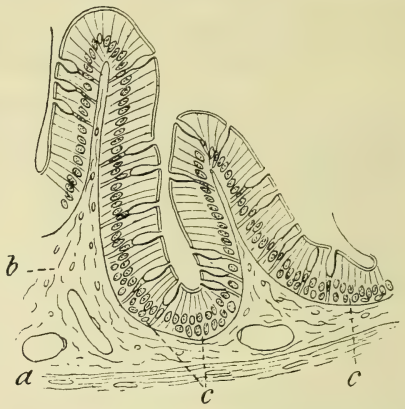


Fig. 101.

**Fig. 101. Darmschleimhaut des Triton.** Querschnitt. (Hermannsche Flüssigkeit, Vesuvin, Damarharz). Vergrößerung 99fach. Man sieht zwei quer durchschnittene und mit aus Protoplasma- und Schleimzellen bestehendem Epithel bekleidete Falten. *a* Muskelschicht; *b* Schleimhaut; *c c* Ersatzzellennester. Nach Bizzozero 6083, 1892.

Dagegen existieren wahre Ersatzzellen. Dieselben nehmen nicht nur den zwischen den unteren Enden der cylindrischen Zellen frei gelassenen Platz ein, sondern sie dringen auch in Gruppen ins Bindegewebe der Schleimhaut ein und nehmen hier die Form von Sprossen

**Fig. 102. Querschnitt vom Darm des Triton in kurzer Entfernung vom After** (Pikrinsäure, Safranin, Zucker). Man sieht eine Falte der Schleimhaut.

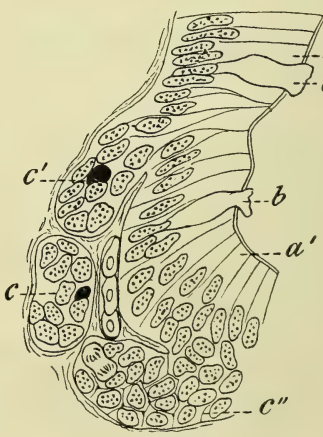


Fig. 103.

*a* und *b* Muskelschichten; *c* Schleimhaut; *d* Blutgefäße; *e* Becherzellen in der Länge oder schräg durchschnitten; in *f* hat der Schnitt das Epithel etwas schief getroffen; *g* subepitheliale Sprossen Bizzozeros. Vergrößerung 99fach. Nach Bizzozero 6083, 1892.

Fig. 103, ein Teil der Fig. 102. *a* Oberflächenepithel, das in *a'* etwas schief durchschnitten ist; *b*, *b* ausgewachsene Schleimzellen; *c*, *c'*, *c''* subepitheliale Sprossen. In *c* und *c'* sieht man zwei Zellen, die bereits Schleim absondern, welcher als schwarze homogene Masse gezeichnet wurde. Vergrößerung 243fach. Nach Bizzozero 6083, 1892.

oder epithelialen Zapfen an (siehe Fig. 102). Die subepithelialen Sprossen beiben stets in ununterbrochenen Beziehungen mit der den Darm bekleidenden Epithellage.

Die Zahl und die Gröfse dieser Sprossen variiert je nach den Regionen des Darmes. In dem unmittelbar auf den Magen folgenden Darmabschnitt sind die Ersatzzellen vorwiegend in den tiefen Schichten des Oberflächenepithels gelegen; die Zapfen sind klein, kurz und werden nur in den tiefsten Teilen der Fornices an der Basis der

Fig. 104. **Querschnitt vom Darm des Triton** (Hermannsche Flüssigkeit, Vesuvin, Damarharz).

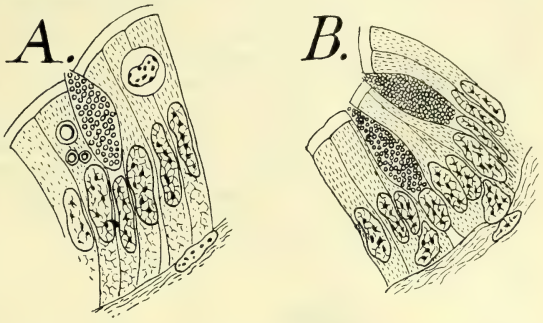


*A* Epithel in geringer Entfernung vom Scheitel einer Falte. In der Schleimzelle zeigt der Schleim zum Teil noch eine körnige Struktur. Links von derselben sieht man eine Protoplasmazelle, welche drei runde Körperchen (enclaves) enthält, von denen zwei sich wenig, das dritte dagegen in einem Teil seiner Substanz sich intensiv mit Vesuvin gefärbt hatten. Rechts von der Schleimzelle sieht man einen Leukocyt, der in einer in den Körper zweier Protoplasmazellen gegrabenen Höhle liegt. — *B* Epithel einer Wölbung (Fornix). In der Tiefe sieht man zwei Ersatzzellenkerne. Von den beiden Schleimzellen hat die eine deutliche, die andere weniger deutliche Schleimkörnchen. Nach Bizzozero 6083, 1892.

Fig. 105. **Drei Schleimzellen aus einem Querschnitt des Tritondarmes** (Pikrinsäure, Safranin, Zucker).

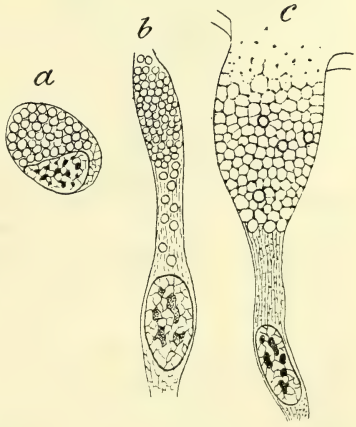


*a* ganz junge Zelle, die in einem subepithelialen Zapfen ihren Sitz hatte; *b* junge Zelle vom tiefsten Teile einer Fornix; *c* ausgewachsene Zelle vom Scheitel einer Falte. Im Präparat ist der Schleim in *a* und *b* unter der Form von kastaniengelb gefärbten Körnchen erhalten, die anderen sind unter dem Einfluſs der Zuckerlösung blaſs geworden und haben fast gänzlich die hellgelbe Farbe verloren, die sie unter dem Einfluſs des Safranins angenommen hatten; dagegen kommt das zwischen ihnen liegende Netzwerk zur Erscheinung. Vergröfserung 630fach. Nach Bizzozero 6083, 1892.

Falten beobachtet. Weiter nach dem After gehend dagegen werden die Zapfen zahlreicher und länger und setzen sich nicht nur vom ganzen Epithel der Fornices ab, sondern steigen auch weiter hinauf und werden selbst in Beziehung mit dem Epithel der Kämme sogar in geringer Entfernung vom Scheitel des Kammes gesehen.

Die die Sprossen bildenden Zellen sind, da sie dicht aneinander liegen, von unregelmäſsig polyedrischer Gestalt. Sie bestehen aus einem verhältnismäſsig groſsen Kern und einer Protoplasmazone, die denselben umgiebt und sehr spärlich ist, so daſs die Kerne ganz nahe bei einander zu liegen kommen. Die Umrisse der Zellen sind sehr

fein und ziemlich schwer zu erkennen. Einzelne der Zellen enthalten in ihrem Protoplasma bereits eine Gruppe von Schleimkörnchen (siehe Fig. 103), d. h. Elemente, welche Bizzozero als junge Schleimzellen betrachtet. In den Zapfen finden sich zahlreiche Mitosen. Bizzozero konnte noch nicht feststellen, ob etwa zwei Mitosenarten bestehen, d. h. eine für die Becherzellen, die andere für die Protoplasmazellen.

Bizzozero findet Unterschiede zwischen dem Epithel auf der Höhe der Falten (Kämme) und dem Epithel zwischen denselben (Fornices). Die Zellen der Fornices sind kleiner als die der Kämme. Der Kutikularsaum ist aber bei beiden vorhanden. Im ganzen genommen existieren zwischen den Protoplasmazellen der beiden Zonen nicht jene erheblichen Unterschiede, welche sich bei Säugern zwischen den Zellen der Lieberkühnschen Krypten und der Zotten finden (verschiedene Dichtigkeit des Protoplasmas; Fehlen des Kutikularsaums in den Krypten). Deutlicher sind die Unterschiede bei den Becherzellen (siehe Fig. 104 und 105). Fig. 105 b entstammt einer Fornix (das Schleimklümpchen wird von einem Aggregat gut begrenzter Körnchen gebildet); Fig. 105 c ist einem Kamme entnommen (das Schleimklümpchen ist in eine homogene Substanz reduziert, in welcher sich ein feines und zierliches Netzwerk ausbreitet) / (Bizzozero 6083, 1892).

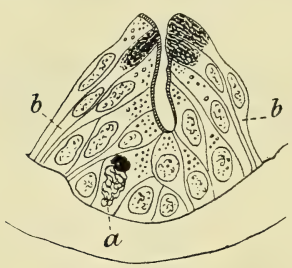


Fig. 106.

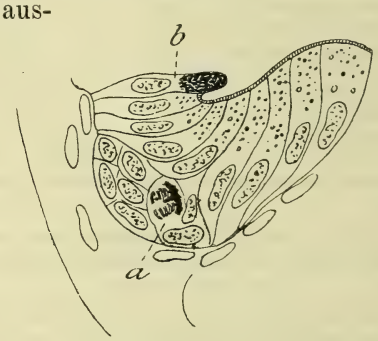


Fig. 107.

Fig. 106. **Schleimhaut vom hinteren Darmabschnitte des Tritons.** *a* Mitose einer schleimhaltigen Zelle der tiefen Epithellagen; *b* Becherzellen. Nach Sacerdotti 7990, 1896.

Fig. 107. **Schleimhaut vom hinteren Darmabschnitte des Tritons.** *a* Mitose einer schleimhaltigen Zelle in einem Epithelzapfen; *b* Becherzelle. Nach Sacerdotti 7990, 1896.

Die ganze Schilderung des Darmes und die Schlüsse, welche Bizzozero auf seine Befunde gründet, läfst vermuten, dafs Bizzozero die Falten des Darmes als konstante Gebilde auffafst, nicht als Gebilde, die bald mit der Kontraktion des Darmes entstehen, mit Dehnung wieder schwinden und bei späterer Kontraktion an anderer Stelle und in neuer Form wieder auftreten. Es wäre allerdings (bei Vergleich mit dem engen Lumen, das der Säugerdarm unter normalen Verhältnissen darbietet) gar nicht merkwürdig, wenn auch hier nur die Gipfel der Falten (ähnlich wie bei Säugern der Zotten) an der Begrenzung des wirklichen Darmlumens teilnehmen würden. Sollte die Theorie Bizzozeros sich bestätigen lassen, so könnte sie wieder als Beweis für eben diese seine Voraussetzung dienen.

/ Kurz zusammengefafst findet auch im Darm des Tritons die Regeneration der Elemente durch indirekte Teilung statt. Der Sitz

der Mitosen ist nur für eine geringe Zahl von Elementen im oberflächlichen Epithel; für die gröfsere Zahl ist er zwischen den jungen Ersatzzellen, welche sich sowohl an der Basis der cylindrischen Zellen, als in den subepithelialen Zapfen befinden. Beim Triton ist es bemerkenswert, dafs nicht wenige von diesen Ersatzzellen Schleimsubstanz absondern, trotzdem sie mit der freien Oberfläche des Epithels noch nicht in Beziehung stehen. Auch beim Triton findet ein Reifen der schleimbereitenden Zellen statt, und der Schleim, den sie absondern, verändert sich immer mehr in seinem Aussehen und seinen Reaktionen, je älter die ihn erzeugenden Zellen werden und je mehr sie aus der Tiefe der Epithelschicht gegen die freie Oberfläche vorrücken. Es ist also die Meinung jener Forscher, die, wie PANETH, glauben, dafs die Schleimzellen aus den protoplasmatischen Epithelzellen hervorgehen und sich, nach Entleerung ihres Inhalts, wieder in solche umbilden können, nicht annehmbar / (Bizzozero 6083, 1892).

/ Die Becherzellen des Darmes des Triton entwickeln sich normalerweise durch Vermehrung junger, schon Schleim absondernder und entweder zwischen den Ersatzzellen der tiefen Epithelschicht (siehe Fig. 106) oder in besonderen ins Schleimhautbindegewebe eindringenden Epithelzapfen (siehe Fig. 107) gelegener Zellen. Ausnahmsweise können aber die Becherzellen auch aus Zellen hervorgehen, welche näher dem Darmlumen liegen; doch traf SACERDOTTI unter zahlreichen Präparaten Mitosen der Becherzellen im oberflächlichen Epithel nur einmal an / (Sacerdotti 7990, 1896 und 7981, 1896).

### Salamandra maculata.

/ Cylinderepithel des obersten Teils des Dünndarmes: Die Kerne sind kurz, elliptisch bis rund, mittlerer Durchmesser 17—22 $\mu$. Jeder Kern enthält 3—12 Nucleoli, am häufigsten 5—8. Selbst bei 8 Nucleolis hat jeder derselben noch einen Durchmesser von 2 $\mu$; bei einer Anzahl von 3 Nucleolis jeder derselben 3—4 $\mu$; die kleinsten Nucleoli messen ungefähr 1,5 $\mu$. Ganz ähnlich sind die Verhältnisse auch im unteren Teile des Dünndarmes / (Auerbach 758, 1874).

/ STEINHAUS beschreibt im Dünndarmepithel Mitosen. Der eine der Kerne, der obere, dem Stäbchensaume näher liegende, entwickelt sich weiter, während der untere Kern in statu quo bleibt. Im oberen Kerne können verschiedene Prozesse stattfinden, die zur Becherbildung oder zu anderen Veränderungen führen. Während der obere Kern metamorphosiert wird und zuletzt vollständig schwindet, übernimmt der untere Kern seine Stelle, entwickelt sich weiter bis zur vollständigen Reife, worauf neue Karyokinese oder aber dieselben Veränderungen, die im Bruderkerne sich abgewickelt haben, stattfinden können.

STEINHAUS schliefst aus seinen Darstellungen folgendes: „Die Becherzellen des Salamanderdünndarmes sind weder ausschliefslich schleimig degenerierte Epithelzellen, noch ausschliefslich in einzellige Schleimdrüsen verwandelte Zellen. Sie sind zum Teil das eine, zum Teil das andere, denn, ist kein zweiter Kern in der Zelle vorhanden, so degeneriert die Zelle vollständig, ist ein solcher vorhanden, so fungiert die Zelle wie eine Drüse; nach der Sekretion kann sie sich, dank der Anwesenheit eines zweiten Kernes, regenerieren und wieder zum secernierenden Becher werden. — Bei der Becherbildung metamorphosiert sich schleimig der Kern der Zelle; die Theca (Bechermembran) ist mit der Kernmembran identisch; der Becherfufs ist auch

nie in der Theca mit eingeschlossen; er bleibt bis zu Ende protoplasmatisch, mit den Cylinderzellfüfsen identisch.

Jede Cylinderzelle des Darmes kann sich in eine Becherzelle verwandeln; die Ursachen und Bedingungen der Becherbildung sind noch nicht genügend klargestellt. Nur so viel kann man sagen, dafs sie mit den physiologischen Prozessen im Darm in Verbindung steht: je energischer diese vor sich gehen, desto gröfser ist die Zahl der Becher" / (Steinhaus 5310, 1888).

Die Ansicht von Steinhaus, dafs der eine Kern schleimig metamorphosiere, ist doch wohl sicher eine Täuschung. Auch andere Autoren, z. B. List 3548, 1889 und Struiken 6903, 1893 stimmen der Ansicht von Steinhaus über das Entstehen der Becherzellen nicht bei.

/ Heidenhain beschreibt in den Kernen des Darmepithels von Salamandra maculata Entwicklungsstufen von Coccidien. Die von Steinhaus im Darmepithel von Salamandra maculata als „Nebenkerne" beschriebenen Gebilde sind (aber nur zum Teil) als die ersten Stadien der Coccidienentwicklung aufzufassen / (Heidenhain 2588, 1888).

## Rana.

/ Basch beschreibt im Cylinderepithel des Froschdarmes, der 24 Stunden in einprozentiger Borsäure gelegen hatte, runde Öffnungen in dem Kern, meist dem freien Zellrande zugekehrt, doch auch nicht selten Kerne, die seitliche Öffnungen zeigen oder an beiden Enden geöffnet scheinen. Ähnliche Bilder erhielt Basch an den Kernen der Flimmerzellen vom Froschgaumen und der Trachea der Schildkröte, sowie an den Kernen des Pflasterepithels der Froschzunge / (Basch 855, 1869).

/ Spina findet keine Flimmerzellen im Darmepithel beim Frosch / (Spina 5235, 1882).

/ Zotten fehlen im Froschdarm. Die Falten bilden im vorderen Abschnitte des Darmes (welcher der längste ist) zwei komplizierte Systeme von halbmondförmigen Querfalten, während sie im hinteren Abschnitt wellenförmig in der Längsrichtung verlaufen und sich in die Schleimhautfalten der Kloake fortsetzen. Schlauchdrüsen fehlen. Das Epithel besteht aus Protoplasmazellen und Schleimzellen. Die Protoplasmazellen besitzen einen gestreiften Kutikularsaum, der sowohl auf dem Kamme der Falten, als auf dem Epithel der Fornices überall fast das gleiche Aussehen und die gleiche Dicke bewahrt.

Die Becherzellen sind, gleich den Protoplasmazellen verhältnismäfsig sehr lang, und dies ist hauptsächlich der Verlängerung jenes Abschnittes des Zellenkörpers zuzuschreiben, der die Theca vom Kerne trennt, und den Bizzozero Schaltstück nennt. Die Zelle besteht also aus vier Teilen: dem basalen Teil; dem Teil, der den Kern enthält; dem Schaltstück und der Theca.

In Bizzozeros Schaltstück der Becherzelle enthält das Protoplasma immer mehrere Vacuolen. Die Körnchen der Theca nennt Bizzozero Schleimkörnchen.

Zwischen den Epithelzellen des Froschdarmes finden sich zahlreiche Leukocyten. Auch die Pigmentzellen konnte Bizzozero im Epithel auffinden, doch blieb ihm die Natur dieser Zellen offenbar verborgen.

Die Protoplasmazellen vermehren sich durch Mitose. Mitosen finden sich sowohl in dem oberflächlichen Teile des Epithels als auch in dem tiefen Teil, fast in Berührung mit der Schleimhaut. Erstere

erschienen etwas häufiger; letztere bilden nie eine fortlaufende Schicht und viel weniger noch Subepithelialsprossen.

Für die Becherzellen jedoch findet Bizzozero, dafs auch beim Frosche, wie beim Triton, deren junge Formen in der Tiefe der Epithelschicht liegen, und dafs sie erst in einem weiter fortgeschrittenen Stadium ihres Daseins mit ihrem schleimabsondernden Ende an die Oberfläche des Epithels gelangen. Diese jungen Becherzellen finden sich vorzugsweise in dem die Fornices bekleidenden Epithel. Aber auch beim Frosche bestätigt es sich, dafs die becherförmigen Zellen nicht das Produkt einer Umwandlung, einer Degeneration der gewöhnlichen Epithelzellen sind, wie Paneth und andere meinen. Ihre jungen Formen zeichnen sich dadurch aus, dafs sie schon einen spezifischen Inhalt haben / (Bizzozero 6945, 1893).

## Reptilien.

/ Im Darme der Reptilien findet sich Cylinderepithel, nirgends Flimmerepithel / (Leydig 3456, 1853).

/ Im Mitteldarm besteht das einschichtige Oberflächenepithel aus zwei Zellarten, Cylinder- und Becherzellen. In den hohen Cylinderzellen liegt der Kern mehr oder weniger nahe dem proximalen Ende. Der gestreifte Randsaum ist sehr deutlich bei den Sauriern; bei einigen (Lacerta) ist er sehr hoch. Der Inhalt der Becherzellen ist homogen oder gekörnt, je nachdem man den Gipfel oder den Grund der Falten untersucht.

Bei allen Reptilien nehmen die Becherzellen im hinteren Teil des Mitteldarmes an Zahl zu und tendieren dazu, über die Cylinderzellen zu prädominieren / (Giannelli e Giacomini 7992, 1896).

### Lacerta muralis.

/ Die Darmschleimhaut weist weder Zotten noch Querfalten auf. Ihre Oberfläche erhält jedoch eine gröfsere Ausdehnung durch lange Längsfalten, welche, wie beim Triton, je nach den verschiedenen Darmabschnitten an Zahl (20, 30 und mehr) und in der Höhe variieren. Das Epithel besteht, wie gewöhnlich, aus Cylinder- und aus Becherzellen. Die Becherzellen sind in den Fornices fast cylinderförmig; im oberen Teile der Falten nehmen die Becherzellen die Becherform an; im Schaft des Bechers befindet sich, von der Basis der Zelle etwas abgerückt, der Kern. Die Cylinderzellen sind im allgemeinen lang und schmal. Gewöhnlich sind sie in den Fornices kürzer als im oberen Teil der Falten. Sie haben ein netzförmiges Protoplasma, das bei gutgenährten Tieren reich an Fetttröpfchen ist; an der freien Fläche haben sie einen verhältnismäfsig dünnen Kutikularsaum, der sich auf das ganze Oberflächenepithel fortsetzt, also auch dort, wo dieses den tiefsten Teil der Fornices bekleidet. Der ovale Kern ist in den Fornices, im untersten Teil der Zelle gelagert; gegen den oberen Teil der Falten hin entfernt er sich von der Basis und gelangt bis zur Mitte des Zellenkörpers und mitunter auch darüber hinaus.

In den Fornices, zwischen den tiefen Enden der Cylinderzellen, finden sich Ersatzzellen. Es finden sich unter denselben zahlreiche Mitosen, welche in Gruppen angeordnet sind. Es sind demnach die Zusammenhäufungen der Ersatzzellen nur transitorisch. Es finden sich

jedoch (allerdings sehr selten) bei der Eidechse wie beim Triton Mitosen auch zwischen den oberflächlichen Hälften der Cylinderzellen. Bei der Eidechse fehlen die subepithelialen Sprossen / (Bizzozero 6945, 1893).

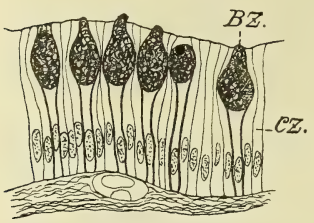


**Fig. 108. Oberflächenepithel aus dem Darme der Ringelnatter.**
*CZ* Cylinderzellen; *BZ* Becherzellen. Vergrößerung ca. 540fach.

Tropidonotus natrix, Ringelnatter.

Das Darmepithel mit eingelagerten Becherzellen von der Ringelnatter zeigt Fig. 108.

Chelonia.

/ Bei einer Schildkröte, die viele Monate lang gehungert hatte, fand Paneth den größeren Teil der Epithelzellen in Becherzellen verwandelt / (Paneth 4202, 1888).

Emys europaea.

/ Es finden sich stellenweise rundliche Ersatzzellen in solcher Menge zwischen den Cylinder- und Becherzellen des Mitteldarms, daß Machate von einer tieferen Lage rundlicher und einer darüber befindlichen Lage cylindrischer Zellen redet / (Machate 3672, 1879).

/ Das Cylinderepithel ist dünn / (Sacchi 273, 1886).

Cinosternon.

/ Wie bei Emys, so fanden sich auch hier rundliche Ersatzzellen in so großer Menge im Epithel des Mitteldarmes, daß man wohl von einer tieferen Lage rundlicher Zellen reden kann / (Hoffmann in Bronn 6617, unvoll.).

## Aves.

/ Im Dünndarm findet sich nur Cylinderepithel; in der Kloake dagegen giebt es nur geschichtetes Plattenepithel / (Gadow in Bronn 6617, unvoll.).

Cloetta kommt durch die Untersuchung des Darmepithels von Taube, Huhn, Amsel, Meise und Sperling zu folgenden Resultaten:

/ Die reifen Epithelzellen der Darmoberfläche besitzen eine Membran; wahre Intercellularbrücken fehlen.

Mitosen der Epithelzellen kommen auch bei Vögeln nur in den Lieberkühnschen Krypten und zwar in deren ganzer Länge vor.

In der ganzen Länge des Darmes sind die Becherzellen gesetzmäßig nach dem Grad ihrer Sekretfüllung verteilt; die jüngsten Stadien liegen in der Tiefe, die älteren in der Höhe (den Zottenspitzen näher). Aus den beiden letztgenannten Resultaten ergiebt sich eine neue Bestätigung der Lehre Bizzozeros, daß die Neubildung der Epithelzellen nur von den Lieberkühnschen Krypten aus stattfindet, und daß die auf der Höhe der Zotten befindlichen Zellen aus den Krypten heraufgewanderte Elemente sind / (Cloetta 263, 1893).

Columba.

/ Die topographische Untersuchung der Becherzellenstadien im Darm der Taube führt zu dem Ergebnis, daß im ganzen Darm, vom Pylorus

bis zur Mündung des Enddarmes, die Becherzellenstadien in gesetzmäfsiger Reihenfolge liegen, und zwar in der Weise, dafs die älteren Stadien stets höher (den Zottenspitzen näher) gelegen sind, als die jüngeren Stadien. Die Konsequenzen sind einschneidende und bedingen zum Teil eine Änderung unserer bisherigen Auffassung.

Zuerst liegt in dieser Beobachtung eine Bestätigung der Ansicht Bizzozeros, dafs die Regeneration der Darmepithelien durch Heraufrücken der Elemente aus den Lieberkühnschen Krypten erfolgt. — Zweitens sind wir erst jetzt in der sicheren Lage, die ersten Sekretionsstadien der Becherzellen von Endstadien zu unterscheiden. Es ist zweifellos, dafs viele der bisher gelieferten Beschreibungen des Sekretionscyklus auf Irrtümern beruhen, weil die Zusammenstellung der Reihenfolge eine willkürliche war. Man wird jetzt mit mehr Aussicht auf Erfolg an die Untersuchung der ersten Schleimbildung herantreten können, die um so wünschenswerter ist, als einige der bisherigen Angaben sehr auffallend sind. — Drittens — und das ist das wichtigste Resultat — wird unsere bisherige Anschauung, dafs die Becherzellen öfter Schleim bilden und ausstofsen können, einstweilen für die Taube haltlos; denn, wenn eine Becherzelle mehrmals Sekret bilden könnte, müfsten wir auch an der Zottenspitze junge Stadien finden.

Damit ist durchaus nicht ausgeschlossen, dafs die Becherzellen gleich von Anfang an in den Krypten schon secernieren, dafs kaum gebildeter Schleim alsbald ausgestofsen wird. Aber die Schleimbildung geht rascher vor sich als die Schleimabstofsung; so kommt es, dafs der Grad der Füllung einer Becherzelle stetig zunimmt bis zu einem gewissen Punkte. Von da ab überwiegt die Schleimausstofsung; bis zur Zottenspitze ist dann die Becherzelle bis auf unbedeutende Reste leer und geht dann wahrscheinlich zu Grunde. Für diese Annahme bietet der oft schon in den Kryptenlumina befindliche Schleim den Beweis. — Ob die Becherzellen wirklich specifische, von den gewöhnlichen Epithelzellen verschiedene Elemente sind — wie Bizzozero meint —, darüber wagt Cloetta kein Urteil; die so überaus wechselnde Anzahl der Becherzellen scheint ihm einer solchen Auffassung wenig günstig / (Cloetta 263, 1893).

## Mammalia.

/ Die Becherzellen sind kurz mit breiter, bauchiger Theca und relativ weiter Öffnung / (F. E. Schulze 37, 1867).

Zusammenstellung der Mafse der Cylinderepithelien des Dünndarms von Meerschweinchen, Kaninchen, Hund und Kalb nach Auerbach 758, 1874:

| | Cavia | Kaninchen | Hund | Kalb |
|---|---|---|---|---|
| Höhe der Zellen . . . | 28—31 $\mu$ | — | — | — |
| Breite der Zellen . . . | 11—12 $\mu$ | — | — | — |
| Kerne lang . . . . . | 10 $\mu$ | 12 $\mu$ | 9—10 $\mu$ | — |
| Kerne breit . . . . . | 8,5 $\mu$ | 8 $\mu$ | 5 $\mu$ | — |
| Zahl der Kernkörperchen | selten 1 (dann 2 $\mu$ Dm.), häufiger 2 (dann 1,5 $\mu$ Dm.), noch häufiger 3, gewöhnlich 4—8 (1 $\mu$ Dm.) | 1—8 (meist 3—6) von 1—2 $\mu$ Dm. | 1—6, am häufigsten 4—6 von 1,3—25 $\mu$ Dm. | 5—8—12 |

### Echidna aculeata var. typica.

Fig. 109 und 110 sind Abbildungen des Darmepithels von Echidna. Erstere Figur ist aus der Nähe der Lieberkühnschen Krypten entnommen, während die zweite Figur vom Zottenepithel, nahe dem Gipfel der Zotte, stammt. Aufser der verschiedenen Länge der Epithelzellen zeigen sich auch Unterschiede in der Form der Becherzellen und in der Gestaltung und Lage von deren Kernen.

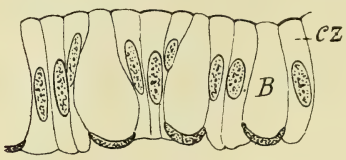


Fig. 109. **Oberflächenepithel aus dem Darm von Echidna aculeata var. typica.** Zeigt die Form der Zellen nahe den Lieberkühnschen Drüsen. *CZ* Cylinderepithelzellen; *B* Becherzellen. Vergröfserung 720fach.

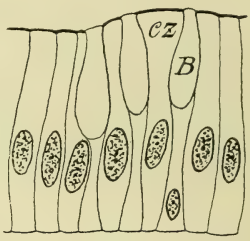


Fig. 110.

Fig. 110. **Oberflächenepithel aus dem Darm von Echidna aculeata var. typica.** Zeigt die Form der Zellen nahe der Spitze der Zotten. *CZ* Cylinderepithelzellen; *B* Becherzellen. Vergröfserung 720fach.

### Mus decumanus.

/ Ranvier unterscheidet an der Oberflächenepithelzelle auf den Darmzotten folgende fünf Regionen: 1. Kutikularsaum; 2. eine darunter liegende Zone, welche fast die Hälfte der Höhe zwischen Kutikularsaum und Kern einnimmt; dieselbe färbt sich mit Anilinblau und zeigt Längsstreifung; 3. eine supranukleäre Zone; 4. die Zone des Kerns; 5. die Kaudalzone.

Die Epithelien sind an die Basalmembran nur mit ihrem äufsersten Ende fixiert; sie sind nicht fest damit verbunden / (Ranvier 6762, 1894).

### Mus, Maus.

/ Das Darmepithel macht streckenweise den Eindruck, als sei es nicht gleichförmig, sondern als bestände um den Kern herum eine dünnere, lichtere Zone.

Das Protoplasma zeigt eine feine Längsstreifung.

Becherzellen sind bei Mäusen, die gehungert haben, viel zahlreicher, obschon sie auch bei den gefütterten nicht ganz fehlen. In den verschiedenen Teilen des Dünndarms schienen sie gleich häufig zu sein. Ersteres spricht dafür, dafs Becherzellen nicht Gebilde sui generis sind, sondern intra vitam aus den gewöhnlichen Epithelzellen entstehen.

In frischem Zustande untersucht sind die Becherzellen des Mausdarmes zum Teil homogen, zum Teil sind sie mehr oder weniger deutlich körnig / (Paneth 4202, 1888).

/ Besonders beschreibt Bizzozero die Duodenaldrüsen der Maus (unter denen er offenbar die Lieberkühnschen Drüsen des Duodenums versteht). (Siehe Fig. 111—113.) Er findet hier Panethsche Zellen (siehe Fig. 111), welche er als junge Becherzellen deutet. Die Protoplasmazellen bieten dieselben Modifikationen dar, wie sie für die ent-

sprechenden Drüsen vom Hunde geschildert werden. Mitosen werden in der Regel in der tieferen Hälfte der Drüsen angetroffen; selten findet man sie in der oberflächlichen Hälfte und noch seltener in der Nähe der Mündung, bisweilen aber an der äufsersten Spitze des Blindsacks zwischen je zwei Panethschen Zellen / (Bizzozero 6083, 1892).

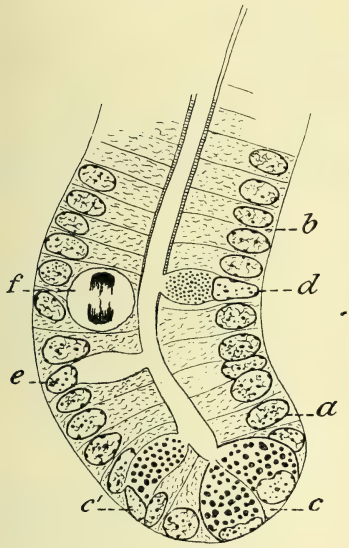


Fig. 111.

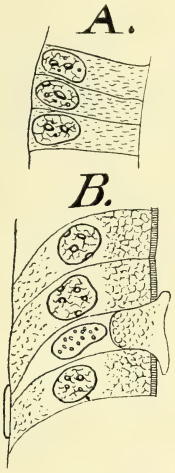


Fig. 112.

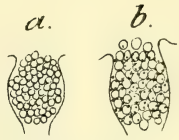


Fig. 113.

Fig. 111. **Schlauchförmige Duodenaldrüsen der Maus im Längsschnitt** (Flemmingsche Flüssigkeit, Safranin, alkoholische Chromsäurelösung, Damarharz).
*a*, *b* Protoplasmazellen; *c*, *c'* Panethsche Zellen; *d* Panethsche Zelle mit ganz feinen Körnchen und Schleiminhalt; *e* ausgewachsene Schleimzelle; *f* Mitose. (In Bizzozeros Originalfigur ist der Inhalt der Zellen *e* und *d* in rotem Ton gehalten.) 684fach vergröfsert. Nach Bizzozero 6083, 1892.

Fig. 112. **Schlauchförmige Duodenaldrüsen der Maus.** Cylindrische Zellen (Hermannsche Flüssigkeit, Hämatoxylin, Alkohol mit *HCl*, Damarharz).
*A* Aus einer Drüse, nahe deren Blindsack; *B* von einer Zotte, in kurzer Entfernung von deren Gipfel; zwischen den Protoplasmazellen sieht man eine schleimbereitende Zelle, bei welcher der Schleim nur das oberflächliche Drittel des Körpers einnimmt (in Bizzozeros Abbildung ist der Leib dieser Zelle in dunklem Tone gehalten). 756fach vergröfsert. Nach Bizzozero 6083, 1892.

Fig. 113. **Schlauchförmige Duodenaldrüsen der Maus.** Schleimbereitende Zellen aus einer Drüse. Von den Zellen sieht man nur das Schleimklümpchen (Hermannsche Flüssigkeit, Safranin, Hämatoxylin, Damarharz).
*a* Ausgewachsenes Schleimklümpchen: die Körnchen sind alle mit Hämatoxylin gefärbt; *b* von einer jungen Schleimzelle: das Schleimklümpchen besteht aus Körnchen, die mit Hämatoxylin, und aus anderen kleineren, die intensiv mit Safranin gefärbt sind. Vergröfserung etwa 1080fach. Nach Bizzozero 6083, 1892.

## Canis familiaris.

/ Die Epithelzellen der Zotten des Hundes zeigen an kontrahierten Zotten 36 $\mu$ Höhe (oder mehr), bei 4—5 $\mu$ Breite, an maximal gestreckten 8—10 $\mu$ Höhe, bei 6,5 $\mu$ Breite. Die Breite wurde dabei in der Gegend des Kernes gemessen / (Spee 341, 1885).

/ Der Kutikularsaum ist auf den Zellen der Lieberkühnschen Krypten niedriger als auf denen der Zottenoberfläche / (Mall 3718, 1888).

/ Becherzellen mit körnigem Inhalt sah Paneth hier nicht; der Inhalt war nach jeder Behandlung nahezu homogen / (Paneth 4202, 1888).

### Felis domestica.

/ Epithelzellen der Zotten der Katze zeigen an Längsschnitten kontrahierter Zotten 40 $\mu$ Höhe bei 4—5 $\mu$ Breite, an solchen gestreckter dagegen 16—24 $\mu$ Höhe bis 7 $\mu$ Breite / (Spee 341, 1885).

/ Becherzellen sind in den Follikelzotten nur ganz vereinzelt vertreten oder fehlen gänzlich. Die Epithelzellen sind nicht cylindrisch, sondern mehr kubisch, besitzen jedoch deutlich den gewöhnlichen Basalsaum. Zwischen den Epithelien finden sich massenhaft Lymphzellen eingelagert / (Hofmeister 311, 1886).

### Erinaceus europaeus, Igel.

/ Die Epithelzellen der Lieberkühnschen Drüsen unterscheiden sich etwas von dem Epithel, welches die Zotten deckt (siehe Fig. 114); sie sind kürzer, heller, und ihr Kern ist mehr oval und liegt nahe der Basis; der Saum ist sehr dünn / (Carlier 6108, 1893).

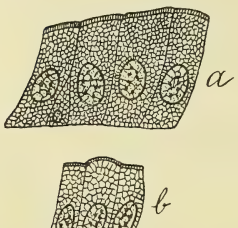


Fig. 114. **Cylinderepithel vom Darme des Igels** (Winterschlaf). Obj. 1/10 imm. Beck. Ok. N. 3. Hartnack (reduz. auf 9/10). *a* Zellen von der Oberfläche der Zotte, zwischen denselben an der Basis eine Ersatzzelle; *b* Zellen aus den Lieberkühnschen Krypten. Nach Carlier 6108, 1893.

### Chiroptera, Fledermäuse.

/ Die zwischen den Cylinderzellen des Darmes stehenden Becherzellen sind an Zahl wechselnd, individuell und nach dem physiologischen Zustand; in einigen Präparaten fand Robin ausschliefslich Becherzellen.

Im Dickdarm fehlen die Zotten, aber die Lieberkühnschen Drüsen sind ebenso dicht gedrängt, wie im Dünndarm / (Robin 7563, 1881).

### Mensch.

/ Die Epithelzellen fand Kölliker an manchen Orten mit Fett gefüllt. Öffnungen zeigten die Zellen nicht / (Kölliker 3212, 1854).

/ Das Epithel hat im ganzen Darm 22 $\mu$ Höhe / (Kölliker 329, 1867).

/ Nach v. Davidoff gebe ich eine Abbildung eines Längsschnittes einer Falte des menschlichen Jejunum (siehe Fig. 115) / (v. Davidoff 1562, 1887).

/ Auch im menschlichen Darm vermochte Paneth bei Behandlung mit Pikrinsäure Körnchen in der Theca der Becherzellen zu sehen / (Paneth 4202, 1888).

/ Die Zottenepithelien enthalten oft Vakuolen, doch darf man nicht jede Vakuolisierung mit Becherzellenbildungen zusammenbringen; dafs es sich hier wenigstens vielfach um Kunstprodukte handelt, dafür sprechen viele Erfahrungen, so auch die jüngsten Beobachtungen des Freiherrn v. Seiller an den Becherzellen der Reptilienzunge / (Schaffer 4934, 1891).

Fig. 116 zeigt Epithelzellen aus dem Dünndarm des Menschen nach Brass 7482, 1896. Vergleiche auch Fig. 117, welche einen Längsschnitt durch eine Zottenspitze aus dem Dünndarm des Menschen nach Böhm und v. Davidoff 7282, 1895 darstellt.

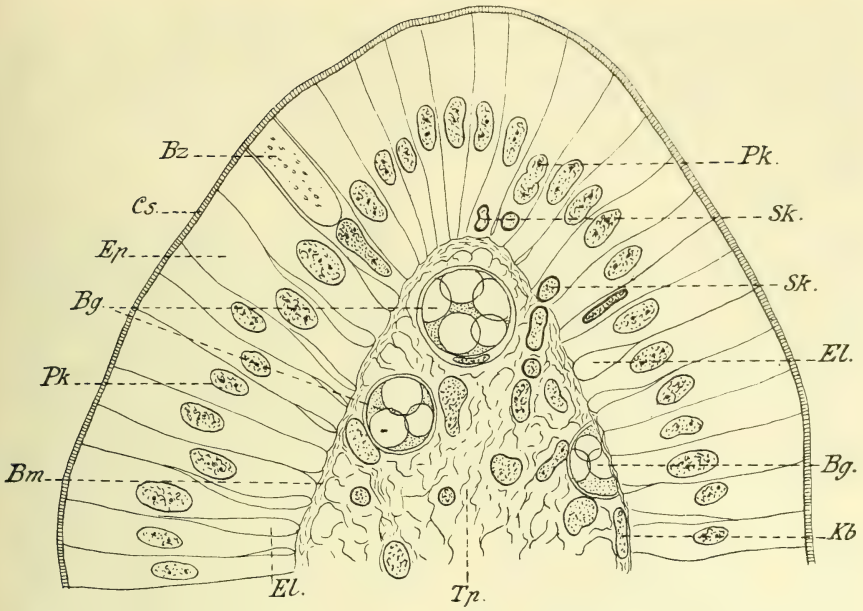


Fig. 115. **Längsschnitt einer Falte des menschlichen Jejunum.** Zeiss, Hom. Imm. 1/18 Ok. II. Die Bezeichnung gebe ich in meiner Deutung und füge die v. Davidoffs, soweit erforderlich, in Klammern bei.
*Ep* Epithel; *Cs* Kutikularsaum; *Bz* Becherzelle; *El* epitheliale Lücke; *Pk* Kern der Epithelzelle (Primärkern v. Davidoffs); *Sk* Kern von Wanderzellen (Sekundärkern v. Davidoffs); *Bm* Basalmembran; *Kb* Kern der Basalmembran im Sinne v. Davidoffs; *Bg* Blutgefäfs; *Tp* Lamina propria. Nach v. Davidoff 1562, 1887.

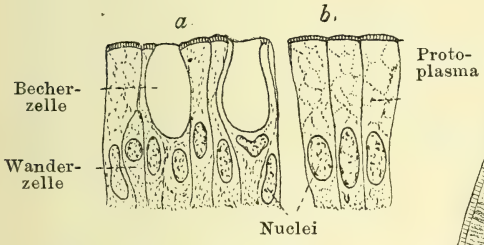


Fig. 116.

Fig. 116. **Epithelzellen von Dünndarmzotten des Menschen.**
*a* Epithelzellen, darunter zwei Becherzellen; *b* langgestreckte Epithelzellen mit maschiger Zellsubstanz. Müllersche Flüssigkeit. Nach Brass 7482, 1896.

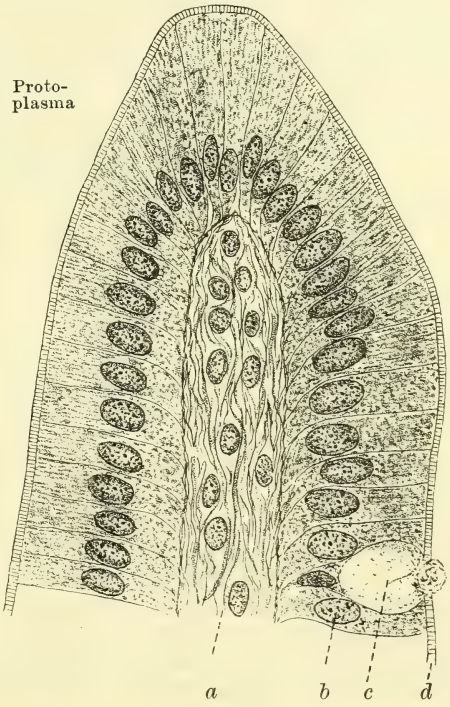


Fig. 117.

Fig. 117. **Längsschnitt durch eine Zottenspitze aus dem Dünndarm des Menschen.** 900mal vergröfsert. (Flemmingsche Flüssigkeit.)
*a* Gewebe der Zottenachse; *b* Epithelzellen; *c* Becherzelle; *d* Kutikularsaum. Nach Böhm und v. Davidoff 7282, 1895.

## Randsaum (Kutikularsaum) der Darmepithelzellen.

Synonyme: Basalsaum (ist falsch, da der Saum sich nicht an der Basis der Zellen, sondern an deren freier Oberfläche befindet, und daher zu vermeiden); Bourrelet, Kutikularsaum, Deckelsaum, Grenzsaum, Porenmembran, Randsaum, Stäbchenkutikula, Stäbchenorgan, Stäbchensaum.

/ Henle 7406, 1837 fand denselben zuerst. Er sah eine Linie, welche nahe dem oberen Rande der Cylinderzellen verläuft, wenn man diese von der Seite betrachtet, so dafs denselben eine dünne Lamelle von 0,0012—0,0015 Linien aufzuliegen scheint. Henle hielt sie jedoch damals für ein optisches Phänomen / (Henle 7406, 1837).

Nach Henle haben, wie zahlreiche Autoren annehmen, auch Gruby und Delafond 406, 1843, den Randsaum gesehen. Gruby und Delafond beschreiben an den Epithelzellen ein „bourrelet transparent, incolore, mince vers la partie libre et élargie". Dieses „bourrelet" soll nun dem Randsaum entsprechen, z. B. nach Brettauer und Steinach 304, 1857 und Paneth 4202, 1888. Brücke 547, 1881 sagte darüber:

/ Der Saum wurde von Gruby und Delafond „bourrelet" genannt, weil er sich gewöhnlich oben verbreiterte, so dafs sie ihn mit dem Fries an der Kanone verglichen, welcher im Französischen bourrelet heifst / (Brücke 547, 1881).

Es ist noch darauf aufmerksam zu machen, dafs Gruby und Delafond der gestrichelte Randsaum vielleicht auch zur Aufstellung des folgenden Satzes veranlafst haben mag. / „A la surface des épithéliums des villosités de l'intestin grêle du chien, existent des corps vibratiles" / (Gruby et Delafond 406, 1843).

/ Gruby und Delafond machen die Angabe, dafs die Cylinderzellen des Darmes an ihrer freien Fläche Cilien tragen. Es kann nicht bezweifelt werden, dafs Gruby und Delafond den gestrichelten Kutikularsaum späterer Autoren gesehen haben. An anderer Stelle spricht Spina nur von grofser Wahrscheinlichkeit, dafs diese Autoren den gestreiften Kutikularsaum sahen / (Spina 5235, 1882).

/ Brücke 6604, 1853 leugnet eine Zellmembran an der Seite der Zelle, welche gegen das Lumen des Darmes sieht, ab / (Dönitz 306, 1864).

Auch Brücke 537, 1854 giebt ausgedehnte Citate aus der Arbeit von Gruby und Delafond, so z. B. die den Kutikularsaum und die Becherzellen betreffenden Stellen, doch giebt er dafür andere Deutungen.

/ Die Cylinderepithelzellen sollten nach Brücke 537, 1854 oben nicht durch eine Membran geschlossen, sondern in ihrer ganzen Breite offen sein. Den schon früher entdeckten hellen Randsaum erklärte Brücke für aufgequollene Schleimmasse / (F. E. Schulze 37, 1867).

/ Moleschott 6620, 1854 verteidigt die Ansicht Brückes, dafs die Zellen vorn nicht durch eine Membran geschlossen seien / (Brettauer und Steinach 304, 1857).

Funke und Kölliker beschreiben, unabhängig voneinander, die Streifung des Kutikularsaumes. Funke äufserte sich folgendermafsen:

/ Es zeigte nämlich der bekannte, breite, glashelle Saum, welcher regelmäfsig die im Profil gesehenen vereinigten Zellenbasen, also den Rand einer Zotte überzieht, eine scharf markierte, dicht gedrängte Querstreifung von dunkleren, durch helle Zwischenräume getrennten Linien, welche einander parallel von der inneren zur äufseren Kontur

des Saumes verliefen. Der Anblick war täuschend derselbe, als ob dicht gedrängte ruhende Flimmerhärchen einander parallel auf den in einer Reihe liegenden Zellenbasen ständen / (Funke 6587, 1856; das Heft, welches diese Arbeit enthält, ist datiert vom 29. September 1855).

In den Zeichnungen Funkes ist der Kutikularsaum viel zu breit gezeichnet.

/ Kölliker faſst seine Resultate folgendermaſsen zusammen:

1. Die Cylinderepithelzellen des Dünndarms von Säugern, Vögeln und Amphibien haben an der der Darmhöhle zugewendeten Seite eine verdickte Wand, an der unter günstigen Verhältnissen und mit guten Mikroskopen eine unzweifelhafte feine Streifung zu erkennen ist, die auch, jedoch viel schwieriger und fast nur beim Kaninchen ganz sicher, von oben als äuſserst feine Punktierung wahrzunehmen ist.

2. Diese verdickte, streifige Zellenwand, die auch an isolierten Zellen leicht zu erkennen ist, quillt in Wasser und verdünnten Solutionen um das Doppelte und mehr auf und wird äuſserst deutlich streifig und zerfällt selbst wie in einzelne Fäserchen, so daſs die Zellen wie Flimmerzellen aussehen. Endlich zerstört Wasser den ganzen Saum von auſsen nach innen und so, daſs der innerste Teil am längsten resistiert. Auſserdem bringt Wasser namentlich zwei Veränderungen an den Zellen des Darms hervor. Einmal treibt dasselbe helle Schleimtropfen aus den unverletzten Zellen heraus, welche man mit Unrecht als aufgequollene Zellen gedeutet hat, und zweitens hebt es auch oft die verdickte Membran in toto ab, welche beiden Zustände meist sehr leicht zu unterscheiden sind.

3. Bei herbivoren Säugern fehlen die verdickten und streifigen Membranen im Dickdarm, ebenso bei Amphibien und Vögeln, wogegen bei karnivoren Säugern und beim Menschen auch in diesem Darmstücke eine leise Andeutung derselben sich findet. — Im Magen sind die Membranen der Cylinderzellen ohne besondere Auszeichnung.

4. Das Fett wird bei Säugern vor der Resorption in unmeſsbar feine Moleküle umgewandelt und dringt auch als solche in die Epithelzellen ein. Die gröſseren Fetttröpfchen, die man unter gewissen Verhältnissen in ganz frischen Zellen sieht, beweisen nicht notwendig, daſs das Fett auch in dieser Form eindringt.

5. Zwischen den gewöhnlichen Epithelzellen finden sich bei allen Tieren und in allen Darmabschnitten andere granulierte, mehr keulenförmige, meist ohne deutlichen Kern, die als in Regeneration begriffene, am oberen Ende geborstene Zellen anzusehen sind.

An diese Thatsachen reihen sich folgende Möglichkeiten und Vermutungen, welche Kölliker zur weiteren Untersuchung empfiehlt:

1. Die Streifen in den verdickten Zellenmembranen sind Porenkanäle.

2. Ergiebt sich diese Vermutung als richtig, so liegt es am nächsten, diese Kanälchen in eine direkte Beziehung zur Fettresorption zu setzen; doch ist es auch denkbar, daſs dieselben eine allgemeinere Bedeutung haben und überhaupt zur Stoffaufnahme und Abgabe durch Zellen in Beziehung stehen. Für ersteres spricht:

a) daſs bei vielen Tieren (pflanzenfressenden Säugern, Amphibien, Vögeln z. T.) die streifigen, verdickten Zellenmembranen nur an der Oberfläche des Dünndarms sich finden, dagegen in den Drüsen fehlen und ebenso im Dickdarm und Magen;

b) dafs Cylinder- und Flimmerepithel anderer Lokalitäten nichts von einer Struktur zeigt, die auf Porenkanäle gedeutet werden könnte;

c) dafs das Fett in so feinen Molekülen resorbiert wird, dafs dieselben auf jeden Fall durch die fraglichen Kanälchen hindurchdringen könnten.

Die einzige Thatsache, die — immer unter der Voraussetzung, dafs wirklich Porenkanälchen da sind — der genannten Vermutung entgegenzustehen scheint, ist die, dafs bei Karnivoren (und beim Menschen) auch im Dickdarm streifige, dickere Zellmembranen sich finden, doch würde sich dieselbe als unschädlich erweisen, wenn sich zeigen liefse, dafs bei diesen Tieren, deren Darm kurz und deren Nahrung sehr fettreich ist, auch der Dickdarm Fett aufnimmt / (Kölliker 6606, 1856).

/ Reichert hat Bedenken, ob der Randsaum als eine wirkliche Verdichtungsschicht der Zellen an Ort und Stelle anzusehen sei:

1. er hebt sich unter Umständen an mehreren Zellen zugleich ab;
2. er fehlt bisweilen;
3. er tritt zuweilen auch, und zwar nach dem Verlust der Cilien, an den flimmernden Cylinderzellen der Bronchialschleimhaut auf / (Reichert 6608, 1856).

/ Der Randsaum wird (später als von Kölliker und Funke) auch von Donders aufgefunden beim Kaninchen und Hund, beim Frosch dagegen nicht unzweifelhaft. Donders hält die Anwesenheit von Porenkanälchen für sehr wahrscheinlich. Donders ist überzeugt (mit Kölliker und Funke), dafs nicht ein einfacher Schleimpfropf die Epitheliumzellen verschliefst / (Donders 6589, 1857).

/ Leydig erwähnt die Porenkanäle im Randsaum / (Leydig 563, 1857).

/ Brettauer und Steinach fassen ihre Resultate über den Kutikularsaum (bei Kaninchen, Meerschweinchen, Hund, Mensch) folgendermafsen zusammen:

1. Der besprochene Saum der Cylinderzellen des Dünndarms ist kein poröser Deckel, sondern ein Aggregat von prismatischen Stücken, welche Brettauer und Steinach mit dem Namen der Stäbchen belegen. Dieser Saum steht auch mit dem Zelleninhalte in näherer Verbindung als mit der Zellmembran, indem diese als leere, oben weit offene, trichterförmige Hülle zurückbleibt, wenn der Saum mit dem Zelleninhalte sich von ihr trennt.

2. Der Saum ist in nüchternen Tieren am breitesten, und seine einzelnen Stücke lassen sich deutlich voneinander unterscheiden. An den mit Fett gefüllten Zellen ist der Saum um mehr als die Hälfte schmäler, oft gegen zwei Dritteile, und die trennenden Streifen schwinden / (Brettauer und Steinach 304, 1857).

/ Moleschott 6680, 1857 deutet die Streifung des Randsaumes als etwas Zufälliges. Kurz der Randsaum enthüllt sich bei Moleschott als der Schleimpfropf, mit welchem Brücke seine Zellenmündungen verschlofs, und der auch fehlen kann, so dafs zuweilen die Cylinderzellen becherförmig geöffnet erscheinen / (Erdmann 1885, 1867).

/ Wittich 6488, 1857 erklärt den Randsaum für eine Leichenerscheinung / (Wiehen 5895, 1862).

/ Schiff beobachtete, dafs der Rand der Zellen bei der Resorptionsthätigkeit wie verkürzt erscheint / (Schiff 6590, 1857).

/ R. Heidenhain bestätigt den von Brettauer und Steinach im Darmepithel von Säugetieren beschriebenen Stäbchenbesatz für den Frosch / (R. Heidenhain 321, 1858).

/ Friedreich 2124, 1858 überträgt seine an anderen Organen gewonnenen Anschauungen (siehe oben Kapitel Epithel S. 161) auch auf das Darmepithel. Die Streifen des Randsaumes sind Röhrchen, welche im Zusammenhang mit den Lymphgefäfsen stehen; sie sind deren freie Anfänge in feinster Gestalt, welche Anfänge durch die Cylinderzellen hindurch in die mit aufsaugbaren Stoffen gefüllten Räume gelangen / (Erdmann 1885, 1867).

/ Lambl kann die Streifung des Randsaumes unter normalen Verhältnissen nicht erkennen. Er nimmt das Offenstehen der Epithelzellen nach dem Darmlumen hin, wie es Brücke früher aus theoretischen Gründen behauptet hatte, mit folgender Modifikation wieder auf. Die normalen Befunde sprechen für eine kompakte und resistente, jedoch duktile und schwellbare Substanz des ringförmigen Gebildes, welches als elastischer Basalsaum die napf- oder trichterförmige Vertiefung am breiten Zellenende begrenzt. Lambl findet in den Basalsäumen der Epithelzellen eine mechanische Einrichtung, nämlich die von duktilen Schutzrinnen, welche in ihren Näpfen aus dem grofsen Chymusstrome die kleinsten Portionen aufnehmen, um sie durch Druck den einzelnen Zellen zu imprägnieren. Er glaubt den Vorgang in eine Reihe von Druckbewegungen auflösen zu können (Peristaltik, Kontraktion der Darmzotten und der mucösen Muskelschicht). Eine Reihe von Kontraktions- und Relaxationsmomenten läfst den Vorgang als eine kaum unterbrochene Schöpf- und Saugbewegung erscheinen, wobei die Emulsionskügelchen fast in kontinuierlichen Strömchen vom Zellennapfe aus durch die weiche Zellensubstanz hindurch dem Lakunennetze der Darmzotte zugeleitet werden / (Lambl 6683, 1859, vergl. auch Lambl 3310, 1876).

Diese Anschauungen Lambls erwecken den Gedanken, ob nicht Lambls Schutzring (er beschreibt denselben in der Flächenansicht von oben als netzförmige Zeichnung von breiten, glatt konturierten, hellen Hexagonalfiguren) dem jetzt in den Vordergrund des Interesses gestellten Kittleistennetz (siehe dieses), allerdings nur bis zu einem gewissen Grade, entsprechen dürfte.

Balogh fafst die Resultate seiner Untersuchungen folgendermafsen zusammen:

/ 1. Die Basalschicht der Epithelialzellen der Darmzotten ist ursprünglich nicht gestreift. Die Streifung entsteht infolge der Fettresorption, und sie ist der optische Ausdruck von feinen Kanälen, durch welche die Fetttröpfchen ihren Weg nehmen, und welchen entsprechend die Basalschicht in Stäbchen auseinander weichen kann.

2. Der Dickenwechsel der Basalschicht ist nur scheinbar, weil a) das Dünnerwerden durch die Fettresorption bedingt werden kann, indem ein Teil derselben durch Fetttröpfchen eingenommen wird, während der andere davon frei bleibt, und weil b) während der Wasserresorption die über die Basalschicht vorgeschobene Zone der Zellensäume als eine verdünnte Basalschicht mit dieser vertauscht werden kann / (Balogh 803, 1860).

/ Wiegandt 305, 1860 erklärte den Saum für ein auf die Aufsenseite der das obere Zellenende schliefsenden Membran abgeschiedenes

Sekret und die Streifen für den Ausdruck von Fältelungen / (F. E. Schulze 37, 1867).

/ Wiegandt 305, 1860 erkennt zwar die Selbständigkeit des Zellendeckels an, faſst aber die Streifen als Ausdruck zufälliger Faltung oder Runzelung auf / (Hoffmann in Bronn 6617, unvoll.).

/ Wiegandt 305, 1860 stellt den Satz auf: „Die Basalenden der Zellen des Darmepithels sind nicht durch ein direkt auf dem Zelleninhalt sitzendes Aggregat von Stäbchen, sondern durch eine eigene, nicht von der übrigen Zellenwand verschiedene Membran verschlossen."

Wiehen findet den Kutikularsaum nicht nur im Darm, sondern auch in den Epithelien der Harn- und Gallenwege des Kaninchens, Pferdes, Ochsen, der Katze und des Menschen. Er glaubt aus seinen Befunden schlieſsen zu dürfen, daſs das Cylinderepithel überall, wo es im menschlichen Organismus vorkommt, mit dem Randsaum (er nennt denselben Basalschicht) versehen ist / (Wiehen 5895, 1862).

/ Dönitz erklärt den Randsaum mit Wiegandt für etwas Accidentelles, ein Sekret der Zellen, wofür er schon früher von Reichert 6608, 1856 bei Erwähnung der Untersuchungen von Meckel erklärt worden ist. Dönitz sagt: So haben wir also den Randsaum als ein Sekret kennen gelernt, welches aller Struktur entbehrt, aber unter Umständen so eigentümlich sich zerklüftet, daſs der Anschein von Poren oder von Stäbchen dadurch erzeugt wird.

Dönitz faſst seine Resultate folgendermaſsen zusammen: 1. Die Epithelzellen der Darmschleimhaut sind allseitig von einer Membran geschlossene, meist sechsseitige regelmäſsige Prismen, die einen in der Mitte ihrer Höhe liegenden Kern nebst Kernkörperchen enthalten; 2. der sogenannte Basalsaum ist ein nicht konstantes Sekret der Epithelialzellen, dessen radiärer Zerfall sich durch eine Querstreifung markiert. Diese Streifung ist bald auf Poren, bald auf Stäbchen gedeutet worden / (Dönitz 306, 1864).

/ v. Hessling erkennt die Querstreifung des Randsaumes im Dünndarm beim Menschen / (v. Heſsling 7405, 1866).

/ Lipsky pflichtet Brettauer und Steinach bei, daſs der Saum aus Stäbchen bestehe, gegen Kölliker, der Porenkanäle annimmt / (Lipsky 3523, 1867).

/ F. E. Schulze schlieſst sich Wiegandt an, er faſst den Randsaum als eine sekretähnliche Masse auf, die als „Deckelsaum" dem körnigen Zellinhalt direkt aufliegt. Derselbe wird von feinen Kanälchen durchsetzt (mit Kölliker, Funke) / (F. E. Schulze 37, 1867).

/ Schulze 37, 1867 nimmt an, daſs der Randsaum (Deckelsaum Schulzes) direkt dem körnigen Zelleninhalt aufliegt und ähnlich wie eine zähflüssige obere Masse der Magenzellen als eine Abscheidung oder Umwandlungsprodukt des Protoplasma aufzufassen ist. Die feine Streifung erklärt er für die Andeutung einer dieser Bildung im lebenden Organismus zukommenden eigentümlichen Struktur und betrachtet dieselbe wie Kölliker und Funke für den optischen Ausdruck feiner, den Grenzsaum durchsetzender Kanälchen.

Erdmann 1885, 1867 macht auf eine der Oberfläche parallele Streifung des verdickten Saumes der Cylinderzellen aufmerksam, welche ihm den Beweis einer beständigen Erneuerung dieses Saumes zu liefern scheint. Die Streifung der früheren Autoren beschränkt sich auf die obere der beiden durch die Erdmannsche Streifung gebildeten Schichten. Auch Eimer 1811, 1868; 1812, 1868; 1813, 1869 fand

bisweilen zugleich mit der Querstreifung ein Längsstreifung. Er unterscheidet drei übereinanderliegende Schichten, von denen nur die beiden oberen die Streifung der Autoren zeigen / (Hoffmann in Bronn 6617, unvoll.).

/ Albini und Renzone betrachten die Streifen des Randsaumes des Dünndarms als den Ausdruck paralleler Stäbchen, die sie geradezu ruhende Flimmerhärchen nennen / (Albini e Renzone 638, 1868 nach dem Ref. von Henle in Henles und Meifsners Berichten).

/ Bilden die die Oberfläche erreichenden Zellen, ohne ihr Protoplasma zu verlieren, eigentümliche Grenzsäume, welche, mit den Seitenkanten zusammenstofsend, ziemlich kontinuierliche Decken darstellen, so bezeichnen wir solche Formationen als kutikulare. (Werden dagegen die oberen Zellen eines geschichteten Epithels zu keratinreichen Massen, so sprechen wir von Verhornung.) Die Cuticula steht an Stelle der Zellmembran, ist wie diese ein Umwandlungs- oder Ausscheidungsprodukt des Protoplasma und ihr morphologisch gleichwertig, so wesentlich sie sich in physikalischer und chemischer Beziehung von ihr unterscheiden kann / (Schulze 5053, 1869).

/ v. Thanhoffer 5495, 1874 beschreibt die Zottenepithelien als offen mit einem ringartigen Saum umgeben. Die Streifung beruht auf der Existenz eigentümlicher stäbchen- oder haarförmiger Fortsätze des Protoplasmas, welche innerhalb des ringförmigen wahren Saumes liegen. Die stäbchenförmigen Fortsätze hält v. Thanhoffer für kontraktil, da er bei Fröschen, denen er das Rückenmark oder das verlängerte Mark durchschnitten hatte, eigentümliche Bewegungen an ihnen wahrnahm.

Nach Benjamins 6649, 1875 bilden die Streifen kein konstantes Gebilde des Basalsaums; wahrscheinlich entstehen sie periodisch und stehen mit der Fettresorption in Verbindung. Die von Thanhoffer beschriebenen Bewegungserscheinungen konnte er nicht finden / (Hoffmann in Bronn 6617, unvoll.).

/ Der glänzende Saum oder Rand des Darmepithels vom Hund hat eine schleimige Entstehung und ist eine postmortale Erscheinung / (Fortunatow 2063, 1877).

/ v. Wittich schliefst sich den von Dönitz gemachten Angaben an, der die Randsäume als durchaus inkonstante Sekrete der Epithelzellen ansieht. Im wesentlichen hat v. Wittich bereits im Jahre 1857 (Arch. f. pathol. Anat. Band XI, S. 37), also lange vor Dönitz, dieselben Angaben gemacht über das inkonstante Vorkommen dieser Gebilde und das häufige Fehlen der Querstreifung (dafs sie wirklich oft vorkommt, bestätigt v. Wittich). Nur darin stimmt v. Wittich Dönitz nicht bei, dafs die Zellen allseitig geschlossen, d. h. von einer schliefsenden Membran umgeben seien / (v. Wittich 320, 1881).

/ Nach Spina ist die Tunica intima nichts anderes als die metamorphosierte Oberfläche der Zellen / (Spina 5235, 1882).

/ Wiedersheim 5890, 1883 sah Bewegungen der Epithelzellen im Darm von Spelerpes fuscus. Wiemer 5896, 1884 schliefst sich dieser Auffassung an, nach welcher die Darmepithelien ihre Nahrung nach Art der Rhizopoden zu sich nehmen sollen.

Die Existenz eines Kragens, wie ihn v. Thanhoffer 5495, 1874 den Epithelzellen zuschrieb, wird von Eimer 1819, 1884 bestritten und ist, wie auch Paneth glaubt, als unvereinbar mit den Befunden dargethan / (Paneth 4202, 1888).

/ Die homogene Schicht des Basalsaumes stellt eine die freien Zellenmündungen untereinander verbindende Kittsubstanz dar, welche fremde Stoffe am Eindringen zwischen die Zellen verhindert.

Die streifige Schicht stellt dagegen ein System von Protoplasmafäden dar, welche vielleicht durch die Lebensthätigkeit der Zellen aus dem Inneren derselben hervorgestreckt werden / (Kyrklund 6514, 1886).

/ Paneth bestätigt die Angabe von Brettauer und Steinach über das verschiedene Aussehen des Kutikularsaums je nach dem Funktionszustand; diese Thatsache ist auch von Eimer 1813, 1869 im wesentlichen wiedergefunden worden / (Paneth 4202, 1888).

Betreffend Spekulationen, ob sich die Stäbchen in die Zelle hinein fortsetzen, verweise ich auf Paneth.

/ Mall erhält bei Betrachtung der Dünndarmepithelien des Hundes von oben aus den Eindruck, als ob jedes Saumhärchen des Randsaumes seiner Wurzel nahe zum Knötchen anschwelle / (Mall 3718, 1888).

/ Der Randsaum kann homogen oder senkrecht gestreift aussehen (Stäbchensaum). Für das Verständnis dieses Verhaltens sind von Bedeutung folgende von Heidenhain hervorgehobenen Momente:

1. Man kann unter Umständen durch Wasserzufuhr oder Wasserentziehung die Stäbchen erscheinen und wieder verschwinden lassen. Dies deutet Heidenhain so, dafs in solchen Fällen der Randsaum sich aus Stäbchen und einer weichen Zwischenmasse zusammensetzt, die beide den gleichen Brechungsindex besitzen; so erscheint nun der Saum homogen; wird durch den Quellungszustand der Konstituentien der Brechungsindex geändert, so werden die Stäbchen sichtbar.

2. Es ist möglich, dafs der Saum in der That unter Umständen homogen ist. Dann sind die Stäbchen von d m Protoplasma, dessen Fortsätze sie bilden, eingezogen worden.

3. Unter Umständen stehen auf der Zelle nur Stäbchen, zwischen denen sich keine Zwischenmasse befindet; dann kann letztere verloren gegangen sein und wird sich aus der Zelle regenerieren.

Heidenhain hat sich durch Untersuchungen an Amphibien und Säugern folgende Ansicht gebildet: „Die Epithelzellen des Darmes sind befähigt, aktiv ihre Form zu ändern, aus ihrem Protoplasma an der freien Basalseite Fortsätze von veränderlicher Länge und Dicke auszusenden und den diese Fortsätze tragenden Teil durch Abschnürung frei werden zu lassen. Unter gewöhnlichen Umständen haben diese Fortsätze die Gestalt kürzerer oder längerer Stäbchen; sie können sich aber auch zu langen dünnen Härchen dehnen. Oft befindet sich zwischen ihnen eine ebenfalls aus dem Zellleibe stammende homogene Zwischenmasse, welche indes schwinden kann; dann ist die Basis der Zelle von freistehenden Stäbchen besetzt."

Brettauer und Steinach 304, 1857 sind der Ansicht, dafs die Epithelzellen des Hungerdarmes Stäbchen zeigen, während in Resorptionsthätigkeit begriffene, namentlich mit Fett erfüllte Zellen einen homogenen Saum sehen lassen. Heidenhain widerspricht dieser Annahme: im Hunger- wie im verdauenden und resorbierenden Darme kommt sowohl die eine wie die andere Gestaltung des Basalsaumes vor. (Hund, Katze, Kaninchen, Meerschweinchen, Salamander, Axolotl.)

Beim Kaninchen fand Heidenhain, die Stäbchen können oft an benachbarten Zellen von sehr verschiedener Länge sein.

Wo die Stäbchen freistehen, sah Heidenhain bei Salamandra: jedes Stäbchen verdickte sich an seinem unteren Ende, nahe der Grenze des Protoplasmas, zu einem kleinen Knötchen.

Haargebilde Heidenhains: Bei geeigneter Behandlung lebender Darmepithelien am Kaninchen lösen sich von den Zellen Gebilde ab, welche Heidenhain Haarzellen nennt: überaus kleine Protoplasmaklümpchen, scheinbar allseitig von einem Walde feinster Härchen umgeben, deren Länge den Durchmesser des Körperchens, auf welchem sie aufsitzen, bei weitem übertrifft. Die Härchen sind nur mit stärksten Vergrößerungen sichtbar. Heidenhain glaubt, daß es sich dabei um einen aktiven Vorgang handle, der sich an dem lebenden Protoplasma abspiele / (R. Heidenhain 2588, 1888).

/ Auch Schmidt beschreibt die schon von Neumann und Heidenhain 1876 (Centralbl. f. d. med. Wiss. Nr. 4) beschriebenen Flimmerkörperchen. Er erhielt sie aus dem Ösophagus von Fröschen, denen 1 ccm Pilokarpinlösung subkutan injiciert worden war. Die Gebilde sind rund, ohne Kern und tragen Haare von 0,008—0,012 mm Länge, welche Flimmerbewegung zeigen. Sie entstehen aus dem oberen Ende von losgestoßenen Flimmerzellen durch Abschnürung. Die Flimmerkörperchen bestätigen die Vermutung Engelmanns (Hermanns Handb. d. Phys. Bd. I Abt. 1 über Flimmerbewegung VII), daß der zunächst an der Basis der Härchen befindliche Teil der Zelle zur Erhaltung der Flimmerbewegung zu genügen scheine (nicht, wie man früher glaubte, der Zellkörper) / (Schmidt 9, 1881).

/ Das Vorhandensein des Kutikularsaumes in den Lieberkühnschen Krypten wurde von Verson 318, 1871, Klose 3041, 1880, R. Heidenhain 2587, 1880, Kruse 3228, 1888 angegeben, während Schwalbe 5085, 1872, Krause 3197, 1876, Toldt 545, 1884, Paneth 4202, 1888 einen solchen in Abrede stellen.

Schaffer findet im Dünndarm beim Menschen den Kutikularsaum auch an den Drüsenzellen in der Nähe des Fundus deutlich / (Schaffer 4934, 1891).

/ Bedeutung des Kutikularsaumes: Ranvier glaubt, daß der Kutikularsaum die Bedeutung eines Filters von großer Feinheit hat, und daß durch ihn die Tiere zahlreiche Intoxikationen vermeiden, welche ihnen rasch tödlich sein könnten / (Ranvier 6762, 1894).

/ Enorme Dimensionen würde der Kutikularsaum nach E. A. Schäfer im Kaninchendarm erreichen; vergl. darüber dieses Autors Fig. 115 / (Schäfer in Quain 7785, 1896).

## Membran der Darmepithelien.

Während im vorhergehenden Kapitel der an der dem Darmlumen zugekehrten Seite der Zelle beschriebene Randsaum besprochen wurde, handelt es sich in den folgenden Kapiteln um die übrigen Seiten der Zellen, welche mit den benachbarten Zellen in Berührung stehen, und endlich um die Basis der Zelle und deren Verbindungsart mit dem darunterliegenden Gewebe.

Arnstein 309, 1867 und 6509, 1867, Schäfer 4924, 1885, R. Heidenhain 2588, 1888 u. a. bestreiten die Anwesenheit einer Membran, (siehe oben Seite 163), während sie viele Verteidiger gefunden hat; so hielt z. B. Kölliker 1889 (siehe Stöhr 1226, 1892) an dem Vorhandensein einer Membram fest. / Nicolas 4080, 1891 leugnet eine

Membran. Nach Manile Ide (La membrane des cellules du corps muqueux de Malpighi. La Cellule Bd. 4, 1888) schliefst (gegen Heidenhain 2588, 1888) das Vorhandensein selbst echter Intercellularbrücken (siehe das Kapitel Intercellularbrücken) die Anwesenheit einer Zellmembran nicht aus; dieselben sollen sogar Abkömmlinge der Membran sein. Stöhr führt das Vorhandensein von Membranen an Becherzellen zu gunsten der Auffassung Köllikers ins Feld. Es kann nach Stöhr die Membran des Darmepithels nicht als beseitigt angesehen werden / (Stöhr 1226, 1892).

/ Gegen Cloetta und Struiken will v. Brunn weiter eine Membran der Becherzellen annehmen / (v. Brunn 7356, 1894).

### Intercellularbrücken der Darmepithelien.

Die Intercellularbrücken des Darmepithels haben wir erst in den letzten 10 Jahren kennen gelernt. Zum Beispiel, wie man sich früher die Verbindung dieser Epithelzellen vorstellte, citiere ich folgenden Satz Arnolds.

/ Arnold kommt zum Resultat, dafs an den Epitheldecken der Schleimhäute und der Haut, sowie an den Drüsen eine lichte flüssige oder zähweiche Substanz getroffen wird, welche nicht nur zwischen den Zellen gelegen ist, sondern auch deren tiefere Teile umgiebt, und der aufser der Leistung der Verkittung der Zellen die Bedeutung noch zukommt, dafs das Ernährungsmaterial für die Epithelialzellen in derselben Richtung zwischen denselben sich verbreitet / (Arnold 717, 1875).

Die Intercellularbrücken des Darmepithels wurden den Autoren, welche sich mit dieser Frage beschäftigt haben, durch R. Heidenhain bekannt. Ich gebe deshalb die betreffende Stelle aus R. Heidenhains Arbeit im Wortlaut wieder.

/ Macht man an gut erhärteten Zotten (Erhärtung in Pikrinsäure oder Alkohol oder in Chromsäure und Alkohol) Schnitte durch das Epithel parallel zu seiner Oberfläche, so sieht man an denjenigen Zellen, welche unterhalb des Kernes getroffen werden, häufig Protoplasmabrücken, welche benachbarte Zellen miteinander verbinden. (In manchen Fällen schienen feinste Protoplasmabrücken in grofser Zahl auch die oberen Enden der Zellen zu verbinden.) Die Lücken zwischen den Zellen, durch welche jene Brücken hindurchgehen, sind wohl der Hauptsache nach durch Leukocyten ausgefüllt gewesen. Auch auf Schnitten, welche senkrecht zur Oberfläche geführt sind, kann man oft seitliche, unregelmäfsig gestaltete Fortsätze an den Zellenrändern wahrnehmen (vergl. Schäfer 4924, 1885 S. 11 und J. P. Mall 3718, 1888), welche die Zwischenräume der unteren Zellenhälften überbrücken. Endlich ziehen sich sehr häufig, wenn bei Erhärtung der Schleimhaut die Körper der Zotten schrumpfen, die unteren Enden der Zellen in lange, dünne Protoplasmafortsätze aus, die ebenso wie jene seitlichen Brücken der Anwesenheit einer das Protoplasma einhüllenden Membran widersprechen. Sobald die Zellen durch Verschleimung zu Becherzellen werden, wird wenigstens an ihren Seitenflächen die vorher fehlende Membran gebildet / (Heidenhain 2588, 1888).

/ Nicolas 4080, 1891 konstatierte das Vorhandensein von Intercellularbrücken am Darm vom Frosch / (Cohn 7409, 1895 und Carlier 7907, 1896).

/ Stöhr 1226, 1892 und Cloetta 263, 1893 leugneten das Vorhandensein von wahren Intercellularbrücken im Darmepithel. Cohn gelingt der

Nachweis der Intercellularlücken und -Brücken am Darmepithel des Salamanders, Triton helveticus, Proteus und der Larve von Triton taeniatus durch Färbung mit Biondischer Lösung, mit Vanadium-Hämatoxylin oder mit Anilinblau. An Eisenhämatoxylinpräparaten konnte der vollständige Abschluſs der intercellulären Spalten im Darmepithel gegen das Darmlumen hin durch Kittstreifen festgestellt werden. R. Heidenhain hat dieselben abgebildet, ohne sich jedoch über die Bedeutung derselben auszusprechen. Die Epithelzellen des Darmes sind, wenigstens bei den Amphibien, einerseits durch feine intercellulare Spalträume voneinander getrennt, andererseits stehen sie durch Protoplasmabrücken in unmittelbarem Zusammenhange. Diese Intercellularräume sind auch bei Amphibien nach auſsen hin durch ein zusammenhängendes Netz von Kittstreifen verschlossen / (Cohn 7409, 1895).

/ Auch 1895 konstatiert Nicolas (Compt. rend. de la Soc. de Biologie 1895) im Darmrohr des Frosches Intercellularbrücken / (Carlier 7907, 1896).

Es ist beizufügen, daſs auch Angaben über Intercellularbrücken für das Magenepithel vorliegen, so von Ogneff 6328, 1892 für Katze, auch Hund und Kaninchen (siehe den I. Teil dieses Lehrbuches); und von Garten 7822, 1895 für Hund und Frosch. Es wäre gewiſs wünschenswert, daſs auch die Darmepithelien mit den von Garten 7822, 1895 und Kolossow (Zeitschr. f. wiss. Mikroskopie und mikrosk. Technik, Band 9. 1892) angewandten Methoden einer erneuten Prüfung unterzogen würden.

/ Carlier beschreibt und bildet ab Intercellularbrücken im Katzenmagen. Im Epithel vom Duodenum und Dünndarm, Dickdarm samt Lieberkühnschen Drüsen (bei Kaninchen, Igel, Ratte, Maus, Katze) finden sich Intercellularbrücken (von den Becherzellen ausgehende Brücken vermochte er nicht wahrzunehmen).

Carlier sagt demnach, daſs vom Mund bis zum Rectum die das Verdauungsrohr auskleidenden Epithelzellen, seien es geschichtete oder Cylinderepithelien, mitunter durch Zellbrücken verbunden sind.

Die Abbildungen, welche Carlier für die Magenepithelien giebt (Fig. 1—4, auch Fig. 6), zeigen sehr deutliche Intercellularbrücken. Die übrigen, namentlich Fig. 9 vom Darm, zeigen die Verhältnisse, welche Carlier demonstrieren will, nicht mit wünschenswerter Klarheit, vielleicht, weil sich Carlier des photographischen Verfahrens bediente; eine klare Zeichnung wäre hier sehr erwünscht / (Carlier 7907, 1896).

Wenn auch heute noch keine groſse Literatur über die Intercellularbrücken vorliegt, so ist doch bei der Dankbarkeit des neu eröffneten Feldes zu erwarten, daſs sich dieselbe rasch mehren werde. Zunächst scheint noch jeder Beitrag wünschenswert, der die Sicherheit der neuen Entdeckung noch mehr zu stützen geeignet ist. Dann harren zahlreiche specielle Fragen der Lösung. Vor allem brauchen wir eine vergleichende Beschreibung der Intercellularbrücken bei verschiedenen Tieren und in verschiedenen Teilen des Darmrohres. Dann müssen weitere Gedanken, z. B. der von R. Heidenhain schon ausgesprochene, daſs sich die Intercellularbrücken in den basalen Teilen der Zellen anders verhalten, als in den oberen, aufgenommen und geprüft werden. Welche Bedeutung diese Verhältnisse auch für die anderen Gebiete, z. B. die mikroskopische Physiologie, haben, wird sich aus dem Studium der betreffenden Kapitel ergeben. Ich erwähne hier nur die von Ranvier

vertretenen Anschauungen, dafs bei der Fettresorption im Darm der Ratte das Fett zunächst durch die Epithelzelle geht, dieselbe aber im unteren Teil der Zelle verläfst und so in jene Räume gelangt, welche wir nunmehr als zwischen den Intercellularbrücken liegend aufzufassen hätten, um von da erst durch die Grenzmembran ins Parenchym der Zotte zu gelangen. Auch für jene Forscher, welche sich die Wanderzellen bei der Fettresorption besonders thätig denken, eröffnen sich damit neue Ausblicke.

Ein weiteres Gebiet, welches vielleicht durch den Fund der Intercellularbrücken neu beleuchtet wird, zeigt sich in Bildern, wie sie v. Davidoff und andere an Stellen fanden, wo Noduli dicht unter dem Epithel liegen, Bilder, wie ich sie an anderer Stelle dieses Buches wiedergebe. Wenn Leukocyteninvasionen ins Epithel stattfinden, haben wir zu erforschen, inwieweit die Intercellularbrücken zerstört werden, ob sie vielleicht zum Teil erhalten bleiben und so bei der Entstehung der erwähnten Bilder Anteil haben können oder nicht.

### Schlufsleistennetz (Kittstreifen).

/ Dasselbe wurde von M. Heidenhain am Epithel des Salamanderdarmes zuerst gesehen / (Bonnet 7145, 1895).

An den Magenepithelien von Salamander, Katze und Mensch (siehe den I. Teil dieses Lehrbuches, S. 103 f., 444 und 465) wurde das Schlufsleistennetz von Bonnet 7145, 1895 und Cohn 7409, 1895, beschrieben.

/ Cohn stellt für Amphibien und Säuger den vollständigen Abschlufs der intercellulären Spalten im Darmepithel gegen das Darmlumen hin durch Kittstreifen fest.

Die Bedeutung der Kittstreifen besteht darin, dafs durch dieselben das Eindringen geformter Teile, besonders der Mikroorganismen, verhindert wird / (Cohn 7409, 1895).

### Epithel und Bindegewebe.

Die Lehre, dafs zwischen Epithel und Bindegewebe ein engerer Zusammenhang bestände, etwa derart, dafs die Epithelzellen Ausläufer ins Bindegewebe hineinsenden würden, ist heute fast durchweg von den Forschern und selbst von den Begründern dieser Lehre verlassen worden. Trotzdem hier diese Lehre kurz zu besprechen und zu schildern, wer an dem Austausche der Meinungen Anteil nahm, veranlasst mich der Umstand, dafs wir der regen Forschung, welche der Versuch einer Beweisführung (für oder gegen) zeitigte, viele wertvolle Resultate und Erfahrungen verdanken.

/ R. Heidenhain fand, dafs die Epithelzellen an ihren basalen Enden mehr oder weniger lange Ausläufer zeigen, in welche der eigentliche Zellkörper übergeht (bei Fischen, z. B. Perca fluviatilis, liefs sich ein ganz analoger Bau wie beim Frosch nachweisen). Auch bei Säugetieren liefsen sich solche Ausläufer nachweisen.

„Der Nachweis der Ausläufer der Epithelialzellen, des Systems von untereinander anastomosierenden Zellen im Schleimhautstroma, die direkte Beobachtung von Anschwellungen an den Ausläufern der Epithelialzellen, die als den Zellen des subepithelialen Gewebes entsprechend angesehen werden müssen, endlich die Verfolgung des Fettes

aus den Epithelien durch ihre Ausläufer in die Bindegewebszellen, — alles dieses berechtigt zu der Aufstellung des folgenden Satzes: Die Epithelialzellen stellen in Verbindung mit den mit ihnen in offenem Zusammenhange stehenden Zellen des subepithelialen Gewebes ein System mit selbständiger Wandung versehener Hohlgänge dar, welche präformierte Wege für das Fett aus dem Darme in die Chylusgefäfse bilden" / (R. Heidenhain 321, 1858).

/ Billroth 303, 1858 ist es nach seinen Untersuchungen an der Froschzunge höchst wahrscheinlich, dafs die Epithelialzellen vom Bindegewebe her nachgebildet werden, und dafs sich die tiefen Lagen derselben zu den Parenchymfasern des Bindegewebes ebenso verhalten, wie die Bindegewebszellen selbst / (Billroth 303, 1858).

Gerlach (Amtlicher Bericht über die 34. Versammlung deutscher Naturforscher und Ärzte in Karlsruhe im September 1858. S. 205. Karlsruhe 1859) teilt „einige Bemerkungen über den Zusammenhang von Epithelialzellen mit darunter gelegenen Parenchymzellen mit und berief sich dabei auf die Resultate der von ihm in die Histologie eingeführten färbenden Methode, durch welche ein solcher Zusammenhang evident nachweisbar sei".

/ Kölliker hat sich in seiner Gewebelehre gegen Heidenhains Ansicht ausgesprochen, indem er die Heidenhainschen Ausläufer für Artefakte erklärt. Heidenhain hält an seiner Ansicht fest, umsomehr, da er durch Virchow und Lambl bestätigt wurde / (Heidenhain 6642, 1859).

/ Balogh 803, 1860 pflichtete Heidenhains Annahme bei / (nach Watney 278, 1877 und Spina 5235, 1882).

/ Wiegandt untersucht die Darmschleimhaut auf Grund der Befunde Heidenhains.

Er findet, dafs eine eigene, als solche darstellbare, häutige Schicht (basement membrane), die das Darmepithelium von der Schleimhautoberfläche trennt, nicht zu beobachten ist. Beim Froschdarm werden durch Ausläufer miteinander verbundene Bindegewebskörperchen im Stroma der Darmschleimhaut gesehen, doch läfst sich keine Verbindung derselben mit den Epithelzellen nachweisen; auch bei Säugern konnte eine Verbindung zwischen Epithel und den Zellen der darunter liegenden Schicht nicht nachgewiesen werden / (Wiegandt 305, 1860).

/ Rindfleisch 4686, 1861 stellt Heidenhains Ausläufer in Abrede / (Erdmann 1885, 1867 und Spina 5235, 1882).

/ Eberth spricht sich gegen einen Zusammenhang der Epithelzellenausläufer mit Bindegewebskörperchen ähnlichen Zellen (im Sinne Heidenhains) aus. Wenn überhaupt, so senden nur wenig Zellen Fortsätze in die Zotte hinein, die dann gewifs nicht immer zu den Bindegewebskörpern, sondern in die Maschenräume des Gewebes treten / (Eberth 1725, 1864).

/ Die sogenannten Ausläufer der Darmepithelzellen sind Kunstprodukte / (Dönitz 306, 1864).

/ Durch die Publikation von Fles 2035, 1866 fand R. Heidenhains Theorie eine neue Stütze / (Spina 5235, 1882).

/ Letzerich kann die Fortsätze der Cylinderzellen (Heidenhain), welche mit Bindegewebskörperchen zusammenhängen sollen, nicht wahrnehmen / (Letzerich 308, 1866).

/ Heidenhain liefs sich täuschen, als er seine Trichterzellen mit Bindegewebskörperchen in Zusammenhang brachte. Frey hat schon

1864 die Ansicht Heidenhains widerlegt. Er versuchte damals auch nachzuweisen, auf welche Weise Heidenhain zu seinen Ansichten gelangt ist, und worin der Fehler liegt / (Dönitz 307, 1866).

/ Die Darmepithelien, auch bei Säugetieren, schicken lange, dünne Fortsätze ins Schleimhautgewebe / (Arnstein 309, 1867).

/ Die Darmepithelien beim Kaninchen ziehen sich gegen die Darmschleimhaut zu in spitze Fortsätze aus; es kann die Vermutung rege werden, ob nicht die Fortsätze der Epithelien in das Parenchym der Zotte hineinreichen. Doch konnte Lipsky diese Kommunikation nur an Chromsäurepräparaten, dagegen nicht an frischen Präparaten finden; er pflichtet daher Heidenhains Angaben nicht bei / (Lipsky 3523, 1867).

/ Auch Erdmann 1885, 1867 sprach sich gegen R. Heidenhain aus / (Spina 5235, 1882).

/ Nach Eimer 1812, 1868 laufen die Becherzellen nach unten in einen langen, hohlen Fortsatz aus, welcher direkt in das adenoide Gewebe übergeht / (List 3546, 1886).

/ R. Heidenhains Anschauung bestätigten Eimer 1813, 1869, v. Thanhoffer und v. Davidoff / (Paneth 4202, 1888).

/ Zwischen Zottenepithel und Randzone der Zotte findet nur ein enges Kontiguitätsverhältnis statt; einen kontinuierlichen Zusammenhang des Epithels mit dem Zottengewebe mufs v. Basch aber nach seiner Erfahrung entschieden in Abrede stellen / (v. Basch 856, 1870).

/ Verson findet keine Verbindung zwischen Epithel und Stroma / (Verson 318, 1871).

/ v. Thanhoffer 5495, 1874 tritt der Meinung R. Heidenhains bei / (Stöhr 5366, 1889).

/ Die Idee, dafs die Epithelzellen Fortsätze haben, ist zurückzuweisen / (Watney 278, 1877).

/ Für R. Heidenhains Ansicht spricht die Arbeit von Fortunatow 2063, 1877 / (Spina 5235, 1882).

/ Auch in der Abbildung von Landois (Lehrbuch der Physiologie, 1880) findet die Theorie R. Heidenhains eine Stütze / (Spina 5235, 1882 und Stöhr 5366, 1889).

/ Spina erkennt den Zusammenhang zwischen Epithel und Bindegewebe nicht an / (Spina 5235, 1882).

/ Eimer vertrat 1867, 1868, 1869 mit Heidenhain die Verbindung der Darmepithelien mit Bindegewebszellen und spricht sich auch jetzt zu gunsten der kontinuierlichen Verbindung der Darmepithelien mit dem darunter liegenden Bindegewebe aus / (Eimer 1819, 1884).

/ Für Frosch, Maus, Katze beschreibt Grünhagen und bildet ab, dafs das konisch zugespitzte Fufsende der Saumepithelien eine kleine platte Sohle bildet, von deren unterer Fläche zarte protoplasmatische Fortsätze ausstrahlen / (Grünhagen 2427, 1887).

/ Die von Heidenhain 321, 1858 beschriebenen, von Eimer, v. Thanhoffer und Landois bestätigten, Epithel und Bindegewebe verbindenden Fortsäze bestätigt auch v. Davidoff.

Am Boden der Krypten (Processus vermiformis des Meerschweinchens), siehe Fig. 118 und 119, schwindet die Basalmembran und wird durch eine breite Zone vertreten, die v. Davidoff als intermediäre Zone bezeichnet. Die intermediäre Zone erscheint als ein weitmaschiges Netzwerk protoplasmatischer Fäden, das nach v. Davidoffs damaliger Ansicht von Ausläufern der Epithelzellen gebildet wird. „Breite lappenförmige und feine, pseudopodienartige Fortsätze des Protoplasmaleibes

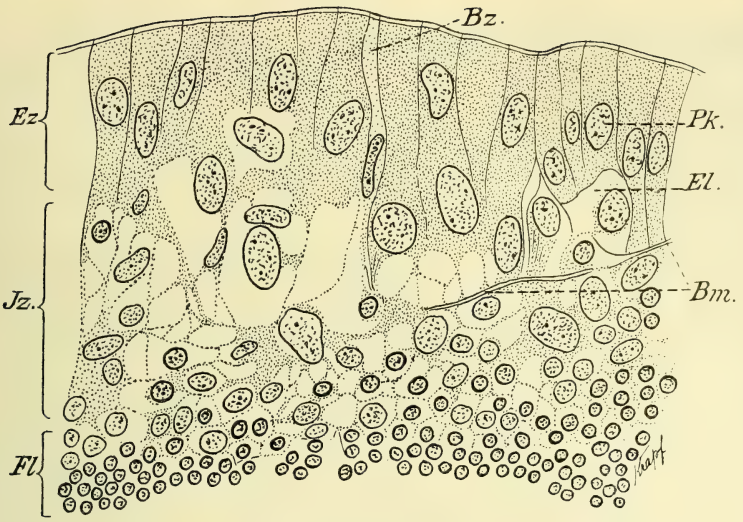


Fig. 118. **Abschnitt aus dem Boden einer Krypte des Processus vermiformis des Meerschweinchens.** Gez. Zeiss, Hom., Imm. 1/18 Ok. II (reduziert auf 9/10). *Ez* Epitheliale Zone; *Jz* intermediäre Zone v. Davidoffs; *Fl* Lymphnodulus; *Bz* Becherzelle; *Pk* Epithelkern; *El* epitheliale Lücke; *Bm* Basalmembran. Nach v. Davidoff 1562, 1887.

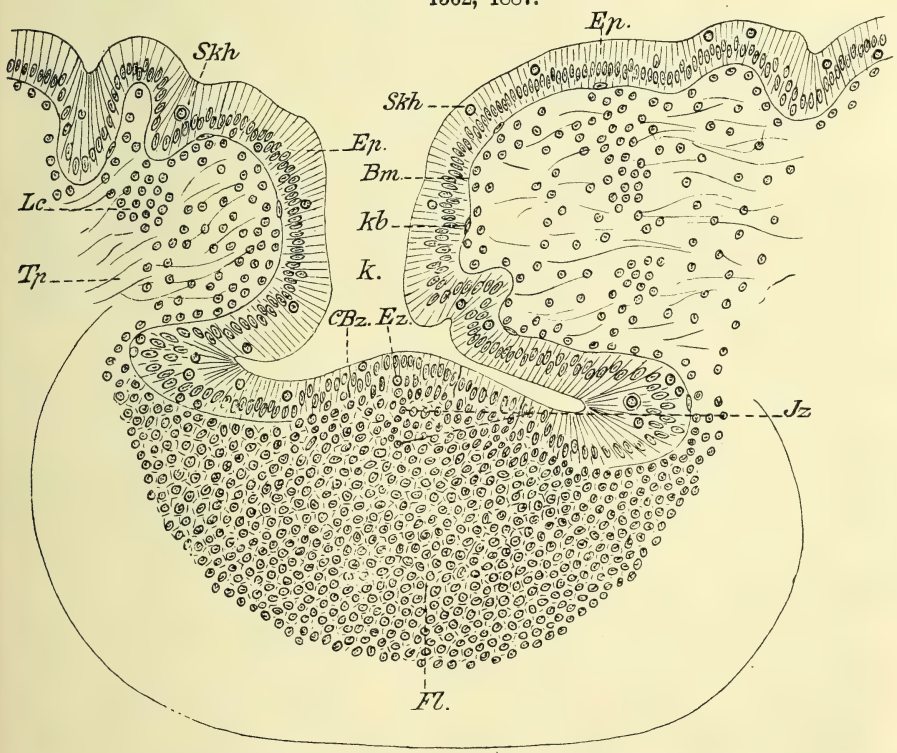


Fig. 119. **Senkrechter Schnitt durch eine Krypte des Processus vermiformis des Meerschweinchens.** Zeiss BB. Ok. II (reduziert auf 9/10). *Ep* Epithel; *Lc* Leukocyten; *k* Krypte; *Ez* epitheliale Zone; *Jz* intermediäre Zone v. Davidoffs; *Fl* Lymphnodulus; *Skh* Leukocyten im Epithel; *Bm* Basalmembran; *kb* Kerne derselben; *CBz* komprimierte Becherzelle; *Tp* Lamina propria. Nach v. Davidoff 1562, 1887.

der Epithelzellen treten hier einander entgegen, verbinden sich und setzen sich dann weiterhin gegen den Lymphknoten in das Reticulum desselben kontinuierlich fort.“ v. Davidoff vermochte damals an dieser Stelle eine Grenze zwischen Epithel und lymphoidem Gewebe nicht zu erkennen. Verfolgt man die Basalmembran von der Seite her gegen diese Region, so sieht man sich dieselbe in Fäden auflösen und in das erwähnte Netzwerk der intermediären Zone kontinuierlich sich fortsetzen.

Nicht jeder Lymphknoten zeigt eine Krypte, nicht einmal die Mehrzahl der Solitärnoduli, geschweige denn die Peyerschen Noduli. Es giebt viele derselben, die das Epithel an der Stelle ihrer Lagerung gewölbt emporheben, ohne dafs auch nur eine Andeutung einer Grube auf dem Scheitel der Erhebung sich fände.

v. Davidoff erklärt die Basalmembran der Darmschleimhaut für einen Komplex der aneinander gelagerten, vielleicht miteinander anastomosierenden, fadenförmigen, basalen Ausläufer der Epithelzellen. Er sieht die Basalmembran fibrillär gebaut. In der Basalmembran des menschlichen Dünndarmes findet er Kerne. Von der Basalmembran ausgehende feine Fäden setzen sich ins adenoide Gewebe fort. Kontinuierlicher Zusammenhang zwischen Epithel und adenoidem Gewebe / (v. Davidoff 1562, 1887).

/ Heidenhain, der die Vorstellung von einem kontinuierlichen Zusammenhang des unteren Endes der Epithelzellen mit den Bindegewebszellen der Zotte in die Wissenschaft einführte, 321, 1858, läfst dieselbe 2588, 1888 vollständig fallen / (Heidenhain 2588, 1888).

Stöhr stellt die verschiedenen Möglichkeiten zusammen, welche die Bilder als Trugbilder erklären lassen.

1. / Heidenhain 2588, 1888 findet: „Wenn beim Aufschneiden des Darmes oder beim Einlegen in die konservierenden Flüssigkeiten die Zottenmuskeln sich kontrahieren, löst sich oft der Zottenkörper vom Epithel, und aus den hinteren Enden der Epithelzellen ziehen sich dann leicht Fäden einer gerinnbaren Substanz heraus, die aber nicht natürliche Ausläufer, sondern Kunstprodukte sind.“ Solche Bilder haben Grünhagen 2427, 1887 bestochen.

2. Patzelt 4223, 1882 bemerkt, dafs Untersuchung von Zotten jugendlicher Tiere Täuschung veranlafst. Der epitheliale Überzug der Zotten stammt von „Brutzellen“, welche im Grunde der Lieberkühnschen Drüsen gelegen sind. Die dort gebildeten jungen Zellen schieben die älteren Zellen in die Höhe. „Dieser Vorgang erklärt auch die merkwürdigen, fadenförmigen Ausläufer der Zellen, welche Eimer ins Innere der Zotten verfolgen zu können glaubte: Sie sind de facto nur die infolge des Hinaufschiebens langausgezogenen Stiele der Zellen.“ Solche Verhältnisse scheinen Th. Eimer und v. Thanhoffer 5495, 1874 vorgelegen zu haben.

3. Heidenhain 2588, 1888 sagt ferner: „Mitunter kommt es auch vor, dafs Zellen des bindegewebigen Netzes des Zottenkörpers mit Ausläufern sich an die Zottenoberfläche, entsprechend der Basis einer Epithelzelle, anlegen, so dafs ein kontinuierlicher Zusammenhang zu bestehen scheint.“ Hierher gehören viele Abbildungen v. Davidoffs 1562, 1887 (Fig. 8, 9, 11, 17). Dafs keine Grenze wahrnehmbar ist, darf doch nicht als Verschmelzung gedeutet werden.

4. Stöhr weist auf die Trugbilder hin, welche durch die Durchwanderung entstehen. Endlich wendet sich Stöhr noch gegen die

Angaben Watneys 278, 1877 und Kleins, nach denen es das adenoide Gewebe selbst ist (Leukocyten und Netzwerk), welches in das Epithel eindringt / (Stöhr 5366, 1889).

## Basalmembran
### (subepitheliale Grenzschicht, Grenzmembran).

/ Goodsir 2358, 1842 beschreibt die Basalmembran unter dem Epithel / (Drasch 1668, 1881).

/ Die Lage, worauf das einfache Epithelium des Darmes befestigt ist, würde man eine strukturlose Membran nennen dürfen, wenn sie sich isolieren liefse / (Donders 8214, 1854).

/ Dann beschrieben diese Membran Todd and Bowman 542, 1856 und Donders 6624, 1856 / (Drasch 1668, 1881).

/ Eine strukturlose Basement membrane ist nicht vorhanden / (R. Heidenhain 2578, 1858).

/ Man unterscheidet unter dem Epithel eine homogene Membran (Bowmans Basement membrane, Henles intermediäre Haut) / (Gerlach 99, 1860).

/ Wiegandt 305, 1860 stellt eine Basalmembran im Dünndarm in Abrede / (Wiegandt 305, 1860).

/ Eberth konstatierte eine Grenzmembran besonders deutlich bei der Ratte, dann auch beim Kaninchen, Katze, Rind und Mensch; er findet Öffnungen in derselben am deutlichsten bei der Ratte.

Die Anordnung der Öffnungen und ihre Gröfse ist hier nicht überall dieselbe. So gleicht der Saum bald mehr einer durchlöcherten Membran, bald einem von gröfseren und kleineren Maschen durchbrochenen Netzwerk. Im ersten Falle sind die Öffnungen meist gleich grofs, von 3—4 $\mu$ Durchmesser und durch ebenso grofse Zwischenräume voneinander getrennt. Im zweiten Falle wechselt der Durchmesser der Öffnungen von 2—15 $\mu$; die trennenden Fädchen sind fein, 2—3 $\mu$ stark und stofsen mitunter in gröfseren Knotenpunkten zusammen. Abgesehen von den Lücken ist der Saum fast ganz homogen und enthält nur äufserst selten Kerne.

Weniger grofs und zahlreich sind die Öffnungen bei Kaninchen, Katze, Rind, Mensch / (Eberth 1726, 1864).

/ Das Epithel wird von dem Parenchym der Zotten durch eine glashelle, keine sichtbaren Poren enthaltende Membran (Grenzlamelle) geschieden / (Dönitz 306, 1864).

/ Eine Basalmembran ist vorhanden / (Todd and Bowman 542, 1866).

/ Erdmann 1885, 1867 beschreibt sie als eine Membran, welche Fortsätze sowohl in das Epithel als auch in das Stroma der Zotten sendet / (Drasch 1668, 1881).

/ Die Basalmembran besteht beim Menschen aus einer Verdichtung des Schleimhautgewebes und ist nicht als besondere Haut anzusehen / (Kölliker 329, 1867).

/ Eimer 1813, 1869 stellt eine Basalmembran in Abrede / Schaffer 4934, 1891).

/ Eine Basalmembran besteht weder zusammenhängend, noch ist sie für sich darstellbar; soweit eine solche angenommen wird, beruht

sie auf Umwandlung des adenoiden Gewebes unter dem Epithel / (Verson 318, 1871).

/ Debove sagt: „Les membranes muqueuses sont revêtues d'une couche endothéliale située à leur surface, immédiatement au-dessous de l'épithélium“ (Darm, Blase, Bronchen) / (Debove 1574, 1872).

/ Debove behauptet hiermit die Existenz einer unmittelbar unter dem Epithel der Schleimhäute gelegenen endothelialen Membran; er beschreibt nun die Eigentümlichkeiten dieser Membran genauer. Besonders untersucht er das Kaninchen / (Debove 1573, 1874).

/ v. Thanhoffer 5495, 1874 stellte eine Basalmembran in Abrede / (Schaffer 4934, 1891).

/ Henle, in der ersten Auflage seiner systematischen Anatomie, stellt die Basalmembran für den Darmtraktus in Abrede. „Auf der Verdauungsschleimhaut findet sie sich nirgends,“ sagt Henle auf Seite 45 (Band II). In der zweiten Auflage seiner systematischen Anatomie sagt Henle (1874): „ob sie auf der Verdauungsschleimhaut sich findet, ist streitig“ (Seite 50 Band II) / (v. Davidoff 1562, 1887).

/ Bei Affe, Schaf, Katze, Hund, Ratte, Kaninchen findet sich unter dem Cylinderepithel des Darmes ein feines Netzwerk, welches mit der Basalmembran zusammenhängt; ferner runde kernhaltige Zellen, ähnlich denen der Submucosa. Dies ist der Fall im Pylorusende des Magens, in den Zotten, über den Peyerschen Noduli und in den Lieberkühnschen Drüsen / (Watney 350, 1874).

/ Frey 2115, 1876 stellt eine Basalmembran in Abrede; nach ihm entsteht nur durch das Breiterwerden der Bälkchen des adenoiden Gewebes an der Oberfläche der Zotten das Trugbild einer homogenen, membranösen Begrenzung / (Drasch 1668, 1881).

/ v. Thanhoffer findet zwischen Epithel und Zotten im Dünndarm eine mit Kernen versehene Grundmembran, die wahrscheinlich — wie Debove angegeben hat — von platten Epithelzellen gebildet wird / (v. Thanhoffer 5496, 1876).

/ Die Basalmembran der Zotten und Lieberkühnschen Drüsen der Säuger ist strukturlos mit Kernen, welche in regelmäfsigen Zwischenräumen eingebettet sind. Sie besteht aus grofsen Zellen, welche den Charakter eines Endothels haben / (Watney 278, 1877).

/ Man läfst gewöhnlich auf das Cylinderepithel der Zotten beim Menschen eine sogenannte Grundmembran oder, wie sie von den Engländern, die sie zuerst beschrieben, genannt wird, eine basement membrane folgen. Es ist jedoch dieselbe auf den Zotten niemals isoliert worden, sondern nur an den Lieberkühnschen Krypten, und man läfst sie, da man nicht sagen kann, dafs sie am Grunde der Zotten aufhöre, sich auch über diese erstrecken / (Brücke 547, 1881).

/ Drasch spricht sich für das Vorhandensein einer membranösen Grenzschicht an der Zottenoberfläche aus. Die Membran ist nicht kernarm, wie Dönitz und Kölliker angeben, sondern reichlich mit Kernen versehen, welche sich von den Kernen des adenoiden Gewebes merklich unterscheiden: durch ihre Gestalt, welche, wie Watney angiebt, oval ist, und durch ihre, jene bedeutend übertreffende Gröfse.

Eine weitere Eigentümlichkeit der Grenzmembran sind die runden oder ovalen Löcher, welche sie durchbrechen. Dieselben wurden schon von Eberth beschrieben und von Kölliker und Watney bestätigt; besonders deutlich zeigt sie die weifse Ratte (Eberth, Drasch). Drasch hält es für wahrscheinlich, dafs sich die Membran an die Lieberkühnschen

Drüsen fortsetzt, wie Dönitz angiebt, und was auch Watney anzunehmen scheint. Zusammensetzung der Grenzmembran aus Zellen (Deboves Schicht). Watneys Angaben scheinen im Einklang zu stehen mit Deboves Angaben. Drasch hat jedoch niemals die von Debove beschriebenen Silberbilder bekommen. Sollte doch diese Schicht vorhanden sein, so glaubt Drasch, dafs sie der Aufsenfläche der Membran aufliegt und so Watneys Angaben erklärt, während er als sicher annimmt, dafs sich die Membran selbst nicht aus Zellen zusammensetzt / (Drasch 1668, 1881).

/ In Quains Elements of Anatomy (London 1882. Vol. II. p. 602) wird die Basalmembran als aus flachen Zellen bestehend aufgefafst. Sie soll einerseits mit den verästelten Zellen des retikulären Gewebes verbunden sein, andererseits soll sie Fortsätze in das Epithel aussenden, welche sogar die Oberfläche des letzteren erreichen.

Löcher in der Basalmembran nehmen an: Eberth 1725, 1864; Kölliker (Handbuch, 5. Aufl.); Landois (Physiologie, 1883); Drasch 1668, 1881; v. Davidoff 1562, 1887. Durch diese Lücken läfst nun v. Davidoff gröbere und feinere protoplasmatische Fortsätze der Epithelzellen durchgehen, welche dann mehr oder weniger tief in das adenoide Gewebe des Stratum proprium sich als solche hineinbegeben.

Zu v. Davidoffs Zeiten bestanden folgende Ansichten:

1. Die Basalmembran gehört zum Bindegewebe und setzt sich aus dicht aneinander gelagerten, feinen Bindegewebsfasern zusammen (Dönitz, Eberth, Kölliker u. a.).

2. Die Basalmembran ist ein Endothelhäutchen mit Lücken (Quain, Watney, Drasch (?), Ranvier u. a.).

3. Die Basalmembran ist eine Produktion des Epithels und als solche ein strukturloses Häutchen, das man berechtigt wäre seiner Bildung nach, den Cuticulae anzuschliefsen.

v. Davidoff glaubt, dafs die Beziehungen der Basalmembran zu den Epithelzellen noch viel inniger sind, als es von Landois (Lehrbuch der Physiologie, 1883) angenommen wurde.

v. Davidoff findet: Jede Epithelzelle geht zum mindesten in einen Fortsatz über, der sich nach der Fläche umbiegt und in die Substanz der Basalmembran übergeht. Es ist daher v. Davidoff sehr wahrscheinlich, dafs die Basalmembran aus solchen epithelialen Fortsätzen zusammengesetzt wird und daher eher als eine epitheliale Bildung aufzufassen wäre, denn als eine Grenzschichte des retikulären Gewebes (v. Davidoff untersuchte Meerschweinchen, Hund, Katze, Frosch, Proteus, Scyllium, Raja). v. Davidoff erklärt also die Basalmembran der Darmschleimhaut für einen Komplex der aneinander gelagerten, vielleicht miteinander anastomosierenden, fadenförmigen, basalen Ausläufer der Epithelzellen. Er sieht die Basalmembran fibrillär gebaut. In der Basalmembran des menschlichen Dünndarms findet er Kerne. Die Basalmembran ist vom darunter liegenden Gewebe gleichfalls nicht scharf getrennt, wie v. Davidoff in Übereinstimmung mit zahlreichen Forschern findet. Von der Basalmembran ausgehende feine Fäden setzen sich kontinuierlich in das adenoide Gewebe fort. v. Davidoff behauptet einen ununterbrochenen Zusammenhang zwischen dem Epithel und dem adenoiden Gewebe; er sieht in der Basalmembran eine vermittelnde Zone, die sowohl dem Epithel als auch der adenoiden Substanz zugehört / (v. Davidoff 1562, 1887).

/ Paneth nimmt keine Grenzmembran zwischen Epithel und Stroma an / (Paneth 4202, 1888).

/ Nach Drasch 1668, 1880 sollen innerhalb der Grenzmembran die Kapillaren, nach Mall 3718, 1888 sogar noch Muskeln liegen; beide Autoren rechnen nach Heidenhain eine verschieden dicke Schicht der Zottenperipherie zu der „Grenzmembran“ oder dem „Zottenmantel“. Eine nach aufsen und nach innen scharf begrenzte Membran ist an der Zottenoberfläche beim Hunde in Wirklichkeit nicht vorhanden. Die subepitheliale Schicht wird vielmehr zusammengesetzt von den Endkegeln der Stromafäden, cirkulären Fasern und Kapillaren (mit dem äufseren Teile ihres Umfanges), abgesehen von durchwandernden lymphoiden Elementen / (Heidenhain 2588, 1888).

/ Schaffer, der mit Congorot Untersuchungen gemacht hat, hält es für zweifellos, dafs eine Grenzmembran im Dünndarm der Säuger vorhanden ist. Die isolierbare Grenzmembran der Zotten besteht demnach aus einer faserigen Mantelschicht, welche mit den Kapillaren und dem Reticulum in inniger Verbindung steht, und einer derselben aufgelagerten echten Basalmembran von aufserordentlicher Feinheit, in der von Stelle zu Stelle grofse, ovale Kerne eingestreut sind.

Die Basalmembran der Lieberkühnschen Drüsen im Dünndarm des Menschen ist eine echte Membrana propria, wie man sie auch an anderen Drüsen findet / (Schaffer 4934, 1891).

/ Berdal nimmt eine Basalmembran (membrane vitrée) im Dünndarm an / (Berdal 6757, 1894).

/ Eine gefensterte Basalmembran ist im Darm von Mus decumanus vorhanden. Dieselbe wird verdoppelt von sternförmigen, verzweigten und miteinander nach Art eines zusammenhängenden, protoplasmatischen Netzes anastomosierenden Zellen / (Ranvier 6762, 1894).

/ Die Bowmansche Membran kann man durch Färbung im Dünndarm des Hundes leicht sichtbar machen / (Roszner 7666, 1895).

/ In der Basalmembran des menschlichen Darmes sind Kerne enthalten. Unter derselben liegt eine mehr fibrillär gebaute, dickere Grenzschicht, welche mit dem Stratum proprium innig zusammenhängt und als eine Differenzierung des letzteren betrachtet wird / (Böhm und v. Davidoff 7282, 1895).

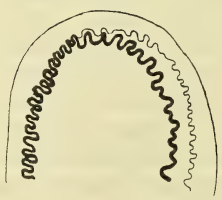

Fig. 120. **Grenzmembran von der Spitze einer Falte von Ornithorhynchus anatinus.** Vergröfserung 540fach.

/ Bei Ornithorhynchus anatinus wird die gesamte Oberfläche des Darmes von einer Schicht überkleidet, welche ich bei keinem anderen Wirbeltiere im Darme in einer solchen Stärke beobachtet habe. Auf den ersten Blick scheint es, dafs es sich hier (um im Sinne der Autoren zu sprechen) um eine stark entwickelte, unter dem Epithel gelegene Basalmembran (Grenzmembran) handle. Dieselbe erreicht in meinen Präparaten an manchen Stellen des Dünndarms eine Dicke von 4—5 $\mu$ und sinkt auch an den übrigen Stellen des Dünndarms nicht viel unter diese Dicke herab. Diese Grenzmembran zeigt keine Kerne. An Stellen, an welchen diese Membran von dem darunter liegenden Gewebe künstlich abgehoben ist, zeigt es sich, dafs unter derselben noch eine weitere, sehr dünne Schicht liegt, welche ihrerseits mit dem Gerüste der Mucosa in Verbindung steht (siehe Fig. 120) / (Oppel 8249, 1897).

Es entsprechen diese Verhältnisse bis zu einem gewissen Grade den von Schaffer 4934, 1891 beschriebenen, wie sie oben geschildert wurden. Es ist auch hier eine echte Basalmembran und, darunter liegend, eine faserige Mantelschicht zu unterscheiden, welche mit dem Reticulum in inniger Verbindung steht. Ein Unterschied würde nur darin bestehen, dafs bei Ornithorhynchus die Basalmembran nicht von aufserordentlicher Feinheit, sondern von beträchtlicher Dicke ist. Auf die besonderen Verhältnisse, welche die Basalmembran an den Ausführgängen der Lieberkühnschen Drüsen eingeht, indem sie zu den dort liegenden, dem Stützgewebe angehörigen „Mündungsringen“ in Beziehung tritt, werde ich im Kapitel „Lieberkühnsche Drüsen“ zu sprechen kommen.

## Ersatz des Oberflächenepithels.

### Ältere Theorieen.

In vormitotischer Zeit begnügte man sich, zwischen den Oberflächenepithelien kleinere Zellen, sogenannte **Ersatzzellen** zu finden.

Auf dieselben wies schon Henle 7406, 1837 hin, indem er über die Zwischenräume zwischen den schmäleren Enden der Zellen sagte: „nisi forsan nova eorum germina haec spatia intrant.“

/ Die Ersatzzellen des Darmepithels wurden von Weber (Müllers Archiv 1847 S. 401) beobachtet; für dieselben haben sich Heidenhain und Rindfleisch (Froschdarm, Virch. Archiv Bd. 22 S. 274), dagegen Wiegandt und Kölliker erklärt. Eberth findet die Ersatzzellen bei allen hierauf untersuchten Tieren (Kaninchen, Ratte, Katze, Hund und Gans). Doch hält er eine gewisse Zurückhaltung für diese Deutung am Platz, namentlich hinsichtlich der Übergangsformen. Vielmehr denkt schon Eberth daran, dafs es sich um ein Durchtreten von Lymphkörperchen handeln könnte / (Eberth 1725, 1864; zum Teil nach Frey).

/ Frey hält es für unzweifelhaft, dafs Lymphoidzellen, welche zwischen die Epithelzellen eingewandert waren, vielfach für Ersatzzellen genommen wurden / (Frey 2115, 1876).

Als nun die mitotische Teilung allerwärts nachgewiesen wurde, war es kein grofser Schritt, anzunehmen, dafs die Darmepithelien sich gleichfalls durch **Mitose** vermehren. Das Suchen nach Mitosen im Darmepithel führte aber zu dem unerwarteten Resultat, dafs im Oberflächenepithel des Darmes die Mitosen überaus selten, dagegen zahlreich in den Lieberkühnschen Drüsen seien; so kamen Bizzozero, Patzelt, Heidenhain auf den Gedanken, dafs die Neubildung von Epithelzellen ausschliefslich vom Grunde der Drüsen, wo Patzelt eigene Brutzellen annahm, ausgehe. Im Vergleich zu anderen Autoren hat Bizzozero so überwiegend viel Beweismaterial für diese Theorie beigebracht, dafs wir dieselbe wohl als **„Bizzozeros Ersatztheorie“** benennen dürfen.

/ Patzelt (vergl. das Kapitel: Entwicklung) untersuchte die Entwicklung der Darmschleimhaut. Er nimmt Neubildung von Epithelzellen ausschliefslich im Grunde der Drüsen, von Brutzellen ausgehend, an / (Patzelt 4223, 1882).

Diese Lehre ist mit der später zu schildernden Bizzozeroschen Theorie für die Regeneration des Epithels beim Erwachsenen geradezu identisch und würde, wenn sie sich bestätigen liefse, eine der wichtigsten Stützen für letztere abgeben.

Die von Patzelt begründete Theorie blieb lange unbeachtet, und erst nachdem zahlreiche Funde das Vorkommen von massenhaften Mitosen in den Lieberkühnschen Drüsen gelehrt hatten, stellte Heidenhain in reservierter und Bizzozero in entschiedener Weise die Theorie auf, dafs die Lieberkühnschen Drüsen Ersatzherde für das Oberflächenepithel seien.

/ Pfitzner 6682, 1882 hat zuerst angegeben, dafs sich bei der Larve von Salamandra maculata, sowie bei erwachsenen Salamandern Mitosen im Darmepithel nur sehr spärlich, dagegen in den Krypten reichlich finden / (Bizzozero 1081, 1887 und Paneth 4202, 1888).

/ Zahlreiche Mitosen finden sich in den Lieberkühnschen Drüsen des Dünndarms und den Schlauchdrüsen des Dickdarms (Kaninchen, Meerschweinchen, Hund) / (Bizzozero und Vassale 1080, 1885).

/ Saccozzi fand Mitosen im Epithel der Darmdrüsen; dieselben sind im Moment der gröfsten sekretorischen Thätigkeit bedeutend zahlreicher als im Moment der Ruhe / (Saccozzi 135, 1885 nach dem Referat von Grassi in Schwalbes Jahresbericht).

/ Kernteilungsfiguren finden sich im Darm des Kaninchens nicht so reichlich wie im Mund- und Hautepithel, wofür aber auch in Betracht zu ziehen ist, dafs an letzteren Orten ja die zu regenerierende Zellenmasse weit gröfser ist, als an der einschichtigen Zellendecke des Darms. Doch sind auch im letzteren fast an jedem Schnitt von 0,5—1 cm Länge und 10—30 $\mu$ Dicke einzelne Mitosen im Epithel zu finden. Am häufigsten trifft man sie zwischen den Basen von Zotten und Falten, um die Eingänge der Lieberkühnschen Drüsen her; im Epithel dieser Drüsen selbst sind sie noch häufiger. Auch im Bindegewebe der Darmwand fanden sich Mitosen / (Flemming 2000, 1885).

/ Heidenhain 6684, 1886 erwähnt, dafs man in den Krypten des Darmes unter Umständen sehr reichlich Mitosen finden kann / (Paneth 4202, 1888).

/ Viel häufiger als im Epithel der Darmoberfläche trifft man Mitosen im Epithel der Lieberkühnschen Drüsen (Maus, Katze) und im Bereiche der lymphoiden Zellen der Darmnoduli (Katze) / (Grünhagen 2427, 1887).

/ Bizzozero und Vassale finden bei Kaninchen, Meerschweinchen und Hund zahlreiche Mitosen in den Lieberkühnschen Drüsen des Darmes. Die Mitosen werden zahlreicher gegen das blinde Ende der Drüsen und spärlicher gegen deren Mündung; ebenfalls sehr spärlich sind sie im Epithel der Zotten. Die in Teilung begriffenen Kerne stehen nach innen von der Schicht der in Ruhe befindlichen Kerne. Im Dickdarm gehen die schleimgefüllten Zellen von der Spitze bis zum Grunde des Schlauches, und mitten unter ihnen sieht man die Mitosen. Gewöhnlich sind sie ziemlich spärlich in dem der Mündung benachbarten Drittel der Drüse, wo die schleimgefüllten Zellen häufiger sind; gegen das blinde Ende hin nehmen sie schnell an Zahl ab. Ganz bestimmt für den Magen wenigstens sehen wir hier die Anfänge der Bizzozeroschen Theorie z. B. in folgenden Worten auftreten: es läfst sich „die Überzeugung gewinnen, dafs der Regenerationsherd des

Magenepithels seinen Sitz in den Vorräumen der Drüsen hat, und daſs die neugebildeten, protoplasmatischen Zellen zu derselben Zeit, in welcher sie zur Erfüllung ihrer Funktion in ihrem Protoplasma, Schleimsubstanz erzeugen, auch beginnen ihren Platz zu ändern, und so dazu kommen, einen Teil des Epithels der freien Oberfläche zu bilden“ / (Bizzozero und Vassale 1081, 1887; vergl. auch dieselben 8276, 1887).

/ Paneth behauptet, die Ebsteinschen Ersatzzellen seien mit den Wanderzellen im Epithel identisch / (Paneth 4202, 1888).

/ Auch Paneth betont die Häufigkeit der Mitosen bei Maus und Triton in den Krypten gegenüber dem absoluten Mangel derselben auf den Zotten. (Beim Triton benennt Paneth, nach seiner Abbildung zu schlieſsen, als Krypten nicht die Drüsen, sondern die Tiefe der Falten.) / (Paneth 4202, 1888).

/ Bei der Maus liegen die Mitosen nur ausnahmsweise im Fundus der Krypte selbst, meist an der seitlichen Wand nahe dem Fundus. Die in Mitose befindlichen Kerne sind (was auch Grünhagen aufgefallen ist) ausnahmslos aus der Reihe der übrigen heraus und an das Lumen gerückt / (Paneth 4202, 1888).

/ In den Drüsen finden sich Mitosen überaus häufig, während sie auf den Zotten fast ganz fehlen (zwei Mitosen hat Heidenhain auch im Zottenepithel gefunden).

Die Teilungsebene der Zellen steht senkrecht zum Drüsenlumen.

Man könnte auf den allerdings befremdlich erscheinenden Gedanken kommen, daſs die auf der Höhe der Schleimhautverlängerungen (Zotten Säuger, Falten Amphibien) zahlreich zu Grunde gehenden Epithelzellen durch Nachrücken von Zellen aus der Tiefe ersetzt werden / (Heidenhain 2588, 1888).

### Bizzozeros Theorie.

/ In den Lieberkühnschen Drüsen des Darmes sind die Mitosen im blinden Ende und dem an dieses angrenzenden Abschnitte des Schlauches sehr zahlreich; sie werden viel seltener, je näher der Mündung, bis sie endlich in dem Epithel der Zotten ganz fehlen. Diese Thatsache läſst die Vermutung auftauchen, daſs die Mitosen der Drüsenschläuche für die Verluste des Zottenepithels den Ersatz zu bilden haben. Diese Vermutung wird dadurch unterstützt, daſs die Epithelzellen im Drüsengrund die Charaktere junger Zellen haben; je näher den Zotten zu, desto mehr kommen nach und nach die charakteristischen Eigentümlichkeiten ihrer Struktur zum Vorschein. Dies gilt sowohl für die Cylinderzellen wie für die Becherzellen. Alle diese Zellen also leben und sterben ab nicht dort, wo sie ursprünglich entstanden sind, sie gelangen vielmehr nach und nach aus den tieferen Einsenkungen zu den höheren Hervorragungen der Schleimhaut.

Den sog. Ersatzzellen miſst Bizzozero gar keine Bedeutung bei (dieselben sind Leukocyten, andere Mastzellen, noch andere alte schleimabsondernde Zellen, welche sich des letzten abgesonderten Materials entledigt haben). Die schlauchförmigen Drüsen des Darmes verhalten sich demnach anders als die wahren Drüsen. In den letzteren sind die Drüsenzellen in der That specifisch differenziert und von den Zellen des Überzugsepithels, zu welchem ihr Ausführgang in Beziehung

steht, durchaus verschieden. In den schlauchförmigen Drüsen hingegen ist das Epithel eine direkte Fortsetzung des Überzugsepithels; es nimmt an dessen Funktionen teil und kann sogar als die jüngste Partie desselben aufgefafst werden / (Bizzozero 120, 1888).

Eine genaue Beweisführung versucht Bizzozero 1069, 1888/89 und 1070, 1889 besonders durch Besprechung des Rectum und Colon des Kaninchens (vergl. das Kapitel: Enddarm).

/ Dann findet Bizzozero seine Ansicht gestützt durch neue Beobachtungen am Darm des Hydrophilus piceus, deren Einzelheiten in der fünften Nota beschrieben werden sollen (siehe unten) / (Bizzozero 6486, 1888/89).

Bizzozero hat durch weitere Arbeiten den Versuch gemacht, allen Thatsachen, welche über die Regeneration des Darmepithels der Wirbeltiere bekannt sind, und von denen wir viele erst den ausgedehnten Untersuchungen Bizzozeros verdanken, eine Theorie anzupassen. Die zahlreichen Befunde und Einzelresultate Bizzozeros, auf welche derselbe seine Theorie stützt, sind bei den verschiedenen Tieren, an welchen sie gemacht wurden, an verschiedenen Stellen dieses Buches eingereiht. Hier gebe ich nur eine kurze Übersicht über die Grundzüge der Theorie.

Die Neubildung des Darmepithels bei den Vertebraten erfolgt immer durch Mitose. In dem Ort des Vorkommens der Mitosen finden bei den verschiedenen Tieren grofse Schwankungen statt, doch läfst sich im allgemeinen sagen, dafs die Bildung der Zellen nur an bestimmten Stellen, „Regenerationsherden", erfolgt, und dafs von diesen aus der Zellbedarf der Darmoberfläche gedeckt wird. Die Epithelzellen besitzen also das Vermögen, sich auf ihrer Unterlage fortzubewegen; es sind Wanderzellen in eigenartigem Sinne, der ein anderer ist, als für die Zellen, welche wir bisher unter dem Namen Wanderzellen begriffen haben. So wenig wahrscheinlich dieses Wandern vorerst erscheint, so scheint doch dieser Punkt für Bizzozeros Theorie erforderlich. Wie Bizzozero (6945, 1893 S. 137) zugiebt, gilt seine Theorie nicht für andere Epithelien (denn auch im Uterus finden sich im Oberflächenepithel zuweilen Mitosen in sehr grofser Zahl).

Ich lasse nun Bizzozero selbst sprechen:

1. / Eine sehr einfache Struktur bietet Petromyzon. Die Darmschleimhaut ist glatt, weist weder Zotten noch Drüsen auf. Die Stelle, an welcher die Spiralfalte mit den Darmwänden zusammenstöfst (Bizzozero nennt sie hier Fornix), ist der Regenerationsherd; hier nur finden sich Mitosen und junge Zellen; von hier wandern sie über die Oberfläche des übrigen Darmes hinweg, indem sie älter werden und sich verändern, und werden so zu Epithelien, die ausschliefslich der Funktionsthätigkeit obliegen.

2. Ein komplizierteres Epithel findet sich im Darme des Frosches. Hier sind die Regenerationsherde zwischen den Falten (Bizzozero stellt diese Einsenkungen als Fornices den Kämmen der Falten gegenüber); hier finden sich vorwiegend Mitosen. Ferner finden sich hier aufser den (wie bei Petromyzon) im oberflächlichen Teil der Epithelschicht gelegenen Mitosen noch andere, in der Tiefe der Epithelschicht gelegene Mitosen in ziemlich grofser Menge. Aus diesen gehen junge Ersatzzellen hervor, die im Anfang ihres Daseins zwischen den tiefen Enden der ausgewachsenen Zellen eingeschlossen liegen und erst später mit einem Ende den freien Saum des Epithels erreichen. Diese Ersatzzellen sind, ebenso wie die in der Tiefe gelegenen Mitosen, von denen

sie herstammen, weniger zahlreich beim Frosche als bei der Eidechse; in den Fornices dieser letzteren sind sie zuweilen in so grofser Zahl vorhanden, dafs sie eine fortlaufende Schicht unterhalb der oberflächlichen Cylinderzellen bilden.

3. Bei Triton (wo die Mitosen ebenfalls in den Fornices ihren Sitz haben) finden sich zwar auch eine gewisse Zahl Mitosen im oberflächlichen Abschnitt der Epithelschicht, die Zahl der tiefgelegenen Mitosen und Ersatzzellen ist aber eine sehr grofse, so dafs die Haufen junger Zellen nicht nur die Dicke der Epithelschicht vermehren, sondern auch zahlreiche epitheliale Sprossen entstehen lassen, die sich in das Bindegewebe der Schleimhaut schieben. Die Sprossen bestehen konstant aus vier Elementarten: aus zahlreichen jungen, protoplasmatischen Epithelzellen, zwischen denen sich einige Mitosen, einige junge Schleimzellen und einige grobkörnige Leukocyten finden. Diese Organe hält Bizzozero nicht für Drüsen, da sie weder Lumen noch Ausführgang haben und kein Sekret absondern.

4. Bildung wirklicher schlauchförmiger Drüsen (Lieberkühnsche, Galeatische Drüsen) bei Säugern; dieselben stellen den Regenerationsherd für das die freie Oberfläche der Schleimhaut bekleidende Epithel dar. Die durch Mitosis im Schlauche entstandenen Zellen rücken, mit ihrem unteren Ende auf der Membrana propria der Drüse hinstreichend, weiter und gelangen so allmählich bis zur Oberfläche der Schleimhaut. Die Unterschiede zwischen dem Oberflächenepithel und dem Drüsenepithel erklärt Bizzozero durch die Umwandlungen während der Genese gegeben. Beweise: 1. Die allmählichen Übergänge zwischen den Zellformen. 2. Die Umbildung beginnt schon in der Tiefe der Drüsen (z. B. im Mastdarm). 3. Im Oberflächenepithel fehlen Mitosen, und die Oberflächenepithelien schuppen sich beständig ab; in den Drüsenschläuchen sind zahlreiche Mitosen. 4. In den Drüsen sind zahlreiche Becherzellen vorhanden, die im Blindsack entstehen und zur Oberfläche wandern; also müssen die zwischen ihnen liegenden Protoplasmazellen mitgehen. (Dieser Punkt 4 kann jedenfalls nicht als Beweis gelten, da ja Bizzozero diese Zellwanderung erst beweisen will. Oppel.)

Den Einwand, dafs im Oberflächenepithel weniger oder gar keine Becherzellen vorhanden sind, erklärt Bizzozero damit, sie könnten einmal eine kürzere Lebensdauer haben, als die Cylinderepithelien; ferner findet (im Rectum beim Hund) Mitose der Becherzellen ausschliefslich im blinden Ende statt, während die Mitose der Protoplasmazellen weiter nach oben rückt, in der ganzen Länge des Drüsenschlauches stattfinden kann; ja bei einigen Drüsen (z. B. bei den Colondrüsen des Kaninchens) befindet sich der Hauptherd der Mitosen in der Nähe der Drüsenmündung / (Bizzozero 6945, 1893).

/ Auch die Befunde an Wirbellosen zieht Bizzozero heran, um seine Theorie zu beweisen. Besonders geeignet hierfür hält er die Befunde an Hydrophilus piceus. Bei diesem Tiere ist der Mitteldarm mit einer Cylinderepithelschicht bekleidet, die von einer Chitinmembran getragen wird, und diese besitzt zahlreiche der Mündung ebenso vieler birnförmiger Drüsen entsprechende Löcher. Das Darmepithel zeigt nie Mitosen, während solche im Epithel der Drüsen zahlreich sind. Hydrophilus sondert in Zwischenräumen von wenigen Tagen das gesamte Epithel des Mitteldarmes und die dasselbe tragende Membran ab, und während diese Epithelschicht sich von der Darmwand loslöst,

bildet sich durch eine Verschiebung und eine Umbildung des Darmdrüsenepithels eine neue Epithelschicht darunter / (Bizzozero 6945, 1893; vergl. auch Bizzozero 6087, 1892).

/ Paneth, Hoyer, Hanau und Schaffer behaupten, dafs der Darm verschiedener, zu einer und derselben Species gehörender Tiere, je nach den Bedingungen, in denen er sich befindet, eine verschiedene Zahl von Becherzellen darbieten kann, und dafs sich deshalb Cylinderzellen in Becherzellen umwandeln. Bizzozero entgegnet: 1. Die Becherzellen hatten vielleicht ihr Sekret zum grofsen Teil entleert und wurden deshalb übersehen. 2. Es wurden vielleicht Darmabschnitte verglichen, welche nicht gleich weit vom Pylorus entfernt waren. 3. Selbst wenn solche Unterschiede bestehen, so folgt daraus nur, dafs, je nachdem die einwirkenden Reize vorwiegend den oberen oder unteren Drüsenabschnitt betrafen, im oberflächlichen Epithel eine relative Vermehrung der Cylinder- oder Becherzellen folgte (denn die Becherzellen vermehren sich nur im Blindsack, während die Cylinderzellen auch an höheren Stellen der Drüse Mitosen aufweisen / (Bizzozero 6945, 1893).

Ich habe in kurzen Zügen die Hauptpunkte der Bizzozeroschen Theorie zusammengestellt; einen weiteren Einblick wird der Leser beim Nachschlagen der zahlreichen Details, welche an vielen Stellen dieses Buches eingefügt sind, gewinnen. Ich verweise auch auf die weiteren im Litteraturverzeichnis citierten Arbeiten Bizzozeros.

Nunmehr wende ich mich zu einigen Äufserungen aus der Litteratur, welche mir für oder gegen Bizzozeros Theorie bekannt geworden sind.

Da der Theorie Bizzozeros vor allem die schwierige Beweisführung obliegt, dafs die Epithelzellen in der That wandern, so scheint jeder Versuch erwünscht, der dieses Wandern verständlich macht. Folgender von Mall geäufserter Gedanke dürfte hierfür mit von Wert sein.

Mall sagt: / Nicht minder als die angeführten Thatsachen spricht für die Befähigung der eigenen Bewegung der Epithelialzellen ihr Haften auf der Zottenfläche. Wie könnte ein aus unbeweglichen Zellen gebildeter Saum seine Berührung mit dem Boden bewahren, der sich gleich dem der Zottenoberfläche ausdehnt oder zusammenzieht. Keinenfalls wird die Anpassung der unteren Epithelialfläche an die veränderliche äufsere Zottenfläche durch die Annahme einer Verkittung erklärlich / (Mall 3718, 1888).

/ Die Unterschiede zwischen Darm und Drüsenepithelien, unter denen besonders das Vorkommen der Mitosen in letzteren zu nennen sind, thun den Satz: „Das Kryptenepithel ist mit dem der Zotten identisch“ als in dieser Allgemeinheit für Säuger unhaltbar dar / (Paneth 4202, 1888).

Stöhr 1226, 1892 bezeichnet die interessante Theorie Bizzozeros als eine „Entdeckung“ und hat für die Beweisführung nur noch weitere Aufklärung über die Befunde an den Mastdarmdrüsen zu wünschen.

v. Brunn äufsert sich über Bizzozeros Theorie folgendermafsen: / Die Ergebnisse der von Stöhr 1226, 1892 referierten I. Mitteilung Bizzozeros waren: dafs in den Colon- und Rectumdrüsen des Kaninchens zahlreiche Mitosen vorkommen, während sie im Oberflächenepithel fehlen, dafs ferner vom Grunde der Drüsen nach ihrer Mündung zu die

Cylinderzellen sowohl wie die Becherzellen (zwischen welchen beiden Formen keine Übergänge vorkommen), allmählich bestimmte Veränderungen zeigen; Thatsachen, durch welche Bizzozero sich zu dem Schlusse gedrängt sah, dafs die Elemente des Oberflächenepithels sich nicht vermehren, sondern die daselbst zu Grunde gehenden Zellen durch solche, die aus den Drüsen nach der Oberfläche hinrücken, ersetzt werden, sowie dafs Becherzellen nicht durch schleimige Metamorphose der Cylinderzellen entstehen, sondern von Anfang an Becherzellen (Schleimzellen) sind und das bis zu ihrem Untergange bleiben. In zwei weiteren Mitteilungen bringt nun Bizzozero eine erdrückende Masse von weiterem Beweismaterial für diese Ansicht.

In den Rectumdrüsen des Hundes und der Maus finden sich Mitosen nur in den unteren drei Fünfteln bis zwei Dritteln. Sie kommen sowohl in den Cylinderzellen wie in deutlich schleimhaltigen Elementen vor; letzteres namentlich beim Hunde. Auch in den Duodenumdrüsen des Hundes sind Mitosen häufig, fehlen dagegen im Oberflächenepithel. Ähnlich im Magen desselben Tieres: sehr häufig sind hier die Mitosen in den tiefen Teilen der Magengrübchen und in den Sammelgängen — im oberen Teile der Grübchen und im Oberflächenepithel fehlen sie. — Zwischen Magendrüsen und Lieberkühnschen Krypten besteht aber insofern ein wichtiger Unterschied, als im Grunde der ersteren die Mitosen höchst selten sind, in dem der letzteren sehr häufig. Daraus schliefsen zu wollen, dafs die Zellen der Magendrüsen auch von oben her ersetzt würden, wie Salvioli geneigt ist, wäre wohl nicht ganz richtig, da ja Bizzozero und Vassale das Vorkommen von Zellteilungen in den Drüsen nachgewiesen haben.

Die Panethschen Zellen erklärt Bizzozero für junge Becherzellen, welche allmählich gegen die Drüsenmündung hinrücken.

Die Ergebnisse der Bizzozeroschen Untersuchungen an niederen Wirbeltieren und Wirbellosen tragen dazu bei, uns die Sterilität der Zellen des Oberflächenepithels glaubhaft zu machen. Bei Lacerta muralis, Frosch und Triton erfolgt Regeneration entweder durch Teilung von Ersatzzellen (damit steht Bizzozero nicht ferne vom Boden der alten Ersatzzellentheorie, Oppel) oder, wie bei Triton, durch ebensolche Mitosen in Zapfen, welche morphologisch den Lieberkühnschen Krypten gleichstehen.

Bei verschiedenen Käfern und Heuschrecken sind die Verhältnisse bald denen bei den Säugern, bald denen bei Triton ähnlich. Besonders klar und jeden Zweifel an der Bedeutung der Darmdrüsen erstickend aber sind für v. Brunn die oben beschriebenen Vorgänge, welche sich regelmäfsig bei Hydrophilus abspielen. „Die kurz referierten Resultate Bizzozeros lassen diesen Schlufs, das Epithel der Darmoberfläche regeneriere sich aus dem der Krypten, als durchaus gerechtfertigt erscheinen. Erscheint es uns vielleicht im ersten Moment auffallend, dafs das Epithel so aus den Krypten heraus und über die Zotten- bezw. Faltenoberfläche hingeschoben wird, so müssen wir uns doch bei näherer Überlegung sagen, dafs solche Epithelwanderungen auch sonst oft genug vorkommen. Eine solche findet ja bei der Überhäutung des Uterus im Puerperium von den Resten der sog. Uterindrüsen aus, ja auch nach jeder Menstruation statt. Ebenso schieben sich bei der Überhäutung von Wunden die Epithelzellen über den Defekt hin u. s. w.“ Bestätigung findet Bizzozero durch Cloetta, Struiken und Schaffer.

Der zweite Punkt, in welchem Bizzozero Neues bringt, ist folgender: Becherzellen und Cylinderzellen gehen nicht auseinander hervor, sondern beiderlei Zellen, wenn auch ursprünglich gemeinsamer Abstammung, sind später ohne andere als topographische Beziehung zu einander. Er basiert das besonders darauf, daſs sich Mitosen sowohl in Schleimzellen als in Protoplasmazellen finden, in ersteren besonders im Grunde der Lieberkühnschen Krypten und der Magengrübchen. Struiken bestätigt dies; Schaffer dagegen schlieſst sich dem nicht an, so wie er auch die Bizzozerosche Ansicht von der Bedeutung der Panethschen Zellen nicht anzuerkennen vermag. v. Brunn muſs gestehen, daſs ihm die Genauigkeit der Bizzozeroschen Beobachtungen vor der Hand von den übrigen Beobachtern noch nicht erreicht zu sein scheint / (v. Brunn 7356, 1894).

/ De Rouville, welchem die Theorie Bizzozeros (mit R. Heidenhain) befremdlich erscheint, schreibt für die Darmepithelzellen dem Bindegewebe eine aktive gewebsbildende Rolle zu / (de Rouville 7267, 1895).

/ Sacerdotti findet häufig Mitose von Schleimkörnchen enthaltenden Zellen in den Zapfen (Zellennester Bizzozeros, Drüsen anderer Autoren) des Tritondarmes / (Sacerdotti 7990, 1896; 8257, 1896 und 7981, 1896).

/ Das Oberflächenepithel im Mitteldarm der Reptilien erneuert sich im allgemeinen vermittelst Zellen, welche sich zwischen die proximalen Enden der Epithelien eingestreut finden. Diese Zellen sind besonders reichlich im Grunde specieller Einbuchtungen des Epithels, welche reichlicher und tiefer bei Sauriern und Ophidiern sind. Bei Anguis fragilis kommt es zur Bildung epithelialer Sprossen, namentlich im kaudalen Teil des Mitteldarmes. Da dieselben zahlreiche Mitosen enthalten, so sind sie als Regenerationsherde im Sinne Bizzozeros zu betrachten.

Die Erneuerung des Epithels im Enddarm der Reptilien vollzieht sich vermittelst Zellen, welche zwischen den proximalen Enden der Epithelzellen liegen oder vermittelst in Sprossen liegender Zellen; solche fanden sich bei Seps, Anguis und Varanus unter den Sauriern, bei Testudo graeca und Emys europaea unter den Cheloniern, wo sie von Hoffmann und Machate als Drüsen beschrieben wurden. Bei Seps und Varanus fanden sie sich bloſs im Faltengrund; bei Anguis, Testudo und Emys sind sie durchweg zahlreich.

Sie bestehen aus polyedrischen Zellen, welche allmählich ins Oberflächenepithel übergehen. Zahlreiche Mitosen sind vorhanden. Ein Lumen, das berechtigen würde, die Sprossen als Drüsen zu deuten, fehlt / (Giannelli e Giacomini 7992, 1896).

/ Die Regeneration des Epithels findet nur in den Darmdrüsen statt, wo (durch mitotische Teilung) fortwährend neue Zellen gebildet werden, welche zum Ersatz der auf der freien Schleimhautoberfläche zu Grunde gehenden Epithelzellen allmählich in die Höhe rücken / (Stöhr 8185, 1896).

/ Ich selbst bin in meiner Arbeit über den Darm niederer Säuger auf manche Schwierigkeiten gestoſsen, als ich meine Resultate der Theorie Bizzozeros anpassen wollte.

Die gewöhnlichen Säugetiere des Laboratoriums, welche auch Bizzozero untersuchte, zeigen geringe Unterschiede im Bau der Lieberkühnschen Drüsen. Doch zeigen auch diese kein ganz gleiches Verhalten; so nimmt Bizzozero z. B. an, daſs im Rectum beim Hund die

Regeneration des Epithels im Blindsack der Drüse stattfindet, während beim Kaninchen zwei Hauptregenerationsherde vorhanden sind, nämlich der eine im Blindsack, der andere am Drüsenhalse. Noch gröfsere Unterschiede fanden sich bei Tieren, welche, wie ein Teil der von mir untersuchten, nur wenig Übereinstimmung im Bau der Lieberkühnschen Drüsen des Darmes mit den gewöhnlichen Säugern des Laboratoriums zeigen. Wenig Schwierigkeit machten meine Funde an Manis javanica; dieselben passen ohne weiteres in den Rahmen der Bizzozeroschen Theorie. Etwas schwieriger ist darin Echidna. Hier fand ich im Drüsengrund eine eigentümliche Zellart mit gekörnter Innenzone, welche den Eindruck specifischer Drüsenzellen macht und mit dem Epithel der Oberfläche des Darmes, wohin diese Zellen nach Bizzozero später wandern sollen, aufserordentlich wenig Ähnlichkeit zeigt. Kaum möglich scheint es dann (und es ist mir fraglich, ob Bizzozero sich auch über diese Schwierigkeiten hinwegsetzen darf), die Verhältnisse bei Dasyurus und Perameles in den Rahmen der Wandertheorie Bizzozeros hineinzupressen. Das Epithel der Lieberkühnschen Drüsen unterscheidet sich bei diesen Tieren vom Oberflächenepithel wesentlich; es sind niedrige Zellen, welche in engen, in gröfserer Zahl zusammenmündenden Schläuchen liegen; aus den Schläuchen heraustretend sollten sie nun plötzlich zu den hohen Oberflächenepithelien werden? Vielleicht setzt sich aber Bizzozero auch über diese Schwierigkeit hinweg, wie er ja auch im Darme der Amphibien die Zellen der von mir und anderen als Drüsen angesprochenen Gebilde zu den hohen Oberflächenepithelien auswachsen läfst. Derartige Annahmen Bizzozeros überschreiten zwar die Grenze des Möglichen nicht, doch dürfen wir jedenfalls eine Theorie nicht für bewiesen ansehen, welche so verschiedene Vorgänge gewaltsam in einen Rahmen bringen will. Schon der Gedanke, dafs Bizzozero die so sehr verschiedenen Drüsen des Amphibien- und Säugerdarmes hauptsächlich deshalb als gleichwertig hinstellt, weil beide Mitosen enthalten, mufs zur Vorsicht mahnen.

Die gröfsten Schwierigkeiten für eine Anpassung an Bizzozeros Theorie bestehen bei Ornithorhynchus. Wie ich im Kapitel „Lieberkühnsche Drüsen“ ausführen werde, münden hier die Lieberkühnschen Drüsen in grofser Zahl in weite Räume, von denen aus nur ein enger Kanal zur Oberfläche führt. Wenn ich ganz von dem mehrmaligen Wechsel in der Form des Epithels absehe, so scheint mir doch die Frage: wie sollen die Zellen aus dem geräumigen Kanalsystem durch den engen Mündungsring sich hinausdrängen, um zur Oberfläche zu gelangen und sich dort wieder auszudehnen? kaum zu beantworten.

Es sind natürlich alle meine Befunde nicht geeignet, Bizzozero mit der Aufforderung vorgelegt zu werden, er möge meine Befunde nachprüfen, da sie sich ja auf ein Material beziehen, das aus fernen Landen stammt. Doch mögen meine Zeilen vorläufig als ein Hinweis darauf dienen, dafs die Verhältnisse für die Vertebraten im allgemeinen so einfach, wie sie Bizzozero für die Tiere seines Laboratoriums schildert, nicht sein können, selbst wenn man mit ihm eine Wanderung der Epithelzellen annehmen wollte. Dies erweist sich, sobald man ein gröfseres Tiermaterial darauf prüft, und weitere Untersuchungen anderer an anderem Material werden gewifs auch weitere Verschiedenheiten zeigen. Leider reicht die Konservierung meines Materials nicht dazu aus, mit Sicherheit zu bestimmen, wo hier eventuelle Regenerationsherde (im Sinne Bizzo-

zeros) für das Oberflächenepithel ihren Sitz haben könnten / (Oppel 8249, 1897).

Möge es mir zum Schlusse dieses Kapitels gestattet sein, selbst auf Grund aller in diesem Buche niedergelegten Erfahrungen zu Bizzozeros Theorie Stellung zu nehmen. Eine Anzahl von Punkten scheint mir dagegen zu sprechen, dafs wir im Darmepithel aller Vertebraten nur eine einheitliche (aus Cylinderzellen und Becherzellen) bestehende Formation zu sehen haben, von denen wir an den einen (von der Oberfläche ferner liegenden) Stellen die Jugendformen, an den anderen (der Oberfläche näher liegenden) Stellen die erwachsenen Formen zu suchen hätten. Vielmehr glaube ich, dafs die Darmepithelien mancherlei Differenzierungen eingehen, welche zum Teil zur Bildung von wahren Drüsen führen, in denen wir nicht Regenerationsherde des Oberflächenepithels zu sehen haben. Dafs dagegen an anderen Stellen Regenerationsherde (vielleicht auch in manchen Darmdrüsen) vorkommen mögen, von denen aus die Zellen durch Wanderung an weiter oder weniger weit entfernte (wohl meist der Oberfläche näher gelegene) Stellen gelangen, ist zwar heute ebensowenig widerlegt wie bewiesen, doch durch Bizzozeros Untersuchungen wahrscheinlich gemacht.

Für die Annahme wahrer Drüsen im Wirbeltierdarme möchte ich folgende Punkte (für welche sich Beweise an verschiedenen Stellen dieses Buches finden) vorbringen:

1. Die Unterschiede zwischen den Epithelien der Lieberkühnschen Drüsen und denen des Oberflächenepithels sind bei manchen Wirbeltieren solche, dafs sie nicht nur als Altersunterschiede der beiden Zellformen (Cylinder- und Becherzellen) gedeutet werden können.

2. Diese Unterschiede sind nicht nur morphologische, sondern auch physiologische. Die Epithelien der Lieberkühnschen Drüsen liefern in erster Linie den Darmsaft, während die Oberflächenepithelien in erster Linie resorbieren (deshalb kann ich mich auch mit dem Vorschlage v. Brunns 7356, 1894, die Bezeichnung „Lieberkühnsche Drüsen“ über Bord zu werfen und dafür die Bezeichnung „Lieberkühnsche Krypten“ zu setzen, nicht einverstanden erklären; vielmehr bin ich für Beibehaltung des Namens „Lieberkühnsche Drüsen“ (wie auch in den Vorschlägen der Kommission der anatomischen Gesellschaft der Name „Glandulae“ für diese Organe figuriert).

3. Ebenso dürften wir es bei niederen Vertebraten (für manche Urodelen und Reptilien ist dies z. B. namentlich im Enddarm deutlich) nicht ausschliefslich mit Epithelzapfen im Sinne Bizzozeros, sondern vielfach mit wirklichen (vielleicht sogar hier und dort mit Lumen versehenen) Drüsen zu thun haben.

4. Selbst wenn Bizzozeros Theorie in allen Punkten recht hätte, und den Darmdrüsen der niederen Vertebraten die einzige Aufgabe zukäme, Oberflächenepithelien zu liefern, warum sollten wir dann diese hochdifferenzierten zellenbildenden Organe nicht doch Drüsen nennen? Allerdings in etwas anderem Sinne haben wir Talgdrüsen als Glandulae celluliparae benannt. Für die Drüsen des Darmes der niederen Vertebraten würde gerade, wenn Bizzozero recht hätte, der Name glandulae celluliparae am besten passen. Bizzozero selbst ist der Ansicht, dafs die Epithelzapfen des Darmes vom Triton phylogenetisch den schlauchförmigen Drüsen der höheren Tiere entsprechen. Warum also erstere des gemeinschaftlichen Namens „Drüsen“ berauben?

5. Der Umstand, daſs das Verhältnis der Länge zwischen Lieberkühnschen Drüsen und Zotten ein so sehr wechselndes ist, spricht für eine eigene Bedeutung dieser Drüsen. Betrachten wir die Lieberkühnschen Drüsen einfach als Regenerationsherde für das Oberflächenepithel, so ist nicht recht verständlich, warum manche Tiere sehr groſse Regenerationsherde besitzen, während sie bei anderen verschwindend klein sind. So übertrifft z. B. in einer Abbildung von Benda 7315, 1895 im Ileum der Katze die Länge der Zotten die der Lieberkühnschen Drüsen etwa ums 4—5fache, und noch stärkere Differenzen habe ich selbst z. B. beim Falken und beim Fuchs beobachtet. Was sollen endlich die langen Drüsen im Dickdarm, wo Zotten ganz fehlen? Diese Drüsen können jedenfalls nicht ausschlieſslich Regenerationsherde sein, sondern sie müssen noch eine weitere Bedeutung haben, und das ist eben ihre Bedeutung als Drüsen.

6. Schon die grob mikroskopischen Verhältnisse im Baue des Darmes mancher Säuger, speciell von Ornithorhynchus, lassen eine Zellenwanderung in so ausgedehntem Sinne, wie dies Bizzozero und seine Anhänger für andere Tiere annehmen, unmöglich erscheinen. Ein hochausgebildetes Ausführgangsystem weist darauf hin, daſs wir es hier mit wahren Drüsen zu thun haben.

7. Es sprechen durchaus nicht alle Beobachtungen über die Verbreitung der Mitosen für Bizzozeros Theorie in ihrer extremsten Fassung (so wie sie z. B. Stöhr 8185, 1896 vertritt). Wären die Lieberkühnschen Drüsen nur Regenerationsherde des Oberflächenepithels, so müſsten wir die gröſste Anhäufung von Mitosen vor allem im Grunde der Lieberkühnschen Drüsen finden. Nach dem, was mich die Beobachtungen anderer (z. B. Paneth, Schaffer) lehrten, und was ich selbst sehen konnte, ist dies im allgemeinen durchaus nicht der Fall. Gerade der Grund der Lieberkühnschen Drüsen ermangelt häufig der Mitosen ganz; er zeigt also ein Verhalten, wie es wahren Drüsen, nicht aber Regenerationsherden des Oberflächenepithels zukommt.

Ich glaube demnach, daſs wir im Darme der Wirbeltiere weiterhin von (sekretorisch thätigen) Lieberkühnschen Drüsen zu reden haben, selbst wenn wir mit Bizzozero ein Wandern der Epithelzellen von (an verschiedenen Stellen gelegenen) Regenerationsherden aus zur Oberfläche annehmen wollen.

Wir können und dürfen demnach die Theorie Bizzozeros und seiner Anhänger, soweit sie in dem Satze gipfelt: die Lieberkühnschen Drüsen stellen Regenerationsherde für das Oberflächenepithel dar, nicht annehmen. Anders verhält es sich, wenn wir den Satz zunächst so einschränken, daſs wir sagen: Im Bereich des Darmepithels kann unter Umständen von Stellen regerer Mitose aus Zellmaterial für andere Stellen, an denen Mitosen selten sind, geliefert werden. In dieser bescheideneren Form, welche gestattet, die Bizzozerosche Theorie den jeweiligen Verhältnissen anzupassen (wie verschieden diese Verhältnisse sind, zeigen ja schon Bizzozeros eigene Untersuchungen), müſste diese Theorie zunächst versuchen aufzutreten. In dieser Fassung dürfte Bizzozeros Deutung auch bei denjenigen Forschern, welche dieselbe heute noch nicht als bewiesen ansehen, wenigstens vorläufig als Theorie einer freundlichen Aufnahme und ernsthaften Prüfung gewiſs sein.

## Becherzellen.

Gröfsere Literaturverzeichnisse über die Becherzellen und ihre Geschichte enthalten die Arbeiten von F. E. Schulze 37, 1867, Th. Eimer 1812, 1868, J. List 3546, 1886 und J. Paneth 4202, 1888 u. a.

Die Becherzellen im Darmepithel wurden zuerst von Henle 7406, 1837 erkannt. Henle beschrieb sie als kuglige, helle Bläschen mit einem kurzen, körnigen Stil und stellt sich die Frage: fuerentne Cylindri nondum ad maturitatem provecti? Auch Eimer 1812, 1868, Spina 5235, 1882, List 3546, 1886 und Paneth 4202, 1888 sind übereinsimmend der Ansicht, dafs Henles „vesicula limpida“ identisch mit den Gebilden seien, welche wir heute als Becherzellen bezeichnen.

Dann folgen die Angaben von Gruby und Delafond 406, 1843. Dafs deren „Epithelium capitatum“ mit Becherzellen identisch ist, nehmen z. B. an Eimer 1812, 1868, Spina 5235, 1882, List 3546, 1886 und Hoffmann in Bronn 6617, unvoll., während dies Paneth 4202, 1888 nicht klar geworden ist. Vielleicht ist es nicht unerwünscht, dafs ich die betreffende Stelle aus der Arbeit von Gruby und Delafond hier im Wortlaut wiedergebe: / „Les villosités dans l'intestin grêle sont recouvertes, non-seulement des épithéliums cylindriques d'Henlé, mais encore d'autres épithéliums que nous nommons capitatum ou à tête. Ces derniers, beaucoup plus longs que les premiers, sont disséminés à la surface des villosités et à une distance symétrique“ / (Gruby et Delafond 406, 1843).

/ Frerichs 150, 1846 unterscheidet und bildet ab zwei verschiedene Arten von Darmepithelien, leere und volle Epithelzellen, von denen die ersteren den Becherzellen von heute gleichzusetzen sind / (Eimer 1812, 1868, Spina 5235, 1882 und Paneth 4202, 1888).

/ Donders 6648, 1852/53 sah, wie Paneth mit Eimer glaubt, Becherzellen. Den Inhalt der Theca hielt er für einen grofsen Kern, während ein zweiter Kern, der sich nach ihm in derselben Zelle befindet, mit dem eigentlichen Kern identisch ist. Nach Donders würden die gegen die Darmhöhle offenen Körperchen aus einer Metamorphose der Epithelcylinder hervorgehen / (Eimer 1812, 1868, Paneth 4202, 1888, Hoffmann in Bronn 6617, unvoll.).

/ Leydig 3455, 1852 und 3456, 1853 sah die Becherzellen, ebenso Brücke 537, 1854 / (Eimer 1812, 1868).

/ Kölliker 314, 1854 bemerkte an den Cylinderzellen des Darmes oft Öffnungen, aus welchen der Inhalt nach und nach hervortritt. Ohne Zweifel sah er hier Becherzellen / (List 3546, 1886).

/ Kölliker 6606, 1856 beschreibt die Becherzellen als oben offene Zellen mit körnigem Inhalt; er hält sie für geborstene, zusammengefallene und in Regeneration begriffene Zellen / (List 3546, 1886 und Paneth 4202, 1888).

/ In seiner Physiologie bildet Donders 6624, 1856 eine typische Becherzelle ab. Er hält die Becherzellen für durch Mucinmetamorphose aufgeschwellte Epithelialcylinder / (Paneth 4202, 1888).

/ Leydig 563, 1857 erwähnt kolbige oder keulenförmige Zellen, die mehr oder weniger prall mit Körnchen gefüllt sind / (Leydig 563, 1857).

/ Brettauer und Steinach 304, 1857 zeigten, dafs sich durch gewisse Reagentien aus den Cylinderepithelien leere Zellmäntel entwickeln,

durch Austritt des Inhalts. Die Ansicht, diese leeren Zellmäntel seien mit Becherzellen identisch und letztere somit Artefakte, haben sie nicht ausgesprochen / (Paneth 4202, 1888). Die Abbildungen Brettauers und Steinachs lassen jedoch schliefsen, dafs sie Becherzellen gesehen haben.

/ Wiegandt 305, 1860 bildet Becherzellen ab, erklärt sie aber für Lücken, aus denen die Zellen herausgefallen sind / (Paneth 4202, 1888).

/ Henle 2627 (1. Aufl. 1862) beschreibt die Form der Becherzellen als bauchigen Trinkgläsern oder dem Kelch sogenannter Römer ähnlich gestaltet mit verengter kreisförmiger Mündung und läfst es unentschieden, ob dieselben umgewandelte Epithelcylinder oder Formelemente eigener Art sind / (F. E. Schulze 37, 1867, Erdmann 1885, 1867, List 3546, 1886).

/ Oedmansson 7407, 1863 hat schon die auf zahlreiche Beobachtungen gegründete Vermutung ausgesprochen, dafs die flaschenförmigen Körper, wie er sie nennt, „auf allen Scheimhäuten von Vertebraten vorkommen können; auch auf denjenigen, deren Epithel mehrschichtig ist". Ferner stellt er sie zusammen mit ähnlichen Gebilden, welche er in der Haut des Frosches, und mit solchen, welche schon andere Beobachter, namentlich Leydig, in der Haut im Wasser lebender Tiere beobachtet haben. Später that dies auch F E. Schulze 5075, 1866. Eimer tritt dafür ein, dafs die Schleimzellen selbständige, von den Epithelzellen, zwischen welche sie eingebettet liegen, durchaus verschiedene Gebilde sind (verschiedenes Verhalten gegen Reagentien) / (Eimer 1809, 1866).

/ Oedmansson 7407, 1863 beschreibt auch aus dem Darmepithel verschiedener Wirbeltiere die flaschenförmigen Zellen. Er neigt der Ansicht zu, dafs dieselben sich nicht aus Cylinderzellen bilden. Er stimmt mit Eimer darin überein, dafs die Becherzellen als von den gewöhnlichen Cylinderzellen verschiedene Gebilde zu betrachten seien / (Eimer 1812, 1868).

/ Dönitz 306, 1864 erklärt die Becherzellen für Kunstprodukte; die Ursache ihres Auftretens sucht er in einem Diffusionsvorgang / (F. E. Schulze 37, 1867, Stöhr 129, 1880 und List 3546, 1886).

/ Dönitz 307, 1866 erklärt die Becherzellen für alterierte, durch die Einwirkung der Reagentien geborstene Zellen / (Hoffmann in Bronn 6617, unvoll.).

/ Dönitz 6584, 1864; 306, 1864 und 307, 1866 erklärt die Becherzellen für abgeplattete Epithelien, die behufs der Regeneration der Schleimhaut ausgestofsen werden. Sie finden sich constant unter normalen Verhältnissen, aber in verschiedener Menge / (Paneth 4202, 1888).

/ Letzerich sagt über die Becherzellen (welche er Vakuolen nennt): Ihre Gestalt ist bei verschiedenen Tieren verschieden; fast kugelrund sind sie beim Schwein (auch beim Menschen), birnförmig beim Igel, der Katze, dem Hunde, der Blindschleiche, spindel- oder kelchförmig beim Frosch und der Eidechse. Er glaubt, dafs die Becherzellen die offenen Mündungen des Lymphsystems bilden. Er schreibt ihnen Resorptionsthätigkeit zu (direkte Aufnahme der verdauten Nährstoffe aus dem Darmlumen) / (Letzerich 308, 1866).

/ Letzerichs Resorptionstheorie und Erklärung der Becherzellen (Vakuolen) für Resorptionsorgane rief eine Reihe von Untersuchungen hervor, die wohl alle darin übereinstimmen, dafs Letzerichs Erklärung jeder Grundlage entbehre und absolut unhaltbar sei / (List 3546, 1886).

Gegen Letzerichs Ansicht sprechen sich z. B. aus: F. E. Schulze 5075, 1866, Fries 2127, 1867, Arnstein 309, 1867, Klose 3041, 1880, List 3548, 1889.

/ F. E. Schulze findet im Drüsenepithel des Dünn- und Dickdarms (Mensch, Katze, Schwein, Hammel, Kuh, Meerschwein, Kaninchen) Zellen, welche er „Becherzellen“ nennt wegen ihrer Ähnlichkeit der Form mit den sog. Römern (Trinkgläser). Die Zellen besitzen oben eine runde, scharf begrenzte Öffnung, welche bedeutend enger als die darunter liegende, bauchig aufgetriebene Partie ist. „Die doppelt kontourierte Wandung dieses oberen bauchigen Teiles der Zelle“ nennt Schulze Theca; letztere setzt sich nach abwärts kontinuierlich in die Membran des „Fufses“ fort.

Schulze giebt folgende Zusammenfassung über die bis dahin in der Litteratur vorliegenden Deutungen der Becherzellen. Die Becherzellen erklären:

1. Wiegandt . . . . . } für Kunstprodukte.
   Brettauer und Steinach . . } für Kunstprodukte.
   Dönitz . . . . . } für Kunstprodukte.
2. Donders für durch Mucinmetamorphose degenerierte, sich abstofsende Zellen.
3. Letzerich für Resorptionsorgane (vielleicht auch Henle).
4. F. E. Schulze selbst deutet die Becherzellen als Sekretionsorgane und weist auf ihr vielverbreitetes Vorkommen hin.
   a) Darm der Fische;
   b) Mund-, Nasen- Rachenschleimhaut der Frösche;
   c) schlauchförmige Drüsen des Dünn- und Dickdarmes des Menschen und der Säugetiere, ja wie es scheint, aller Wirbeltiere;
   d) Kloake von Amphibien und Reptilien.

   Alle diese sind Sekretionsorgane / (Schulze 5075, 1866).

Eimer vertritt in einer Reihe von Arbeiten die Selbständigkeit der Becherzellen. Eimer 1809, 1866, 1812, 1868 und 1813, 1869.

/ Nach Lipsky 3523, 1867 sind die Becherzellen Kunstprodukte / (nach Stöhr 129, 1880, List 3546, 1886 und Hoffmann in Bronn 6617, unvoll.).

Erdmann 1885, 1867 erklärt die Becherzellen für Kunstprodukte, vergl. jedoch unten Erdmann 1886, 1868.

/ Ebenso hielt Sachs 4871, 1867 die Becherzellen für Kunstprodukte, die durch Mifshandlung entstehen und sich an gefütterten Hunden im überlebenden Zustand nicht finden / (nach Stöhr 129, 1880, Paneth 4202, 1888 und Hoffmann in Bronn 6617, unvoll.).

/ Oeffinger fafst den wesentlichen Inhalt seiner Mitteilung in folgendem Satze zusammen: „Die Becherzellen sind nichts Anderes als veränderte Epithelzellen.“ Gründe hierfür: 1. Die äufsere Form der Becherzellen adaptiert sich in gewissem Mafse der Umgebung, wie dies Epithelzellen thun. 2. Becherzellen finden sich immer nur in den obersten Lagen geschichteter Epithelien. 3. Es lassen sich Übergangsformen zwischen Epithelzellen und Becherzellen beobachten. 4. Dönitz giebt an, dafs durch gewisse Reagentien, namentlich phosphorsaures Natron in Lösungen von 3—6 %, die meisten Darmepithelien in der Art verändert werden, dafs sie Becherzellen gleichen. Gleiche Wirkung findet Oeffinger mit anderen verdünnten Salzlösungen, z. B. Kochsalz und saurem chromsaurem Kalium, an Zungen von Triton

cristatus. Oeffinger verweist auf Erdmanns eben erschienene Arbeit, der dieselbe Ansicht vertritt / (Oeffinger 4126, 1867).

/ Fles 2035, 1866 beschreibt (cit. nach Eimer) Becherzellen des Darmes und hält sie für Hüllen von Epithelzellen / (Paneth 4202, 1888).

/ F. E. Schulze sagt: Zwischen den mit Randsaum versehenen Cylinderepithelien der Dünndarmzotten aller Wirbeltiere finden sich mehr oder minder reichlich andersartige Gebilde, welche ihrem ganzen Baue und übrigen Verhalten nach zweifellos zu den wahren Becherzellen zu rechnen sind.

Die Becherzellen stellen hier wie überall Sekretionsorgane dar; sie sind einzellige Drüsen, welche eine wahrscheinlich schleimartige Masse produzieren, in dem Hohlraume ihrer bauchigen Theca aufspeichern und, sei es perpetuierlich, sei es zu gewissen Zeiten, etwa auf bestimmte Reize, durch die obere Öffnung ausgeben.

Im frischen Zustande ist die Theca gefüllt mit mattglänzenden Körnern in heller, zähflüssiger Grundsubstanz; dieselbe

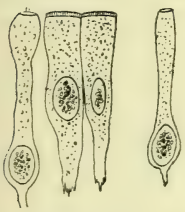

Fig. 121.

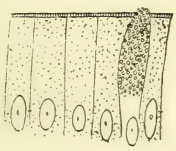

Fig. 122.

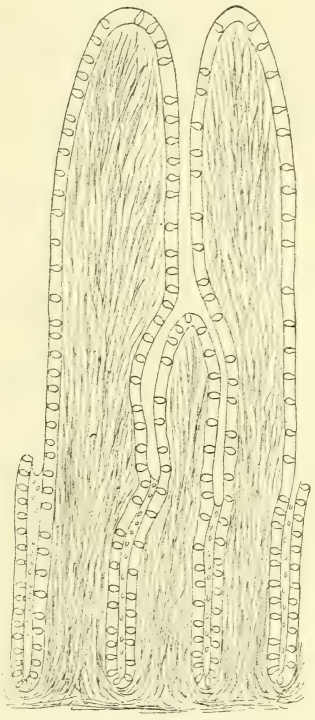

Fig. 123.

Fig. 121. **Zellen aus dem Dünndarmepithel von Rana esculenta** nach Erhärtung in Müllerscher Lösung. $^{400}/_{1}$. Nach F. E. Schulze 37, 1867.

Fig. 122. **Seitenansicht des frischen Dünndarm-Zottenepithels von Falco milcus**, untersucht in Jodserum. $^{400}/_{1}$. Nach F. E. Schulze 37, 1867.

Fig. 123. **Senkrechter Durchschnitt durch die Dünndarmschleimhaut der Katze**, nach Erhärtung in Müllerscher Lösung. $^{80}/_{1}$. Nach F. E. Schulze 37, 1867.

setzt sich gegen die feinkörnige untere, den Kern umgebende (Protoplasma) nicht ganz deutlich ab.

Bei Behandlung mit Müllerscher Flüssigkeit hellt sich der Inhalt auf und quillt meistens aus der Öffnung der Zelle hervor.

Vorkommen: Reichlichkeit des Vorkommens zeigt Unterschiede nach Tierart, Individuum, Darmabschnitt. Durchschnittlich sind je 2 Becherzellen durch 3—6 gewöhnliche Cylinderzellen getrennt. Besonders reichlich im Dünndarm des Störes, Frosches, der Schildkröte (Emys) und Katze (siehe Fig. 121—123); wo meistens nur zwei bis vier Cylinderzellen die benachbarten Becherzellen trennen / (F. E. Schulze 37, 1867).

/ F. E. Schulze 37, 1867 erklärt, nicht aussagen zu können, was der Inhalt der Theca seiner chemischen Natur nach sei, und schlägt,

eben wegen dieser Unkenntnis, den Namen Becherzellen als rein morphologisch an Stelle des von Leydig gewählten Namens Schleimzellen vor / (Paneth 4202, 1888).

/ Fries faſst die becherförmigen Zellen als selbständige Gebilde auf und miſst denselben die Bedeutung von Sekretionsorganen bei (mit Leydig, F. E. Schulze, Gegenbaur). Die Auffassung der Becherzellen des Darms als Sekretions- oder Drüsenzellen wird wesentlich unterstützt durch die Beobachtungen derselben in der Amphibienlunge. Dort bilden sie sich in der Tiefe des Epithels, treten zur Oberfläche, um sich zu öffnen und ihr Sekret über die Schleimhaut zu entleeren.

Verhalten der Becherzellen nach Entleerung des Sekrets: 1. Gegenbaur nimmt an, daſs das untere Ende mit dem Kern erhalten bleibt, und daſs von diesem Rest aus der Wiederaufbau der Zellen erfolgt. 2. Fries nimmt an, daſs in der Amphibienlunge die Becherzellen ganz untergehen und sich neue Zellen aus der Tiefe des Epithels bilden, und er nimmt daher für den Darm denselben Vorgang an, wenn er ihn auch dort nicht beweisen kann / (Fries 2127, 1867).

/ Knauff 3044, 1867 fand am Darm von Maus und Ratte Stadien der Metamorphose von Cylinderzellen zu Becherzellen. Er faſst die Becherbildung als epithelialen Sekretionsvorgang auf / (Paneth 4202, 1888).

/ Die Becherzellen entstehen aus den Cylinderzellen durch eine Formveränderung der letzteren.

Diese Formveränderung steht mit der Sekretion in kausalem Zusammenhang / (Arnstein 309, 1867 und 6509, 1867).

/ Arnstein giebt an, daſs F. E. Schulze die Übergangsformen von Becherzellen zu Cylinderzellen vielfach beobachtet hat, ohne sie jedoch als solche zu erkennen / (Arnstein 309, 1867).

/ Arnstein 309, 1867 bestätigt die Angaben von Brettauer und Steinach über die Beziehung zwischen Kutikularsaum und Zustand des Darmes / (Paneth 4202, 1888).

/ Kölliker nennt das Epithelium capitatum von Gruby und Delafond „Drüsenzellen des Epithels“ (Becherzellen Henle, Vakuolen Letzerich). Er findet, daſs diese Zellen frisch gleichartig sind, in Wasser, Säuren etc. sofort körnig werden / (Kölliker 329, 1867).

/ Heitzmann hält die sogenannten Becherzellen (welche er am Meerschweinchen untersuchte), im wesentlichen übereinstimmend mit Donders, lediglich für Hüllen gewesener Epithelzellen, deren Protoplasma als solches, oder nachdem es eine Umwandlung in sogenannte Schleimkugeln erfahren, ausgetreten ist / (Heitzmann 2608, 1868).

/ Erdmann, der in seiner Dissertation (siehe oben Erdmann 1885, 1867) die Becherzellen im Froschdarm für Kunstprodukte hielt, erkennt die Richtigkeit der Beobachtungen von Becherzellen im frischen Darm (Arnstein, Fries, Eimer) an und schreibt seine negativen Resultate einer lethargischen Hartnäckigkeit der Dorpater Winterfrösche zu / (Erdmann 1886, 1868).

/ Eimer faſst die Becher der Darmschleimhaut als selbständige Gebilde auf / (Eimer 1812, 1868). / Er macht sie zum Gegenstand eingehender Untersuchung, weist besonders nach, daſs es sich dabei nicht um Kunstprodukte handle, und daſs sie aus gewöhnlichen Cylindern entstanden seien. Er beschreibt die Becherzellen des Darmkanals von ihrer Jugendzeit bis zu ihrem Untergang und erörtert dies an der Hand von Abbildungen, insbesondere über den Froschdarm / (Eimer 1811, 1868).

/ Nach Eimer 1812, 1868 dienen die Becherzellen zur Exkretion von wahrscheinlich im Körper unlöslichen Stoffen. Beim Frosch besteht diese Ausscheidung in gelbroten bis schwarzen Pigmentmassen, welche durch die Becher auf die Schleimhautoberfläche vom Parenchym aus befördert werden.

Leydig 3474, 1868 macht seine Prioritätsansprüche Schulze gegenüber geltend und betont, dafs die Schleimzellen auch von ihm schon als einzellige Drüsen gedeutet wurden / (List 3546, 1886).

/ Heidenhain 2581, 1868 bestreitet, dafs die Becherzellen persistierende Gebilde seien, und verwirft die Auffassung derselben als einzellige Drüsen, da sie gerade so transitorischer Natur sind, wie etwa die Epithelzellen der Talgdrüsen, welche durch Fettdegeneration zu Grunde gehen, um so Hauttalg darzustellen / (Klose 3041, 1880).

/ Schulze scheinen die nicht sehr bestimmten Angaben Leydigs 563, 1857, ebenso die von Gruby und Delafond u. a. nicht so viel Berücksichtigung zu verdienen, als die präciseren, wenn auch nicht immer richtigen Darstellungen von Henle, Letzerich u. a. / (F. E. Schulze 5053, 1869).

/ Basch 856, 1870 sieht in den Becherzellen modifizierte Epithelien / (Paneth 4202, 1888).

/ Verson beschreibt die Entstehung von „Kunstbechern" aus Darmepithelien unter dem Mikroskop, sowie unter der Einwirkung verschiedener Reagentien, hält aber die Existenz von Becherzellen für nicht widerlegt / (Verson 318, 1871).

/ Henle 2627, 1873 spricht sich dagegen aus, dafs die Becherzellen Kunstprodukte seien / (Paneth 4202, 1888).

/ Die Becherzellen des Katzendarmes spricht v. Thanhoffer für durch gewisse physiologische Vorgänge des Darmes umgewandelte Epithelzellen an / (v. Thanhoffer 5495, 1874).

/ Benjamins 6649, 1875 kommt zu keiner Entscheidung über die Selbständigkeit der Becherzellen, neigt sich jedoch der Ansicht Schulzes und Eimers zu, dafs sie nicht Kunstprodukte seien / (Benjamins 6649, 1875 nach dem Ref. von Paneth 4202, 1888 und Hoffmann in Bronn 6617, unvoll.).

/ Edinger 1784, 1876 beschreibt aus der Schleimhaut des Fischdarms zahlreiche Becherzellen; zwischen ihnen und den Epithelzellen findet er vielfach Übergänge. Edinger giebt an, dafs A. Key die Becherzellen für Endapparate von Nerven angesehen habe, ohne übrigens Nerven bis zu ihnen verfolgen zu können.

Nach Klein 3019, 1879 entstehen die Becherzellen aus gewöhnlichen Epithelzellen durch Verwandlung der interfibrillären Substanz in Mucin und Quellung derselben, wodurch das Netzwerk viel weitmaschiger wird, und die charakteristische Gestalt derselben entsteht / (Paneth 4202, 1888).

/ Garel 156, 1879 fafst die Becherzellen als selbständige sekretorische Gebilde persistierenden Charakters, als einzellige Drüsen auf / (Klose 3041, 1880).

/ Hebold 2569, 1879, der die Becherzellen im Ösophagus des Frosches untersuchte, spricht sich gegen Heidenhain aus, dafs die Drüsenzellen nach einem Sekretionsakte zu Grunde gehen sollen; es ist nicht einmal ausgemacht, ob die Becherzelle sich auf einmal ganz entleert. Die Schleimabsonderung ist als eine wahre Sekretion und

nicht als eine Ausstofsung umgewandelter Zellen aufzufassen / (List 3546, 1886).

/ Patzelt 4223, 1882 findet, dafs die Becherzellen im Dickdarm von Säugetieren aus Epithelzellen hervorgehen, indem sich in letzteren ein Schleimtröpfchen zwischen Kern und freiem Rand entwickelt, welches sich allmählich vergröfsert und schliefslich den Randsaum durchbricht. Das Protoplasma regeneriert sich dann, und der Prozefs der Becherzellenbildung beginnt aufs neue / (Paneth 4202, 1888).

/ Spina erklärt sich noch 1882 dafür, dafs die Becherzellen künstliche oder pathologische Umbildungsformen der Cylinderzellen vorstellen (nicht physiologische) / (Spina 5235, 1882).

/ v. Wittich 320, 1881 glaubt, dafs die Becherzellen nicht Zellen eigener Art und Form bilden, sondern dafs jede Epithelzelle unter dem Einflufs einer Schleimmetamorphose ihres Inhaltes in eine Becherzelle umgewandelt werden könne.

Nach Eimer 1819, 1884 gehen die Becherzellen, trotzdem sie später selbständige Gebilde sind, aus gewöhnlichen Epithelzellen hervor und gehen zu Grunde, nachdem sie ihren Inhalt entleert, nachdem sie damit ihre Aufgabe, als einzellige Drüsen zu wirken, erfüllt haben / (List 3546, 1886).

/ Leydig sagt über Becherzellen: Wenn auch schon in der Gestalt verschieden, indem sie bald mehr rundlich-bauchig, bald länglich-flaschenförmig sind, stimmen sie doch immer darin überein, dafs der Kern, dessen Inneres auch hier netziger Art ist, im verengten Fufs der Zelle liegt, wo auch noch der gröfste Teil des Protoplasmas sich findet, das ebenfalls ein maschiges Wesen zeigt. Den oberen Teil der Zelle nimmt der Sekretraum ein, wieder durchzogen von einem Maschenwerk / (Leydig 3494, 1885).

/ Die Becherzellen sind als Cylinderzellen anzusehen, welche ihrem Untergange entgegengehen / (Kyrklund 6514, 1886).

/ List teilt ein:

I. Becherzellen erhalten ein Stoma, sobald sie an die Oberfläche treten.
   1. Unbefufste Becherzellen,
      a) ungestielte Becherzellen,
      b) gestielte Becherzellen.
   2. Befufste Becherzellen:
      Hierher gehören die Dünndarmepithelien der meisten Wirbeltiere (doch bildet List auch eine gestielte Becherzelle aus dem Dünndarme einer jungen Katze ab).

II. Leydigsche Zellen (Schleimzellen) besitzen nie ein Stoma.

Befufste Becherzellen: Der Fufs ist eine Fortsetzung der Theca nach unten. Der Kern liegt bei den befufsten Becherzellen stets im Fufse selbst / (List 3544, 1886).

/ List giebt eine Übersicht über die zahlreichen Anschauungen, welche hinsichtlich der Bedeutung der Becherzellen von den verschiedenen Autoren im Laufe der Jahre geäufsert wurden. List selbst sieht die Becherzellen, wie schon F. E. Schulze ausgesprochen, als sezernierende Gebilde, und zwar als einzellige Drüsen an. List hütet sich, die Becherzellen als „Schleimdrüsen“ zu bezeichnen, weil wir über die Natur des Sekrets trotz mancher Reaktionen, die auf eine mucinähnliche Substanz hindeuten, noch wenige Erfahrungen besitzen. Hier bleibt dem physiologischen Chemiker noch ein weites Feld gewahrt.

Die Sekretion besteht aus einer Art Quellungsprozefs, der vorwiegend die Interfilarmasse (die zwischen dem Netzwerk gelegene Substanz) ergreift. Die Becherzelle ist im stande, den Sekretionsakt öfter zu wiederholen. Der Untergang der Becherzellen ist abhängig von der Regeneration des Epithels.

Die Theca ist eine echte Zellmembran.

Der unter dem Kerne gelegene Fortsatz beherbergt einen Inhalt, welcher im Dünndarmepithel von Wirbeltieren eine ausgesprochene netzartige Struktur zeigt, die an die Filarmasse in der Theca erinnert.

| Gröfse in $\mu$ | Thecalänge | Querdurchmesser der Theca | Stiellänge | Fufslänge |
|---|---|---|---|---|
| Dünndarm von Falco tinnunculus | 20 | 19 | — | 10 |
| | 16 | 13 | — | 9 |
| | 19 | 13 | — | 47 |
| Dünndarm von einer Katze | 28 | 18 | 21 | — |
| | 21 | 17 | 4 | — |
| | 20 | 17 | — | — |

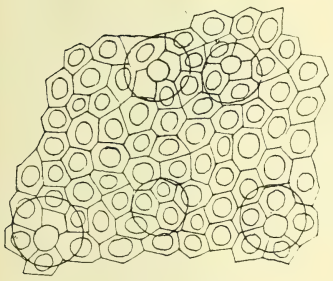

Fig. 124.

Fig. 124. **Flächenansicht des Dünndarmepithels von Falco tinnunculus.** Aus Müllerscher Flüssigkeit. 540fach vergröfsert. Nach List 3546, 1886.

Fig. 125. *a—e* **Becherzellen aus dem Dünndarmepithel von Falco tinnunculus:** *a*, *b* befufste, *c—e* gestielte Formen, wovon *a* und *c—e* geöffnet. Aus Müllerscher Flüssigkeit. 540fach vergröfsert. Nach List 3546, 1886.

Fig. 126. **Becherzellen aus dem Dünndarm einer jungen Katze:** *a* unbefufste, *b* gestielte Form. Aus Müllerscher Flüssigkeit. 540fach vergröfsert. Nach List 3546, 1886.

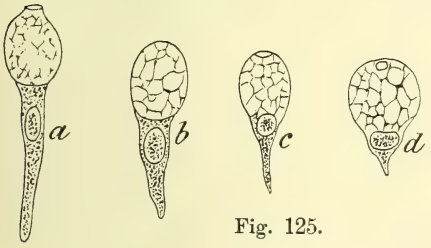


Fig. 125.

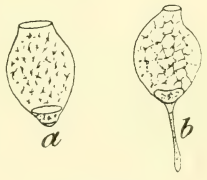


Fig. 126.

Der Inhalt der Theca besteht aus einer in Form eines polygonale oder mehr rundliche Maschen bildenden, die ganze Theca durchziehenden Gerüstwerkes angeordneten, bestimmte Farbstoffe sehr begierig aufnehmenden, aus Strängen bestehenden Filarmasse und einer zwischen den Maschen befindlichen, anscheinend homogenen, Farbstoffe nur in geringer Menge aufnehmenden Interfilarmasse (vergl. Fig. 124—126).

List konnte im Dünndarme von Pflanzenfressern (Kaninchen, Schaf, Rind) viel weniger Becherzellen beobachten, als im Darme von Fleischfressern (Katze, Hund) / (List 3546, 1886).

/ Biedermann 207, 1886, siehe auch 1011, 1883, sagt über die Becherzellen des Darmes, sie setzen sich, frisch untersucht, in einem gewissen Entwicklungsstadium durch den dunkelkörnigen Inhalt ihres vorderen Abschnittes scharf von der helleren Umgebung ab. Man findet neben solchen Zellen, die sich bei Behandlung mit Reagentien unter Quellung sofort aufhellen und in Becher umwandeln, andere, die unter gleichen Umständen in einem dem frischen ähnlichen Zustande, das heifst mit fein granuliertem, kolbig verdickten Vorderteil erhalten bleiben. Die Zellen mit dunkelkörnigem Inhalt sind Entwicklungsstufen echter Becherzellen / (Paneth 4202, 1888).

/ Becherzellen sind zahlreich bei Frosch und Katze, sehr spärlich bei der Maus. Die Kerne der Becherzellen liegen regelmäfsig in einem tieferen Niveau als diejenigen der Saumzellen (wie Grünhagen die Cylinderepithelien mit Kutikularsaum benennt). Nie beteiligen sich die Becherzellen an der Fettresorption / (Grünhagen 2427, 1887).

Fig. 127.

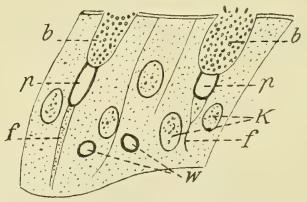


Fig. 128.

Fig. 127 und 128. **Epithel aus dem Dünndarm von Mäusen, die 24—48 Stunden gehungert hatten.** Fixierung in Pikrinsäure. Vergröfserung 900fach. Seitenansicht. Die Theca der Becherzellen *b* von Körnchen erfüllt; bei *p* die Kerne der Becherzellen (kleiner und intensiver gefärbt als die der übrigen Epithelzellen) und der protoplasmatische Teil derselben *f*; *k* Kern der Epithelzellen; *w* Wanderzellen im Epithel. Nach Paneth 4202, 1888.

Fig. 129.

Fig. 129. **Aus dem Dünndarm von einem Triton, der lange gehungert hatte.** Härtung in Alkohol, schwache Vergröfserung. Zeigt zwei Krypten (Furchen zwischen den Falten) mit Becherzellen *b*; das Sekret in diesen, schwarz gehalten, steht mit dem Inhalt des Darmes in Zusammenhang. Nach Paneth 4202, 1888.

/ Stöhr 5364, 1887 wendet sich gegen die von List angewandten Ausdrücke „Filarmasse und Interfilarmasse“, ebenso wie gegen die „retikuläre Substanz“ Schiefferdeckers. Er erklärt die „Bereicherung, welche die Wissenschaft durch die Kenntnis der retikulären Substanz erfahren hat, für belanglos“, da beide Substanzen, Filarmasse und Interfilarmasse, bei der Sekretion ausgestofsen werden. Das Netz in fixierten Becherzellen hält Stöhr für Zellsubstanz (d. h. Filarmasse und Interfilarmasse), auf der sich Schleim niedergeschlagen hat, und unterscheidet es von dem an frischen Zellen sichtbaren Netz. Ebenso sei Klein in einen Irrtum verfallen, wenn er in diesem Netz die „fibrilläre Substanz“ der Zellen zu erkennen vermeinte; es bestünde vielmehr aus der ganzen Zellsubstanz.

Die Becherzellen im Dünndarm gehen aus gewöhnlichen Epithelzellen hervor. Das Sekret tritt zunächst in Körnchenform auf (siehe Fig. 127 und 128). Ein Teil des Protoplasmas und der Kern bleiben erhalten, erleiden aber gewisse Veränderungen. Wenn man in der Theca dieser Becherzellen ein Reticulum findet, so ist dieses nicht

protoplasmatischer Natur, sondern besteht aus Sekret. Nach Entleerung des Sekrets wird aus der Becherzelle wieder eine Epithelzelle.

Paneth erachtet folgende von ihm gewonnene Resultate der Verallgemeinerung für alle Becherzellen der Wirbeltiere für fähig: Die Entstehung der Becherzellen aus Epithelien intra vitam: ihre Funktion als secernierende Zellen. Das Auftreten des Sekrets in Form von Körnchen (Tröpfchen). Auch wenn die Menge des Sekrets ihren höchsten Grad erreicht hat, ist ein Teil des Protoplasmas samt dem Kern nachweisbar. Die Becherzelle geht durch den Sekretionsvorgang nicht zu Grunde, vielmehr bleiben Protoplasma und Kern derselben erhalten. — Als wahrscheinlich erachtet Paneth: Aus dem protoplasmatischen Teil und Kern der Becherzelle entsteht nach Entleerung des Sekrets wieder eine gewöhnliche Epithelzelle. Die Bildung und Ausstofsung von Sekret wiederholt sich im Leben vieler Epithelien. Das Sekret erleidet von seinem ersten Auftreten bis zu seiner Ausstofsung Veränderungen. Bei der Bildung von Becherzellen wird ein Teil des Protoplasmas in Sekret verwandelt.

Paneth findet Übergangsformen zwischen Epithelzellen und Becherzellen bei Maus und Triton. Becherzellen entstehen aus gewöhnlichen Epithelzellen dadurch, dafs sich ein Teil des Protoplasmas dieser in Sekret verwandelt. Der Randsaum wird abgehoben oder durchbrochen, und der Inhalt der Theca ergiefst sich in den Darm.

Paneth findet an den Becherzellen von Maus und Triton: Haben sich die Becherzellen entleert, so bleiben als Reste die „schmalen" Zellen. Aus den schmalen Zellen werden dann wieder gewöhnliche Epithelzellen. Demgemäfs würde jede Epithelzelle des Darmes von Zeit zu Zeit sich in eine Becherzelle verwandeln. Sie würde ihr Sekret vornehmlich während der Verdauung entleeren und dann wieder zu einer gewöhnlichen Epithelzelle werden. Dieser Prozefs, durch den also dieselbe Zelle bald als absorbierendes, bald als sezernierendes Organ thätig ist, würde sich unbestimmt oft wiederholen, solange eben die Zelle existiert.

Charakteristisch ist für die Becherzelle nicht die Form (diese wechselt sehr), sondern nur die Scheidung ihres Inhalts in zwei verschiedene Teile / (Paneth 4202, 1888).

/ Sicher ist, dafs gewisse Tiere (Nagetiere) die Becherzellen durchschnittlich reichlicher besitzen, als andere.

Ihrer Bedeutung nach sind die Becherzellen höchst wahrscheinlich modifizierte Formen der gewöhnlichen Epithelzellen / (Toldt 5569, 1888).

/ „Die Becherzellen erscheinen als die am weitesten differenzierten, Schleim sezernierenden Drüsenzellen, die infolge ihres zerstreuten Vorkommens eine viel gröfsere Selbständigkeit erlangt haben, als die Zellen der zusammengesetzten Schleimdrüsen."

Auch List tritt auf Grund von Beobachtungen an lebendem Material dafür ein, dafs die Drüsenzellen (Becherzellen) nicht blofs ein einziges Mal, sondern öfter Sekret ausstofsen.

Über Steinhaus (siehe oben S. 175 f.) sagt List: „Diese abenteuerliche Ansicht übertrifft noch bei weitem die in den sechziger Jahren geäufserten Ansichten von Letzerich, der die Becherzellen als Resorptionsorgane, und von Eimer, der die Becherzellen als Eiterkörperchenbilder betrachtete."

„Der von Stöhr vorgeschlagene Ausdruck ‚Zellsubstanznetz' für die Bezeichnung des in ‚frischen' Becherzellen sichtbaren Netzwerkes

ist zurückzuweisen, da sich in der ausgebildeten Drüsenzelle keine Zellsubstanz im Sinne Flemmings, i. e. Filar- und Interfilarmasse, mehr vorfindet. Ferner, die von Stöhr gebrauchte, von Schiefferdecker ursprünglich eingeführte Bezeichnung ‚retikuläre Substanz' für das in ‚fixierten' Becherzellen wahrnehmbare Netzwerk ist ebenfalls aufzugeben, da das in fixierten und frischen Becherzellen vorhandene Gerüstwerk identisch ist. Man wird deshalb, um einem eventuellen Mifsverständnis vorzubeugen, die beiden von List eingeführten Ausdrücke beibehalten und künftig sprechen von einer Filar- bezw. Interfilarmasse der Drüsenzelle."

Es gebraucht also List die Worte Filar- und Interfilarmasse in anderem Sinne als Flemming:

List { Filarmasse: Maschenwerk in Becherzellen. / Interfilarmasse: Substanz zwischen den Maschen in Becherzellen.

Flemming { Filarmasse / Interfilarmasse } zwei Substanzen, die sich in vielen Zellen (z. B. Epithelzellen, Bindesubstanzzellen, Leberzellen) finden.

Damit denkt List nicht an eine Identifizierung der beiden in den Drüsenzellen sich vorfindenden Substanzen mit der Filar- bezw. Interfilarmasse jener Epithelien, aus denen die Drüsenzellen sich etwa hervorbilden.

Nach Paneth (Dünndarm Triton, Maus) soll der Inhalt der Theca der Becherzellen nur durch die Pikrinsäure naturgetreu konserviert werden. Nach dieser Behandlungsweise erscheint derselbe aus scharf konturierten Körnchen bestehend, welche die Theca zum gröfsten Teile erfüllen.

List findet: Abgesehen von einigen Abänderungen in der Form zeigen die Becherzellen aus dem Dünndarmepithele der Säuger sowohl als auch der Vögel in der Theca jene maschenartige Anordnung der Filarmasse, wie sie von anderen Becherzellen her bekannt ist / (List 3548, 1889).

/ Die Zahl der Becherzellen im Dünndarm der Säugetiere erscheint besonders unbeständig. Im Hungerzustande scheint sich ihre Zahl und Färbbarkeit zu vergröfsern. Auch individuelle Unterschiede wurden wahrgenommen. Besonders reich entwickelt finden sich die Becherzellen bei jüngeren, gut genährten Tieren. Man findet hier dieselben nicht nur wirklich im Epithelüberzuge der Zotten, sondern auch in den Lieberkühnschen Krypten des Dünndarms.

Becherzellen vermifste Hoyer im Dünndarm bei Anwesenheit zahlreicher Darmparasiten (Taenien und Askariden bei der Katze, Koccidien beim Kaninchen); ferner im Frühjahr bei frisch eingefangenen Anuren (Bufo, Pelobates, Rana esculenta). Auch durch anderweitige Erkrankung herabgekommene Tiere zeigten verminderte Schleimbildung in den Becherzellen.

An Stellen, welche normal zahlreiche Becherzellen enthalten, wie z. B. in den Krypten der Mastdarmschleimhaut, zeigt nicht nur die Theca der Becherzellen die charakteristische Mucinfärbung, sondern auch die gewöhnlichen, plasmareichen Cylinderzellen bieten nach Tinktion mit Thionin eine diffuse, weniger intensive rot-violette Färbung eines kleineren oder gröfseren Anteiles des anscheinend protoplasmatischen Zellinhaltes, neben blauer Färbung des Kernes und übrigen Protoplasmarestes, insbesondere im blinden Endteil der Krypten, welcher auch von Bizzozero als weniger schleimhaltig besonders markiert wird.

Es scheint somit, als ob sich in den gewöhnlichen Cylinderzellen ebenfalls Mucin bilde, welches das Plasma zunächst scheinbar diffus infiltriert und erst weiterhin sich in einer gröfseren Vakuole ansammelt, wobei dann die letztere allmählich in eine Becherzelle umgewandelt wird.

Die Annahme, dafs das Sekret der Becherzellen von einem protoplasmatischen Gerüst durchflochten sei, welches bei der Sekretion zusammen mit der „Filarmasse“ ausgestofsen werde (List, Stöhr), erscheint Hoyer wenig wahrscheinlich.

Hoyer inkliniert auf die Seite derjenigen Forscher, welche die Entstehung der Becherzellen aus der schleimigen Metamorphose der gewöhnlichen Epithelzellen ableiten. Doch unterfängt er sich nicht, auf diese schwierige Frage eine bestimmte Antwort zu geben.

Hoyer hält für wahrscheinlich, dafs die Becherzellen der Mastdarmkrypten ihr Sekret nicht auf einmal ausstofsen, sondern allmählich entleeren, da die „schmalen“ Zellen nicht zahlreich sind.

Mucin färbt sich nur mit den basischen Theerfarbstoffen, nicht dagegen mit den sauren.

Nach Hoyers Überzeugung besteht das fertige schleimige Sekret nirgends aus reinem einheitlichem Mucin, sondern enthält ein Gemenge verschiedener, wenn auch einander nahe verwandter Stoffe. Die Färbemethode weist eben nur die Anwesenheit von Mucin nach, aber keineswegs das Vorhandensein von reinem Mucin. Hoyer hat den Eindruck, als ob selbst das reine konzentrierte Mucin kein einfacher Körper sei, sondern eine Kombination von zwei Substanzen, einer gallertartigen, quellungsfähigen, an Quantität dominierenden, und einer zweiten, mit der ersteren meist innig verbundenen, aber wesentlich sparsameren, welche mit den basischen Farbstoffen chemische Verbindungen bildet (also vielleicht die Rolle einer Säure spielt) und dadurch zum Indikator wird für die Anwesenheit des Mucins.

F. E. Schulze hat den von Leydig vorgeschlagenen Ausdruck „Schleimzellen“ nur aus dem Grunde durch den der „Becherzellen“ ersetzt, weil er nicht sicher war, ob auch alle becherförmig gestalteten Epithelzellen wahren Schleim produzieren / (Hoyer 7625, 1890).

/ Lannkowski beschreibt die Becherzellen des Dünndarmes der Katze. Das Sekret erscheint als Netz. Die Becherzellen stammen von jungen Epithelzellen ab. Die Becherzelle ist zwar aus einer Epithelzelle hervorgegangen, doch vermag sie nicht in ihren früheren Zustand zurückzukehren / (Lannkowski 3365, 1891 nach dem Referat von Lukjanow in Schwalbes Jahresberichten).

/ Ohne einen speciellen Fall ins Auge zu fassen, sagt Schiefferdecker: Es ist sehr wahrscheinlich, dafs das Sekret der Becherzellen an verschiedenen Stellen des Körpers bei verschiedenen Tieren verschieden ist. Auch ist es natürlich nicht notwendig, dafs es immer mucinhaltig ist, obwohl es das meist zu sein scheint / (Schiefferdecker in Behrens, Kossel und Schiefferdecker 2005, 1891).

/ Bossalino findet, dafs die Gelbfärbung des Schleims durch Safranin, welche Bizzozero für die Becherzellen des Darmes notiert, auch in anderen Schleimgeweben eintritt / (Bossalino 7848, 1893).

/ Entstehung der Becherzellen: Beim Frosch stammen die Becherzellen von jungen, in der Tiefe des cylindrischen Bekleidungsepithels gelegenen Elementen ab. Beim Triton liegen die jungen Becherzellen sowohl in der Tiefe des Bekleidungsepithels als in den Epithelialsprossen, die dieses in die Schleimhaut sendet. Bei den

Säugetieren endlich finden wir im Bekleidungsepithel keine Spur mehr von jungen Becherzellen; dieselben liegen im tiefsten Teil des Blindsacks der schlauchförmigen Drüsen. Hier finden sich Becherzellen in Mitose. — Es rücken also auch hier die Zellen von den Regenerationsherden zur Oberfläche der Schleimhaut. Die Form der Zellen hält Bizzozero für die Beweisführung für minder wichtig, dagegen legt er grofsen Wert darauf, dafs die oberflächlichen Zellen sich anders gegen Farbstoffe verhalten, als die tiefer liegenden.

Bizzozero nimmt nicht an, dafs die Becherzellen, sobald sie ein Schleimklümpchen abgesondert und in das Drüsenlumen oder auf die Darmoberfläche entleert haben, aufhören zu funktionieren und sich abschuppen oder sich in gewöhnliche Epithelzellen verwandeln. Die Becherzellen funktionieren vielmehr von Beginn ihres Daseins an und fahren fort, Sekret abzusondern während ihres Wanderns (welches Bizzozero annimmt) zur Oberfläche.

Bizzozero verteidigt sich gegen Stöhr 1226, 1892, der ihn in seinem Referat sagen läfst, dafs die Becherzellen ihr Sekret in den schlauchförmigen Drüsen aufspeichern und erst ausleeren, wenn sie zur Oberfläche gelangen. Stöhr hat Bizzozero (I. Mitteilung, 1888) nicht richtig verstanden.

Das Sekret der Becherzellen zeigt immer jene granulöse Struktur, die von F. E. Schulze, Langley, Paneth und anderen in ihnen nachgewiesen wurde. Zwischen den Körnchen liegt eine Substanz, die wie ein Netzwerk mit cirkulären Maschen gestaltet sein mufs, und die sich im tiefen Teil der Zellen in das den Kern umgebende Protoplasma fortsetzt.

Die Mehrzahl der Forscher kam zur Anschauung, dafs die Schleimzellen das Produkt einer Transformation der gewöhnlichen Cylinderzellen des Darmes sind; diese beginnen damit, Schleim nach ihrem freien Ende abzusondern; sodann fällt der gestrichelte Saum ab, und das Schleimklümpchen ergiefst sich in den Darm (Knauff, Basch, Edinger, Klein, Hebold, Leydig, Patzelt, List, Paneth, Stöhr, Schaffer).

Über die gemeinsame Abstammung von Becher- und Cylinderzellen äufserte sich Bizzozero 1893 folgendermafsen: „Ich vermag nicht zu sagen, und es wäre auch nicht leicht festzustellen, ob jene schleimhaltigen Mitosen, die sich in den Blindsäcken finden, nicht ihrerseits von indifferenten Elementen abstammen, die sie gemeinschaftlich mit den Protoplasmazellen zu Stammeltern haben.“ Bizzozero wollte damals diese Frage nicht entscheiden, wohl aber behauptet er, dafs sie von dem Augenblick an, wo sie anfangen, ihre specifischen Merkmale aufzuweisen, keine genetischen Beziehungen miteinander haben. Es scheint danach möglich, dafs sich mit den Bizzozeroschen Anschauungen vereinbaren liefse, in der Tiefe der Lieberkühnschen Krypten eine Art von indifferenten Zellen anzunehmen, aus welcher Becherzellen und Cylinderzellen entstehen / (Bizzozero 6945, 1893).

Bizzozero stellt die Bedeutung der Becherzellen als schleimabsondernder Organe an erste Stelle und benennt danach die Becherzellen des Dünndarmes als „Schleimzellen“. Ich glaube nicht, dafs Schleim der einzige Bestandteil des Sekrets der Becherzellen ist; daraus, dafs wir andere Bestandteile bisher nicht erkannt haben, dürfen wir nicht schliefsen, dafs solche fehlen. Dafs diese Zellen Schleim absondern, dabei dürfen wir uns ebenso wenig beruhigen, als damit, wenn wir etwa gefunden haben, dafs ein Drüsensekret wasserhaltig

ist. Die Angabe, dafs eine Zelle Schleim sezerniert, bedeutet gerade so viel als das offene Geständnis, dafs wir nichts über das Sekret dieser Zelle wissen. Die Benennung Schleimzellen wurde nicht nur für die Becherzellen des Darmes gebraucht, sondern von manchen sogar auf das Magenepithel übertragen, und so sind unheilvolle Verwechslungen entstanden, welche dazu führten, dafs diese beiden grundverschiedenen Zellarten (Magenepithelien und Becherzellen des Darmes) zusammen behandelt, ja sogar die an der einen der beiden erhaltenen Resultate ohne weiteres auf die andere übertragen wurden. Ich habe daher den Namen Schleimzellen, soweit es sich um Becherzellen des Darmes handelt, in meiner Wiedergabe der Resultate Bizzozeros, überall durch den alten Namen Becherzellen (da dieser Name nichts über die Art des Sekrets aussagt) ersetzt.

/ Struiken nimmt eine Theca als eine doppelt konturierte Membran nicht an. Lists Einteilung in befufste und unbefufste Becherzellen ist ganz aufgegeben worden.

Die Forscher, welche sich für Netzstruktur aussprechen, suchen den Grund dafür in einem Protoplasmanetz mit darauf niedergeschlagenem Mucin (Stöhr) oder in einem Mucinnetz mit ungefärbten Vakuolen oder in einem degenerierten Chromatin-Kernnetz (Steinhaus) oder, wie Hoyer angiebt, darin, dafs sich die peripheren Schichten der Körnchen stärker färben. Die Kernstruktur, welche Paneth und Bizzozero nach Pikrinsäurefixation in den Becherzellen angeben, nennt Hoyer ein Kunstprodukt. Struiken findet, dafs die Körnchenstruktur, welche man in vivo findet, nicht immer identisch ist mit der sich nach Tinktion zeigenden.

Farbereaktionen: Frühere Forscher wählten Farbstoffe, die eine grofse Attraktion für Mucin zeigten; später entdeckte man andere, welche bei Tingierung des Mucus auch selber eine Farbenänderung erlitten (metachromatisches Verhalten der schleimhaltigen Zellen).

a) Farbstoffe mit grofser Affinität sind z. B. Methylgrün (Schieffer-decker u. a.); Bismarckbraun (List, Steinhaus, Bizzozero); Methylenblau (Paneth, Bizzozero); Methyl- und Gentianaviolett (Sussdorf) etc. Im allgemeinen sind sie basophil (Dekhuizen, Hoyer).

b) Raudnitz war der Erste, der Metachromatie erzielte mit Violett B; Steinhaus mit Safranin (bei Salamandra); Landowsky und Fries mit Goldchlorid; Paneth mit Safranin (nur bei der Maus; nicht beim Menschen) und mit Jodgrün; Bizzozero mit Safranin beim Menschen; Hoyer mit Thionin, Lauths Violett und Toluidinblau. Fixation ist von Einfluſs auf die Intensität und die Natur dieser Reaktionen. Struiken findet, dafs Methylgrün für die Becherzellen des höheren Teils des Tractus ausgezeichnete Färbungen giebt, für die Teile näher dem Rectum weniger starke; gerade umgekehrt verhält sich Bismarckbraun und Toluidinblau.

Die Becherzellen entstehen nicht aus Epithelzellen — nach Oedmansson; aus Epithelzellen — nach Arnstein, Eimer, Partsch, Klein, Hoyer, Paneth, Steinhaus. Nach Drasch sind die Schleimzellen ein Übergang von Keilzellen zu Flimmerzellen; Kölliker nimmt Ersatzzellen an; Patzelt sagt: sie entstehen aus gewöhnlichen Cylinderepithelzellen; dasselbe behauptet Wittich (Schleimmetamorphose). Bizzozero stellt sie als specifische Gebilde dar.

Struiken schliefst sich Bizzozero darin an, dafs die Becherzellen in den Lieberkühnschen Krypten entstehen, doch wendet er sich gegen

ihre Genese aus den Panethschen Körnchenzellen. Wie ja Bizzozero selbst angiebt, finden sich in diesen, im Fundus der Krypten, keine Mitosen. Struiken schliefst sich Nicolas an, der die feinkörnigen Zellen (die fast durchaus seitwärts der Krypte vorkommen) für junge Körnchenzellen hält, was auch mit der Fundstätte der Mitosen viel besser vereinbar ist.

Struiken fand in den Becherzellen des Rectums von Maus, Kaninchen, Fledermaus Mitosen, jedoch nicht, wie sie Bizzozero vom Hunde abbildet, dafs nämlich die ganze mitotische Figur von Mucus umgeben ist; immer befanden sie sich im protoplasmatischen Teil; niemals vermochte Struiken nach Ablauf des Doppelsternstadiums Mucinreaktion in den jungen Zellen wahrzunehmen. Auch kommt es Struiken unerklärt vor (unter Annahme, Bizzozeros Meinung sei richtig), dafs sich fast nie zwei aneinander grenzende Becherzellen vorfinden / (Struiken 6907, 1893).

/ Struiken 6907, 1893 ist der Meinung, dafs ein Teil der Schleimzellen in der dem Lumen des Dickdarmes näheren Hälfte der Krypten in „protoplasmatische“ übergehen kann; im übrigen scheint er aber in Übereinstimmung mit Bizzozero die Becherzellen als Zellen sui generis zu betrachten, doch findet sich nirgends in der Arbeit eine bestimmt formulierte Ansicht über den Ursprung der Becherzellen.

Schwebende Fragen: Die Mehrzahl der neueren Untersucher ist der Ansicht, dafs die Becherzellen sezernierende Elemente resp. „einzellige Drüsen“ darstellen und meist eine mucinöse Substanz produzieren, welche in der Theca aufgespeichert und normalerweise nur allmählich auf die Oberfläche der Schleimhäute entleert wird. Andere Forscher haben dann den Nachweis geführt, dafs durch Einwirkung gewisser, die Sekretionsthätigkeit stark anregender Mittel völlige Ausstofsung des vorrätigen Sekretionsmaterials erzielt werden kann. Nach der Ansicht einzelner Autoren ist jedoch die Frage noch unentschieden, ob die Becherzellen nach völliger Ausstofsung ihres Sekrets zu Grunde gehen oder wieder mit neuem Ausscheidungsmaterial sich anfüllen. Ferner betrachten mehrere Forscher die Becherzellen als gesonderte specifische Gebilde, welche zu den übrigen Epithelzellen derselben Schleimhautoberfläche in keiner genetischen Beziehung stehen, während nach einer entgegengesetzten Meinung die Becherzellen aus gewöhnlichen Epithelzellen hervorgehen (durch Ausscheidung und Aufspeicherung eines sekretorischen Produktes in ihrem Körper) und nach Ausstofsung des Sekretes wieder in solche sich zurückbilden können.

Die folgenden Angaben beziehen sich auf Katze, Hund, Kaninchen, Meerschweinchen. Bei normalen Tieren ohne Pilokarpinbehandlung ist die Zahl der Becherzellen eine sehr wechselnde, aber eine im allgemeinen relativ geringe. In den Lieberkühnschen Krypten des Dünndarms finden sich nur ausnahmsweise vereinzelte Becherzellen, im Dickdarm dagegen stets sehr zahlreiche; am reichlichsten scheinen sie entwickelt in den Krypten des Rectums. Im letzteren sind sie so zahlreich zwischen die gewöhnlichen Cylinderzellen eingestreut, dafs sie mit denselben alternieren. Das Mucin in den Becherzellen des Fundus oder tiefsten Abschnittes der Krypten erfüllt den gröfsten Teil des Zellkörpers, so dafs nur ein schmaler Saum von Protoplasma mit abgeplattetem Kern an der Basis der Zelle übrig bleibt. In dem mittleren Abschnitt derselben stellt sich das Mucin wie zu einem gröfseren Klumpen zusammengeballt und von dem umgebenden Proto-

plasma scharf abgegrenzt dar; aus der weit geöffneten Mündung an dem freien Ende der Zelle tritt dasselbe in den Hohlraum des Drüsenschlauches über. In dem inneren, d. h. dem der freien Schleimhautfläche oder dem Darmlumen nächstgelegenen Abschnitte der Krypte erscheint die Theca der Becherzelle zu einem grofsen Teil entleert und auf einen kleineren Umfang reduziert; der gröfsere Abschnitt des Zellkörpers wird vom Kerne und Protoplasma eingenommen. An diesen Stellen findet man auch einzelne sogenannte schmale Zellen ohne Mucin und Basalsaum, welche sich dunkelblau färben und ohne Zweifel Becherzellen entsprechen, die ihren ganzen mucinösen Inhalt entleert haben. Der gestrichelte Randsaum überzieht sämtliche Cylinderzellen an der freien inneren Oberfläche des Dünn- und Dickdarmes und senkt sich bis zu einer gewissen Tiefe auch in die Krypten hinein; in den tieferen Abschnitten konnte ihn Majewski nicht mehr wahrnehmen.

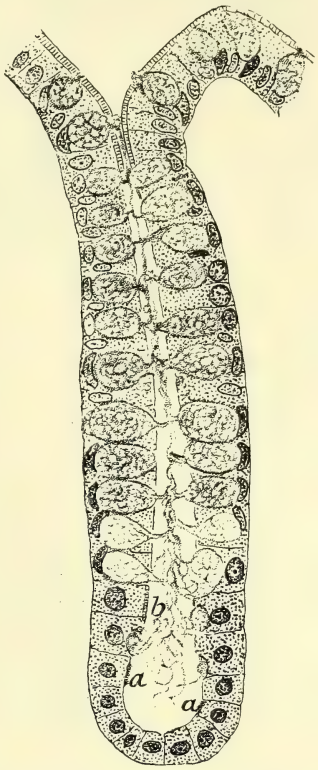


Fig. 130. **Katze nach Pilokarpininjektion.** 2 mg. Zwei Stunden hernach getötet. Ganze Krypte des Rectums; völlige Entleerung und Abflachung der Schleimzellen im Fundus, während die übrigen Abschnitte der Krypte noch wenig verändert erscheinen. Nach Majewski 6731, 1894.

R. Heidenhain 2587, 1880 und seinem Schüler Klose 3041, 1880 gelang es, durch Injektion von Atropinlösung in eine Vene eine völlige Entleerung des Schleimes aus den Becherzellen zu erzielen (in den Lieberkühnschen Drüsen des Mastdarms). Dasselbe Mittel wandten auch an: Biedermann 207, 1886; Bizzozero 1070, 1889; Seiller 5129, 1891.

Nach Klose 3041, 1880 und Heidenhain 2587, 1880 sollen bei heftiger Pilokarpinwirkung die Becherzellen der Rectumkrypten bei Kaninchen ihren ganzen mucinösen Inhalt entleeren und danach völlig das Aussehen der gewöhnlichen Cylinderzellen gewinnen. Bizzozero dagegen behauptet, dafs auch nach Pilokarpinwirkung die entleerten Becherzellen von den benachbarten Cylinderzellen durch ihr dunkelkörniges Aussehen

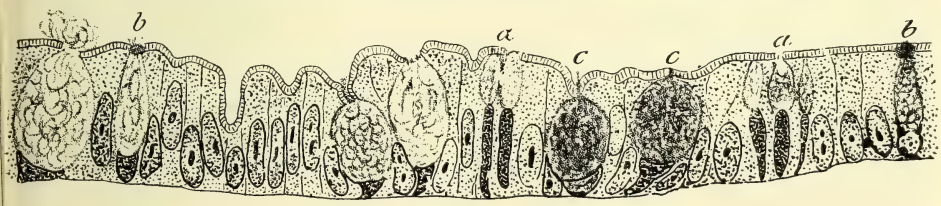


Fig. 131. **Katze, zwei Tage nach Pilokarpininjektion.** Schnitt von der Zottenoberfläche im Ileum.
Bei *a a* liegen „schmale", sich mit Mucin von neuem anfüllende Zellen, bei *b b* solche schon stärker gefüllt; bei *c c* zeigen sich neugebildete Becherzellen, deren Thecainhalt den Basalsaum zu durchbrechen beginnt. Nach Majewski 6731, 1894.

noch deutlich zu unterscheiden sind. Majewski ist es bei Kaninchen, Meerschweinchen, Katze und Hund nicht gelungen, eine völlige Ausstofsung des mucinösen Inhaltes aus sämtlichen Becherzellen herbeizuführen. An Stellen, wo die Becherzellen sparsam ins Epithel eingestreut sind (Mündung der Krypten und der freien Schleimhautoberfläche; siehe Fig. 130), nehmen die Becherzellen bei verstärkter Sekretion das Aussehen der sogenannten schmalen Zellen an; siehe Fig. 131 und 132 bei *a a*. Bei *b b* in Fig. 131 dagegen beginnen sich dieselben von neuem mit schleimigem Sekret zu füllen (Thioninfärbung). Nach zwei Tagen beginnen die Becherzellen sich wieder mit Schleim zu füllen und sind am dritten Tage wieder sehr reich damit beladen. Eine vermehrte Proliferation der Epithelzellen konnte Majewski dabei nicht konstatieren. Er nimmt somit an, dafs sich der Schleim in denselben Elementen bildet, welche denselben vorher eingeschlossen und bei der Pilokarpinwirkung ganz oder teilweise entleert hatten / (Majewski 6731, 1894).

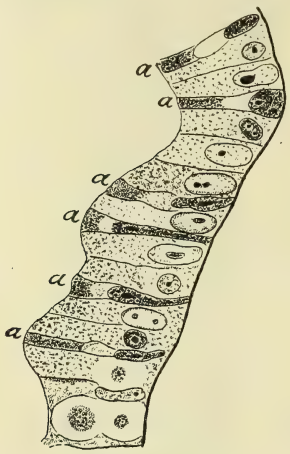


**Fig. 132. Katze, nach Pilokarpininjektion.** 2mal 2 mg mit einem Intervall von 24 Stunden. Schnitt von dem inneren Endstück einer Krypte des Colon mit vollständiger Ausstofsung des Mucins. Bei *a a* „schmale" Zellen. Nach Majewski 6731, 1894.

/ Sacerdotti findet, dafs sich die Schleimzellen im embryonalen Leben sehr früh von den anderen Zellen differenzieren. Schon beim 3,5 cm langen Rindsfötus fangen Zellengruppen an sich zu bilden, die eine schleimhaltige Höhle umschliefsen, und beim 7 cm langen Fötus sind aufser diesen Bildungen im Rectum Schleimzellen, wenn auch in spärlicher Zahl, im Duodenum und Ileum vorhanden.

Wie Bizzozero beim ausgewachsenen Tiere beobachtet hat, so vervielfältigen sich auch beim Fötus die Schleimzellen durch Mitose auch dann, wenn sie schon Schleim enthalten und also in funktioneller Thätigkeit sind.

Die Schleimzellen haben ihr Bildungscentrum an der Basis der Zotten, während ihre gänzlich ausgewachsenen Formen sich auf dem Gipfel der Zotten befinden. Sehr bald lokalisiert sich die Reproduktion sowohl der protoplasmatischen als der Schleimzellen in den zwischen den Zotten bestehenden Fornices, was eine weitere Bestätigung der Anschauung Bizzozeros bezüglich der Funktion der Lieberkühnschen Drüsen ist.

Wenn die Schleimzellen wirklich, wie Patzelt mit Bezug auf den Embryo und andere Forscher mit Bezug auf das erwachsene Tier behaupten, nach Absonderung ihres Schleimes wieder das Aussehen protoplasmatischer Zellen annähmen, so müfste man auf dem Gipfel der Zotten, wo sich die ältesten Formen finden, Übergangsstadien zwischen Schleim- und protoplasmatischen Zellen sehen. Solche bebeschrieb Majewski; Sacerdotti konnte sie dagegen nicht finden / (Sacerdotti 7362, 1894).

/ Auch die Epithelzellen auf der Zottenoberfläche können sich in Becherzellen umwandeln / (Böhm und v. Davidoff 7282, 1895).

/ Galeotti findet bei seinen Untersuchungen an den Becherzellen des Darmes von Geotriton fuscus (Spelerpes) in einem bestimmten Momente der Produktion, dafs das Sekret eine körnige Bildung hat, und dafs die Körnchen sich später zu einem einzigen Schleimtropfen vereinigen. Die Becherzellen zeigen in ihrem Innern lange Fäden. Zwischen diesen Strängen würden Zwischenräume bestehen, welche eine in der Zelle zirkulierende Flüssigkeit und die in ihr vorhandenen Körnchen des Sekrets enthielten. Die Becherzellen entleeren nicht nur einmal ihr Sekret, sondern dieser Vorgang wiederholt sich. Bei Beginn einer neuen Sekretion zeigen sich zunächst im Kern kleine, mit Fuchsin färbbare, gleichförmige Körnchen (in den Abbildungen schwarz gezeichnet). Diese treten aus dem Kerne aus (siehe Fig. 133). In Fig. 134 haben die primitiven Sekretionskörnchen den Kern kaum

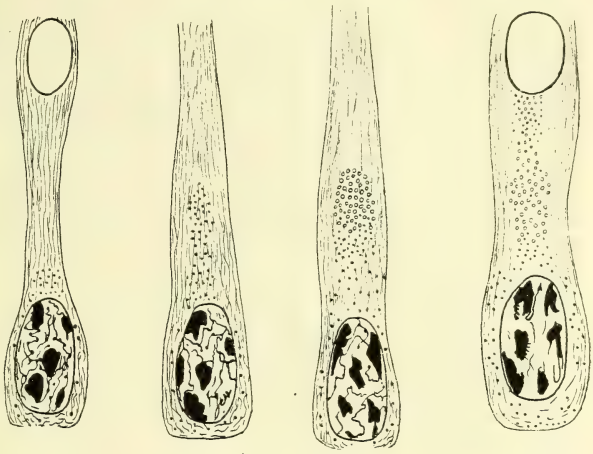

Fig. 133. Fig. 134. Fig. 135. Fig. 136.

**Fig. 133—136. Becherzellen aus dem Darme von Geotriton fuscus (Spelerpes) in verschiedenen Sekretionsstadien.** Vergröfserung 1350 bis 2250fach. Nach Galeotti 7686, 1895.

Fig. 133. Becherzelle, während ein Sekretionsakt zu Ende geht und ein anderer beginnt.

Fig. 134. Becherzelle im mittleren Sekretionszustande.

Fig. 135. Becherzelle in etwas weiter vorgeschrittenem Stadium. Die am Kerne zunächst liegenden Körnchen sind fuchsinophil (schwarz gezeichnet); die vom Kerne am weitesten abliegenden Körnchen (als Ringe gezeichnet) haben ihre Farbenreaktion geändert und sind ganz basophil geworden; die der mittleren Zone haben eine unentschiedene, ungefähr violette Farbe.

Fig. 136. Becherzelle aus dem Darm eines Spelerpes, welcher eine Injektion von Pilokarpin erhalten hatte.

verlassen. Dann verwandeln sie sich in echtes Mucin, werden gröfser und verlieren die Eigenschaft, sich mit Anilin zu färben (in der Fig. 135 als Ringe gezeichnet). Wenn die Gruppe der Körnchen am freien Ende der Zellen angekommen ist, fliefsen sie zusammen (in der Figur helles Oval). Nach Injektion mit Pilokarpin ist der Sekretionsprozefs lebhafter und ebenso die Bildung von Körnchen, so dafs, noch ehe der Schleimtropfen ausgetreten ist, schon andere Mucinkörnchen in der Mitte der Zelle zu sehen sind (siehe Fig. 136) / (Galeotti 7686, 1895).

/ Sacerdotti schliefst, dafs seine Untersuchungen (siehe Froschösophagus und Tritondarm, Kapitel Epithel) den Satz Bizzozeros bestätigen, dafs die Becherzellen des Magendarmkanals wirklich specifische Elemente sind, und dafs die Darmepithelien in der Regel nicht dort entstehen, wo wir sie antreffen, wenn sie vollkommen entwickelt sind / (Sacerdotti 7990, 1896; vergl. auch Sacerdotti 7981, 1896).

/ Die Becherzellen sind aus gewöhnlichen Darmepithelzellen hervorgegangen; unter geeigneten Umständen kann jede junge Darmepithelzelle zu einer Becherzelle werden, indem sie Schleim produziert / (Stöhr 8185, 1896).

## Bindegewebe der Mucosa.

/ His faſst seine Resultate über das Lymphgewebe im Säugerdarm folgendermaſsen zusammen:

1. Das Grundgewebe der Darmschleimhaut, das man bis dahin einfach für Bindegewebe erklärt hatte, besteht aus einer Substanz, die die wesentlichen Eigenschaften der Lymphdrüsensubstanz besitzt, die wir daher mit dieser in eine Reihe stellen und als adenoide Substanz bezeichnen. Es besteht nämlich das fragliche Gewebe aus einem mehr oder minder dichten Netzwerke feiner Bindegewebsbalken oder verzweigter Zellen, die an die Blutgefäſse sich anschlieſsend ein Gerüst bilden, in dessen Maschen lymphkörperchenartige Zellen eingelagert sind.

2. In dieses Gewebe eingegraben verläuft ein System von Kanälen oder spaltartigen Lückenräumen, die zum Abzug des resorbierten Chylus dienen. Sie beginnen unter den inneren Schleimhautflächen mit blinden Enden (beim Dünndarm mit den centralen Zottenräumen); nach auſsen münden sie ins Netz der submucösen Chylusgefäſse. Es lassen sich an diesen Kanälen keine eigentümlichen Wandungen nachweisen; sie besitzen keine andere Begrenzung als die durch die anstoſsende, an der Grenzfläche jeweilen membranartig verdichtete adenoide Substanz. Das Verhältnis der Kanäle zur adenoiden Substanz ist ähnlich dem der Lymphbahnen in den Lymphdrüsen zur Drüsensubstanz: wir bezeichnen sie daher wie jene als Sinus (Schleimhautsinus, Zottensinus).

3. Auſser der adenoiden Substanz, die das Grundgewebe bildet, und den Sinusräumen beteiligen sich an der Bildung der Darmschleimhaut das Epithel, die absondernden Drüsen und die glatten Muskeln. Das Epithel fällt auſser den Bereich unserer diesmaligen Untersuchung; von den absondernden Drüsen sind die Lieberkühnschen durch den ganzen Darm in der bekannten regelmäſsigen Weise in die adenoide Substanz eingesetzt; je reichlicher sie auftreten, um so mehr tritt diese zurück und umgekehrt. Die Muskeln bilden nach auſsen von der mit Lieberkühnschen Drüsen besetzten Lage adenoider Substanz eine besondere Schicht, aus der aber (wie dies schon Kölliker zeigte) bald mehr, bald minder deutliche Ausläufer ins adenoide Gewebe eindringen / (His 2734, 1862).

/ Schärtl beschreibt bei einer Reihe von Säugern das Vorkommen adenoiden Gewebes (His) auſserhalb der Lymphnoduli und Peyerschen Noduli.

Bei Injektionen der Lymphwege (wie sie Frey anstellte) drang die Flüssigkeit nicht in das lose, benachbarte Lymphzellen beherbergende Schleimhautgewebe ein. Schärtl schlieſst daraus, daſs die im Schleimhautgewebe erzeugten Lymphzellen niemals in den Lymphstrom gelangen / (Schärtl 6491, 1862).

/ Kölliker gebraucht den Ausdruck cytogenes Gewebe als gleichbedeutend mit adenoider Substanz (His) / (Kölliker 544, 1863).

/ Die Darmschleimhaut der Fische (Cyprinus carpio) besteht nicht aus dem eigentlich cytogenen, sondern einem festeren Bindegewebe mit engen Lücken. Bei der Schildkröte endlich hat man in der Darmmucosa eine Übergangsform des rein cytogenen Gewebes in die festere fibrilläre Bindesubstanz. Zwischen den Fibrillen der letzteren liegen überall in ziemlich grofser Menge die Lymphkörperchen und daneben noch Kerne und einzelne Bindegewebszellen / (Eberth 1725, 1864).

/ In der Mucosa des menschlichen Darmes findet sich eine gleichartige Bindesubstanz ohne elastische Elemente; es sind Netze von Bindesubstanz mit eingelagerten Lymphkörperchen, netzförmige oder cytogene Bindesubstanz (adenoide Substanz; His) / (Kölliker 329, 1867).

/ Im Darm der Säuger enthält die Mucosa kein fibröses Gewebe, sondern nur Reticulum mit Zellen in seinen Maschen. Das Gewebe, das sich in den Zotten findet, unterscheidet sich von dem Gewebe der Peyerschen Noduli nicht durch das Reticulum, sondern durch die Zellen, welche in demselben enthalten sind. Während sich in den Peyerschen Noduli Lymphkörperchen finden, sind die Zellen der Zotten polygonal und bestehen aus sehr blassem Protoplasma und einem ovalen Kern. Diese Körperchen unterscheiden sich von den Lymphkörperchen sehr: 1. Sie sind mehr als zweimal so grofs. 2. Sie besitzen viel Protoplasma um den Kern. 3. Ihre Kerne sind oval und zeigen Färbungsunterschiede von den runden Kernen der Lymphkörperchen / (Watney 278, 1877).

/ Kultschitzki fafst die Resultate seiner Untersuchungen über den Bau der Dünndarmschleimhaut in folgenden Sätzen zusammen: Das bindegewebige Gerüste der Dünndarmschleimhaut besteht nicht aus wirklichem adenoidem Gewebe, wie His meint, vielmehr entspricht dasselbe einer dem letzteren nahestehenden, an lymphoiden Zellen reichen Übergangsform vom lockeren, fibrillären zum adenoiden Bindegewebe / (Kultschitzki 3254, 1882 nach dem Referat von Mayzel in Schwalbes Jahresbericht. Bd. 12).

/ Das Gerüst der Lamina propria der Mucosa ist bei Hund und Katze im Darm mehr fibrillär, beim Pferde mehr cytogen eingerichtet, enthält kontraktile und elastische Elemente, und zwar letztere in Form eines Netzes / (Ellenberger 1827, 1884).

/ Das Fundament aller drei Häute vom Endothel der Serosa bis zum Epithel der Mucosa des Darmtractus der Haussäugetiere ist ein bindegewebiges Gerüst, welches mit einem elastischen Netz durchwebt ist / (Schaaf 6655, 1884).

/ Von Interesse für das Vorkommen elastischer Fasern im Darme ist folgende, allerdings sich nur auf die Haussäugetiere beziehende Angabe Ellenbergers: das Stützgerüst des Darmes ist nicht ganz so reich an elastischen Elementen, welche sich noch am reichlichsten in den dem Magen nächstliegenden Teilen finden / (Ellenberger 1827, 1884).

/ Die Schleimhaut des Säugerdarms ist oft völlig adenoid (Darmzotten des Menschen, des Kaninchens u. s. w.); oft wiegt das fibrilläre Gewebe mehr vor; die lymphoiden Elemente treten an Zahl auffallend zurück (Dickdarmschleimhaut der Katze, des Hundes u. s. w.) / (Toldt 5569, 1888).

/ Mall unterscheidet durch Reaktionen drei Arten von Gewebe im Säugerdarm: 1. das weifse, fibröse; 2. das gelbe, elastische; 3. das

retikulierte. Bezüglich der Reaktionen sei auf seine Arbeit verwiesen, aus welcher ich über das Vorkommen und die Anordnung der drei Gewebsarten, besonders des retikulierten, im Darme folgendes entnehme:

Im Darm bildet das retikulierte Gewebe ein Netz, welches sich von der Muscularis mucosae zwischen den Krypten bis in die Zotten erstreckt. Auf dem Grunde der Krypten liegen die Fasern so dicht, dafs sie eine recht wohlbegrenzte Membran bilden, das Stratum fibrosum. Mall verweist hier auf seine frühere Arbeit in Abh. d. K. Sächs. Ges. d. Wiss. 1887 und fügt bei: Da diese Schicht kein weifses, fibröses Gewebe enthält, könnte man jetzt den Namen ändern. Malls Stratum fibrosum deckt sich zweifellos mit dem von mir so genannten Stratum compactum (siehe dieses). Ich schliefse dies daraus, dafs Mall angiebt, dafs ein Stratum bei der Katze im Darme fehle, dagegen sehr ausgebildet im Magen sich finde. Sollten sich thatsächlich beide decken (worüber kein Zweifel sein kann), so würde der Annahme des Namens Stratum compactum, da Mall den Namen Stratum fibrosum zurückzuziehen bereit ist, wenig im Wege stehen. Der Name Stratum compactum, der keinerlei Hinweis auf die Art des Gewebes giebt, dürfte sich auch dann erhalten, wenn Untersuchung nach der Mallschen Methode ergeben würde, dafs bei den Tieren, für welche ich das Stratum compactum neuerdings beschreibe, auch fibröses Gewebe (im Sinne Malls) in diesem Stratum enthalten ist.

Von diesem Stratum aus erstrecken sich viele Fasern und Faserbündel zwischen den Krypten empor bis in die Basis der Zotten, wo sich neuerdings ein dichtes Netzwerk von Fibrillen findet. Durch die Vereinigung der Bündel entstehen feste Punkte oder Inseln, auf welchen die Zotten sich erheben.

Die Schleimhäute des Magens und Darmes enthalten kein elastisches Gewebe. (Vergleiche dagegen unten die Angaben von Legge 7993, 1896 und Hoehl 8247, 1897) / (Mall 3717, 1891).

/ Das intramuskuläre Bindegewebe des Magens und Darmes (Frosch, Blindschleiche, Hund, Meerschweinchen, Kaninchen) besteht gröfstenteils aus retikuliertem Gewebe, untermischt mit fibrillärem Bindegewebe und einigen elastischen Elementen. Es bildet mit den ähnlichen Elementen der Mucosa und Serosa ein ununterbrochenes Gerüst durch die ganze Darmwand / (de Bruyne 1303, 1891).

/ Young kommt zum Resultat, dafs das retiforme Gewebe, wie es sich in der Darmschleimhaut und den Lymphdrüsen findet, eine kleine Menge Gelatine enthält, welche jedoch quantitativ bestimmt werden kann. Es liegt also kein Grund vor, mit Mall anzunehmen, dafs die Fasern, welche das Reticulum bilden, sich von den weifsen Fasern in anderen Bindegeweben unterscheiden. Mikroskopisch haben sie dieselben Eigenschaften, und Youngs Untersuchung zeigt, dafs sie auch dieselbe chemische Zusammensetzung haben / (Young 6475, 1892).

/ Siegfried findet, dafs das retikulierte Gewebe aus einer leimgebenden Substanz und einem neuen Proteïnkörper, den er Retikulin nennt, besteht. Hierdurch wird der Befund A. Youngs, dafs man aus retikuliertem Gewebe durch Kochen mit Wasser Leim erhält, bestätigt, nicht aber dessen Ansicht, dafs dieses Gewebe kollagenes Gewebe sei.

Bestandteile des Retikulin im Mittel:

| | | |
|---|---|---|
| Kohlenstoff . 52,9 % | Stickstoff . . 15,6 % | Phosphor . . . 0,3 % |
| Wasserstoff . 7,0 „ | Schwefel . . . 1,9 „ | Asche . . . . . 2,3 „ |

/ (Siegfried 6409, 1892).

/ Legge untersuchte die elastischen Fasern des Darmes nach Unnas Methode bei Vertretern aller Vertebratenklassen. Es fanden sich beim Erwachsenen stets elastische Fasern, deren Verteilung eine ähnliche ist, wennschon im Detail Unterschiede bestehen, besonders in Beziehung zur Dicke der Tunica muscularis. Je mehr diese entwickelt ist, desto zahlreicher und dicker sind ihre elastischen Fasern, und zwar nicht nur innerhalb der Muskulatur, sondern auch in anderen Teilen. Ferner zeigen sich Unterschiede bei Tieren derselben Klasse entsprechend der Ernährungsweise, so bei Säugern zwischen Karnivoren und Frugivoren. Beim Hund finden sich elastische Fasern in allen Teilen des Darmes, Ösophagus, Magen, Dickdarm und Rectum. Sie bestehen aus feinen Netzen, welche bis zur Serosa resp. im Ösophagus bis zur Adventitia reichen und in Verbindung mit den elastischen Fasern der Gefäfse stehen. Sie umgeben alle Organe, welche sie in den verschiedenen Schichten des Darmes treffen, die Noduli, die Drüsen des Darmes und des Ösophagus. Feine Fibrillen steigen auch in die Zotten auf. Auch radiär verlaufende Fasern finden sich. Beim Kaninchen besteht nur ein dickfaseriges Netz in der Serosa. Wie man sieht, erhalten die elastischen Fasern die Darmspannung und widersetzen sich einer schädlichen Anspannung der Drüsen und Noduli / (Legge 7993, 1896).

Einige specielle Angaben mögen folgen.

/ Im Mitteldarm der Teleostier ist das Bindegewebe im eigentlichen Stroma der Mucosa ziemlich derb und häufig von glatter Muskulatur durchzogen / (Edinger 1784, 1876).

/ Im Darmtractus der Gans beschrieb Basslinger die Anordnung der Bindegewebsschichten folgendermafsen:

Vom Magen gegen den After ist ein beständiges Abwärtsrücken des Bindegewebes zu bemerken, denn dieses lag im Dünndarm nach innen von der vierten Muskelschicht, im Caecum nach innen von der zweiten, im Rectum in der zweiten selbst / (Basslinger 5883, 1854).

/ Statt des gewöhnlichen fibrillären Bindegewebes (wie im Magen) erscheint in der Mucosa des Dünndarms des Menschen ein an elastischen Elementen armes, aufserordentlich zartes Bindesubstanzgerüste mit einzelnen Kernen in den Knotenpunkten und mit zahlreichen Lymphkörperchen ähnlichen Elementen in seinen Maschenräumen: es stellt ein retikuläres Bindegewebe dar, wie es der konglobierten Drüsensubstanz überhaupt zukommt. In der Nähe der Drüsenschläuche und in der Begrenzung der durchgehenden Lymphbahnen ist es membranartig verdickt; an den Wandungen der Blutgefäfse geht es in Bündel fibrillären Bindegewebes über / (v. Hefsling 7405, 1866).

/ Im Dünndarm des Menschen trägt das Schleimhautgewebe der Mucosa nicht mehr den gewöhnlichen bindegewebigen Charakter, wie ihn die Magenmucosa als Regel darbietet; es besteht vielmehr aus retikulärem Bindegewebe, welches lymphoide Zellen beherbergt / (Frey 2115, 1876).

/ Die Lamina propria der Mucosa besteht im menschlichen Darm vorwiegend aus retikulärem und fibrillärem Bindegewebe, das sehr wechselnde Mengen von Leukocyten enthält / (Stöhr 8185, 1896).

/ Höhl untersuchte das Bindegewebe der Darmnoduli des Hundes vermittelst Verdauungs- und Färbemethoden. Er wandte bei aufgeklebten Schnitten die Pankreatinverdauung an und vermochte so die

kollagenen Fasern und die Fasern des retikulierten Gewebes in situ darzustellen und abzubilden. Der Bau der Lymphknötchen des Darmes, sowohl der solitären wie der gehäuften, läfst zwei ziemlich scharf voneinander getrennte Abschnitte erkennen, deren einer nach der Darmwand zu gelegen ist und das Keimcentrum enthält, während der andere nach dem Darmlumen zu liegt und von einem Reticulum gebildet wird, das etwas Ähnlichkeit mit dem Netzwerk des Lymphsinus hat. Der das Keimcentrum einschliefsende Abschnitt besitzt, wenn auch weniger ausgesprochen als die Lymphdrüsen und die Milz, die beiden peripheren Zonen des eigentlichen Nodulus. Wie bei der Tonsilla, so nimmt auch im Darmnodulus das Reticulum seinen Ursprung von den starken Bindegewebszügen der Submucosa. Der nach dem Darmlumen zu gelegene Abschnitt des Nodulus zeigt auch gelegentlich Bildungen, die den Keimcentren ähneln, wenngleich sie erheblich kleiner sind, als diese, und aufserdem des charakteristischen Reticulums entbehren. Die Grenze des Nodulus gegen das Epithel wird durch die Fasern des Follikularreticulums gebildet in Verbindung mit der Membrana propria.

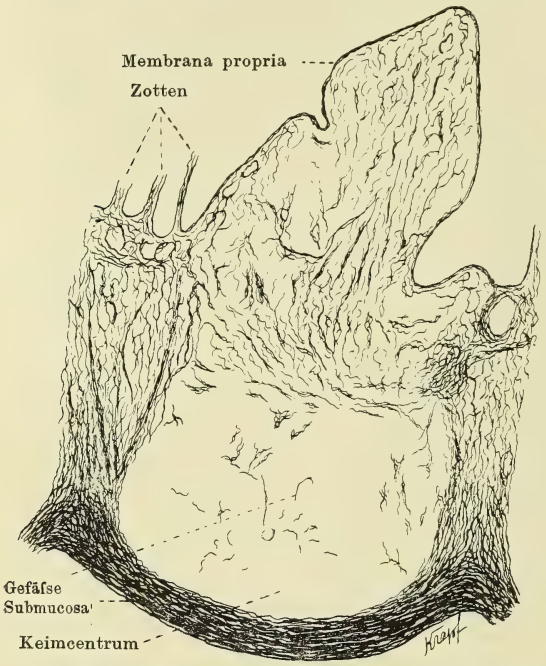


Fig. 137. **Schnitt aus dem Dünndarm des Hundes.** Verdauungspräparat. Man erkennt zwei Abschnitte: der eine nach dem Darmlumen, der andere nach der Darmwand zu gelegen, letzterer das Keimcentrum enthaltend. Vergröfserung 90:1. Nach Hoehl 8247, 1897.

Fig. 137 zeigt einen Solitärnodulus vom Hundedarm in Medianschnitt.

Elastische Fasern finden sich im Nodulus und in dessen Umgebung ziemlich spärlich; nur die Basis besitzt sehr starke Züge, die in das fibröse submucöse Gewebe eingelagert sind. Dieselben sind in meiner Wiedergabe der Figur nicht besonders gekennzeichnet / (Höhl 8247, 1897).

## Stratum compactum.

Ich habe im ersten Teile dieses Lehrbuches den Namen „Stratum compactum“ eingeführt für eine im Magen und Darme mehrerer Wirbeltiere sich findende, noch wenig untersuchte Schicht. Sie ist bis heute bekannt im Darme folgender Fische: Esox lucius (Hecht), Salmo hucho (Huchen), Salmo fario (Forelle), Tinca vulgaris (Schleie) und folgender Säugetiere: Dasyurus hallucatus, Manis javanica, Hund und Fuchs; ferner im Magen des Falken (Molin) und der Katze (Zeissl).

/ Diesen verschiedenen Bildungen, welche im Bau immerhin kleine Differenzen zeigen, ist folgendes gemeinschaftlich. Es handelt sich um eine in der Mucosa zwischen den unteren Drüsenenden und der Muscularis mucosae gelegene Schicht kernfreien, bei anderen Tieren kernarmen, kompakten Gewebes. Dieselbe, in ihrer Dicke die Muscularis mucosae oft übertreffend, stellt einen wesentlichen Bestandteil der Magendarmwand dar. Der Umstand, daſs dieselbe nicht bei allen Tieren vorhanden ist (oder wenigstens nicht so stark entwickelt ist, daſs sie sofort im Schnitte kenntlich wird), beweist, daſs sie zwar nicht für den Bau und damit für die Funktion des Magendarmkanals notwendig ist, nichtsdestoweniger läſst ihre weite Verbreitung in starker Entwicklung ihre hohe Bedeutung dort, wo sie vorkommt, zweifellos. Es erscheint durchaus nicht über jeden Zweifel erhaben, daſs wir überall, wo diese Schicht auftritt, mit ein- und demselben Gebilde zu thun haben, etwa so, daſs wir diese Schicht bei höheren Vertebraten in ihrer Entstehung von der entsprechenden Schicht bei niederen Vertebraten ableiten könnten. Wohl aber dürfen wir, auch wenn das Stratum compactum bei verschiedenen Tieren für sich entstanden wäre, sagen: Es besteht in den tiefen Schichten der Mucosa des Magendarmtractus der Wirbeltiere die Möglichkeit und Neigung zur Konsolidierung des sonst lockeren Gewebes, welche zur Bildung kompakter Membranen führt, die wir, trotzdem sie bei verschiedenen Wirbeltieren kleine Unterschiede im Bau zeigen, unter dem einheitlichen Namen Stratum compactum zusammenfassen wollen / (Oppel 8249, 1897).

Ich lasse zunächst in der Schilderung die Erfahrungen anderer vorausgehen und werde dann meine eigenen Befunde anreihen. Auf das Stratum compactum im Magen (Falke und Katze) komme ich hier nicht zurück; dasselbe wurde im ersten Teil dieses Lehrbuches geschildert.

/ Forelle, Hecht, Huchen: Die oberflächliche Schicht der Mucosa des Darmes ist von der tieferen der bindegewebigen Balken ganz scharf geschieden.

Bei der Forelle und dem Huchen wird die Grenze durch einen breiten hyalinen Balken dargestellt, der durch Ausläufer mit dem bindegewebigen Gerüst beider Lagen in Verbindung steht. Offenbar dürfte es sich nach der Beschreibung Langers um die von mir als Stratum compactum beschriebene Schicht handeln / (Langer 3329, 1870).

/ Auch Zeissl erwähnt den Fund Langers bei Besprechung des von ihm im Magen der Katze entdeckten Vorhandenseins eines Stratum compactum / (Zeifsl 26, 1875).

Edinger 1784, 1876 sagt über Syngnathus acus: Unter dem Epithel liegt eine schmale Platte aus elastischem Gewebe. Vielleicht handelt es sich auch hier um ein Stratum compactum.

/ Zwischen dem plattenförmigen Teile des bindegewebigen Gerüstes der Dünndarmschleimhaut und der Muscularis mucosae liegt beim Hunde noch eine Schicht kompakten fibrillären Bindegewebes / (Kultschitzky 3254, 1882 nach dem Ref. von Mayzel in Schwalbes Jahresbericht, Band 12).

/ Auch Ellenberger scheint das Stratum compactum bekannt zu sein; er sagt: das unter den Drüsen gelegene Subglandulargewebe zerfällt gewissermaſsen in zwei Schichten; die oberflächlichere ist ausgezeichnet durch Leukocytenreichtum und enthält auch vereinzelte Noduli; sie ist cytogen; ihr folgt nach auſsen eine fibrilläre, derbe,

homogene Membran, die direkt auf der Muscularis mucosae liegt / (Ellenberger 1827, 1884). Leider sagt er nicht, bei welchen Tieren er diese Beobachtungen machte. Oder sollte er etwa für alle Haussäugetiere (auf welche sich sein Werk bezieht) ein Stratum compactum annehmen?

/ Katze: Die Bindegewebsschicht, welche das Lymphgewebe von der darunter liegenden Muscularis mucosae trennt, zeichnet sich durch ungewöhnlich kompakte Beschaffenheit aus. Glinsky bezeichnet sie nicht mit Unrecht als glasartig. Aus kompaktem fibrillärem Bindegewebe bestehend, bildet sie die feste Grundlage für das Stützgewebe der Mucosa und ermöglicht, dafs die letztere den mannigfachen so erheblichen Volumsschwankungen des Darmes ohne Störung folgen kann.

Die homogene Grundschicht, wie Hofmeister sie nennt, hat aber noch eine andere Bedeutung. Oberhalb wie unterhalb derselben ist das Gewebe reichlich von Lücken und Spalten durchsetzt. Bestände hier ein unmittelbarer Zusammenhang, so könnten die in der Schleimhaut vorhandenen gelösten und geformten Bestandteile, soweit sie beweglich sind, in die lockere Submucosa und weiter in die tieferen Schichten der Darmwand gelangen. Dem ist durch die homogene Grenzschicht vorgebeugt. Ihre kompakte Beschaffenheit mufs für die Weiterverbreitung gelöster Stoffe einen sehr merklichen, für das Durchwandern geformter Elemente einen geradezu unüberwindlichen Widerstand bedeuten / (Hofmeister 311, 1886).

/ Bei Raja clavata sind den Bindegewebsbündeln des Schleimhautsubstrats im Mitteldarm glasige homogene und völlig zellenfreie Bündel beigemischt, die grofse Ähnlichkeit zeigen mit denen der submukösen Schicht im Magen der Katze / (Kultschitzky 3261, 1887 nach dem Ref. von Hoyer in Schwalbes Jahresbericht).

/ Hund: Mayer zeichnet in einer Abbildung vom Dünndarm des Hundes ein Stratum compactum. Dasselbe hat etwa die Breite der beiden Schichten der Muscularis mucosae zusammengenommen, setzt sich gegen das Stratum granulosum scharf ab und enthält spärliche Kerne. Folgende beide Sätze giebt Mayer im Text: „In der eigentlichen Schleimhaut lymphadenoides Gewebe gegen das fibilläre Bindegewebe hervortretend.“ „Zwischen dem Grund der Lieberkühnschen Drüsen und der Muscularis mucosae schmaler Streifen von Grundgewebe.“ Inwieweit sich diese Sätze auf das Stratum compactum beziehen mögen, lasse ich dahingestellt. Dafs Mayer das Stratum gesehen hat, beweisen jedenfalls seine Zeichnungen / (S. Mayer 3801, 1887).

/ Hund: Mall giebt auch Flächenansichten vom Stratum compactum. In seiner Tafel VI, Fig. 1 zeigt er, wie das Stratum fibrosum von spärlichen Öffnungen für die Gefäfse durchbohrt wird, und in Tafel VI, Fig. 2 giebt er als Darstellung des feineren Baues der Wand ein engmaschiges Netzwerk mit überaus zahlreichen Öffnungen. Da kein Mafsstab der Vergrörserung weder im Text auf Seite 174—175 noch auf der der Tafel VI beigehefteten Erklärung zu finden ist, so ist es aufserordentlich schwer, die beiden Figuren und namentlich die in denselben befindlichen Öffnungen aufeinander zu beziehen. Ferner ist zu bemerken, dafs die im Text als Stratum fibrosum bezeichnete Figur Tafel VI Fig. 2 in der Tafelerklärung als elastische Grundlage der Membrana granulosa figuriert / (Mall 3718, 1888).

/ Hund: Auch folgende Worte beziehen sich auf das Stratum compactum. Von der Muscularis mucosae ausgehende Muskelbündel

gehen schräg nach oben, wobei sie zu den LIEBERKÜHNschen Drüsen durch eine ziemlich dicke, flach unter derselben gelegene Schicht des Grundgewebes gelangen müssen / (Kultschitzky 3260, 1888).

/ Dünndarm vom Hund: Das Stratum compactum ist eine feine durchsichtige Haut, welche auf ihrer der Darmhöhle zugekehrten Fläche mit Leukocyten bedeckt ist. Das Stratum besteht aus einem Maschenwerk — man kann nicht sagen: von Bändern, aber auch nicht von Fasern; die Maschen sind rund oder oval, verschieden grofs. In den sie umgrenzenden Fasern finden sich keine Kerne. Die Fasern quellen nicht durch Essigsäure; sie gehen auch nach vielstündiger Behandlung mit künstlichem Labsaft bei 40° C. nicht in Lösung, und sie vertragen, ohne zu verschwinden, eine mehrstündige Einwirkung einer zehnprozentigen Kalilösung. Seinen physikalischen und chemischen Eigenschaften gemäfs mufs demnach das Häutchen zu dem elastischen Gewebe gezählt werden. Das Stratum compactum ist nach aufsen hin fest mit der Muscularis mucosae verbunden. Bei Färbung mit Pikrokarmin gelingt es, in der scheinbar gleichartigen Grundlage mit unbewaffnetem Auge einzelne feine runde Öffnungen zu sehen, deren Zahl sich unter Benutzung einer Lupe aufserordentlich vermehrt. Die Öffnungen sind die Pforten für die durchtretenden Gefäfse. Durch ihre Eigenschaft, den Gefäfsen zur Führung und Verteilung dienlich zu sein, gewinnt die elastische Haut für den Blut- und Lymphstrom eine besondere Bedeutung / (Mall 3718, 1888).

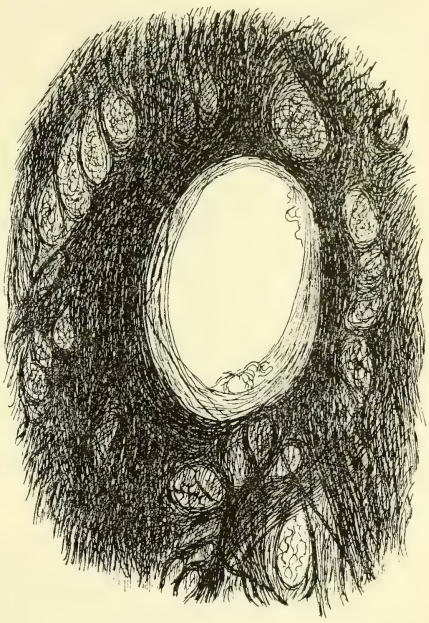

Fig. 138. **MALLS Stratum fibrosum eines Hundedarms**, Vergröfserung 180fach, teilweise verdaut im Magen des Hundes. Färbung mit Magenta. Im Original sind die schwarzen Linien rot. Nach MALL 3717, 1891.

/ Die unter dem Stratum granulosum befindliche, der Muscularis mucosae aufliegende Membrana elastica (Strat. fibrosum) wirkt befördernd auf den Flüssigkeitsstrom in den sie durchbohrenden Gefäfsen (MALL), namentlich dadurch, dafs sich die Zottenmuskulatur an ihr inseriert / (Ellenberger 7456, 1890).

/ Katze: MALLS Stratum fibrosum fehlt im Darm.

Hund: Eine Abbildung des Stratum compactum (MALLS Stratum fibrosum) aus dem Hundedarm gebe ich in Fig. 138.

MALL sagt: „Da diese Schicht kein weifses, fibröses Gewebe enthält, könnte man jetzt den Namen ändern“ / (Mall 3717, 1891).

/ Neuerdings schlägt MALL den Namen Stratum reticulatum vor / (Mall 8267, 1896).

/ Ich glaube, dafs der von mir gewählte Name „Stratum compactum“ sich zur Annahme empfiehlt, da er nicht nach Personen gewählt ist,

also nicht zur Erörterung von Prioritätsfragen (für den Fall, daſs die Schicht schon ein früherer Beobachter als Molin gesehen hätte) Anlaſs geben kann, und da er andererseits sich kein Urteil anmaſst über die noch wenig bekannten und vielleicht bei verschiedenen Tieren verschiedenen Gewebsteile, welche diese Schicht zusammensetzen / (Oppel 8249, 1897).

Auch Roszner 7666, 1895 kennt das Stratum compactum im Dünndarm des Hundes; er benannte es damals mit Mall Stratum fibrosum.

Um das noch so wenig erforschte Stratum compactum weiter bekannt zu machen, gebe ich im folgenden eine Anzahl von Abbildungen von Tieren, bei welchen das Stratum zum Teil von anderen (wie vorstehend geschildert), zum Teil von mir gefunden wurde.

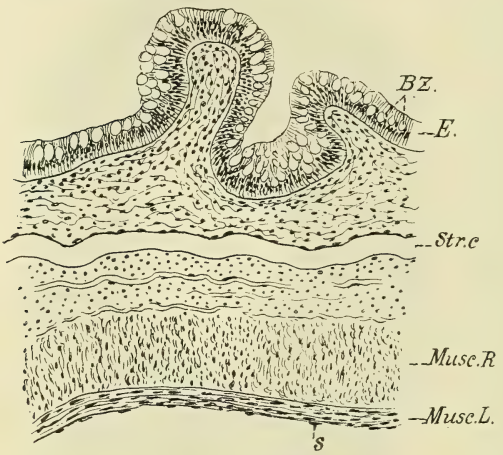


Fig. 139.

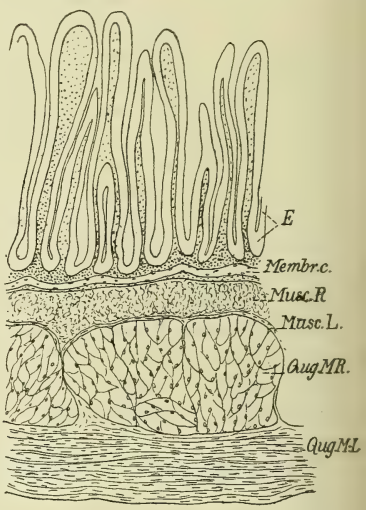


Fig. 140.

Fig. 139. **Längsschnitt aus dem Dünndarm der Forelle.**
*E* Oberflächenepithel; *BZ* Becherzellen; *Str.c* Stratum compactum; *Musc.R* Ring- und *Musc.L* Längsschicht der Muscularis; *S* Serosa. Vergröſserung 108fach.

Fig. 140. **Längsschnitt durch den Anfangsteil des Darmes von Tinca vulgaris.**
*E* Darmepithel; *Membr.c* Stratum compactum; *Musc.R* Ringmuskelschicht (glatt); *Musc.L* Längsmuskelschicht (glatt); *Qug.MR* Ringschicht quergestreifter Muskeln; *Qug.ML* Längsschicht quergestreifter Muskeln. Vergröſserung 20fach.

Forelle (siehe Figur 139). Das Stratum compactum erreicht hier eine beträchtliche Dicke und findet sich durch den ganzen Darm (auch im Magen, siehe die Abbildung im ersten Teil dieses Lehrbuches; und in den Appendices pyloricae, siehe die Abbildung im Kapitel: Appendices pyloricae).

Tinca vulgaris: Das Stratum compactum des Darmes wurde von mir im I. Teile dieses Lehrbuches abgebildet; ich füge diese Abbildung in Figur 140 auch hier bei.

Dasyurus hallucatus. Der Dünndarm zeigt ein hochentwickeltes Stratum compactum (siehe Fig. 141 u. 142). Dasselbe erreicht hier eine Dicke von etwa 10 $\mu$. Es ist von welligem Verlauf und nimmt bei Hämatoxylin-Eosinfärbung einen leicht rötlichen Ton an. Es ist durchaus kernfrei, auſser an den Durchtrittsstellen der Gefäſse. Dagegen finden sich an der oberen und unteren Fläche in regelmäſsigen

Abständen lange Kerne angelagert, siehe die Figuren. Im übrigen liegen weder unter noch über dem Stratum compactum zahlreiche Kerne, welche zu demselben in Beziehung gebracht werden könnten. Das Stratum compactum beginnt bald hinter dem Pylorus noch im

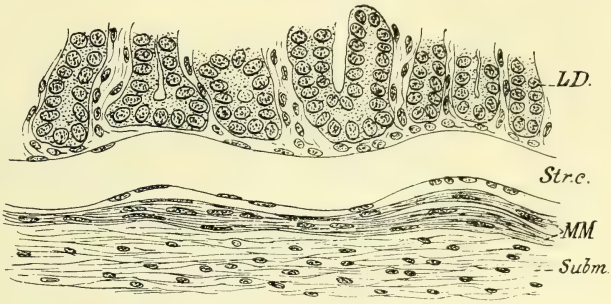


Fig. 141. **Das Stratum compactum aus dem Dünndarm von Dasyurus hallucatus** bei stärkerer (720facher) Vergr. *LD* Untere Enden der Lieberkühnschen Drüsen; *Str.c* Stratum compactum; *MM* Muscularis mucosae; *Subm* Submucosa.

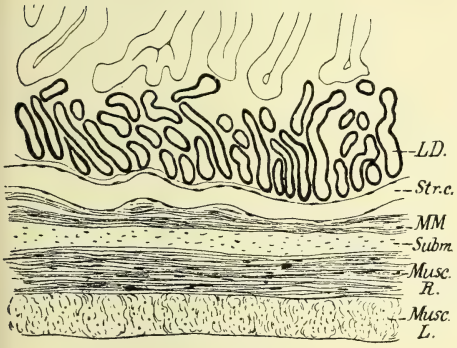


Fig. 142.

Fig. 142. **Querschnitt durch den Dünndarm von Dasyurus hallucatus** bei 72facher Vergrößerung. (Der obere Teil der Zotten blieb, weil nicht gut erhalten, in der Zeichnung weg.)
*LD* Lieberkühnsche Drüsen; *Str.c* Stratum compactum; *MM* Muscularis mucosae; *Subm* Submucosa; *Musc.R* Ring-, *Musc.L* Längsschicht der Muscularis.

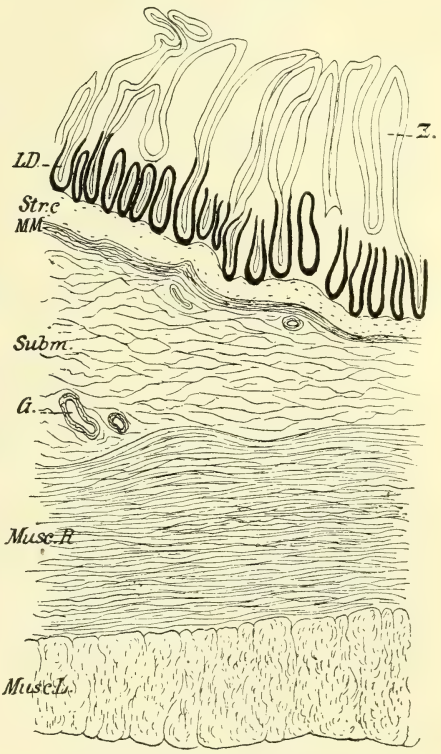


Fig. 143.

Fig. 143. **Querschnitt durch den Dünndarm von Manis javanica** bei 36facher Vergrößerung.
*Z* Zotten; *LD* Lieberkühnsche Drüsen; *Str.c* Stratum compactum; *MM* Muscularis mucosae; *Subm* Submucosa; *G* Blutgefäße; *Musc.R* Ring-, *Musc.L* Längsschicht der Muscularis.

Bereich der Brunnerschen Drüsen und erstreckt sich durch das ganze von mir untersuchte Darmstück.

Manis javanica zeigt auch ein stark entwickeltes Stratum compactum, welches in Figur 143 bei schwächerer und in Figur 144 bei stärkerer Vergrößerung gezeichnet ist. Das Stratum compactum liegt der Muscularis mucosae dicht auf und enthält in mäßiger Anzahl

Kerne eingesprengt, deren Anordnung die Figur zeigt. Es macht an einigen Stellen den Eindruck, als würden die Kerne in ihrer Anordnung gewissen, das Stratum compactum zusammensetzenden Teilen (also etwa dicken Bindegewebsfasern) folgen. Da mir nicht bekannt ist,

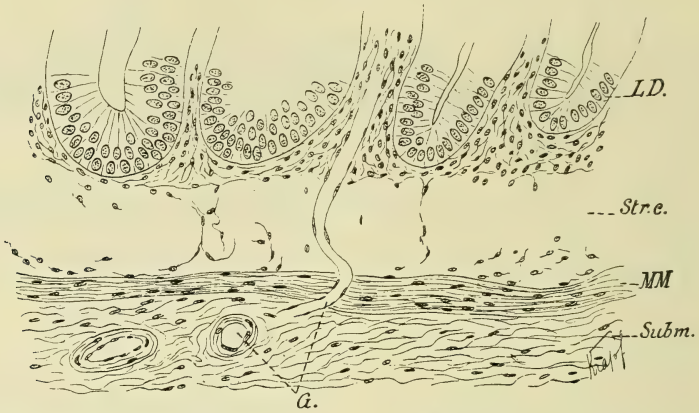


Fig. 144. **Das Stratum compactum aus dem Dünndarm von Manis javanica** bei stärkerer (720facher) Vergrößerung.
*LD* Untere Enden der Lieberkühnschen Drüsen; *Str.c* Stratum compactum; *MM* Muscularis mucosae; *Subm* Submucosa; *G* Gefäße.

welchem Teile des Dünndarms das das Stratum compactum zeigende Stück zugehört, so kann ich über die Ausdehnung des Vorkommens dieses Stratums bei Manis javanica keine genaueren Angaben machen. Doch fand ich dasselbe im Anfange des Dünndarmes im Bereich der Brunnerschen Drüsen nicht; ebenso fehlte es an der Übergangsstelle vom Dünndarm in den Dickdarm, und zwar fehlte es an dieser Stelle sowohl im Dünndarm als im Dickdarm. Also scheint es in seinem Vorkommen auf die Mitte des Dünndarmes beschränkt zu sein.

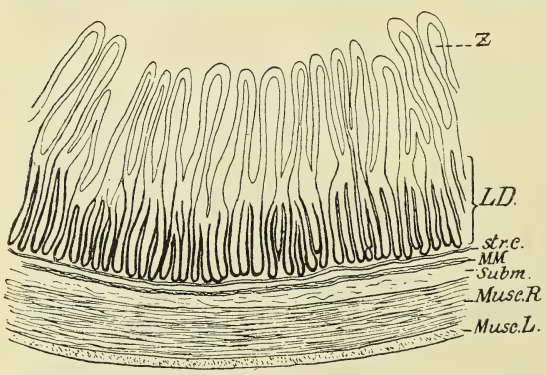


Fig. 145. **Dünndarm vom Fuchs** (Dünndarmmitte). Querschnitt. Übersichtsbild.
*Z* Zotten; *LD* Lieberkühnsche Drüsen; *Str.c* Stratum compactum; *MM* Muscularis mucosae; *Subm* Submucosa; *Musc.R* Ring- und *Musc.L* Längsschicht der Muscularis. Vergrößerung ca. 23fach.

Canis vulpes. Endlich zeigt noch Figur 145 das Stratum compactum vom Fuchs. Dasselbe ist hier bedeutend schwächer entwickelt, als bei den beiden zuvor genannten Säugern. Es springt nicht wie dort durch seine Mächtigkeit sofort ins Auge, stellt sich aber doch immerhin als einheitliche Schicht dar.

Nachdem das weitverbreitete Vorkommen des Stratum compactum nunmehr dargethan ist, erfordert dasselbe eine eingehende Erforschung

seiner Elemente. Mall rechnete es, wie angegeben, 1888 zu den elastischen Geweben. 1891 rechnet er es nicht mehr zum elastischen Gewebe („die Schleimhäute des Magens und Darmes enthalten kein elastisches Gewebe"), aber auch nicht zum fibrösen Gewebe, sondern zum retikulierten Bindegewebe. Mall denkt sich die kompakte Schicht durch besonders dicht liegende Fasern dieses Gewebes gebildet. Die Mallschen Untersuchungen auf weitere Tiere, welche ein Stratum compactum besitzen, auszudehnen, wäre Erfordernis. Dann erst dürfte man daran denken, die Funktion dieser Schicht zu ergründen und derselben eine stützende oder bewegende Thätigkeit zuzuschreiben. Jedenfalls dürfte das Stratum compactum zu denjenigen Schichten gehören, welche der Darmwand eine erhöhte Festigkeit zu verleihen im stande sind / (Oppel 8249, 1897).

Wäre es erlaubt, heute schon eine bestimmte Ansicht über die Bedeutung des Stratum compactum auszusprechen, so möchte ich (indem ich auf die oben citierten Anschauungen von Hofmeister, Mall und Ellenberger verweise) meine Deutung folgendermafsen formulieren. Die Bedeutung des Stratum compactum liegt darin, dafs in diesem Stratum das gesamte zusammenhängende Stützgewebe des Darmes seine stärkste Entwickelung, gewissermafsen sein Fundament, seine Grundlage, sein Centrum, seinen Hauptstützpunkt findet. Seine Lage zwischen Mucosa und Submucosa ermöglicht ihm, zu vermitteln zwischen den Wirkungen der verschiedenen Muskelschichten einerseits und den nach innen von ihm liegenden Organen der Schleimhaut andererseits.

## Stratum granulosum.

/ Hund-Dünndarm. Nach innen gegen die Krypten hin ist das Stratum compactum mit einer vielfachen Schicht von Zellen, vorzugsweise von Leukocyten, bedeckt. Aufser den Leukocyten finden sich noch andere gröfsere Zellen im Stratum granulosum. — Der Zusammenhang der Zellen des Stratum granulosum, ihre Zusammenfassung zu einer besonderen Schicht ist aus der Anwesenheit feiner, sie durchziehender Fäserchen erklärlich, welche von dem elastischen Gerüst der Krypten zu dem Stratum fibrosum strahlen.

Man darf die Körnerschicht als eine flächenhafte Ausbreitung der Noduli ansehen wegen der Gleichheit ihrer Zellenformen, des Reichtums an Blut- und Lymphgefäsen, und endlich, weil sich das Stratum granulosum unmittelbar in die Noduli fortsetzt, und zwar in Begleitung ihrer faserigen Grundlage, welche unter den Nodulihaufen Gruben zur Aufnahme der Drüsenkörner herstellt / (Mall 3718, 1888).

/ Auch im menschlichen Darm läfst sich oft ein dünnes Stratum granulosum nachweisen / (Böhm und v. Davidoff 7282, 1895).

## Submucosa.

/ Die Submucosa des menschlichen Darmes besteht aus gewöhnlichem Bindegewebe mit ziemlich zahlreichen, feinen, elastischen Fasern und enthält aufserdem eine bedeutende Menge von meist spindel- und sternförmigen, seltener rundlichen Bindesubstanzzellen und da und dort kleine Häufchen von Fettzellen / (Kölliker 329, 1867).

/ Sowohl am Dünn- als am Dickdarm fand Clason nach Wegpräparieren der Serosa und der Muskellagen, daſs die äuſsere, festere Schicht der Submucosa aus 2, je nach der verschiedenen Spannung des Darmkanals in mehr oder weniger spitzem oder stumpfem Winkel sich kreuzenden Systemen von Bindegewebsbündeln besteht, welche in entgegengesetzter Richtung zu einander um den Darm laufende Spiralen bilden. Die Festigkeit der Darmwand wird durch diese Anordnung verstärkt. Auch im Ösophagus scheint ein ähnliches Verhältnis vorhanden zu sein. Die Übereinstimmung zwischen dieser Anordnung und derjenigen der Bindegewebsbündel der Lederhaut ist, wie auch Clason hervorhebt, von Interesse / (Clason 1465, 1872 nach dem Ref. von Retzius in Schwalbes Jahresbericht).

/ Die Submucosa des Dünndarms vom Hund besteht aus einem Gewebe von gekreuzten Bindegewebsfasern, deren Längsachse mit der des Darms einen Winkel bildet, so daſs eine Änderung der von der Haut umfaſsten Lichtung durch eine Verkleinerung oder Vergröſserung des Kreuzungswinkels der Fasern möglich wird, ohne daſs gleichzeitig die Dehnung der Schenkel in Anspruch genommen zu werden braucht. Zwischen den Faserbündeln befinden sich zahlreiche, von stärkeren Lymphgefäſsen eingenommene Spalten und Räume / (Mall 3718, 1888).

/ Taube: Eine ausgebildete Submucosa besteht nirgends. Sie enthält nirgends (auch nicht im Duodenum) Drüsen / (Cloetta 263, 1893).

/ Ornithorhynchus anatinus. Die Submucosa besteht aus langen, auſserordentlich dicken Bindegewebsfasern, welche, mit Eosin tingiert, im Querschnitt groſse Felder repräsentieren / (Oppel 8249, 1897).

/ Im Dünndarm (kein Tier genannt) ist die Submucosa resistenter und adhärenter an die Muscularis als dies im Magen der Fall ist, aber sie zeigt denselben histologischen Bau / (Berdal 6757, 1894).

/ Die Submucosa des Darmes besteht aus locker vereinigten Bündeln fibroelastischen Gewebes / (Piersol 3490, 1894).

/ Wie im Magen, so steht auch im Dünn- und Dickdarm der Säuger die Mucosa mit der äuſseren Muskelschicht durch eine locker gebaute fasrige Submucosa in Verbindung / (Klein 7283, 1895).

/ Die Submucosa des menschlichen Darmes besteht aus lockerem, fibrillärem Bindegewebe / (Stöhr 8185, 1896).

## Muskulatur des Darmes.

Dieselbe ist mit wenig Ausnahmen glatte Muskulatur.

/ Man schreibt allgemein die Entdeckung der glatten Muskelfasern Kölliker (Beiträge zur Kenntnis der glatten Muskeln. Zeitschr. f. wiss. Zool. 1848. S. 48) zu. Gleichwohl findet man in der Allgemeinen Anatomie Henles schon glattes Muskelgewebe erwähnt. Er bildete sie ab aus Isolationspräparaten vom Darm des Schweines. Für den Bau der glatten Muskelfasern (auch des Darmes) ist die Arbeit Ranviers wertvoll / (Ranvier 4466, 1880).

Zellbrücken der glatten Muskelzellen. — / Kultschizky 3263, 1887 beschrieb in der Muscularis externa des Hundedarmes folgendes: Die einzelnen Zellen der glatten Muskulatur sind nicht durch eine Kittsubstanz verbunden, sondern sie haften mittelst kleiner protoplasma-

tischer Brücken aufeinander, und zwischen den Zellen bleiben Intercellularräume übrig / (Klecki 6504, 1891).

/ Ähnliches beobachtete Busachi 1338, 1888 an der hypertrophischen Darmmuskulatur des Kaninchens nach künstlicher Stenose / (Schultz 7829, 1895).

/ Barfurth 841, 1890 und 845, 1891 fand Zellbrücken zwischen den glatten Muskelfasern der äufseren Muskelschicht des Magens, in der Längs- und Ringmuskulatur des Duodenums, Dünn- und Dickdarmes der Katze und in der Längs- und Ringmuskulatur der Flexura sigmoidea des Menschen. Die den Autoren bekannte (Arnold, Ranvier, Kölliker) Längsstreifung der glatten Muskelfaser faſst Barfurth an den genannten Objekten als optischen Ausdruck von niedrigen Leisten auf. Letztere erscheinen auf dem Querschnitt als in den Intercellularräumen gelegene, die Zellen allseitig umgebende und Nachbarzellen untereinander verbindende feine Strichelchen. Bei Ratten und Mäusen, ebenso im Darm eines drei Tage alten Kätzchens fanden sich keine Zellbrücken; die Kittsubstanz war aber stark entwickelt. Die Kittsubstanz steht in einem umgekehrt-proportionalen Verhältnisse zu den Zellbrücken. (Er hält die Existenz einer Kittsubstanz gegen Kultschizky aufrecht.) Deutliche Zellbrücken fanden sich nur bei Tieren, welche 2—3 Stunden nach der Fütterung (also auf der Höhe der Verdauung) getötet wurden.

Klecki, der acht Katzen und sechs Hunde in verschiedenen Verdauungsstadien und unter verschiedenen physiologischen Bedingungen untersuchte, fand, dafs in den meisten Darmabschnitten deutlich ausgebildete Zellbrücken bei denjenigen Tieren zu sehen sind, die anderthalb resp. drei Stunden nach der letzten Fütterung getötet wurden. Es wird somit die Angabe von Barfurth bestätigt. Aus Kleckis Tabellen ist ferner ersichtlich, dafs eine gewisse Progressivität in dem deutlichen Auftreten der Zellbrücken in den verschiedenen Darmabschnitten annähernd parallel der Füllung der makroskopisch sichtbaren Lymphgefäfse besteht. Es ergiebt sich also aus den vorliegenden Angaben eine mit der Verdauung resp. Füllung der Lymphgefäfse in den nacheinander folgenden Darmabschnitten zusammenhängende Verschiebung des Auftretens von deutlichen Zellbrücken.

Aufser der Füllung der makroskopisch sichtbaren Lymphgefäfse ist ferner für das Verhalten der intercellularen Räume von Wichtigkeit der Kontraktionszustand, in welchem sich das untersuchte Darmstück befindet. Im kontrahierten Stücke sind die Intercellularräume breit und die Zellbrücken hoch / (Klecki 6504, 1891).

/ Ebenso hat Bohemann 7232, 1894 das Vorhandensein der Protoplasmabrücken sichergestellt. Sie bestehen nach ihm „aus feinen Strängen, teils kürzeren, welche von einer Zelle zu der nächst anliegenden laufen, teils auch längeren, welche längere Strecken zwischen den Muskelzellen verlaufen und voneinander entferntere Zellen miteinander vereinigen“. Umgeben sind die Zellen überall von Safträumen; irgend eine Kittsubstanz zwischen ihnen ist nicht nachzuweisen / (Schultz 7829, 1895).

/ Zahlreiche weitere Autoren verbürgen die Intercellularbrücken, so: M. Heidenhain 6223, 1892; Nicolas 6319, 1892; Schuberg, Lebrun / (Cohn 7409, 1895).

/ Werner, dessen Arbeit ein sehr reichhaltiges Litteraturverzeichnis beigegeben ist, kommt zum Resultat:

Die dicke Muscularis des Raubtierdarmes zeigt bedeutend höhere Zellbrücken, als sie im Verdauungstractus anderer Tiere gefunden werden; hier sieht man bei nicht kontrahierter Muscularis oft nur eine Zähnelung der Grenzkontur der Faser, wenn auch daneben deutliche Zellbrücken nicht selten vorkommen.

Das Bindegewebe im glatten Muskel ist reichlicher entwickelt als bisher angenommen wurde; dagegen ist das Vorhandensein einer Kittsubstanz nicht direkt nachweisbar.

Eine Umhüllungsschicht der glatten Muskelfaser deutet Werner als Sarkolemma / (Werner 7199, 1894).

/ De Bruyne findet im Darm von Hecht, Frosch und verschiedenen Säugern aufser den Intercellularbrücken auch noch Bindegewebsfibrillen, welche, von Bindegewebszellen ausgehend, jede Muskelfaser umspinnen. Vergleiche die Abbildungen de Bruynes. Die Kittsubstanz wird als Lymphplasma aufgefafst / (de Bruyne 7486, 1895).

/ Schultz tritt mit der Ansicht auf, dafs es Fibrillen sind, welche den Zusammenhang zwischen den einzelnen Zellen geben, welche also wirkliche Intercellularbrücken bilden. Diesen fibrillären Ausläufern läfst Schultz die Fähigkeit der Verkürzung und Ausdehnung zukommen. Eine Kittsubstanz ist nicht vorhanden.

Schultz giebt eine eingehende Schilderung der glatten Muskulatur der Wirbeltiere (mit Ausnahme der Fische). Vielfach wird darin auch die Muskulatur des Darmes berücksichtigt, und ich habe eine Anzahl von Notizen aufgenommen. Da mir jedoch die Schilderung des Muskelgewebes als solchen nicht zukommt, so sei für eingehenderes Studium auf die Arbeit von Schultz hingewiesen. — Jede einzelne Zelle der glatten Muskulatur der Wirbeltiere, wo sie auch immer vorkommen möge, besteht aus folgenden Teilen: 1. den zusammenziehungsfähigen Fibrillen; 2. der Zwischensubstanz mit eingestreuten Körnchen; 3. dem Kern, umgeben von einem der Menge nach verschieden grofsen Rest des ursprünglichen undifferenzierten Protoplasmas.

Die Fibrillen der glatten Muskelzellen des Darmes wurden von Schiefferdecker (in Behrens 2005, 1891) aus dem Katzendarm gezeichnet. Auch Schultz vermochte (allerdings nicht im Schnitt, sondern bei Anwendung einer Methode, die den Gedanken an Artefakte nicht sicher auszuschliefsen geeignet ist) Fibrillen zu erkennen. Er schlägt daher den Namen längsgestreifte Muskeln vor. Er weist auch darauf hin, dafs im Darme von Salamandra mac. in einem Falle, in welchem eine durch die Behandlung entstandene scheinbare Membran zu erkennen war, die fibrilläre Struktur undeutlich und sogar ganz verschwunden war / (Schultz 7829, 1895).

Über Fibrillen der glatten Muskelzellen vergleiche auch die Resultate von Marchesini und Ferrari 7649, 1895 bei der Katze unten im Abschnitt: Muscularis, Katze.

### Muscularis mucosae.

/ Brücke führten seine Untersuchungen auf ein in den Darmzotten von Menschen, Hunden, Hühnern, Gänsen befindliches System von Faserzellen, welche er ihren morphologischen Charakteren nach für sogenannte organische oder glatte Muskelfasern erklärte.

Hund, Mensch. Brücke fand, dafs er in den Darmzotten nur die letzten Ausläufer eines grofsen und bis jetzt völlig unbekannten

Muskelsystems vor sich gehabt hatte, welches sich in der Schleimhaut des Magens und des Dünn- und Dickdarms verbreitet. Das Hauptlager liegt im Dünndarm unter den Lieberkühnschen Krypten und im Dickdarm unter den glandulae simplices minores derselben. Dieses Lager besteht aus einer inneren Ringschicht und einer äufseren Längsschicht; sie sind von der Muscularis des Darmes durch die Submucosa getrennt; im Darmkanal sind diese Schichten streng voneinander getrennt. Nach innen von den Ringfasern folgen unregelmäfsige Faserzüge, welche sich bis unmittelbar unter die Oberfläche der Darmschleimhaut erstrecken und sich auch bis in die äufsersten Spitzen der Zotten verfolgen lassen / (Brücke 6651, 1851).

### Chondrostoma.

/ Muscularis mucosae: Langer findet Andeutungen eingeflochtener glatter Muskelfibrillen in der Mucosa; im übrigen vermag er die Schleimhaut nicht eigentlich in zwei Schichten zu zerlegen. Doch finden sich in den tieferen Lagen gröbere Bindegewebsstränge; an der Oberfläche sind die Schleimhautelemente feiner, rücken noch dichter zusammen und bilden ein kompaktes feingestreiftes Netz / (Langer 3329, 1870).

### Amiurus catus.

/ Macallum beschreibt die Muscularis mucosae des Mitteldarmes als sehr dünn / (Macallum 3660, 1884).

### Salamandra maculata.

/ Unter der Drüsenschicht liegende oblonge Kerne bilden vielleicht wirkliche Bestandteile einer Muscularis mucosae, die aber in keinem Falle eine so kompakte Schicht darstellt, wie dies in der Magenwand der Fall ist / (Levschin 3436, 1870).

### Rana.

/ Howes zeichnet einen Querschnitt durch das Ileum des Frosches; in dieser Abbildung verläuft die Muscularis mucosae nicht vollständig parallel der Muscularis, vielmehr macht sie die Faltung der Schleimhaut mit / (Howes 7404, 1885).

### Reptilien.

/ Die Muscularis mucosae (im Mitteldarm) ist diskontinuierlich.

Dieselbe besteht aus einer Anzahl mehr oder weniger zerstreuter Muskelzellen von verschiedener Direktion, zirkulär und längsverlaufend. Ziemlich häufig sind die Muskelzellen der Muscularis mucosae bei Varanus und besonders bei Testudo graeca.

Im Enddarm aller Reptilien findet sich eine gut entwickelte Muscularis mucosae, welche gewöhnlich aus zwei Schichten (innere Ring- und äufsere Längsschicht) besteht / (Giannelli e Giacomini 7992, 1896).

### Emys europaea.

/ Eine Muscularis mucosae fehlt im Mitteldarm / (Machate 3672, 1879).

### Columba.

Leydig 563, 1857 kennt die Muscularis mucosae im Afterdarm der Taube.

/ Die Muscularis mucosae des Darmes ist stark entwickelt. Sie ist von der Ringfaserschicht der Muscularis des Darmes nur durch eine sehr geringe Lage von submucösem Gewebe getrennt; Dicke im Duodenum ca. 0,048 mm, im Dünndarm ca. 0,04 mm / (Cloetta 263, 1893).

### Ornithorhynchus anatinus.

/ Muscularis mucosae und Muscularis bestehen beide aus einer inneren Ring- und einer äufseren Längsschicht, doch waren an der Muscularis mucosae nicht überall zwei Schichten deutlich zu erkennen / (Oppel 8249, 1897).

### Equus caballus, Pferd.

/ Die sich vom Pylorus des Magens bis zum Anus erstreckende Muscularis mucosae stellt beim Pferde im Duodenum und im Anfangsteil des Jejunums eine einfache Längsfaserschicht dar, wird dann dicker und zweischichtig und besteht aus einer dünneren Längs- und einer dickeren Kreisfaserschicht, wozu noch transversal verlaufende Fasern kommen. Sie entsendet Fortsätze in die Propria und deren Zotten bis dicht unter das Epithel / (Ellenberger 1827, 1884).

### Lepus cuniculus, Kaninchen.

/ Die Muscularis mucosae besteht wohl dem ganzen Darm entlang aus einer inneren Ring- und aus einer äufseren Längsschicht / (Lipsky 3523, 1867).

/ Die Sonderung in eine quer- und eine längsverlaufende Schicht ist im Darme scharf ausgesprochen / (Verson 318, 1871).

/ Im Dünndarm ist eine schwache Muscularis mucosae vorhanden / (Spee 341, 1885).

### Canis familiaris, Hund.

/ Die Muscularis mucosae des Dünndarms besteht aus zwei unter rechten Winkeln gekreuzten Schichten, deren Fasern fein und mit langgestreckten, spindelförmigen Kernen versehen sind. Die Fasern einer jeden Lage sind zu Bündeln zusammengefafst. Die äufsere Längsschicht ist die massigere. Die beiden Schichten lassen sich voneinander nicht absondern, weil sich die Fasern der beiden Schichten vielfach durchflechten. — Um jede aus der Schleimhaut zur Submucosa dringende Vene liegt bei ihrem Durchgang durch die Muscularis mucosae ein geschlossener Ring aus Muskelzellen, um welchen sich Längs- und Kreisfasern herumschlagen. An den Orten, wo die Noduli in die Schleimhaut eingebettet sind, fehlt die Muscularis mucosae. Aus derselben schneidet der Nodulus gleichsam ein Stück heraus / (Mall 3718, 1888).

### Erinaceus europaeus, Igel.

/ Die Muscularis mucosae besteht im Dünndarm gewöhnlich aus einem einzigen Blatt / (Carlier 6108, 1893).

### Mensch.

/ Die Muscularis mucosae des Darmes ist nur 0,015—0,018‴ dick / (Gerlach 99, 1860).

/ Beim Kinde geht im Darm die Ringfaserschicht der Muscularis mucosae fast ganz ein, so daſs der Muskelzug eine vorwiegend longitudinale Richtung einhält / (Verson 318, 1871).

/ Die Muscularis mucosae ist beim Menschen im ganzen Bereiche des Darmes zu zwei wohl abgegrenzten Schichten, einer äuſseren mit longitudinalen, und einer inneren mit quergestellten Fasern, geordnet / (Toldt 5569, 1888).

/ Innere Ring- und äuſsere Längsschicht, jede in einem dünnen Stratum mit dazwischen liegendem Bindegewebe, sind im Dünndarm des Menschen deutlich ausgebildet / (Schenk 4948, 1891).

/ Die Muscularis mucosae des Darmes besteht aus einer inneren zirkulären und einer äuſseren longitudinalen Lage glatter Muskelfasern. Senkrecht von ihr aufsteigende Fasern reichen bis nahe zur Spitze der Zotte; ihre Kontraktion bewirkt eine Verkürzung der Zotte / (Stöhr 8185, 1896).

## Muscularis des Darmes.

Es kann als allgemeine Regel gelten, daſs im Wirbeltierdarm die Muscularis aus einer äuſseren Schicht längsverlaufender und einer inneren Ringschicht glatter Muskelzellen besteht.

### Amphioxus lanceolatus.

/ Langerhans beschreibt in der Wand des Darmes Zellen bald rund bald lang, bald mit Ausläufern. Er faſst diese Schicht als Tunica muscularis auf / (Langerhans 3342, 1876).

### Myxine.

/ Bei Myxine soll nach Leydig im Darme die Muscularis vollständig fehlen / (Leydig 563, 1857).

### Petromyzon fluviatilis.

/ Die Darmwände zeigen zwei Muskelschichten, eine äuſsere, mehr longitudinale, und eine innere, quere, die aber aus so dünnen und in dichtes zelliges Bindegewebe gehüllten Fasern bestehen, daſs sie sich auf Schnitten nicht unterscheiden lassen / (Vogt und Young 6746, 1894).

### Chimaera.

/ Die Muscularis ist im Darm nur sehr gering entwickelt / (Leydig 563, 1857).

### Tinca vulgaris.

Das Vorkommen quergestreifter Muskulatur im Darme der Schleie fand Reichert 7535, 1841. Stannius 1223, 1846 nimmt diesen Befund auf. Molin 3942, 1850 findet, daſs sich im Darmkanal der Schleie an Stelle von zwei Muskelschichten vier finden, und zwar zwei innere, von glatten Muskeln gebildete, und zwei äuſsere, von quergestreiften Muskeln. Leydig 563, 1857 sucht irrtümlicherweise

die unter der quergestreiften liegende glatte Lage als Muscularis mucosae zu deuten. Dagegen faſst Langer 3329, 1870, wie ich (siehe meine Fig. 140 auf S. 240), die glatte Lage als Muscularis auf und betrachtet die äuſsere, quergestreifte Lage als eine Zugabe, gleichsam eine Wiederholung der ersteren. Über die Dicke der Schichten vergleiche die oben (S. 9) gegebene Tabelle.

/ Cattaneo schreibt der Darmmuskulatur im Zusammenhang mit der Schwimmblase eine rein hydrostatische Funktion zu.

Dubois Reymond kommt zum Resultat: Spontane Zuckung des Darms ist nie beobachtet worden. Dubois-Reymond hat in der chemischen Zusammensetzung der Muskelfasern eine Eigentümlichkeit aufgefunden, durch welche sie sich den glatten nähern. Kalt bereiteter Wasserauszug von gestreiften Muskeln enthält nämlich einen schon bei 47° gerinnenden Eiweiſsstoff, welcher in dem von glatten Muskeln fehlt, so daſs letzterer erst bei 56—57° durch die Myosingerinnung sich trübt. In dieser Hinsicht verhalten sich die gestreiften Schleiendarmmuskeln wie glatte. Demnach erscheint es zweifelhaft, ob man ihnen eine willkürliche und derjenigen der Skelettmuskeln ganz gleiche Thätigkeit zuschreiben soll / (Dubois-Reymond 1146, 1890).

### Leuciscus dobulus.

Die quergestreifte Muskulatur tritt hier sehr in den Hintergrund. Am Anfangsteil des Darmrohres finden sich eine Anzahl von quergestreiften Muskelbündeln der glatten Ringmuskelschicht an ihrer Aufsenseite beigemischt, doch kommt es hier nirgends zu einer so ausgesprochenen Schichtenbildung, wie bei Tinca vulgaris. Das Verhalten des Anfangsteils des Darmes schlieſst sich vielmehr an diejenigen Fische an, welche mit einem histologisch differenzierten Magen versehen sind, z. B. Hecht, Forelle.

### Cobitis fossilis.

/ Die Muscularis (aus Ring- und Längsmuskelfasern zusammengesetzt) besteht, wie schon Budge und nach ihm Leydig hervorhebt, aus glatten Muskelfasern, so daſs die quergestreifte Muskulatur auf den Vorderdarm beschränkt erscheint / (Lorent 11, 1878).

Der erweiterte Anfangsteil des Darmes (welcher der Magendrüsen ermangelt) besitzt dagegen, wie auch Budge und Leydig erkannten, aufser der glatten auch quergestreifte Muskulatur; siehe den ersten Teil dieses Lehrbuches S. 75.

### Chondrostoma.

/ Im Anfangsstück des Darmes sind in die Schichten der glatten Muskulatur auch quergestreifte bündelweise eingeflochten / (Langer 3329, 1870).

## Dipnoër.

### Protopterus annectens.

/ Die Muscularis des Darmes ist aufserordentlich dünn und besteht aus einer inneren Ring- und einer äuſseren Längsschicht glatter Muskelfasern; eine Muscularis mucosae ist vorhanden. Meist liegt Lymphgewebe zwischen der Längs- und der Ringschicht der Muscularis.

Von der Muscularis ziehen zerstreute Muskelfasern in die Spiralklappe und vereinigen sich in der Achse der Spiralklappe zu einem Band, welches längs der Centralarterie und Vene verläuft / (Parker 6333, 1892).

**Amphibien und Reptilien.**

/ Die Muscularis des Darmes besteht aus glatten Muskelfasern. Der Kern zeigt eine Membran und einen körnigen Inhalt und ist bei Proteus 0,0160—0,0200‴ lang / (Leydig 3456, 1853).

Siredon pisciformis.

/ Die Ringmuskelschicht ist im Dünndarm kaum halb so dick wie im Duodenum / (Pestalozzi 4249, 1878).

Proteus anguineus.

/ Die Kerne glatter Muskelelemente aus der Muscularis des Dünndarmes sind spindelförmig, 48—52 $\mu$ lang, 4,5 $\mu$ breit und enthalten jeder 8—16—20 Nucleoli, welche bei mäfsiger Anzahl gewöhnlich in einer medianen Längsreihe angeordnet sind, wenn ihre Zahl jedoch 8 übersteigt, häufig der Wandung des Kerns anliegend unregelmäfsig zerstreut sind, so jedoch, dafs nie 2 Nucleoli in einem Querschnitt des Kerns sich finden. Die Nucleoli haben einen Durchmesser von 1—2,3 $\mu$ / (Auerbach 758, 1874).

Triton igneus.

/ Die Längsfasern der Muscularis des Dünndarms zeigen Kerne von 35—50 $\mu$ Länge und 3 $\mu$ Breite, die Querfasern Kerne von 35—50 $\mu$ Länge bei 5—7 $\mu$ Breite. In beiden Lagen sind die Kerne mit je 4—12 Nucleolis von 1,5—2 $\mu$ ausgestattet / (Auerbach 758, 1874).

Salamandra maculata.

/ Die Kerne der äufseren Längsschicht der glatten Muskulatur des Dünndarms sind 45—50 $\mu$ lang, 6—8 $\mu$ breit, diejenigen der Querschicht gröfser, nämlich 50—90 $\mu$ lang, 5—8 $\mu$ breit. Viele dieser Kerne zeigen zahlreiche kleinere, meist gleich grofse Nucleoli, sehr oft in einer medianen Längsreihe angeordnet, andere Male mehr zerstreut. Nur zuweilen zeichnet sich unter diesen multiplen Nucleolis einer derselben durch bedeutendere Gröfse aus; meist sind sie entweder fast gleich grofs oder wohl auch von der Mitte nach den Spitzen des Kerns hin stufenweise etwas kleiner werdend / (Auerbach 758, 1874).

**Reptilien.**

/ Im Mitteldarm zeigt die Muscularis eine innere Ring- und äufsere Längsschicht. Bei Varanus findet sich nach innen von der Ringschicht noch eine dritte, sehr dünne, diskontinuierliche Längsschicht.

Im Enddarm findet sich eine innere Ring- und eine äufsere Längsmuskelschicht in der Muscularis / (Giannelli e Giacomini 7992, 1896).

**Aves.**

/ In der Muskelhaut des Darmes findet Tiedemann die Ringschicht nach aufsen und die Längsschicht nach innen liegend / (Tiedemann 453, 1810).

/ Wie im Ösophagus läfst Owen auch im Darm die Ringschicht aufsen und die Längsschicht innen liegen / (Owen 212, 1868).

/ Auch Gadow spricht im Vogeldarm von der äufseren Ring- und inneren Längsschicht der Muscularis. Ist der Darm sehr eng, wie z. B. in der Mitte der Spirale der Tauben und Raubvögel, so scheint die Ringmuskelschicht die innere Längsschicht an Stärke bedeutend zu übertreffen. Bei weiten Därmen scheint das Umgekehrte der Fall zu sein / (Gadow in Bronn 6617, unvoll.).

Neuere Forschung ergab, das eine äufsere Längsschicht der Muscularis im Vogeldarm vorhanden ist, und dafs die innere Längsschicht als Muscularis mucosae zu deuten ist. Die nahe Verbindung der letzteren mit der Ringschicht der Muscularis beruht darauf, dafs im Vogeldarm eine Submucosa nur sehr wenig entwickelt ist.

### Columba.

/ Die Muscularis des Darmes zerfällt in eine äufsere Längs- und eine innere Ringschicht. Die Ringschicht ist die kräftigere. Im Dünndarm ist die Ringmuskelschicht ca. 0,14 mm dick; die Längsmuskelschicht beträgt 0,037 mm / (Cloetta 263, 1893).

## Mammalia.

/ Bei den Fleischfressern ist die Muscularis des ganzen Darmkanals verhältnismäfsig stärker als bei den anderen Tieren / (Ellenberger 1827, 1884).

/ Fleischfresser besitzen eine viel ausgebildetere Darmmuskulatur als Pflanzenfresser.

Im Dünndarm ist die Muskulatur in der Circumferenz des ganzen Rohres gleichmäfsig verteilt, während im Dickdarme die Längsfaserschicht entsprechend den Taeniae coli eine ganz erhebliche Stärke besitzt, zwischen diesen aber nur in einer äufserst dünnen Lage auftritt / (Toldt 5569, 1888).

/ Die Ringmuskelschicht ist verhältnismäfsig dünn im Caecum und Colon, während die Längsschicht unvollständig ist; die Fasern der letzteren sammeln sich in drei flachen, 10—15 mm breiten Bändern; so entstehen die charakteristischen Aussackungen des Dickdarms (siehe Kapitel: Enddarm) / (Piersol 3490, 1894).

### Equus caballus, Pferd.

/ Jejunum: Die Dicke der Muscularis beträgt 1 mm. Die Dicke der longitudinalen zu der der zirkulären Schicht verhält sich wie 1 : 2.

Ileum: Die Dicke der Muscularis beträgt 6—7 mm. Am Anfang des Ileums beträgt die Dicke der Muscularis 2—2½ mm.

Die Dicke der longitudinalen zu der der zirkulären Schicht verhält sich im Ileum wie 1 : 5—6.

Im Grenzbezirk des Ileums und Caecums bildet die zirkuläre Muskelschicht beim Pferde einen starken Wulst, welcher einem Sphinkter gleicht / (Schaaf 6655, 1884).

### Sus, Schwein.

/ Die Dicke der Muscularis beträgt im Ileum 3—4 mm / (Schaaf 6655, 1884).

### Wiederkäuer.

/ Nur im Grenzbezirk des Magens und Duodenums lassen sich wie im Magen drei Schichten der Muscularis nachweisen / (Schaaf 6655, 1884).

### Bos taurus, Rind.

/ Die Dicke der Muscularis ist im ganzen Dünndarm ziemlich gleichmäfsig $^1/_2$—1 mm / (Schaaf 6655, 1884).

### Lepus cuniculus, Kaninchen.

/ Im Dünndarm ist die Länge der Kerne der Zellen der Muscularis 25 $\mu$, Breite 4 $\mu$; sie sind multinukleolär / (Auerbach 758, 1874).

### Cavia cobaya, Meerschweinchen.

/ Die Kerne der glatten Muskeln im Dünndarm sind 14—18 $\mu$ lang, 3—4 $\mu$ breit, und jeder Kern enthielt 2—8, am häufigsten 3—6 kleine zerstreute Nucleoli / (Auerbach 758, 1874).

### Canis familiaris, Hund.

/ Die innere oder Ringfaserschicht der Muscularis des Hundedünndarms bildet, auf der gegen die Submucosa gelegenen Seite, eine Art Saum, welche vom Rest der Ringschicht durch eine Reihe von Bindegewebskernen getrennt ist. Die diesen Saum bildenden Muskelfasern sind dünner als die darunter liegenden; sie verlaufen schräg, weder rein quer noch längs. Es wäre demnach die Muscularis des Hundedarmes als aus drei Schichten bestehend aufzufassen, von aufsen nach innen: 1. der äufseren Längsschicht; 2. der Ringschicht; 3. der von Albini neu beschriebenen Schicht schräg verlaufender Fasern. Albinis Untersuchungen wurden von Boccardi und Tria fortgesetzt und auf ein gröfseres, vergleichend anatomisches Material ausgedehnt, haben jedoch bei der Mehrzahl der untersuchten Tiere ein negatives Resultat ergeben; die Untersuchungen sind noch nicht abgeschlossen / (Albini 639, 1885).

### Felis domestica, Katze.

/ Marchesini und Ferrari, welche die glatten Muskelfasern aus mehreren Zellen entstehen lassen, haben dieselben auch im Darme der Katze untersucht. Nach langer Behandlung mit starker Salpetersäure und nach langdauernder Färbung finden sie, dafs die glatte Faser nicht gleichartig ist, wie sie beim ersten Blick erscheinen kann, sondern sie besteht aus vielen verschlungenen Fäden, in welche sich das Zellprotoplasma aufgelöst hat. Die gewöhnlichen glatten Fasern bestehen aus einer Gesamtheit von Zellfasern, die kleiner und zusammengebunden sind. Jede Zellfaser enthält mehr als einen Kern und entsteht aus der Vereinigung mehrerer modifizierter embryonaler Zellen; nur der Kern in der Mitte bleibt jedoch sichtbar, weil sie sich untereinander anlehnen, und weil die anderen Kerne entweder teilweise oder gänzlich abgestorben sind / (Marchesini und Ferrari 7649, 1895).

### Fledermäuse.

/ Robin beschreibt eine innere Ring- und eine äufsere Längsschicht der Muscularis im Darm / (Robin 7563, 1881).

### Mensch.

/ Die Ringschicht der Muscularis geht in die Valvula Bauhini, aber nicht in die Kerkringschen Falten ein / (Kölliker 329, 1867).

/ Die Muscularis des Dünndarmes nimmt in ihrem Verlaufe bis zur Ileocäkalklappe an Stärke fortwährend ab; diese Abnahme ist besonders an der Längsfaserschicht ersichtlich, welche in der untersten Partie des Ileums stellenweise selbst mangeln kann / (Verson 318, 1871).

/ Beim Übergang des Ileums in das Caecum geht die Ringschicht der Muscularis völlig in die Bauhinsche Klappe über; die Längsschicht zieht oberflächlich vom dünnen auf das dicke Gedärm fort / (Toldt 5569, 1888).

## Serosa.

/ Die Serosa des Darmes der Wirbeltiere besteht aus Bindegewebe, das nicht selten, namentlich bei niederen Wirbeltieren, mancherlei Pigmentierungen zeigt; z. B. bei Chimaera monstrosa ist die äufsere Fläche des ganzen Verdauungskanales schwarzblau gefärbt, ähnlich der gröfste Teil des Tractus von Polychrus marmoratus, Chamaeleo pumilus; grüngolden ist bei Raja batis das Bauchfell an der Rückenseite, durchweg tiefschwarz bei Chondrostoma nasus, Pristiurus, Lacerta agilis, Anguis fragilis, Coronella u. a. / (Leydig 563, 1857).

/ Nicolas findet am Darm vom erwachsenen Salamander, dass die endothelialen Elemente an ihrer Unterfläche eine grofse Menge fibrillärer oder lamellöser Fortsätze aussenden, welche perpendikulär in die Interstitien der Bündel der glatten Muskulatur der oberflächlichen Schicht eindringen. Diese Fortsätze verzweigen sich, anastomosieren untereinander und setzen sich in das Bindegewebe fort, welches in den Interstitien der glatten Muskelfasern verläuft (de Bruyne). Ähnliche Resultate ergaben sich beim Kaninchen, Ratte, Maus und Igel.

Nur Schuberg hat diese Fortsätze schon vor Nicolas beschrieben, und zwar im Peritonealepithel des Darmes beim Ammocoetes. Nicolas glaubt auf Grund seiner Befunde an ein weitverbreitetes, wahrscheinlich allgemeines Vorkommen dieser Fortsätze.

Nicolas findet Intercellularbrücken zwischen den Endothelien des Peritoneums des Darms, so wie sie besonders von A. Kolossow beschrieben wurden, und auch das Bestehen eines Saumes kurzer und starrer Haare an der Oberfläche derselben Elemente (Dünndarm der Ratte) / (Nicolas 7430, 1895).

### Pisces.

/ Pigmentzellen sind in der Serosa des Fischdarmes nicht selten / (Owen 212, 1868).

/ Pilliet 415, 1885 erwähnte bei Selachiern zuerst die Serosa als eine Schicht kubischer Zellen; für Raja clavata und punctata beschreibt P. Mayer die Peritonealhülle als ein einschichtiges Epithel aus kubischen Zellen / (P. Mayer 417, 1888).

### Rana esculenta.

/ Das Peritonealepithel, vom Magen abgeschabt und in Jodserum ausgebreitet, zeigt grofse, klare, elliptische Kerne, welche bei der Flächenansicht einen mittleren Durchmesser von 12—15 $\mu$ aufweisen

und 1—8, recht häufig 3—4 Nucleoli von 1—2 $\mu$ Durchmesser einschliefsen. Die Nucleoli erscheinen ungewöhnlich dunkel/ (Auerbach 758, 1874).

Mammalia.

/ Die seröse Haut des Darmes ist aus Bindegewebsfasern und elastischen Fibrillen zusammengesetzt und von aufsen mit Endothelzellen bekleidet/ (v. Thanhoffer 5501, 1885).

Wiederkäuer und Schwein.

/ Es ist oft viel Fettgewebe in die Subserosa des Dünndarms eingelagert/ (Schaaf 6655, 1884).

Lepus cuniculus, Kaninchen.

/ Das Peritoneum des Dickdarmes ist viel mächtiger als das des Dünndarmes. Nach der Beschreibung Lipskys zu schliefsen dürfte dies in besonders starker Entwickelung der Subserosa seine Ursache haben/ (Lipsky 3523, 1867).

/ Peritonealepithel, von der äufseren Fläche des Magens abgeschabt: Die Kerne sind, von der Fläche betrachtet, elliptisch, 17—30 $\mu$ lang, 10—14 $\mu$ breit und enthalten jeder 2—20, sehr häufig 8—12 kleine, aber gleichgrofse Nucleoli/ (Auerbach 758, 1874).

Mensch.

/ Das umhüllende Peritoneum des Dünndarmes besteht aus gewöhnlichem Bindegewebe mit elastischen Fasern und sitzt entweder direkt dem Muskelschlauch auf oder durch Vermittelung eines lockeren, sparsamen Bindegewebes. Seine freie Fläche trägt einschichtiges Plattenepithel/ (Verson 318, 1871).

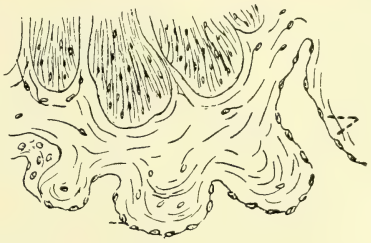

Fig. 146. **Teil des Peritoneums vom menschlichen Dickdarm.** Bei der Kontraktion legt sich dasselbe in Längsfalten, von denen einige im Querschnitt dargestellt sind. Müllersche Flüssigkeit. 90fach vergröfsert. Nach Brass 7482, 1896.

Fig. 146 (nach Brass 7482, 1896) zeigt die Serosa aus dem Dickdarm des Menschen; das unter dem Epithel liegende Bindegewebe ist hier sehr stark entwickelt.

## Wanderzellen im Epithel.

Die Wanderzellen des Darmes können eine einheitliche Schilderung (etwa wie das Epithel, die Muscularis und die Serosa des Darmes) nicht erfahren, da sie nicht eine einheitliche Schicht bilden, vielmehr bald zerstreut, bald in gröfseren oder kleineren Anhäufungen in den verschiedenen Geweben des Darmes gefunden werden. So mufs denn auch von mir in den verschiedensten Kapiteln auf das Vorkommen von Wanderzellen eingegangen werden. Besonders sind es neben dem vorliegenden noch folgende Kapitel, auf welche ich verweise: Falten und Zotten (Lymphzellen der Zotte) — Lymphgewebe und Lymphzellen des Darmes — auch das Kapitel

Resorption enthält hierher gehörige Notizen. An diesen Stellen werden auch die verschiedenen Arten von Wanderzellen des Darmes, welche von dem einen Beobachter hier, von dem andern dort konstatiert wurden, aufgezählt werden. Ich habe auch versucht, auf Grund dieses reichhaltigen Litteraturmaterials eine zusammenfassende Schilderung zu verfassen, doch hat mich dieselbe infolge der vielfach unvollständigen und sich mehr widersprechenden als ergänzenden Angaben nicht so befriedigt, dafs ich dieselbe hier wiedergeben möchte. Ich glaube jedoch, dafs sich heute bestimmt sagen läfst, dafs wir an den verschiedenen Stellen (im Epithel, im Zottengewebe, in den tiefen Schichten der Mucosa, in den Noduli) nicht mit gleichen Verhältnissen zu thun haben. Vielmehr spricht alles dafür, dafs wir die verschiedenen Wanderzellen des Darmes, auch diejenigen, welche die gleiche Abstammung haben mögen, an den verschiedenen Stellen in ganz verschiedenen Zuständen (z. B. des Alters oder der Thätigkeit) antreffen. Welche dies sein mögen, darüber verweise ich, wie gesagt, auf das Studium der einzelnen Kapitel.

Bedeutung der Lymphzellen im Darm: Der Vorgang der Lymphzellenwanderung zur Darmoberfläche mag zwar häufig beobachtet werden, ist aber nicht als ein funktionell bedeutungsvoller, sondern als ein durchaus nebensächlicher, der wahren Funktion der Lymphzellen sogar direkt zuwiderlaufender aufzufassen. Die Lymphknötchen des Darmes haben die Aufgabe, Wanderzellen zu liefern; mögen dann diese Zellen an der Stelle ihrer Bildung thätig sein, oder mögen sie wegwandern: jedenfalls ist ihre Aufgabe nicht, ins Darmlumen zu wandern, so häufig sie auch letzteres thun mögen. Die Lokalisation der Lymphzellenbildung in Mucosa und Submucosa steht im Zusammenhang mit den überaus günstigen Ernährungsverhältnissen, welche daselbst herrschen.

Es ist bekannt, dafs dem Lymphgewebe im tierischen Körper eine grofse Selbständigkeit und lokale Unabhängigkeit gegeben ist. Es ist nicht wie andere Organe an so enge räumliche Grenzen gebunden. So ist es zu verstehen, dafs das Lymphgewebe dem Nahrungszufluſs bis zur äufsersten Grenze entgegengeht. Damit ist auch der Beweis gegeben, dafs die Thätigkeit der Lymphzellen sich auch auf die vom Darme aufgenommenen Stoffe erstreckt. Mag diese Thätigkeit nun eine schützende oder eine verdauende, lösende, umwandelnde in irgend welchem Sinne sein. Jedenfalls ist es, wie ich schon anderwärts betont habe, nicht richtig, die Thätigkeit der Wanderzellen in erster Linie darin zu sehen, dafs sie Stoffe transportieren. Die Fähigkeit des Wanderns ermöglicht den Wanderzellen, dorthin zu gelangen, wo Stoffe sind, damit sie dort ihre Thätigkeit ausüben können; dagegen ist nicht oder jedenfalls nur in geringerem Mafse ihre Aufgabe, die Stoffe fortzuschleppen. Sie würden sich ja dadurch von der Quelle der Stoffe wieder entfernen! Es ist natürlich diese Art der Thätigkeit (als Transporteure) auch nicht ganz auszuschliefsen. Durch die Erfahrungen, welche die chemotaktischen Versuche der letzten Jahre gebracht haben, lernten wir, dafs Wanderzellen dorthin wandern, wo sich bestimmte Stoffe finden; dagegen haben uns diese Versuche nicht gelehrt, dafs die Wanderzellen, nachdem sie sich mit Stoffen beladen haben, etwa ebenso „zielbewufst“ (wenn ich diesen hierfür nicht ganz richtigen Ausdruck gebrauchen darf) wieder wegwandern würden. Ich schliefse

mich also durchaus den Forschern (es finden sich ähnliche Gedanken schon hier und dort in der Litteratur) an, welche den Umstand, dafs Wanderzellen manchmal die Epithelgrenze überschreiten und ins Lumen des Darmes zu liegen kommen, nicht als einen funktionell bedeutungsvollen, sondern als einen durchaus nebensächlichen und der wahren Funktion der Lymphzellen sogar direkt zuwiderlaufenden auffassen.

Doch erfordert es die Unparteilichkeit, dafs ich auch den Anschauungen anderer Rechnung trage; darum seien im folgenden Angaben von Forschern zusammengestellt, welche Wanderzellen im Darmepithel fanden, sei es, dafs sie diese Beobachtung einfach notierten, oder dafs sie darauf weiter- oder weniger weitgehende Hypothesen zu gründen versuchten.

/ Wanderzellen im Epithel: Hierher dürfte schon folgende Beobachtung Leydigs gehören. Zwischen den Cylinderzellen des Froschdarmes liegen andere Bläschen von sehr eigenthümlichem Aussehen. So beobachtete Leydig z. B. im Darm des Frosches, dafs zwischen den gewöhnlichen Elementen des Epithels rundliche Zellen von 0,0120‴ sichtbar sind, deren Inhalt aus zweierlei Substanzen besteht, einmal aus gröfseren gelblichen Körnern und Klumpen und dann aus hellen kleineren Kugeln. Man könnte daran denken, dafs es Epithelzellen seien, in welche gewisse Stoffe aus dem Darminhalte eingedrungen wären / (Leydig 3456, 1853).

/ Nach Eberth entstehen die Schleimkörper auf der Darmschleimhaut im Innern der Cylinder durch Umlagerung eines einfachen Kerns von einem Teile des Zelleninhalts, der sich mit ersterem zu einer Kugel zusammenballt, die sich dann mit einer Membran umgiebt und nach Schwund der Membran der ursprünglichen Epithelzelle frei wird. Die Mutterzellen fallen später aus dem Epithellager aus, und auf diese Weise kommt es zu Lücken in dem letzteren / (Eberth 552, 1861).

Wie wir die von Eberth damals gesehenen Vorgänge heute benennen würden, kann ich auch nach seinen Abbildungen schwer entscheiden; wahrscheinlich ist der Gedanke richtig, dafs es sich um Wanderzellen im Epithel handelt.

Nach Watney 278, 1877 fanden auch Rindfleisch 4686, 1861 und Eberth 1864 Rundzellen in den tiefen Schichten des Epithels.

/ Neumann hat die von Klebs und Waldenburg beschriebenen Psorospermien innerhalb der Epithelien der Darmschleimhaut beim Kaninchen gleichfalls gefunden. Er konnte eine vollständige Entwicklungsreihe derselben verfolgen; ammoniakalischer Karmin färbte nur die jüngeren Formen. Neumann untersuchte nur den abgestrichenen Darmsaft / (Neumann 15, 1866).

/ Weber fand unter dem Cylinderepithelium des Dünndarms kleine rundliche Zellen, welche er als junge, unentwickelte Formen desselben deutete; möglicherweise sind sie Lymphkörperchen des Zottenparenchyms, „auf ihrer Wanderung nach seiner Oberfläche begriffen“. v. Hessling kennt also die Durchwanderung / (v. Hessling 7405, 1866).

/ Zellenhaltige Epithelien sind häufig beobachtet und zur Aufstellung einer „freien endogenen Zellenbildung“ benutzt worden (Buhl, Remak) / (Arnstein 6509, 1867).

/ In die Epithelien können Zellen und Blutkörperchen eindringen. Aus dem Schleimhautgewebe treten Zellen zwischen den Epithelien ins Darmlumen aus.

Inwieweit die wandernden Zellen auch anderen Schleimhäuten zukommen, müssen weitere Untersuchungen lehren; Arnstein hat sie am Darm und Magen des Frosches und der Säuger und am Ösophagus des ersteren gesehen; einige gelegentliche Beobachtungen an der Schleimhaut der Respirationsorgane führten auch hier zum Nachweis lymphatischer Zellen zwischen den Epithelien / (Arnstein 309, 1867).

/ Arnstein ist der Meinung, dafs die in das Epithelstratum eingewanderten Zellen zum Teil zwischen den Epithelien in das Darmlumen austreten, zum Teil von den Cylinderzellen aufgenommen werden. Häufig findet man bei Kaninchen, Meerschweinchen, Hund und Katze das epitheliale Stratum mit runden oder ovalen, bald mehr, bald weniger granulierten, häufig gelben Zellen durchsetzt; dieselben liegen teils zwischen den Epithelien und dann häufig reihenweise hintereinander, teils innerhalb der Cylinderzellen und, wenn Becher vorhanden sind, auch innerhalb dieser. Arnstein will die Wanderung dieser Zellen zur Oberfläche direkt beobachtet haben; beim Frosch zeigen die ausgetretenen Zellen häufig Bewegungserscheinungen / (Arnstein 309, 1867 und 6509, 1867).

/ Nach Injektion von Anilinblau in die Lymphsäcke des Frosches fand Eimer einzelne, mit dem blauen Farbstoffe imprägnierte Zellen in den Bechern des Darmes, andere aber im Gewebe der Schleimhaut liegen. Er sieht darin den Beweis dafür, dafs ein Teil der in den Bechern liegenden Zellen zunächst aus den Maschen des Bindegewebes der Mucosa in die Becher und von da ins Darmlumen tritt / (Eimer 1810, 1867).

/ Auch Fries 2127, 1867 fand Rundzellen im Darmepithel; ebenso Verson 1870 / (Watney 278, 1877).

/ Zwischen den Epithelzellen des Kaninchendarmes stecken häufig in der Tiefe noch andere, kleinere Zellen, wie das auch E. H. Weber beschrieben hat. Doch sind diese Zellen über den Noduli zahlreicher, (Lipsky dürfte also nicht Ersatzzellen, sondern Wanderzellen im Auge haben).

Da, wo eine Lieberkühnsche Krypte an einen Nodulus anstöfst, sieht man auf dem Durchschnitte, dafs das Epithel auf dem Boden der Krypte seinen Charakter wechselt. Auf der einen Seite ist es noch nach Art des Zottenepithels und auf der andern Seite schon nach Art des Nodulusepithels gebaut (mit Kerneinlagerungen, Wanderzellen, Oppel) / (Lipsky 3523, 1867).

/ Edinger sagt über die im Selachierdarm liegenden zahlreichen Lymphzellenhaufen: Aus ihnen dringen massenhaft die kleinen Zellen herauf, durch das Bindegewebe hindurch, frei in das Darmlumen empor / (Edinger 1784, 1876).

/ Die Wanderzellen liegen nicht innerhalb der Epithelzellen, sondern zwischen denselben; Arnstein (Virchows Arch., Bd. 39, 1867) hat unrecht / (Watney 278, 1877).

/ Es finden sich zahlreiche Leukocyten im Epithel des Dünndarms von Emys europaea / (Machate 3672, 1879).

/ Stöhr fand im Magenepithel des Menschen lymphoide Zellen zwischen den cylindrischen Epithelzellen der Mageninnenfläche. Die von Eberth 1864 erwähnten rundlichen Zellen im Epithel sind möglicherweise lymphkörperchenartige, aus der Mucosa eingewanderte Zellen / (Stöhr 5359, 1883).

/ Die Frage der Priorität wird behandelt von Stöhr 5359, 1883. Während Frey die Vermuthung schon früher aussprach, dafs Speichelkörperchen durchgewanderte Leukocyten seien, erwies Stöhr als Thatsache, dafs unter normalen Verhältnissen zahlreiche lymphoide Zellen durch das Epithel wandern.

Jetzt findet Stöhr, dafs nicht nur in den Tonsillen, sondern auch in den Balgdrüsen, an den solitären wie konglobierten Drüsen des Darms sowohl wie der Bronchialschleimhaut normalerweise eine massenhafte Durchwanderung lymphoider Zellen durch das Epithel stattfindet. Die Wanderzellen schieben sich zwischen den Epithelzellen durch; es scheint nicht, dafs sie ins Innere derselben eindringen.

Bedeutung der Durchwanderung: Es fanden sich zahlreiche Lymphzellen im Epithel hungernder wie solcher Tiere, die zu verschiedenen Stunden nach der Mahlzeit getötet worden waren. Als Möglichkeiten der Bedeutung der Durchwanderung erwähnt Stöhr:

1. spielen die ausgeschiedenen Gebilde eine gewisse Rolle bei der Verdauung;

2. handelt es sich um Ausstofsung überschüssigen Materials.

3. Ausscheidung verbrauchten Materials (am Ende ihres Lebens stehende Lymphzellen).

Stöhr entscheidet sich nicht, sondern erklärt dies alles nur für Vermutungen / (Stöhr 5359, 1883 und 219, 1883).

Dann führt Stöhr noch an, dafs Klein ihn bestätige, dafs aber bei Watney, den Klein citiere, von Durchwanderung keine Rede sei, „sondern er betrachtet die Lymphkörperchen zu einem Netzwerk gehörig, welches, zwischen den Epithelzellen gelegen, mit dem unter dem Epithel befindlichen Reticulum des adenoiden Gewebes zusammenhängt und im Epithel des ganzen Darmes incl. des Magens vorhanden ist. Dieses Netzwerk stellt nach Watney die Wege dar, auf welchen das Fett in die Chylusgefäfse gelangt“ / (Stöhr 219, 1883).

/ v. Davidoff wirft seine Theorie über Bildung der Leukocyten aus dem Epithel auf (Jejunum des Menschen und Processus vermiformis des Meerschweinchens). Von den epithelialen Kernen (Hauptkernen) schnüren sich Nebenkerne ab (Knospung resp. direkte Kernteilung). Die Nebenkerne wandern durch die Basalmembran als Leukocyten weg. Der Vorgang soll für die Resorption der Nahrung von Bedeutung sein / (v. Davidoff 1561, 1886).

/ v. Davidoff findet neben den Kernen der Epithelzellen noch weitere Kerne in den Epithelzellen. Dies führt v. Davidoff zu der Ansicht, dafs genetische Beziehungen zwischen den Leukocyten und dem Epithel bestehen, wobei die kernhaltigen Fortsätze der Epithelzellen das Mittelglied abgeben, indem die Leukocyten sich von denselben abschnüren.

Die Abbildungen v. Davidoffs scheinen mir richtig gezeichnet und, wenn man davon absieht, sie zur Beweisführung für die damaligen Deutungen v. Davidoffs zu verwerten, sehr instruktiv. Ich gebe daher einiges aus denselben (siehe im Kapitel: Epithel und Bindegewebe) wieder. Endlich erkennt ja auch v. Davidoff (auf Seite 524) an, dafs die Auswanderung von Rundzellen durch das Epithel ins Lumen des Tractus intestinalis statthaben kann.

v. Davidoff bestätigt das Vorkommen zahlreicher Mitosen im Keimlager der Follikelknötchen, namentlich des menschlichen Darmes.

Zahlreiche Leukocyten im Oberflächenepithel des Processus vermiformis vom Meerschweinchen zeigen auch v. Davidoffs Präparate. v. Davidoff tritt dafür ein, dafs dieselben in zahlreichen Fällen im Innern der Zelle selbst ihre Lage hatten, doch lagen dieselben nicht selten auch intercellulär / (v. Davidoff 1562, 1887).

/ Die Leukocyten im Epithel des Froschdarmes können sich, wie auch die Epithelzellen selbst, mitotisch teilen. Was aus den Tochterzellen wird, bleibt noch ungewifs / (Nicolas 4073, 1887).

/ Der Meinung v. Davidoffs, der aus den Kernen der Epithelzellen die Kerne der Wanderzellen hervorgehen läfst, kann sich Paneth durchaus nicht anschliefsen.

Bei der Maus sowohl als auch beim Triton finden sich zahlreiche Wanderzellen im Epithel des Darmes. Sie finden sich häufig zwischen den basalen Enden der Epithelien, sehr selten, bei der Maus niemals gegen die freie Fläche derselben. Eine Auswanderung derselben in das Lumen des Darmes hat Paneth ebensowenig wie v. Davidoff gesehen, vor allem nicht an gefütterten Tieren. Sie ist jedenfalls sehr selten, wenn sie überhaupt stattfindet / (Paneth 4202, 1888).

/ Heidenhain beschreibt Einschlüsse in den Darmepithelien als häufig beim Meerschweinchen und Kaninchen, die er als Reste untergegangener Leukocyten anspricht.

Beim neugeborenen Hund fand Heidenhain Einschlüsse in den Darmepithelien **(Tafel I, Fig. 2 a—c)**, die ihm eiweifshaltige Ausscheidungen aus dem Protoplasma darzustellen scheinen, welche beim Beginn der Resorptionsthätigkeit der Zellen auftreten, allmählich aber verschwinden / (Heidenhain 2588, 1888).

Da Stöhr die Litteratur über die Leukocyten im Epithel eingehend studiert hat, gebe ich nach ihm eine historische Zusammenstellung.

/ Die im Darmepithel sich findenden Leukocyten erklärten für Epithelzellen E. H. Weber 5818, 1847, Heidenhain 321, 1858, Rindfleisch 4686, 1861 und Lipsky 3523, 1867.

Auch Lambl 3309, 1859, Remak (Virchows Arch. Bd. 20 S. 198, 1861), Eberth 552, 1861, Eimer (Virchows Arch. Bd. 16 S. 168, 1859), Langhans (Virchows Arch. Bd. 38 S. 522, 1867), Buhl 549, 1859 und Kölliker 329, 1867 liefsen die epitheliale Natur der fraglichen Gebilde unangetastet, aber sie erkannten in ihnen Schleimkörperchen (resp. Eiterkörperchen).

Eberth 1726, 1864 sprach sich gegen die Abkunft dieser Körper von Epithelzellen aus; ihm schien es wahrscheinlicher, dafs es Elemente seien, die von dem Zottenparenchym aus in den Darm wanderten und zu Schleimkörperchen werden. Diese wohl in Rücksicht auf die damals neuen Beobachtungen v. Recklinghausens (Virchows Arch. Bd. 28 S. 157, 1863) und auf eine Bemerkung von Frey 2108, 1862, S. 410 geäufserte Vermuthung unterstützte Eimer 1810, 1867. Arnstein 309, 1867 S. 527 hatte zuvor das Hinaufwandern lymphoider Körperchen zwischen den Epithelzellen, ja sogar das Eindringen in die Epithelzellen beschrieben.

Weitere Angaben über das Vorkommen von Leukocyten im Cylinderepithel, sowie die Durchwanderung desselben finden sich bei: Fries 2127, 1867 (S. 522); Watney 350, 1874, S. 293; Centralbl. f. d. med. Wissensch. S. 753, 1874; 278, 1877 (S. 451); Dolkowsky 1644, 1875; Edinger 1784, 1876 (S. 651); Machate 3672, 1878 (S. 443);

Frankenhäuser 2086, 1879; Rauber 4538, 1879; Stöhr 129, 1880; Bonnet 1165, 1880; Toldt 172, 1881 (S. 57) und Patzelt 4223, 1882 (S. 145).

Von den Genannten haben nur drei die Leukocyten gerade im Epithel der Lymphknötchen des Darmes beschrieben, und zwar Lipsky, Watney und Edinger. Der erstere hat die Leukocyten mit Epithelzellen verwechselt (S. 187). Watney hat zwar die Leukocyten erkannt, dieselben aber als Teile eines Netzwerkes angesehen, welches mit dem Reticulum des adenoiden Gewebes zusammenhängen soll.

Edinger war der Einzige, der an der Spiralklappe von Selachiern die massenhafte Durchwanderung von Leukocyten durch das Epithel gesehen und richtig erkannt hat.

Stöhr erbrachte das massenhafte Durchtreten von Leukocyten durch das Epithel der Lymphknötchenkuppen und dessen Konstanz bei allen Wirbeltieren.

Stöhr wurde bestätigt von Drews 1674, 1885, Paulsen 4225, 1885 und Flemming 2001, 1885 (Arch. f. mikrosk. Anat. Bd. 24), und seine Angaben wurden aufgenommen in die Lehrbücher von Toldt 1884, Gegenbaur 1885, Wiedersheim 1886.

Nach den Untersuchungen Stöhrs an den Lymphknötchenkuppen des Darmes (Verh. d. phys.-med. Ges. zu Würzb. Bd. 15 S. 8, 1880) — über Mandeln und Balgdrüsen (5362, 1884) — an der Conjunctiva palpebrarum (569, 1885) — in der Nasenschleimhaut (317, 1886) — in der Schleimhaut der Blase (Verh. d. phys.-med. Ges. zu Würzb. 1886) — sind wir berechtigt, überall da eine massenhafte Durchwanderung von Leukocyten anzunehmen, wo Lymphknötchen in Schleimhäuten gelegen sind.

Stöhr beschreibt die Durchwanderung von Leukocyten durchs Darmepithel bei Hund, Katze, Igel, Meerschweinchen. Die Leukocyten schieben sich zwischen den Epithelzellen durch. Die hierdurch hervorgerufenen Veränderungen sind anfangs gering; man sieht Leukocyten zwischen den Epithelzellen und von denselben gebildete Straſsen; dann werden die Epithelzellen von mehreren Seiten her eingedrückt, und ihre Gestalt wird eine unregelmäſsige. Weitere Veränderungen finden sich im Blinddarm des Kaninchens.

Das Epithel über Peyerschen oder Solitärknötchen (über den Kuppen der Knötchen bei höheren Wirbeltieren und Mensch) zeigt Einlagerung einer groſsen Zahl rundlicher Zellen mit ovalen oder runden Kernen. Die Form der Epithelzellen ist keine cylindrische; die Zellen sind oft nahezu sternförmig, oft ist nur das basale Ende verästigt; dann ist nicht selten die Basalmembran streckenweise unsichtbar, und die Ausläufer der Epithelzellen scheinen direkt in das Netzwerk überzugehen, das von den verästelten Zellen der Lamina propria gebildet wird. (v. Davidoffs Abbildung bezeichnet Stöhr als naturgetreu.)

Im Blinddarm des Kaninchens sieht man Bilder (siehe Fig. 147 bis 150), welche ein Eindringen der Leukocyten in die Epithelzellen glaubhaft machen. Man sieht da Zellen, welche in ihrem oberen Teile bauchig erweitert sind und dort eine verschieden groſse Anzahl, zehn und mehr, den Leukocyten gleichende Gebilde in sich bergen. (Diese Zellen sind offenbar dieselben Gebilde, welche früher als Stützen für die Lehre von der endogenen Zellenbildung galten und von Eberth 552, 1861 und Eimer 1809, 1866 im Anschluſs an die Auffassungen Buhls 549, 1859 und Remaks (Virchows Arch. Bd. 20

S. 198, 1861) beschrieben worden sind. Arnstein 309, 1867 hat diese Formen für durch eingewanderte Leukocyten bedingte Bildungen erklärt. Siehe auch Zawarykin 6005, 1883.)

Mit zunehmender Zahl der Leukocyten wird die Zelle immer mehr ausgebaucht; durch Ablösung und Zerreifsung entstehen auf weite Strecken parallel der Epitheloberfläche buchtige Höhlen. So geht eine ganze Anzahl von Epithelzellen unter dem Einflufs des Durchwanderungsaktes verloren, oder die dem Darmlumen zugekehrten Abschnitte der Cylinderzellen werden abgestofsen. Etwas Ähnliches hat Stöhr nur bei Katzen gefunden.

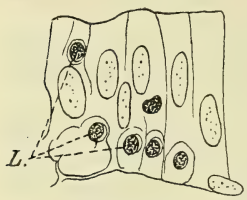


Fig. 147.

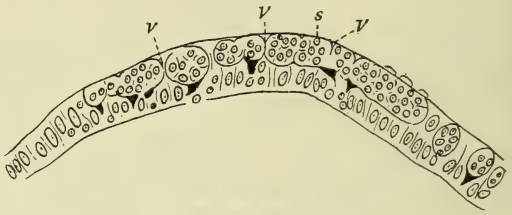


Fig. 149.

Fig. 148.

**Fig. 147. Aus einem senkrechten Schnitte durch das Caecum eines erwachsenen Kaninchens.** Epithel der Kuppe eines Lymphknötchens, ca. 504 mal vergrörsert. *L* Wanderzellen. Nach Stöhr 5366, 1889.

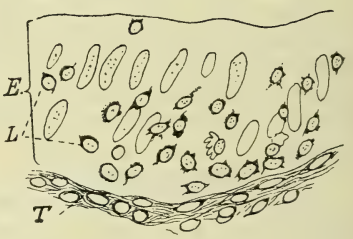


Fig. 150.

**Fig. 148. Aus einem senkrechten Schnitte durch das Caecum eines erwachsenen Kaninchens.** Epithel der Kuppe eines Lymphknötchens, 774mal vergrörsert. Nach Stöhr 5366, 1889.

**Fig. 149. Aus einem senkrechten Schnitt durch das Caecum eines erwachsenen Kaninchens.** Epithel der Kuppe eines Lymphknötchens. *s* Saum; *v* Verbindungsbrücken. 189mal vergrörsert. Nach Stöhr 5366, 1889.

**Fig. 150. Aus einem senkrechten Schnitt durch das Caecum eines erwachsenen Kaninchens.** Darmepithel. *E* Epithel; *L* Wanderzellen; *T* Lamina propria. 504mal vergr. Nach Stöhr 5366, 1889.

Die v. Davidoffschen Sekundärkerne sind nach Stöhr (nicht als in, sondern) als zwischen den Epithelzellen liegende Leukocyten aufzufassen. Stöhr erklärt sich ferner gegen die von v. Davidoff nicht für unmöglich gehaltene freie Kernbildung; wenn „sich diese Darstellung v. Davidoffs als unanfechtbar erwiesen hätte, würde für die von einer Position in die andere getriebene Lehre von der freien Kernbildung im Darmepithel ein neuer Unterschlupf geschaffen gewesen sein".

Stöhr findet (gegen v. Davidoff) Leukocyten auch im kutikularen Saum, wie auch zwischen den Epithelzellen in der Nähe ihrer freien Enden. Dafs v. Davidoff keine „Sekundärkerne" im Darmlumen fand, liegt in seiner Methode: indem er das Caecum injizierte, spülte er die gesuchten Gebilde weg. Dafs es sich nicht nur um Kerne,

sondern um Leukocyten handelt, weist Stöhr nach, indem er den Zellleib durch Vergoldung deutlich macht.

So giebt sich Stöhr der Hoffnung hin, die Hypothese, dafs überall da, wo adenoide Substanz unmittelbar unter dem Epithel sich findet, eine normale Auswanderung der Leukocyten statthat, für den Darmkanal als eine zutreffende erwiesen zu haben, indem er zeigte, dafs thatsächlich durch das Darmepithel, vorzugsweise durch jenes, welches die Kuppen der Lymphknötchen deckt, die Leukocyten in die Darmhöhle wandern. Die Durchwanderung durch Lymphknötchenkuppen ist unabhängig von den normalen Thätigkeitszuständen des Darmes.

Den Untergang der Auswanderer hält Stöhr für das Wahrscheinlichste (nicht Rückkehr der Fettbeladenen).

Zweck der Einrichtung unbekannt. Frühere Ansicht Stöhrs (Depots für auszuscheidendes Material) fiel durch Flemmings und seiner Schüler Nachweis, dafs in den Lymphknötchen eine stete Neubildung von Leukocyten stattfinde / (Stöhr 5366, 1889).

/ Ruffer findet beim Meerschweinchen zahlreiche Leukocyten in dem Epithel, welches die Peyerschen Noduli deckt. Im Gewebe, unmittelbar unter dem Epithel, beschreibt er Makrocyten (Metschnikoff) / (Ruffer 4845, 1890).

/ Schaffer macht gegen v. Davidoff geltend, dafs er (Schaffer) wie andere Autoren die überwiegende Mehrzahl der Leukocyten im Dünndarm des Menschen nur zwischen den Epithelzellen sieht, wenn auch der eine oder andere Leukocyt wirklich im Innern der Epithelzellen gefunden werden mag / (Schaffer 4934, 1891).

/ Rüdinger beobachtete den Durchtritt der Leukocyten zwischen den Cylinderzellen der Darmschleimhaut im Wurmfortsatz des Menschen und auch in der Eustachischen Röhre und in der Gallenblase / (Rüdinger 4841, 1891).

/ Stöhr hält für wahrscheinlich, dafs die meisten derjenigen Leukocyten, welche aufserhalb der Lymphdrüsen und der Lymph- und Blutgefäfse sich befinden, Vermittler von Resorptionsvorgängen sind (bei Ernährungsprozessen oder bei Entfernung von Gewebsteilen, welche rückgebildet werden).

Als Beweis führt Stöhr an: Vorkommen von Leukocyten-Ansammlungen in sich rückbildenden Organen, z. B. an der Vorniere niederer Wirbeltiere, an den Kiemen der Anuren, an der Thymus, am Processus vermiformis (auch Tonsillen und Trachomdrüsen).

Die Bedeutung der Durchwanderung der Leukocyten durch das Epithel auf die freie Oberfläche resp. in die Darmhöhle liegt wahrscheinlich darin, dafs die mit der Entfernung sich rückbildenden Körpermaterials betrauten und bei dieser Thätigkeit selbst zu Grunde gehenden Leukocyten auf dem kürzesten Wege nach aufsen gelangen.

Es ist indessen möglich, dafs dem Durchwanderungsprozefs noch eine andere Bedeutung zukommt; es ist denkbar, dafs dieser ursprünglich nur der Abfuhr dienende Vorgang weitere Verwendung erfährt, schliefslich durch Funktionswechsel anderen als den ursprünglichen Zwecken dienstbar wird und dadurch sich eben länger erhält / (Stöhr 5365, 1891).

/ 1892 findet Stöhr, dafs das Hauptgewicht nicht auf die Durchwanderung, sondern auf die Einwanderung zu legen ist; doch sieht er in deren Zweck, der Rückbildung anheimfallendes Körpermaterial zu entfernen. Andererseits erkennt er aber an, dafs die Resorptions-

thätigkeit der Leukocyten zu Diensten der Nahrungsaufnahme stehen kann / (Stöhr 1226, 1892).

/ Die Zahl der im Darmlumen des Menschen vorgefundenen Wanderzellen (im Kutikularsaum selbst sind bisher keine Leukocyten beobachtet worden) steht nicht im Verhältnis zu den im Epithel vorhandenen Leukocyten. Es scheint danach wahrscheinlich, dafs nicht alle Zellen auf der Durchwanderung in das Darmlumen begriffen sind, sondern dafs ein Teil von ihnen nur behufs der Teilung in das Epithel wandert (Chemotaxis?), um nach Vollendung dieses Prozesses in das Stratum proprium wieder zurückzukehren / (Böhm und v. Davidoff 7282, 1895).

Halte ich zum Schlusse alle vorgebrachten Beweise für die Bedeutung des Durchwanderungsvorganges zusammen, so scheint mir keiner derselben überzeugend. Ich halte dafür, dafs der Durchwanderung eine Bedeutung in dem Sinne der Autoren überhaupt nicht beizulegen ist; eine Bedeutung kommt nur den Leukocyten im Darme zu, welche die Epithelgrenze eben nicht überschreiten; diejenigen, welche dies thun, sind verloren und haben ihre Bedeutung für den Organismus verloren.

## Falten und Zotten.

### Vorkommen von Falten und Zotten bei verschiedenen Wirbeltiergruppen.

Die Zotten uud Falten wurden schon in alter Zeit (z. B. von Brunner, Hedwig, Rudolphi, Treviranus, Meckel) erwähnt und mehr oder weniger scharf von den Falten geschieden.

/ Die Darmzotten wurden auch Flocken genannt. Daher stammt der Name Flockenhaut für die Mucosa. Treviranus kannte Zotten schon bei den Säugetieren und den meisten Vögeln / (Treviranus 5606, 1814).

/ Meckel unterscheidet 1819 scharf zwischen Zotten und Falten. Er nimmt als Grundform für die Darmzotten an: ein an der Basis breites, an der Spitze verschmälertes Blatt. Er bildet die Zotten bei verschiedenen Tieren bei schwacher Vergröfserung ab und beschreibt die Blutgefäfse und die Gestalt der Zotten / (Meckel 6566, 1819).

/ Der von Rudolphi damals schon vor beinahe 30 Jahren aufgestellte Satz, dafs wahre Zotten nur bei der Mehrzahl der Säuger und bei sehr vielen Vögeln vorkommen, behält seine volle Gültigkeit. Wo aber Zotten fehlen, sind gewöhnlich Falten vorhanden, wodurch die einsaugende Oberfläche, wenngleich nicht so sehr, vergröfsert wird / (Rudolphi 6644, 1828).

/ Zotten sind allgemein den Säugern und Vögeln eigen / (Leydig 563, 1857).

/ Zotten finden sich bei den Säugern und den Vögeln. Bisweilen begegnet man ihnen auch bei Reptilien und Fischen; aber der Mehrzahl der oviparen Vertebraten fehlen sie, oder sie sind nur unvollkommen entwickelt / (Milne Edwards 386, 1860).

/ Bei Kaltblütern darf man eigentlich nicht von Zotten, sondern nur von Falten sprechen. Die Bezeichnung der letzteren als Zotten hat sich aber allgemein eingebürgert / (Heidenhain 2588, 1888).

/ Bei Fischen noch unvollkommen und selten auftretend, kommen eigentliche Darmzotten erst bei Amphibien, zumal bei den ungeschwänzten, zu deutlicher Entwicklung. Daneben persistieren aber alle möglichen Faltenbildungen / (Wiedersheim 7676, 1893).

/ Die Valvulae conniventes Kerkringii des Menschen, die man als Faltenbildungen ansehen kann, welche die aufsaugende Fläche des Dünndarms vermehren, kommen auffallenderweise bei den Wirbeltieren nicht mehr vor / (Nuhn 252, 1878).

/ Bezüglich des Zustandekommens der Faltenbildung ergeben sich häufig Parallelen zwischen Ontogenese und Phylogenese. Stets sind Längsfalten als die primitivsten, auf die Vergrößerung der resorbierenden Fläche gerichteten Einrichtungen zu betrachten. (Eine höhere Stufe repräsentiert schon die durch ihren lymphadenoiden Bau ausgezeichnete Spiralfalte). Bei Selachiern, und das gilt auch für zahlreiche andere Fische, werden jene Längsfalten durch Querfalten unter Erzeugung von Kryptenbildungen von wechselnder Tiefe und Form untereinander verbunden. Indem dann die zwischen diesem netz- und gitterartigen Faltensystem liegenden Vertiefungen (Krypten) immer weiter einsinken, bilden sich die vertieften Felder, von welchen die tubulösen Drüsen des Darmkanals ausgehen / (Wiedersheim 7676, 1893).

/ Stöhr sagt in der neuesten Auflage seines Lehrbuches: Vertiefungen der Schleimhaut sind vom Pylorus abwärts in der ganzen Länge des Darmes zu finden. „In der ursprünglichsten Form bestehen sie noch bei Fischen, wo sie dadurch zu stande kommen, daſs der Länge des Darmes parallel verlaufende Schleimhautfalten durch kleine Querfalten miteinander verbunden werden. Senkrechte Durchschnitte dieser seichten Vertiefungen geben das Bild eines kurzen, weiten Schlauches, den wir Krypte nennen. Bei den Säugetieren sind die Krypten tiefer; ihr Lumen ist enger; dicht nebeneinandergereiht, erscheinen sie unter dem Bilde einfacher tubulöser Drüsen“ / (Stöhr 8185, 1896).

Ich kann mich mit den vorausgestellten Worten Wiedersheims ganz, mit der Deutung Stöhrs dagegen gar nicht einverstanden erklären. Ich brauche darauf des näheren nicht einzugehen, da ich schon im ersten Teil dieses Lehrbuches auf S. 21 geschildert habe, daſs ich eine Bildung von Drüsen aus Krypten durch Zellverminderung für unwahrscheinlich halte. Wohl aber kann, wie dies auch Wiedersheim annimmt, von den Krypten die Drüsenbildung als eine Zellvermehrung ausgehen. Ich glaube daher, daſs die sämtlichen Beobachtungen, auf welche Stöhr seine vorstehende Schilderung gründet, nicht in das Kapitel Drüsen, sondern in das Kapitel Falten gehören und habe sie dementsprechend hier eingereiht.

## Pisces.

/ Den Fischen fehlen Darmzotten / (Rudolphi 6644, 1828).

/ Meckel beschreibt im Fischdarme die Falten; Zotten finden sich selten, doch, z. B. nach Cuvier, bei Tetrodon mola, nach Meckel bei diesem, Tetrodon testudinarius und Mugil cephalus, nach Rathke bei Ammodytes tobianus, Esox lucius, Perca lucioperca, Pleuronectes maximus / (Meckel 455, 1829).

Auch Rathke 4520, 1837 macht Angaben über Schleimhautfalten des Darmes bei Fischen.

Die Darmfalten beschreibt Stannius 1223, 1846 und 411, 1856.

/ Leydig erwähnt Zotten im Darm folgender Fische: Squatina, Spinax niger, Torpedo, Trygon pastinaca / (Leydig 563, 1857).

/ Das Fehlen von Darmzotten bei gewissen Fischen, z. B. bei Scorpaena, wurde schon durch Cavolini (Memoria sulla generazioni dei Pesci e dei Granchi, 1787, p. 16) konstatiert. Meckel (Deutsches Archiv Bd. V. pl. 4. fg. 1—7) beschrieb sie dagegen bei verschiedenen Plagiostomen.

Zotten finden sich selten bei Fischen, dagegen Falten, deren Anordnung makroskopisch beschrieben wird / (Milne Edwards 386, 1860).

/ Auch Moreau beschreibt Zotten im Darme mehrerer Fische / (Moreau 387, 1881).

/ Pilliet bezeichnet als Eigentümlichkeit der Fische, bei denen die Magendrüsen rudimentär sind oder fehlen, dafs die Darmschleimhaut sehr dick ist, und dafs die Falten oft komplizierter als bei den anderen Fischen sind; auch ist ihr Darm kürzer / (Pilliet 415, 1885).

/ Der Darm der Reptilien, Amphibien und Fische besitzt an Stelle der Zotten einfach leistenförmige Erhebungen, welche teils parallel der Längsrichtung des Darmes verlaufen, teils unregelmäfsige engere oder weitere Netze bilden / (Vosseler 7478, 1895).

## Myxine.

/ Die Schleimhaut aller Teile des Tractus ist nach J. Müller entweder ganz glatt oder nur mit minimalen Längsfältchen versehen. Das Epithel flimmert nicht / (Edinger 1784, 1876).

### Petromyzonten.

/ Über die Spiralklappe weg geht bei Petromyzon fluv. ein weitmaschiges Netz kleiner niederer Schleimhautbälkchen. Dies Netz „stellt das erste Auftreten einer Formation (Vereinigung von Längsfalten und Querfalten zu Krypten) dar, deren höhere, vervollkommnete Grade uns in den Lieberkühnschen Krypten des Säugetierdarmes begegnen“ / (Edinger 1784, 1876).

### Selachier.

/ Auf der Spiralklappe finden sich kurze gefäfshaltige Zotten mit längsverlaufenden glatten Muskelfasern. Es finden sich auch ziemlich tiefe Drüsenschläuche / (Pilliet 415, 1885).

### Ganoiden.

/ Es läfst sich im Mitteldarm ein vorderer klappenfreier (Zwischendarm) und ein hinterer, die Spiralklappe enthaltender Teil unterscheiden.

Der Zwischendarm enthält bei Lepidosteus runde, öfter verzweigte Blindsäcke der Schleimdrüsen; nach Edinger entstanden sie aus den Magendrüsen durch Schwinden des Labzellenteiles. Auch für Polypterus giebt Leydig derartige Blindsäcke an dieser Stelle an, doch hält er sie für Analoga der Lieberkühnschen Drüsen / (Edinger 1784, 1876).

/ Bei Acipenser besitzt das Duodenum inwendig in zahlreichen, gröfseren und kleineren polygonalen Zellenräumen einen sehr komplizierten Sekretionsapparat / (Stannius in Siebold und Stannius 411, 1856).

**Teleostier.**

/ Die hochgradigste Ausbildung des von den Schleimhauttrabekeln gebildeten Netzes zeigt der Mitteldarm der Teleostier. Alle Übergangsformen von der Längsrinne des Darmes bis zu schlauchförmigen Krypten mit ovaler bis kreisrunder Öffnung finden sich bei Teleostiern.

Am reichlichsten ist die Faltenbildung bei den meisten Cyprinoiden, bei Gadus lota und Gonostoma denudatum. Reine Längsfalten ohne Kryptenbildung finden sich z. B. bei Pleuronectes solea. Ähnliche Anordnungen finden sich nach Rathke bei: Atherina Boyeri, Cyprinus chrysophrasius, Cypr. barbus, Syngnathus variegatus und argentosus und Gobius batrachocephalus / (Edinger 1784, 1876).

/ Zottenartige Auswüchse sind dagegen selten.

Nach Rathke ragen bei Crenilabrus fuscus und perspicillatus zungenförmige Zacken in den Darm; auch bei Corvina nigra, Gobius melanostomus und Balistes ist der Rand der Schleimhaut gekräuselt und vielfach ausgeschnitten. Zungenförmige Zotten finden sich fast im ganzen Darm des Mugil cephalus. Bei Cyprinus barbus fanden Meckel und Rathke (gegen Cuvier) keine Zotten / (Edinger 1784, 1876).

/ Im Dünndarm ist die Oberfläche der Mucosa eben beim Stockfisch; schräge Längsfalten oder wellenförmige zeigen sich bei anderen, schwache Querfalten beim Hering, netzförmige Falten z. B. bei Muraena und beim Stör / (Owen 212, 1868).

Orthagoriscus mola.

/ Im oberen Teil des Darmes stellt die Innenfläche Zotten täuschend dar; doch zeigen sich auch hier Unterschiede / (Rudolphi 6644, 1828).

/ Nach Owen ist die Oberfläche des Dünndarms zottig; am Beginn des Darmes sind die Zotten am längsten / (Owen 212, 1868).

Esox lucius.

/ Grimm beschreibt lange, cylindrische Zotten im Dünndarm, welche gegen den Dickdarm hin dicker werden und weiter auseinander rücken / (Grimm 6583, 1866).

Salmo.

/ Die Falten des Dünndarms werden weniger, breiter und weniger schräg gegen das Rectum. Der Anfang des Rectums ist durch eine breite Querfalte oder Ringfalte markiert, der mehrere andere, weniger entwickelte folgen, die den Valvulae conniventes des menschlichen Jejunums gleichen / (Owen 212, 1868).

Chondrostoma.

/ Obwohl Langer bekannt ist, dafs Drüsen fehlen, benennt er doch das Anfangsstück des Darmes: Magen. Darmfalten: Leisten-

oder kammartige Falten reichen vom Schlunde bis an den After herab. Sie sind im Magen länger, im Afterdarm kurz, beinahe zottenartig / (Langer 3329, 1870).

Amiurus catus.

/ Macallum beschreibt die Falten der Mucosa im Mitteldarm eingehend / (Macallum 3660, 1884).

## Amphibia.

Rudolphi 6644, 1828 sagt, dafs Zotten im Amphibiendarm fehlen. Die Falten des Darms beschreibt Meckel 455, 1829 eingehend, ebenso Stannius in Siebold und Stannius 411, 1856.

/ Milne Edwards beschreibt die Anordnung der Falten und vergleicht sie mit der bei den Fischen, Reptilien und Vögeln; auch bei den Säugern beschreibt er die Falten der Mucosa und trennt dieselben von den Zotten / (Milne Edwards 386, 1860).

Salamandra maculata.

/ Im vorderen oberen Stück gegen das Duodenum zerfallen die Schleimhautfältchen des Dünndarms in kleine, bald zungenförmige, bald dreieckige Segmente. „Es dürfte sich wohl rechtfertigen lassen, auf diese kleinen Segmente der Leisten den Namen Zotte anzuwenden, wie dies auch bereits Hyrtl gethan hat, dagegen die Fältchen, gleichsam die Muttergebilde der kleinen Erhabenheiten, mit dem Namen Zottenleisten zu bezeichnen.“

Fig. 151.

Fig. 152.

Fig. 151 u. 152. **Salamandra maculata.** Einfache Formen von Zotten. Lymphgefäfsschlingen schwarz, Blutgefäfse natürlich gefüllt. Nach Levschin 3436, 1870.

Fig. 153.

Fig. 153. **Salamandra maculata.** Schmale Zotten mit engen Lymphgefäfsschlingen und engen Ausläufern derselben. Lymphgefäfse schwarz, Blutgefäfse natürlich gefüllt. Nach Levschin 3436, 1870.

In den Zotten bilden die Blutgefäfse ein nach der Längsachse der Zotte gestrecktes Maschenwerk. Das Netz der grofsen Zotten geht aus besonderen kleineren Arterien hervor und giebt auch ein besonderes Venenstämmchen ab.

Das typische Lymphgefäfs der Zotte geht aus dem Randgefäfs der Kämme hervor. Das Randgefäfs des Kammes biegt in einem sanft gekrümmten Bogen in die Basis der Zottenerhabenheiten ab und giebt dann in die Zotte, je nach ihrer Breite, zwei bis vier aufsteigende Ästchen ab, welche durch wiederholte Anastomosen sich zu einem Netze vereinigen. Von den Abbildungen Langers, welcher

das verschiedene Verhalten der Lymphgefäfse in den Zotten genau schildert, gebe ich in Fig. 151—153 einige wieder / (Levschin 3436, 1870).

## Rana.

/ Beim Frosch finden sich statt der Darmzotten Darmfalten. Rindfleisch glaubt auch beim Frosch ein centrales Chylusgefäfs zu erkennen / (Rindfleisch 4686, 1861).

/ Bei Rana temporaria fehlen Zotten / (Grimm 6583, 1866).

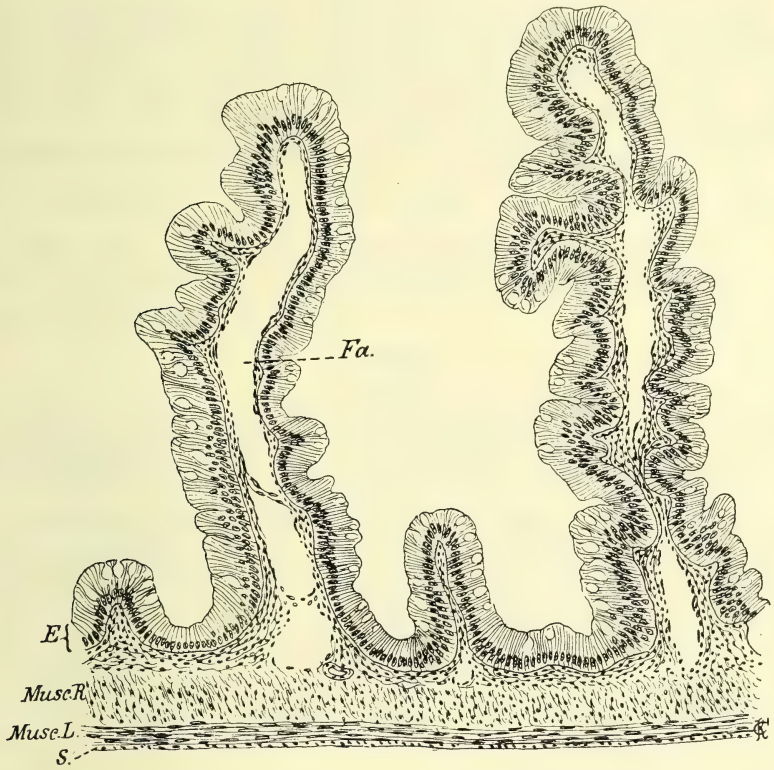


**Fig. 154. Anfangsteil des Dünndarmes vom Frosch.** Längsschnitt. *Fa* Falten; *E* Oberflächenepithel; *Musc.R* Ring- und *Musc.L* Längsschicht der Muscularis; *S* Serosa. Vergrößerung 108fach.

/ Im Darme von Rana esculenta finden sich keine eigentlichen Zotten; da man aber die Aufwürfe der Schleimhaut als zottenähnliche Formationen betrachten kann, bezeichnet sie Langer als Zottenblätter und Zottenleisten / (Langer 8218, 1866).

/ Bei Rana temporaria kann man auf die Segmente der Leistchen die Bezeichnung Zotte anwenden. Es bildet darin Rana temporaria eine Übergangsformation von Rana esculenta und Bufo / (Langer 8218, 1866).

Falten: / Im Anfang des Darmes beim Frosch findet sich ein Netz feinster Fältchen; dann nehmen die Falten Taschenventilform an gegen Rückstauung der Speisen (Ecker und Wiedersheim 425, 1882).

Wie sich diese grofsen Falten im Anfangsteil des Darmes beim Frosch im Schnitte darstellen, zeigt meine Fig. 154. Dieselbe giebt zugleich einen Überblick über den Schichtenbau des Darmes. Man vergleiche auch eine (im Kapitel Chylus- und Lymphgefäfse des Darmes gegebene) Figur Langers, aus welcher hervorgeht, dafs die grofsen Räume in den Falten zum grofsen Teil dem Lymphgefäfssystem angehören, während Venen und Arterien kleinere Gefäfse sind.

Bufo, Kröte.

/ Die Kröte besitzt ganz abweichend vom Frosch wahre Zotten; dieselben sind gleich unter dem Pylorus klein, werden aber später so hoch, dafs ihre Länge die Breite um beinahe das Doppelte übertrifft; sie besetzen aber kaum mehr als nur das obere Drittel des Dünndarmes / (Langer 8218, 1886).

Hoffmann in Bronn 6617, unvoll., bestätigt dies für Bufo variabilis.

Bufo agua.

/ Der Dünndarm hat zarte, netzförmige Falten. Der Dickdarm ist eine Erweiterung des Darmkanals mit starken Falten / (Klein 3004, 1850).

## Reptilia.

/ Die meisten der untersuchten Saurier und saurierähnlichen Ophidier haben Längsfalten und nur wenige einen zottenartigen Bau.

Sehr niedrige und seltene Falten haben Typhlops septemstriatus, Bipes lepidopus und viele Geckonen und Agamen.

Sehr grofse und zahlreiche, dicht nebeneinander stehende Falten fand Meckel bei Gecko fimbriatus in der vorderen Hälfte des Darmkanals, und vielleicht sind sie hier am ansehnlichsten, indem sie so lang als der Durchmesser des Darmes, zwei Linien, sind / (Meckel 3827, 1817 und 6555, 1819).

/ Es finden sich allgemein Längsfalten (Cuvier, Home). Querfalten findet Meckel nur bei: Tubinambis, sowohl beim amerikanischen Wachhalter (Lacerta monitor Oppel; Tubinambis americanus Daudin), als dem bengalischen (T. bengalensis Daudin) und dem gefleckten (T. maculatus Daudin).

Bei Tubinambis bengalensis sind die Querfalten in eine Menge von wahren zugespitzten Zotten ausgeschnitten, von denen sich zwischen den Falten keine Spur findet / (Meckel 3827, 1817).

/ Einen zottenartigen Bau haben Typhlops oxyrhynchus, Ophisaurus ventralis und Chirotes propus. Bei den beiden letzteren sind die Zotten sehr ansehnlich, dichtgedrängt und bilden quere, dünne Blätter. Sie nehmen nur das vordere Vierteil des Darmes ein. Bei Typhlops oxyrhynchus nehmen sie die vordere Hälfte ein und gehen allmählich in starke Längsfalten über, welche bis zum Dickdarm reichen. Auch dieser ist wie der Blinddarm stark der Länge nach gefaltet / (Meckel 3827, 1817 und 6555, 1819).

/ Zotten beschreibt Meckel ferner bei: Lacerta ameiva, jamaicensis Daudin, Typhlops crocotatus, Boa, Anguis fragilis.

Bei einigen Ophidiern findet sich ein zellenartiger Bau, dessen Entstehung schon Meckel auf einen gekräuselten Bau der Längen-

falten zurückführt. Meckel giebt auch Flächenansichten der Faltung im Dünn- und Dickdarm / (Meckel 3827, 1817).

/ Buerger beschreibt und bildet ab die Darmzotten bei einer Anzahl von Tieren, erwähnt auch die Falten im Darm mehrerer Reptilien, Amphibien und Fische.

Bei Anguis fragilis beschreibt er gleichfalls auf den Längsfalten aufsitzende Zottenbildungen. „Plicae ipsae, parte ultima intestini tenuis excepta, in margine libero plus minusve profunde in villos diffinduntur“ / (Buerger 6506, 1819).

/ Schildkröten, Krokodilen, Eidechsen und Schlangen fehlen Darmzotten, wenn auch einzelne Vorsprünge der Mucosa (feine Falten etc.) funktionell eine ähnliche Bedeutung haben mögen / (Rudolphi 6644, 1828).

/ Die Falten des Reptiliendarmes beschreibt Stannius / (Stannius in Siebold und Stannius 411, 1856).

/ Giannelli und Giacomini beschreiben die Falten im Mitteldarm von verschiedenen Reptilien / (Giannelli e Giacomini 7992, 1896).

### Chamaeleon.

/ Es finden sich auf den Falten blattartige Zotten / (Stannius in Siebold und Stannius 411, 1856).

### Ophidier.

/ Während sonst bei den Ophidiern die Mucosa dicke, unregelmäfsige Falten bildet, finden sich bei Vipera Naja sechs Kreisfalten / (Meckel 3827, 1817).

/ Schlegel beschreibt die Falten des Darmes; die Oberfläche der Schleimhaut erscheint immer wie samtartig durch zahlreiche kleine Fransen; bisweilen sind diese Zotten, wie bei Python bivittatus, so entwickelt, dafs sie ein büschelförmiges Aussehen erhalten; bei Eryx endlich bilden sie platte, dichtstehende, blattförmige Papillen. Alle diese Bildungen verschwinden gegen das Ende des Dünndarms, wo sich Längsfalten zeigen; nur bei Python finden sich hier Querfalten / (Schlegel 448, 1837).

/ Bei einigen Ophidiern ist der Dünndarm durch den Besitz von spiralförmig gewundenen Klappen, welche inwendig starke Vorsprünge, ja Septa bilden, ausgezeichnet (Python); bei anderen bleibt er einfach / (Stannius 1223, 1846).

### Schildkröten.

/ Der netzförmige Bau der Dünndarmschleimhaut kommt vorzugsweise den Seeschildkröten zu. Ferner findet er sich auch bei einigen Sauriern, namentlich Chamäleon / (Meckel 3827, 1817).

### Krokodile.

/ Stannius beschreibt im Anfangsteil des Dünndarmes Zotten / (Stannius in Siebold und Stannius 411, 1856).

/ Beim Nilkrokodil finden sich im Dünndarm feine, netzartig verbundene Schleimhautfalten / (Jäger 3195, 1837).

## Aves.

/ Die längsten Darmzotten besitzen die hühnerartigen Vögel, und die Enten und Gänse. Hedwig und Rudolphi fanden sie beim Huhn noch einmal so grofs als beim Menschen, absolut genommen. Auch die Raubvögel haben lange Zotten, namentlich der Adler, der Mäusehabicht und die Eulen. Den Singvögeln schienen sie Rudolphi zu fehlen; statt der Zotten sieht man viele feine, geschlängelte oder in Zickzack verlaufende Querfalten. Auch die Form der Zotten beschreibt Tiedemann für verschiedene Vögel / (Tiedemann 453, 1810).

/ Zotten sind den Vögeln allgemein eigen / (Leydig 563, 1857).

/ Bei manchen Vögeln (Schnepfen, Reihern, Raben u. a.) finden sich im Dünndarm statt der Zotten zickzackförmige Fältchen, die oft Netze bilden, was bei Amphibien und Fischen die vorherrschende Form ist / (Nuhn 252, 1878).

/ Die Zotten stehen in der Regel sehr dicht im Duodenum; nach dem Ende des Darmes hin nehmen sie meistens an Länge und Zahl ab / (Gadow 2183, 1879).

/ Die Zotten sind oft von bedeutender Gröfse, z. B. bei Grus, Ratitae, sehr dicht in der Regel im Duodenum. Im Enddarm wiegen Quer- und Längsfalten vor, doch können sich die Zotten auch in diesen Darmabschnitt und selbst in die Blinddärme hinein erstrecken / (Gadow in Bronn 6617, unvoll.).

### Struthio.

/ Die Zotten des Dünndarmes sind dünn, lang und zahlreich / (Owen 212, 1868 und Nuhn 252, 1878).

/ Im Enddarm des Straufses werden nach Perrault, durch einen Bündel Längsfasern, ähnliche Taschen wie im menschlichen Dickdarm gebildet / (Carus 1394, 1834).

/ Während bei den meisten Vögeln die Innenwände des Dickdarmes nur durch Zotten, Längs- oder Querfältchen etwas vergröfsert werden, bilden sie bei Struthio zahlreiche, ziemlich hohe Falten und Taschen / (Gadow 2183, 1879).

/ Die Schleimhaut des Duodenums und des Dünndarmes trägt blattförmige, sehr dünne, aber fast 0,5 cm lange, wellig wogende Zotten. Der Enddarm wie die Blinddärme tragen keine Zotten, aber überall sehr feine dichtstehende Drüsenöffnungen. Die äufserlich als Einschnürungen erscheinenden Bänder des Enddarmes werden durch 0,5—1 cm hohe, aus doppelten Erhebungen der Mucosa und Muscularis entstandene Leisten gebildet. Nach Macalister finden diese Falten ein Analogon in den Valvulae conniventes des menschlichen Dünndarmes / (Gadow in Bronn 6617, unvoll.).

### Rhea.

/ Das Duodenum beginnt mit einem 5—6 cm langen, darmartigen Abschnitte, dessen Innenwand, wie die des Zwischenschlundes, mit ziemlich dünner verhärteter Cuticula bekleidet ist; gegen das Duodenum ist dieser Pylorusmagen scharf durch eine ringartige Falte abgesetzt; darauf folgt das erweiterte Duodenum, und zwar beginnt es auf seiner Innenfläche mit einem 2—3 cm breiten Ringe dichtstehender, langer Zotten, welche bald sehr klein werden. Die

Schleimhaut des Enddarmes bildet zarte Maschen mit kurzen Zotten / (Gadow in Bronn 6617, unvoll.).

### Dromaeus.

/ Die Zotten bestehen aus schmalen Blättern / (Owen 212, 1868).

/ Im Enddarme werden die Maschen niedriger, behalten aber die Zotten / (Gadow in Bronn 6617, unvoll.).

### Casuarius.

/ Beim Kasuar erstrecken sich die Zotten bis zur Kloake / (Rudolphi 6644, 1828).

/ Die Darmschleimhaut bildet beim Casuarius indicus im Duodenum und seinen Erweiterungen netzförmig angeordnete, mehrere Millimeter lange, feine fadenförmige Zotten; dieselben werden im Ileum und dem ersten Teile des Enddarmes bedeutend niedriger; im letzten Teile, vor der innen ganz glatten Kloake, treten sie am stärksten und zahlreichsten auf / (Gadow 2183, 1879 und Gadow in Bronn 6617, unvoll.).

### Lamellirostres.

/ Die innere Darmauskleidung soll nach Nitsch zottig sein; Gadow fand samtartig dichtstehende Zotten im Vorderdarm der Gänse, bei vielen Enten jedoch nur feine, nicht hervorragende Drüschen, die ungefähr in Längsreihen angeordnet sind / (Gadow 2183, 1879).

### Cygnus.

/ Im Dünndarm dichtstehende, wellenförmige Längsfalten, die nach dem Rectum zu in grobe Zotten übergehen. Im ersten Viertel der Blinddärme finden sich Zotten / (Gadow in Bronn 6617, unvoll.).

### Phoenicopterus antiquorum.

/ Die Zotten sind beim Flamingo kurz und in parallelen, längsverlaufenden Zickzacklinien angeordnet / (Owen 212, 1868).

/ Die Darmschleimhaut ist mit feinen, dünnplattigen, sehr spitzen Zotten übersät, die in etwas konvergierenden Reihen geordnet sind; im Enddarm sind die Zotten etwas breiter und kürzer; auch die Blinddärme sind damit ausgestattet, in deren Enden sie zu ganz feinen Papillen werden / (Gadow in Bronn 6617, unvoll.).

### Anser cinereus, Gans.

/ Die Zotten, durch ihre Länge ausgezeichnet, erscheinen in vierfacher Gestalt: cylindrisch, breitgedrückt, kegelförmig, keulenförmig. Oft ist die Spitze ausgerandet, ja in zwei (selbst mehrere) Zungen gespalten.

Es finden sich in manchen Zotten zwei, selbst drei Chylusräume; fast stets war auch in der Zottenspitze jene dunkle Chylusmasse angehäuft, welche Brücke beim Wiesel und bei der Ratte beschreibt / (Bafslinger 5883, 1854).

/ Bei der Gans sieht man die Zotten des Mastdarmes von schwärzlicher Farbe, was von dunkeln, in die Substanz der Zotten eingelagerten Klümpchen (veränderte Blutkügelchen?) herrührt / (Leydig 563, 1857).

/ Die Zotten der oberen und mittleren Partieen des Dünndarmes erscheinen als untereinander vielseitig zusammenhängende Gebilde. In den tieferen, den Blinddärmen nahen Partieen sind die Zotten ihrer ganzen Länge nach isoliert. Auch hier sollen (wie im Drüsenmagen) bei Mästung die Zotten von Epithel entblöfst sein (auch bei Krähen).

Man kann sagen, die Merkwürdigkeiten, welche Klug beschreibt, gipfeln in dem Satz: „Dafs aber die Resorption auch ohne Zottenepithel ganz gut vor sich geht, dafs die Gegenwart des Zottenepithels zur Resorption nicht eben unbedingt notwendig ist, das ist eine durch meine Beobachtung unzweifelhaft bewiesene Thatsache."

Klug weist auf die grofse Menge der Leukocyten bei geschopten Gänsen und anderen Vögeln hin; er meint, dafs bei diesen Tieren die Leukocyten allein die Resorption bestreiten / (Klug 6327, 1892).

**Laridae.**

/ Der Darm der Möven ist innen mit Zickzackfalten versehen, die bei L. marinus und L. minutus im Dünndarm in Längsreihen stehen, bei L. ridibundus dagegen überhaupt erst im letzten Drittel auftreten. Der Enddarm enthält zahlreiche Querfalten. Bei L. argentatus und Lestris ist der Darm innen zottig; die Zotten sind in ungefähr 6 Längsreihen angeordnet; der Enddarm aber ist in diesem Falle ganz glatt / (Gadow 2183, 1879).

Larus argentatus und Lestris.

/ Der Darm ist innen zottig, die Zotten sind in ungefähr 6 Längsreihen angeordnet, der Enddarm ist ganz glatt / (Gadow in Bronn 6617, unvoll.).

**Pygopoden.**

/ Der Darm ist zottenlos / (Gadow 2183, 1879).

Colymbus.

/ Die Darmschleimhaut besitzt anfangs starke wellige Längsfalten, die in ansehnliche Zotten auslaufen, welche zuletzt übrig bleiben und sich auch in die Caeca hinein erstrecken / (Gadow in Bronn 6617, unvoll.).

**Alcidae.**

/ Bei Mormon ist der Darm innen mit dichtstehenden zottigen Querfalten besetzt, die nach dem Enddarm zu unregelmäfsig werden. Bei Uria finden sich niedrige, wellenförmige Längsfalten und sehr kleine Zotten / (Gadow in Bronn 6617, unvoll.).

**Grallae.**

/ Die makroskopische Darmstruktur zeigt zwei Hauptformen: 1. Der ganze Dünndarm ist mit deutlichen, in Längsreihen stehenden Zotten ausgekleidet bei Scolopax rusticola, Limosa, Numenius und bei den Grues: bei Grus stehen die sehr grofsen Zotten in Zickzacklängsreihen, im Rectum in Querreihen, bei Otis und Dicholophus aber in Längsreihen. 2. Die feinen, nicht zottenbildenden Drüsen stehen in

längsgerichteten Zickzackreihen: Scolopax (aufser Sc. rusticola), Gallinago, Tringa, Recurvirostra, Himantopus, Haematopus und einige Charadrius. Übergänge bilden Totanus und Actitis, indem sie im Duodenum deutliche Zotten, im Dünndarme feine Längsfalten besitzen; Himantopus und einige Charadrius mit Zickzackreihen zeigen im Duodenum wieder Zotten. — Im Enddarm stehen bei allen dichte Querfalten; ausgenommen sind Otis und Dicholophus mit glatten Wänden / (Gadow 2183, 1879 und Gadow in Bronn 6617, unvoll.).

**Pelargi.**

/ Ciconia alba: Die erste Hälfte des absteigenden Duodenalastes ist dünnwandig und glatt; dann folgen samtartige Zotten, die nach der Mitte hin am stärksten werden und wie auch im Rectum — wo aufserdem 6 etwas erhöhte Längsfalten sichtbar sind — feine, dicht nebeneinander stehende Querfältchen bilden. Ähnlich Platalea.

Bei Phoenicopterus ist die Darmschleimhaut übersät mit feinen, dünnplattigen, sehr spitzen Zotten, die in etwas konvergierenden Reihen geordnet sind; im Enddarm sind diese Zotten etwas breiter und kürzer; auch die Blinddärme sind damit ausgestattet, in deren Enden sie zu ganz feinen Papillen werden / (Gadow 2183, 1879).

**Rasores.**

/ Die Darmschleimhaut ist mit Ausnahme der dünnwandigen Darmpartieen, wo nur ganz feine Drüschen (z. B. Penelope) sichtbar sind, mit Zotten bekleidet; diese bilden bei Gallus im Duodenum einen feinen samtartigen Überzug, werden im Dünndarm deutlicher und noch stärker im Enddarm; im engen Teil der Caeca erreichen sie ihre gröfste Ausbildung, verschwinden aber im kolbenförmigen Teil wieder / (Gadow in Bronn 6617, unvoll.).

Phasianus Gallus.

/ In der Duodenalschlinge und im Anfang des Dünndarms finden sich zierliche Falten, weiterhin Zotten. Der Übergang der ersteren in die letzteren geschieht ganz allmählich / (Grimm 6583, 1866).

**Columbae.**

/ Der absteigende Duodenalast ist innen samtartig, dann allmählich fein zottig und im letzten Drittel des Darmes mit vielen scharfen Zickzacklängsfalten ausgekleidet / (Gadow 2183, 1879).

Columba.

/ Die Schleimhaut ist in ihrer ganzen Ausdehnung vom Pylorus bis zum Anus mit Zotten besetzt.

Die gröfste Ausdehnung besitzen die Zotten des Duodenums, die eine Länge von 1,0—1,25 mm aufweisen, bei einem Querdurchmesser von ca. 0,16 mm, welche Zahl ungefähr der Mitte der Zotten entspricht, während die Basis etwas höhere, bis 0,22 mm, die Spitze entsprechend kleinere, 0,12 mm, Werte aufweist. Gegen den Dünndarm zu nehmen die Zotten an Menge ab; im Enddarm zeigen sie eine bedeutende Beschränkung im Längenwachstum, während der Durch-

messer fast gar keine Änderung erleidet, wodurch die Zotten des Dickdarmes als die voluminösesten imponieren. Durchschnittslänge zwischen 0,28 und 0,37 mm.

Das Epithel der Zotte besteht aus einer einfachen Schicht ziemlich schmaler, langer Zellen von hexagonaler Begrenzung und prismatischem Bau. Der peripher vom Kern gegen das Darmlumen gelegene Teil des Zellprotoplasmas färbt sich in seinen äufseren zwei Dritteln intensiver dunkel; dann folgt eine hellere Zone gegen den Kern hin. Im centralen (basalen) Abschnitt beginnt ungefähr in derselben Distanz vom Kern wieder eine dunklere Zone. Es erscheint so der Kern wie von einem helleren Hofe eingeschlossen.

Die Zotten-Epithelzellen besitzen eine Membran.

Die Epithelzellen enden stets glatt abgeschlossen gegen den Körper hin; ein Zusammenhang zwischen ihnen und dem Zottenstroma, wie er früher vielfach abgebildet und beschrieben wurde, besteht nicht.

Schmälere, dunklere Zellen zwischen den Epithelzellen sind als komprimierte Elemente aufzufassen; die an den Zottenspitzen vorkommenden dürften als absterbende Elemente aufzufassen sein.

Stroma der Zotten. Die zahlreich vorhandenen Muskelfasern entstehen aus der Muscularis mucosae, indem sie zwischen den Lieberkühnschen Drüsen als Bündel hinaufsteigen.

Um den centralen Chylusraum liegen meist 2—4 dickere Muskelstränge, während mehr nach aufsen zahlreichere, aber dünnere Stränge vorhanden sind. Die Bündel geben zahlreiche Fasern ab in schräger Richtung nach oben. Das Bindegewebe ist in den Zotten des Dünndarms nur in geringem Grade vorhanden. Besser ausgebildet ist es an den breiten Zotten des Enddarms. Die sogenannte „Basalmembran“ (subepitheliale Grenzschicht Heidenhains) ist nicht als selbständige Membran aufzufassen, sondern im Sinne Heidenhains als ein Bestandteil des Zottenkörpers.

Zellen des Zottenstromas: 1. Kleine Zellen mit chromatinreichem, polymorphem Kern. 2. Etwas gröfsere Zellen mit bläschenförmigem Kern und einem oder mehreren Kernkörperchen, die wohl von Heidenhain als sefshaft beschriebenen an die Seite zu stellen wären. Zellen, deren Protoplasma gefärbte Körnchen einschliefst, waren nicht aufzufinden / (Cloetta 263, 1893).

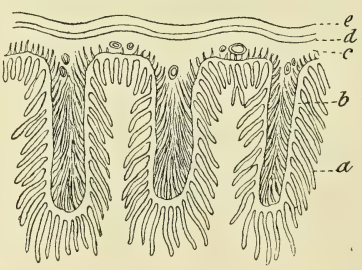


Fig. 155. **Längsschnitt durch den Darm von Carpophaga Goliath.** *a* Zotten; *b* Mucosa; *c* Submucosa; *d* Muskelschicht; *e* Peritonealhülle. Nach Viallane 497, 1878.

/ Die Zotten sind bei Columba domestica im Duodenum und dem Dünndarm sehr lang und schmal, in den Blinddärmen dagegen sehr breit, so dafs sie grofse Massen bilden, welche fast vollständig die Höhle der Blinddärme ausfüllen / (Vogt und Yung 6746, 1894).

### Carpophaga Goliath.

Nach Viallane 497, 1878 gebe ich in Fig. 155 eine Abbildung eines Längsschnittes aus dem Darm, welche die langen und zahlreichen Zotten des Darmes zeigt.

**Pici.**

/ Innen ist der Darm mit anfangs schwach, gegen das Ende hin deutlich zickzackreihig stehenden Zotten besetzt / (Gadow 2183, 1879).

/ Die Zotten sind am längsten im Duodenum; dasselbe gilt von Rhamphastus / (Gadow in Bronn 6617, unvoll.).

**Passeres.**

Die Darmschleimhaut bildet 1. wellige Längsfalten ohne Zotten: Motacilla, Euphone, Sturnus, bei letzterem mit maschiger, netzförmiger Struktur; 2. wellige Längsfalten mit Zotten; Oriolus, Lanius, Cotyle. Bei Fringilla ist die Schleimhaut samtartig und geht nach dem Ende hin durch das Verschwinden der Zotten in glatte Haut über. 3. Duodenum wie bei Corvus überall gleichmäfsig mit sehr feinen, aber ziemlich langen Zotten besetzt; im Mitteldarm sind sie noch feiner und stehen in ein feines Maschennetz bildenden Querreihen; im Enddarm nehmen sie an Zahl und Gröfse bedeutend ab, die Darmwand wird dünn und durchsichtig / (Gadow 2183, 1879 und in Bronn 6617, unvoll.).

**Coccyges.**

/ Die Darmschleimhaut trägt ziemlich lange Zotten; die Blinddärme sind innen glatt / (Gadow 2183, 1879 und in Bronn 6617, unvoll.).

Buceros.

/ Die Schleimhaut des Darmes bildet überall dichtstehende Zotten, die im Duodenum mehrere Millimeter lang, im Dünndarm kürzer und feiner, im Enddarm aber ganz kurz und dick werden / (Gadow in Bronn 6617, unvoll.).

**Cypselomorphae.**

/ Die Zotten sind bei Trochilus breit, platt, zungenförmig, im Mitteldarm am stärksten hervortretend. Bei Cypselus bilden die feinen, aber langen Zotten im Duodenum dichte Querreihen und zickzackförmige Längsfalten, teilweise noch stärker in der ersten Hälfte des Mitteldarmes, worauf sie schnell bis zum gänzlichen Verschwinden abnehmen. Bei Caprimulgus stehen die Zotten dichter / (Gadow 2183, 1879 und in Bronn 6617, unvoll.).

**Raptatores.**

/ Hauptsächlich bei Buteo und den Eulen ist der Darm mit Zotten, die im Duodenum am deutlichsten erscheinen, ausgekleidet / (Gadow 2183, 1879).

Haliaetos albicilla.

/ Die Zotten sind blattförmig und werden nach hinten im Darm niedriger. Cylinderepithel. Lieberkühnsche Drüsen / (Grimm 6583, 1866).

Accipiter nisus.

Figur 156 zeigt die aufserordentliche Länge (im Vergleich zu den übrigen Schichten der Darmwand), welche die Zotten hier er-

reichen. Dieses auch sonst für den Vogeldarm meist charakteristische Verhalten fällt hier besonders ins Auge. Aufserdem zeigt die Figur die weiteren Schichten. Zu erwähnen ist das Zurücktreten der Submucosa, so dafs der aus einer Längsschicht bestehenden Muscularis mucosae die Ringschicht der Muscularis fast direkt anliegt.

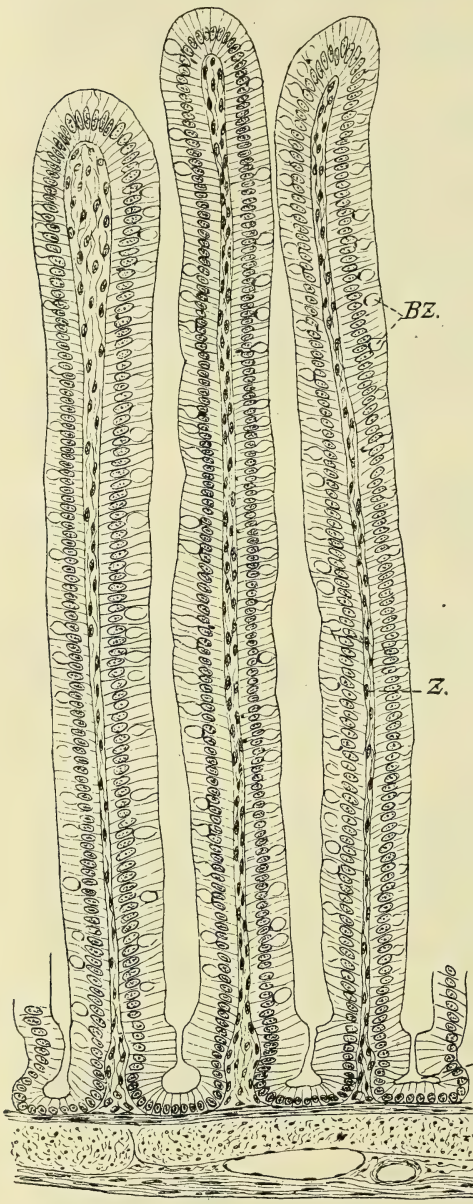


Fig. 156. **Dünndarm vom Falken.** Längsschnitt. *BZ* Becherzellen; *Z* Zotte; *LD* Lieberkühnsche Drüse; *MM* Muscularis mucosae; *Musc.R* Ring- und *Musc.L* Längsschicht der Muscularis. Vergrößerung 180fach.

## Mammalia.

Valvulae conniventes Kerkringii (Plicae circulares).

/ Beim Menschen bildet die Schleimhaut dichtgestellte, nicht verstreichbare Querfalten, die Plicae circulares s. conniventes Kerkringii. Bei den Wiederkäuern kommen ähnliche Bildungen vor. Bei den übrigen Haustieren fehlen dieselben / (Ellenberger und Müller 7784, 1896).

/ Die Plicae circulares der Säuger und des Menschen finden sich auch schon bei Vögeln, namentlich bei Struthio / (Wiedersheim 7676, 1893).

### Ältere Erfahrungen über die Zotten.

/ Schon Fallopia 1561 beschrieb die Falten und Zotten der Darmschleimhaut / (Landois 560, 1887).

/ Ebenso erkannte Brunn 1687 (Glandulae duodeni) die Zotten des Dünndarms / (Spina 5235, 1882).

/ Hedwig giebt Abbildungen der Darmzotten von Mensch, Hund, Huhn, Gans, Cyprinus carpio, Katze, Maus, Kalb, Frosch. Beim Menschen zeichnet er an der Spitze der Zotten Öffnungen. Die Krypten, welche man heute als Lieberkühnsche benennt, scheint er nicht zu kennen. Beim Huhn zeichnet er die Zotten oben keulenförmig verdickt, bei der Maus und dem Kalb sehr spitz / (Hedwig 3536, 1797).

/ Gruby et Delafond 406, 1843 haben gleichzeitig mit Lacauchie 6650, 1843 die Entdeckung gemacht, dafs die Zotten contractil sind / (Brücke 6651, 1851 und Spina 5235, 1882).

/ Rudolphi vermifst Zotten beim Maulwurf und beim Goldmaulwurf, beim Schnabeltier, beim Braunfisch (Delphinus phocaena), Balaena rostrata / (Rudolphi 6644, 1828).

(Die Zotten bei Delphinus phocaena findet später Rapp 7628, 1837, beim Maulwurf Leydig 563, 1857).

/ Rudolphi findet Zotten bei Mäusen, Spitzmäusen, Waschbären, dreizehigem Faultier, zweizehigem Ameisenfresser, Gürteltieren, Raubtieren, Nagern, Wiederkäuern, Einhufern und Vielhufern, Raubvögeln, Papageien, Buntspecht, Storch, Enten und hühnerartigen Vögeln / (Rudolphi 6644, 1828).

/ Zotten fehlen den Cetaceen, dem Schnabeltier und dem Maulwurf / (Meckel 455, 1829).

/ Die Zotten sind bei Vespertilio auritus zuweilen knopfförmig, in der Katze lang und zugespitzt, im Schwein oftmals etwas verästelt. Nach Meckel sind die Zotten beim Schuppentier besonders lang / (Carus 1394, 1834).

/ Die Darmzotten sind im oberen Teil des Darms, dem Duodenum und Jejunum zahlreicher und dicker als in den unteren Abschnitten des Ileums. Herbst beschreibt die verschiedenen Formen; cylindrische Zapfen, oft mit kolbig verdicktem Ende, ferner flaschenartige / (Herbst 7721, 1844).

/ Die Zotten sind bei verschiedenen Tieren und an verschiedenen Orten bald faden- oder fingerförmig, bald keulenförmig, bald zungenförmig, bald flach und blattförmig / (Brücke 547, 1881).

/ Die Zotten sind beim Rinde schlanker als beim Pferde; bei den Fleischfressern sind sie sehr lang, kleiner beim Pferd und Schwein (bei Pferd und Schwein 1—1½ mm lang nach Schaaf 6655, 1884) und am kleinsten, schüppchenartig, bei den Wiederkäuern / (Ellenberger 1827, 1884).

/ Die Darmzotten sind am gröfsten bei den Fleischfressern; dann folgen Mensch und Pferd; bei den Wiederkäuern und Schweinen sind sie klein / (Ellenberger und Müller 7784, 1896).

/ Sekundäre Zotten: „Dafs auch an grofsen Zotten die Oberfläche derselben von neuem in secundäre Zöttchen sich erheben kann, zeigt der Darm des Rhinoceros (vergl. Mayer in den Nov. Act. Acad. Leopl. 1854), wo die Zotten zweiter Linie so entwickelt sind, dafs die Mutterzotten für das freie Auge wie mit feinen Härchen besetzt erscheinen. Hier ist auch des Elephanten zu gedenken.“ Es erscheint Leydig, als ob die von Carus im Dünndarm des Elephanten abgebildeten Falten auch für kolossale Zotten genommen werden könnten, die dann nochmals mit den feinen Zotten (welche Leydig erkannte) besetzt sind / (Leydig 563, 1857).

### Feinerer Bau der Zotten.

/ Die Zotten bestehen aus der Epithelschicht und dem Zottenkörper, letzterer aus dem centralen Lymphraum und den peripher gelagerten Kapillargefäfsen, den zur Zottenachse parallel laufenden Bündeln glatter Muskeln und einem zwischen allen diesen Gebilden

ausgespannten Netz von feinen Bindegewebsbälkchen, innerhalb des letzteren die Parenchymzellen.

An Hund, Katze, Kaninchen, Meerschweinchen fand Heidenhain: Bei den einen Säugetierordnungen (Hund, Katze) bildet das Stroma, bei den anderen (Kaninchen, Meerschweinchen) die Epithelschicht der Mächtigkeit nach den vorwiegendsten Bestandteil des Zottenkörpers.

Tabelle, entworfen nach Messungen an Zottenquerschnitten (Mittelwerte) von R. Heidenhain.

| | Auf der einen Seite des Chylusraumes | | Auf der andern Seite des Chylusraumes | |
|---|---|---|---|---|
| | Breite des Epithels | Breite des Stromas | Breite des Epithels | Breite des Stromas |
| Beim Hund . . . . . | 35,0 $\mu$ | 38,2 $\mu$ | 33,0 $\mu$ | 41,4 $\mu$ |
| Beim Kaninchen . . . . . | 30,4 $\mu$ | 8,4 $\mu$ | 29,6 $\mu$ | 8,9 $\mu$ |
| Beim Meerschweinchen . . . | 27,3 $\mu$ | 6,4 $\mu$ | 29,2 $\mu$ | 6,6 $\mu$ |

R. Heidenhain bezieht diese Unterschiede auf die Verschiedenheiten des Ernährungsmaterials; an Albuminaten und Fetten reiche Nahrung (Hund) — an Fetten sehr arme, an Kohlehydraten überwiegend reiche Kost (Kaninchen) / (Heidenhain 2588, 1888).

### Epithel der Zotten (vergl. auch S. 160 ff.).

/ Die innere Fläche des Darmkanals ist von dem Epithelium bedeckt, welches einen zusammenhängenden Überzug auch über jeden einzelnen villus bildet / (Herbst 7721, 1844).

/ Im allgemeinen erscheinen die Zellen auf lang gestreckten Zotten niedrig und breit, auf kontrahierten höher und besonders in der Richtung der Längsachse der Zotte verschmälert. Graf Spee 341, 1885 nimmt an, dafs die dem elastischen Gleichgewicht entsprechende Form die niedrige und breite sei. Heidenhain glaubt, dem Zustande des elastischen Gleichgewichts der Zelle entspreche eine höhere, schmalere Gestalt der Zellen, wie man sie an frisch isolierten Exemplaren in den meisten Fällen wirklich findet / (Heidenhain 2588, 1888).

### Grundsubstanz der Zotten.

/ Die Grundsubstanz der Zotte ist als eine Verlängerung oder als ein Anhang des Bodens der Darmschleimhaut anzusehen / (Herbst 7721, 1844).

/ His 2734, 1862 entdeckte das adenoide Netzwerk der Zotte / (Heidenhain 2588, 1888).

/ Anastomosierende Bindegewebskörper existieren in den Zotten nicht / (Dönitz 306, 1864).

/ Das Zottenparenchym besteht aus adenoidem Gewebe (His) d. h. aus einem Netze anastomosierender Körperchen, welches in seinen Maschen Zellen einschliefst. Dieses Verhältnis findet sich aber nicht in allen Tierklassen gleich ausgeprägt, und selbst in einer und derselben Species treten mit vorschreitendem Alter Veränderungen ein,

infolge welcher das netzförmige Gewebe zu einem mehr gleichartigen Balkenwerke, zu einem dünnen Fadennetze wird, an dessen Kreuzungspunkten man kaum hier und da noch einen Kern erkennen kann / (Verson 318, 1871).

Die in der älteren Litteratur vertretenen Anschauungen faſst Spina folgendermaſsen zusammen:

/ His 2734, 1862 wies als der Erste nach, daſs die Zotte nach dem Typus des adenoiden Gewebes gebaut sei. Kölliker, Verson, Frey, Lipsky und Landois schlossen sich diesen Angaben von His an.

Dagegen sollten nach Basch und Winiwarter 5912, 1877 die Zotten aus einem bindegewebigen, Zellen enthaltenden Balkenwerke bestehen, in dessen Maschenräume rundliche Zellen eingelagert sind. Basch 856, 1870 erklärt: Die einzigen Träger der ersten Chyluswege sind die Balken des Zottenparenchyms. Die ersten Chyluswege sind also intratrabekulär und nicht, wie dies aus der Darstellung von His hervorgeht, intertrabekulär / (Spina 5235, 1882).

/ Das Gerüste der Zotte wird von einer strukturlosen Membran, der Grundmembran (Bowmans basement membran), umhüllt, deren Vorhandensein von mehreren Forschern in Abrede gestellt wird / (v. Thanhoffer 5501, 1885). Vergl. auch Kapitel Basalmembran.

## Lymphzellen der Zotten.

/ Bruch bemerkt besonders in der Spitze der Zotte gewisse gröſsere, dunkle, grobkörnige Kugeln (Webers dunkle Blasen). Sie scheinen Aggregate von Fetttröpfchen zu sein, sind aber viel grobkörniger als die gewöhnlichen, zellenbildenden Körnerhaufen und finden sich auch in der Darmhöhle / (Bruch 360, 1853).

/ Häufig fand sich das bekannte schwarze oder schiefergraue Pigment in den Zottenspitzen des Menschen vor. Virchows früherer Assistent Koch überzeugte sich dabei, daſs dasselbe für gewöhnlich im Innern kleiner Zellen, welche im Zottenparenchym liegen, enthalten ist. Virchow bestätigt dies / (Virchow 8213, 1854).

/ Arnstein findet im Zottengewebe 1. gewöhnliche lymphoide Zellen; 2. gröſsere stärker granulierte; 3. groſse, das Vierfache einer lymphoiden Zelle betragende, mit gelbem Fett gefüllte Zellen.

Heidenhain deutet letztere als Bindegewebekörperchen, Arnstein als lymphoide Zellen, die Fett aufgenommen und wahrscheinlich zurückgehalten haben. Die gelben Zellen umgeben häufig kranzförmig die Lumina der Lieberkühnschen Drüsen / (Arnstein 309, 1867 und 6509, 1867).

/ Heitzmann findet in den Zotten des Meerschweinchens mindestens bei 90 % der untersuchten Fälle an den Zottenspitzen unter dem Epithel, also im Stroma, eigentümliche Körper in groſser Menge enthalten. Die Körper liegen an der Spitze angehäuft, nach unten spärlicher, aber auf einer Hälfte der Zotte vorwiegend zahlreich, auf der andern in geringer Zahl. In verhältnismäſsig geringer Menge findet man diese Körper auch im Epithel, anscheinend in Tüten liegend, und frei im Darminhalte. Es sind dies Zellen, deren Protoplasma eine Menge von das Licht stark brechenden, blaſsgrün bis intensiv grün gefärbten Körnern trägt; aufserdem frei herumliegende Körner von sehr verschiedener Gröſse. Gewöhnlich sind nicht nur die Körner, sondern auch das Protoplasma dieser Zellen grün gefärbt.

Er hat diese Körper bei 68 Meerschweinchen regelmäfsig gefunden. Er spricht mit Bestimmtheit aus, dafs der Farbstoff Blattgrün, die Körner aber sogenannte Chlorophyllkörner seien. Die Farbe der Körner wechselt mit dem Wechsel der Nahrung. Die Frage, wie denn diese Körper mit dem Epithel, mitten in das Zottenstroma, ja mitten in den Centralkanal der Zotte gelangen, beantwortet Heitzmann folgendermafsen: „Über die Wahrscheinlichkeit hinaus, dafs die grünen Körper der Dünndarmzotten des Meerschweinchens durch präformierte Öffnungen an der Zottenspitze in das Innere derselben geraten, bin ich nicht gekommen“ / (Heitzmann 2608, 1868).

/ Die Lymphkörperchen in der Zotte bilden den Hauptbestandteil beim Schaf, einen wichtigen Bestandteil beim Kaninchen, sind wenig zahlreich bei Hund und Katze und sind selten beim Affen. Die Lymphzellen der Zotten unterscheiden sich von denen der Noduli; erstere sind mehr als zweimal so grofs, haben eine grofse Protoplasmazone um den Kern, und ihre Kerne sind oval und färben sich sehr wenig, während letztere rund sind und sich dunkel tingieren. Doch ist der Übergang ein allmählicher / (Watney 278, 1877).

/ In der grofsen Mehrzahl der Zotten des Meerschweinchens finden sich eigentümliche Körper, gewöhnlich an den Zottenspitzen angehäuft, aber auch in Vakuolen der Epithelien. Es sind dies aus einer zarten Masse bestehende Bildungen, eine Anzahl grüner oder gelbgrüner Körnchen. Bei Fütterung mit frischen Pflanzen fand er die Körnchen grün, und nimmt an, dafs es sich um Chlorophyllkörnchen handle. Heitzmann nimmt an, dafs diese Körnchen durch Kanäle an der Zottenspitze aufgenommen werden. Doch erkennt er, dafs er das Vorhandensein von Öffnungen an der Zottenspitze nur wahrscheinlich gemacht hat und dafs positive Beweise für deren Existenz fehlen / (Heitzmann 2606, 1883).

Die Abbildung Heitzmanns läfst keinen Zweifel, dafs er die pigmenthaltigen Wanderzellen in den Zottenspitzen des Meerschweinchens erkannt hat.

/ Pericellularräume: Das Maschennetz des Bindegewebsgerüstes der Zotten wird ausgefüllt von den Parenchymzellen und von Flüssigkeit. Der Raum, den die Flüssigkeit einnimmt, stellt dar ein System kugelschalenförmiger und untereinander anastomosierender Räume, welche von Basch 854, 1865 und Mall 3718, 1888 durch Einstich injiziert wurden, während Zawarykin 5595, 1869 die Füllung derselben durch Berlinerblau gelang. Die Pericellularflüssigkeit nimmt ihren Ursprung teils aus der Lymphe, teils aus dem resorbierten Darminhalt.

Parenchymzellen: Heidenhain unterscheidet folgende im Zottengerüst eingelagert sich findende Zelltypen, deren specifische Verschiedenheit er nicht behauptet. Vielmehr handelt es sich nach ihm wahrscheinlich nur um funktionelle Zustände derselben Elemente: Wanderzellen, sefshafte Zellen und Phagocyten.

1. Wanderzellen. Kaninchen, denen wiederholt im Zeitraum von 24—48 Stunden Pilokarpin injiziert wurde, zeigten vorwiegend statt eines mehrere (2—4) Kerne.

Kaum je findet man bei neugeborenen Hunden, auch wenn der Darm bereits mit Milch gefüllt ist, Wanderzellen im Epithel (doch vereinzelt).

Auch bei der 4 Tage hungernden Katze finden sie sich zahlreich, ebenso in den Zotten der winterschlafenden Fledermaus. Heidenhain glaubt annehmen zu dürfen, dafs der Hungerzustand die Bewegungen der Wanderzellen nach dem Epithel hin begünstigt. Im Epithel fanden sie sich überall, auch nahe (wenn auch seltener) dem Randsaum. (v. Davidoff 1562, 1887 und Paneth 4202, 1888 vermissen sie dort.) Im leeren Darm oder nach Injektion von Salzlösungen findet man oft enorme Mengen von Wanderzellen auf der Oberfläche des Epithels.

2. Sefshafte Zellen; während die Wanderzellen kleine, dunkel und gleichmäfsig sich färbende Kerne haben, haben die sefshaften Zellen gröfsere, hellere, oft ovale, sich nicht diffus färbende Kerne; sie sind nicht specifisch verschieden, sondern nur ein andrer funktioneller Zustand der gleichen Gebilde. (Vergl. Arnold 732, 1887).

Heidenhain unterscheidet vermittelst des Ehrlich-Biondischen Dreifarbgemischs:

1. Zellen mit einem sehr kleinen, fast farblosen Protoplasmaleibe.
2. Zellen mit gröfserem, hell rosa gefärbten Protoplasma.
3. Zellen mit farblosem Protoplasma, in welches intensiv rot gefärbte Körnchen dichter oder zerstreuter eingelagert sind.
4. Während bei 1—3 die Kerne sich hell mit blauen Pünktchen und Fäden zeigen, ist bei 4 der Kern kleiner, intensiv dunkel, blaugrün gefärbt, das spärlichere oder reichlichere Protoplasma intensiv dunkelrot tingiert (im Untergang begriffene Leukocyten).

Heidenhain findet Phagocyten in den Zotten des Meerschweinchens, auch vereinzelt in dessen Dickdarm, beim Hunde nie, beim Kaninchen nur ausnahmsweise und dann viel weniger entwickelt in den Zotten. Dagegen scheinen sie nach gelegentlichen Erfahrungen in den Mesenterialdrüsen dieser Tiere nicht ganz selten zu sein. Reichlich findet man Phagocyten im Froschdarm **(siehe Tafel I Fig. 1).** Sie sind zur Lokomotion befähigte, also amoeboide Gebilde. Ihre Lage in der Zotte des Meerschweinchens ändern sie bei Tieren, die 3—4 Tage gehungert haben. Denn während des Fastens brechen sie an manchen Stellen scharenweise in das Epithel ein und deformieren die Epithelzellen.

In den Zotten des Meerschweinchendarmes liegen die Phagocyten zumeist dicht unter dem Epithel des dem Darmlumen zugewandten Zottenraumes. (Heitzmann 2608, 1868 sah dieselben an demselben Ort.) Dieselben sind schon frisch am Zottenrande als gelbliche Ballen sichtbar. Es sind riesige Zellen **(siehe Tafel I Fig. 3, a—c)**, welche grofse und kleine Ballen von verschiedenem Aussehen und Tinktionsvermögen enthalten. Heidenhain beschreibt Formen 1. mit diffus oder distinkt gefärbtem Kerne. 2. Formen, welche aufser diesem noch einen zweiten, kleineren Kern enthalten, eingelagert in einen hellen Hof. Deutung: gefressenes kleines Lymphkörperchen. 3. mehrere Leukocyten enthaltende Zellen; der Kern der aufgenommenen Zellen zeigt mitunter Chromatolyse. 4. Im körnigen Protoplasma des Phagocyten finden sich homogene, helle, rundliche, tropfenartige Gebilde. Deutung: schwindende Reste aufgefressener Leukocyten. 5. Zellen, enthaltend braune Brocken. Deutung letzterer: Reste von roten Blutkörperchen.

Zum Studium des allmählichen Zerfalls des Leibes wie des Kernes gefressener Leukocyten empfiehlt Heidenhain das Ehrlich-Biondische Dreifarbgemisch / (Heidenhain 2588, 1888).

/ Zusammenfassung Ruffers:

1. Die Wanderzellen des Lymphgewebes des Verdauungsrohres besitzen die Fähigkeit, zur freien Oberfläche dieser Gewebe zu wandern und in ihr Inneres kleinere Mikroorganismen und Fremdkörper (Kohle etc.) aufzunehmen.

2. Es giebt zwei Arten von Wanderzellen im Lymphgewebe des Verdauungskanales: a) Mikrophagen (kleine ein- oder mehrkernige Zellen), b) Makrophagen (grofse einkernige Zellen).

3. Die Makrophagen bilden sich aus den kleinen einkernigen Lymphocyten.

4. Makrophagen sind fähig, Mikrophagen (Leukocyten) zu verschlingen und sie zu zerstören und zu verdauen.

5. Mikroorganismen werden im Innern der Mikro- und Makrophagen rasch zerstört / (Ruffer 4845, 1890).

/ Die Heidenhainschen Phagocyten liegen beim Meerschweinchen immer dem Epithel an, sei es in der Zotte oder neben einer in dem Nodulus liegenden Krypte / (Czermak 6873, 1893).

/ Die Körnchen der Körnchenzellen in den Zotten des Hundedarmes sind nicht Fett; denn abgesehen davon, dafs Fett sich in Säurefuchsin nicht färbt, ist die Substanz derselben unlöslich in Äther, Xylol u. dergl. Ob sie sich mit Ehrlichs eosinophilen Zellen decken, läfst Heidenhain dahingestellt. Ehrlich äufsert sich gegen die Identität mit der Beschränkung, dafs er Hundeleukocyten wenig untersucht habe.

Heidenhain neigt eher der Annahme zu, dafs die Körnchenzellen auftreten, indem sich Körnchen in Leukocyten bilden, die schon an Ort und Stelle vorhanden sind, um unter anderen Bedingungen wieder zu verschwinden; doch will er die Möglichkeit nicht ausschliefsen, dafs die Körnchenzellen in das adenoide Gewebe der Schleimhaut aus dem Blute ein- und wieder auswandern / (Heidenhain 2588, 1888).

/ Ellenberger hat die eosinophilen Körnchenzellen in der Darmschleimhaut im Jahre 1879 entdeckt, genau untersucht und dabei mit Sicherheit festgestellt, dafs die in den Zellen vorhandenen Körnchen keine Fettkörnchen sind. Heidenhain, dem Ellenbergers Untersuchungen nicht bekannt waren, ist bei seinen neuerlichen Untersuchungen dieser Zellen zu demselben Resultat gekommen / (Ellenberger 7456, 1890).

/ Stutz kommt zum Schlusse, dafs aus den gewöhnlichen Leukocyten in der Schleimhaut des Darmes selbst eosinophile Leukocyten werden, und dass diese dann zum Teil nach aufsen (zur Darmoberfläche), zum andern Teil ins Blut gelangen. Das Vorkommen einzelner eosinophiler Zellen in den Lymphdrüsen und Noduli (wo sie für die Regel fehlen) deutet Stutz so, dafs sie durch den Blutstrom dorthin gelangt sind. Ganz besonders ist es ausgeschlossen, dafs die eosinophilen Zellen der Darmschleimhaut sich auf den Lymphwegen in die Drüsen resp. in die Milz begeben. Die eosinophilen Zellen haben mit dem lymphatischen Apparate nichts zu thun / (Stutz 7520, 1895).

### Centrales Chylusgefäfs der Zotte.

Das centrale Chylusgefäfs der Zotte soll eine Schilderung im Kapitel „Chylus- und Lymphgefäfse des Darmes“ erfahren.

## Muskulatur der Zotte.

Die in den Zotten vorkommenden glatten Muskelfasern erfahren im folgenden keine erschöpfende Schilderung. Es sind vielmehr nur solche Notizen zusammengestellt, welche sich auf die Säugetiere im allgemeinen beziehen, während die Resultate der genaueren, neueren Untersuchungen, welche meist nur an einer oder wenigen Species (vor allem am Hund) gemacht wurden, unten bei Besprechung der Zotten bei den verschiedenen Säugern eingereiht wurden und dort nachzuschlagen sind.

/ Brücke entdeckte die glatten Muskeln der Zotten bei Mensch, Hund, Huhn, Gans / (Brücke 6651, 1851).

/ Donders bestätigt die Resultate Brückes über das Vorhandensein von Faserzellen in den Zotten, sieht aber, namentlich bei Hunden, in manchen Zotten in der Nähe ihrer Spitzen auch einzelne querverlaufende Faserzellen, sehr oberflächlich gelegen / (Donders 8214, 1854).

/ Moleschott findet in den Zotten zahlreiche Querfasern, häufig nur 0,003 mm voneinander entfernt / (Moleschott 3937, 1859 und 3938, 1860 nach dem Referat in Henles und Meifsners Berichten).

/ Die glatten Muskelfasern verlaufen parallel der Längsachse der Zotten. Quer- oder schrägverlaufende Fasern kommen nicht vor / (Dönitz 306, 1864).

/ Nach Basch 854, 1865 umgrenzen die am meisten nach innen gelegenen Bündel, welche zugleich die stärksten sind, unmittelbar die centrale Höhle; die äufseren enden frei an der Zottenspitze / (Kultschitzky 3260, 1888).

/ Genaue Schilderung der Muskulatur der Darmzotten giebt J. A. Fles 2035, 1866 / (Frey 2115, 1876).

/ Verson sah quere Muskelfasern nicht selten bei Kind, Katze und Ratte und bezieht sie auf die schlingenförmige Umbiegung der Muskelfasern unter der Zottenspitze / (Verson 318, 1871).

/ Die von Moleschott beschriebenen querverlaufenden Muskeln in den Zotten fand v. Thanhoffer 5495, 1874 (siehe dort auch die Litteraturzusammenstellung) ebenfalls, ebenso Fortunatoff 2063, 1877 / (Kultschitzky 3260, 1888 und Graf Spee 341, 1885).

/ Das Reticulum der kernhaltigen Zellen der Mucosa bildet im Dünndarm der Säuger eine besondere Scheide für die Blutgefäfse und glatten Muskelfasern. In den Zotten endigen die Muskelbündel, nachdem sie sich dem Gipfel genähert haben. Das Bindegewebe, welches ihre Scheide bildet, hängt zusammen mit den Körperchen, welche die Basalmembran bilden / (Watney 350, 1874).

/ Auf Grund von Untersuchungen von Hund und Mensch unterstützt v. Thanhoffer Moleschotts Behauptung, dafs sich an den Zotten des Hundes und Menschen neben den der Längsrichtung nach verlaufenden Muskelelementen auch solche der Querrichtung nach verlaufende finden (gegen Kölliker, Frey, Henle) / v. Thanhoffer 5495, 1874).

/ Muskelfasern in der Mucosa: Jede Muskelfaser besitzt eine Scheide von Reticulum, und durch dieses Reticulum sind die Muskelfasern an die Zellen angeheftet, welche die Basalmembran bilden. So verhält es sich im Colon und im Dünndarm. In den Zotten (Affe, Igel, Ratte) laufen die Muskelbündel an der Seite des Chylusgefäfses

und geben Fasern gegen die Seite der Zotte ab. Am Gipfel der Zotte verlaufen sie gerade gegen die Membrana propria, wo sie angeheftet sind, oder sie sind über das Gefäfs gebogen, und dann heften sie sich an die Membran an einem Punkte der entgegengesetzten Seite der Zotte. In den breiten Zotten am Anfang des Duodenums beim Hunde und der Katze und in den Zotten des Schafes finden sich Muskelbündel, welche sich verzweigen, anastomosiren und endlich an die Membran angeheftet sind / (Watney 278, 1877).

/ Die längs verlaufenden muskulösen Bündel der Zotten sind untereinander durch schräge Anastomosen verbunden.

Die Muskeln der Zotten haben folgende Bedeutung: a) die längsverlaufenden verkürzen die Zotte; b) die schrägen Anastomosen der Bündel öffnen erstens die centrale „Höhle“ beim Beginn der Zotte, und zweitens erhalten sie dieselbe in diesem Zustande während der Dauer der Kontraktion. Dabei wird durch Annäherung der dem centralen Kanale nächstliegenden Punkte an die Peripherie das Parenchym der Zotte in querer Richtung zusammengedrückt, wodurch die resorbierten Produkte in den centralen Kanal übergeführt werden. Die Muskelfasern scheinen sich am freien Ende der Zotte an die subepitheliale Basalmembran vermittelst Kittsubstanz anzuheften / (Kultschitzky 3254, 1882, nach dem Referat von Mayzel in Schwalbes Jahresbericht, Band 12).

/ Ellenberger sah bei den Haussäugetieren Cirkulärfasern nicht / (Ellenberger 1827, 1884).

/ Der Nachweis der Ringmuskulatur gelang v. Thanhoffer für Hund, Frosch, Katze, Löwe, Karpfen. Es erfolgt dadurch eine gleichsam pulsierende Kontraktion und Expansion der Zotten, welche die Lymphherzen (Frosch) ersetzt / (v. Thanhoffer 5501, 1885).

/ Es kommen nur der Längsachse der Zotte parallel laufende Muskeln vor, und solche liegen stets der Endothelwand des Chylusgefäfses an. Bei den Nagern, dem Menschen, dem Rinde sind dies zugleich die einzigen in den Zotten vorkommenden Muskeln. Bei Fleischfressern giebt es aufserdem solche in geringerer Masse in einer periphereren Zone. Nach innen von dieser finden sich das Chylusgefäfs und ein central verlaufender Arterienstamm.

Bei Hund, Katze und Dachs (Karnivoren) ist die Gestalt der Zotte schlank cylindrisch; niemals finden sich faltenförmige Bildungen wie bei Pflanzenfressern, Omnivoren. Die Muskeln sind reichlich entwickelt und, wenn auch in der Drüsenschicht spärlicher werdend, doch meist bis zur Muscularis mucosae zu verfolgen. Die Muscularis mucosae ist von erheblicher Mächtigkeit, meist doppelschichtig aus einer äufseren Lage longitudinaler und einer inneren Lage cirkulär verlaufender Fasern, die sich an ihrer Grenze etwas untereinander verweben, zusammengesetzt.

Aufser den längsverlaufenden Muskeln um das Chylusgefäfs giebt es gleichfalls längsverlaufende solche in einer peripheren Zone, nach innen von welcher das Chylusgefäfs und ein central verlaufender Arterienstamm sich finden. Auch bei dieser Anordnung findet sich die Hauptmasse der Muskeln nahe der Achse der Zotte.

Bei Meerschweinchen, Kaninchen, Maus, Kalb, Schwein finden sich im allgemeinen die Muskeln der Zotte stets im engsten Anschlufs an die Chylusgefäfse, längsverlaufend. Graf Spee fand (gegen

Moleschott) niemals querverlaufende Muskelfasern. Muskeln und Chylusgefässe haben ihre Lage stets innerhalb des subepithelialen Kapillarnetzes und eines Teiles des lockeren Bindegewebes der Zotte. Wo der Venenstamm, welcher vielfach nahe den Chylusstämmen verläuft, letztere an Dicke übertrifft, liegt er meist centraler / (Graf Spee 341, 1885).

/ Die Muskelbündel enden nach Graf Spee 341, 1885 an der Spitze der Zotte, wobei sie entweder bogenförmig zusammenlaufen oder Schlingen um die Blutgefässe bilden; als Ausnahme können sie an den seitlichen Teilen der Zotte bis zum Epithelium reichen / (Kultschitzky 3260, 1888).

/ Vor drei Jahrzehnten glaubte Moleschott an den Darmzotten querliegende Muskelzellen zu sehen, deren Zusammenziehung eine ringförmige Einschnürung der Zotten hervorbringt. Diese von Moleschott gesehenen Zellen werden von neueren Forschern als Bindegewebezellen erklärt. Roszner sucht nachzuweisen, dafs die strittigen Zellen gemischt vorkommen, und zwischen die Bindegewebezellen auch zahlreiche Muskelzellen eingelagert sind / (Roszner 7768, 1895).

## Monotremata.

### Ornithorhynchus.

/ Die Ringfalten des Dünndarmes hören einige Zoll vor dem Blinddarm auf / (Cuvier 445, 1810).

/ Meckel beschreibt die schräg verlaufenden Ringfalten im Dünndarm und berichtigt Irrtümer von Home und Cuvier. Meckel selbst giebt folgende Beschreibung: Im gröfseren vorderen Teil des Darmes finden sich Falten; dieselben verlaufen mehr oder weniger schräg, aufser im Anfang des Duodenums, wo sie quer stehen. Dieselben erreichen im Anfang zwei Linien Höhe und stehen so dicht, dafs die eine die andere berührt; sie sind so dünn, dafs auf Daumensbreite 60 zu zählen sind. Allmählich nehmen sie an Zahl und Menge ab. In einiger Entfernung vom Ende des Dünndarms sind sie $^1/_6$—$^1/_8$ Linie hoch, und es finden sich nur noch 24 auf Daumenbreite und stehen in einer Entfernung von $^1/_3$ Linie voneinander. Hier gehen sie plötzlich in Längsfalten über, so dafs die letzten drei oder vier umbiegen.

Krypten fanden sich im Anfang des Darmes keine, wohl aber 8 Zoll vom Pylorus entfernt; Längsfalten finden sich im Ileum und Colon ungefähr 15 / (Meckel 7497, 1826).

/ Es finden sich zahlreiche Falten; sie beginnen im Duodenum als Querfalten, liegen jedoch mehr oder weniger schief im Reste des Dünndarmes; sie sind breit und liegen dicht im Duodenum und nehmen an Breite und Zahl gegen das Caecum ab. In der ersten Hälfte des Colon finden sich etwa fünfzehn Längsfalten; der Rest des Darmes hat eine glatte Oberfläche. Es findet sich keine Valvula coli / (Owen 7533, 1839—1847).

/ Das Schnabeltier, dem die Darmzotten angeblich mangeln sollen, besitzt sie deutlich im Dünndarm; sie sind hier länger als breit / (Leydig 563, 1857).

/ Der Dünndarm besitzt eine sehr ausgedehnte Mucosa; dieselbe ist in zahlreichen Falten oder valvulae conniventes angeordnet: diese sind quer am Beginn des Duodenums, stehen dagegen mehr oder

weniger schief im Rest des Dünndarmes; sie sind ungefähr zwei Linien breit, stehen im Duodenum nahe beisammen, vermindern sich jedoch an Breite und Zahl, je mehr sie sich dem Caecum coli nähern. Es finden sich ungefähr fünfzehn Längsfalten in der ersten Hälfte des Colon; der Rest des Darmes hat eine weiche Innenfläche. Es findet sich keine Valvula coli / (Owen 212, 1868).

/ Etwa einen Fuſs vom Caecum hören die Falten (Beddard nennt sie valvulae conniventes) auf. Eine schiefe Richtung der Falten fand Beddard nicht / (Beddard 7449, 1894).

/ Ich gebe im Kapitel: Lieberkühnsche Drüsen eine Abbildung eines Längsschnittes durch den Dünndarm von Ornithorhynchus anatinus; dieselbe zeigt die Falten quergeschnitten. Aus jener Figur ist ersichtlich, daſs sich an den Falten sekundäre Erhebungen zeigen, die ich wieder als kleine, makroskopisch kaum wahrnehmbare Längsfältchen deuten möchte. Die Frage, inwieweit nun alle diese Bildungen mit den Zotten der anderen Säugetiere zu vergleichen sind, konnte ich nicht lösen. Gern möchte ich der Ansicht zuneigen, daſs diese Bildungen den Zotten im physiologischen Sinne entsprechen. Vor allem bestimmt mich dazu der Umstand, daſs sich in der Mitte der Falten ein centrales Chylusgefäſs wahrnehmen lieſs. Dasselbe zeigte sich jedoch in einer solchen Ausdehnung vom Schnitte getroffen, daſs es sich vielleicht nicht um ein Rohr, sondern entsprechend der Form der Falte um einen Spaltraum handeln dürfte. Wenn dieser Spaltraum wohl auch nicht kontinuierlich der ganzen Ausdehnung einer Falte folgen mag, so handelt es sich doch jedenfalls um breitere Räume, als dies bei anderen Säugern beschrieben ist. Eine andere Frage ist die, ob die Falten auch morphologisch Zotten entsprechen, also etwa durch Verschmelzung der Zotten entstanden sind, oder ob etwa die sekundären Falten Zotten in diesem Sinne entsprechen. Ich kann darüber keine Entscheidung treffen / (Oppel 8249, 1897).

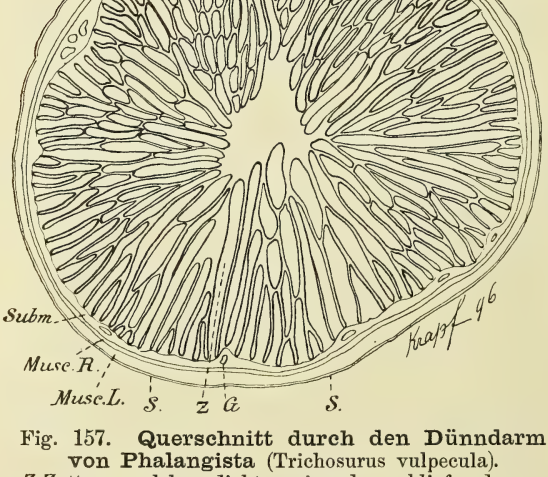


Fig. 157. **Querschnitt durch den Dünndarm von Phalangista** (Trichosurus vulpecula).
*Z* Zotten, welche, dicht aneinander schliefsend, nur ein enges Darmlumen übrig lassen; *Subm* Submucosa; *G* Blutgefäſse; *Musc.R* Ring- und *Musc.L* Längsschicht der Muscularis; *S* Serosa. Vergröſserung 23fach.

## Marsupialier.

Bei zahlreichen Marsupialiern habe ich Zotten von verschiedener Form beobachtet.

### Phalangista (Trichosurus vulpecula).

Die Figur 157 ist besonders geeignet, zu zeigen, daſs hier (wie dies von den Autoren auch für andere Säuger angegeben wird) die Zotten enge zusammenschliefsen, also nicht all-

seitig vom Darminhalt umspült werden, sondern nur an der Zottenspitze mit demselben in ausgiebige Berührung treten.

Wenn sich dieses von Benoit 979, 1891 und Chaput 1420, 1891 beim Hund besonders betonte Verhalten allgemein bestätigen liefse, so würde dies nicht nur für die Resorption von besonderer Bedeutung sein, sondern auch noch auf manche andere Dinge ein Licht werfen. Wir müfsten z. B. daran denken, dafs wir auf den Spitzen der Zotten die Becherzellen deshalb fehlen sehen, weil die Zottenspitze in erster Linie der Resorption dient. Mit Bizzozeros Anschauungen würde es sich schwer vereinigen lassen, da nach ihm hier die ältesten Zellen hinwandern, und da es fraglich erscheint, ob diese dem Absterben nahen Zellen der grofsen Aufgabe, welche sie hier erwartet, noch gewachsen sind.

Känguruh.

/ Die Zotten sind im Dünndarm von mäfsiger Länge / (Owen 212, 1868).

## Edentaten.

/ Valvulae conniventes fehlen. Am Übergang des Dünndarmes in den Dickdarm fehlt bei Dasypus und Myrmecophaga didactyla eine Klappe, aber bei Orycteropus, wo sich ein beträchtlicher Blinddarm findet, kommt eine fast kreisförmige Valvula ileo-colica vor. Endlich hat der Mastdarm des schwarzen Gürteltiers Querfalten, welche auch bei der stärksten Ausdehnung nicht verschwinden.

Im Dünndarm fehlen bisweilen Zotten.

Bei Myrmecophaga tamandua und jubata bildet die Dünndarmschleimhaut unzählige feine Falten, welche netzartig untereinander verbunden sind. Bei Myrmecophaga didactyla finden sich grofse, plattgedrückte, abgestumpfte und sehr dichtstehende Zotten; gegen das untere Ende des Dünndarmes nehmen die Zotten an Gröfse ab, und zuletzt erscheint die Schleimhaut nur mit kleinen, warzenartigen Hervorragungen bedeckt. Bei Orycteropus finden sich plattgedrückte, schmale Zotten, ebenso bei den Faultieren. Bei Dasypus peba finden sich im Dünndarm nur diesem Tiere eigentümliche Kreisfalten (die nicht mit den Kerkringschen Falten zu identifizieren sind); in den Zwischenräumen finden sich zarte netzartige Hervorragungen. Valvulae conniventes fehlen / (Rapp 2823, 1843).

Myrmecophaga didactyla, zweizehiger Ameisenfresser.

/ Die Zotten des Dünndarmes sind von beträchtlicher Länge, gegen eine Linie lang. Sie werden im Dünndarm nach abwärts kürzer. Im Dickdarm fehlen Zotten / (Meckel 6536, 1819).

Manis javanica.

/ Die Zotten sind sehr hoch / (Weber 6677, 1891).

So z. B. im Anfange des Dünndarmes; an manchen Stellen fand ich sie auch niedriger und von wechselnder Form.

## Cetaceen.

/ Zotten sind bei Delphinus phocaena im Dünndarm sehr deutlich (gegen Rudolphi); sie sind plattgedrückt, am freien Ende zugespitzt.

Die Längenfalten des Darmes schwinden nicht, selbst bei der gröfsten Ausdehnung / (Rapp 7628, 1837).

Hyperoodon.

/ Die frühere Vorstellung einer Längsfaltung der Mucosa im Darm der Cetaceen geht wohl in erster Linie von den Befunden beim Braunfisch aus. Eschricht findet nun, dafs sich bei Hyperoodon eine eigentümliche Faltung der Darmschleimhaut vom Zwölffingerdarm an bis zum Ende findet, wie sie ähnlich schon von Hunter beschrieben wurde. Es sind eine Menge Querklappen mit Klappen zweiter und dritter Ordnung (zellenförmiger Bau) / (Eschricht 203, 1849).

Balaenoptera rostrata, Vaagewal.

/ Der Dünndarm zeigt bis zum Blinddarm herab fünf oder sechs Längsfalten, also wie beim Braunfisch; dazu kommen zahlreiche Querfalten. Die ganze Schleimhautoberfläche des Dünndarmes ist beim Vaagewal, nach der Geburt wenigstens, mit etwa 1‴ hohen Zotten reichlich besetzt / (Eschricht 203, 1849).

Megaptera boops, Keporkak.

/ Die Schleimhautverhältnisse sind ähnlicher denen des Entenwals als denen des Vaagewals. Höhlenbildung mit sekundären Höhlen. Die Schleimhautoberfläche zeigt keine Zotten, sondern eher eine feine Faltung, wie z. B. am Darm des Störs / (Eschricht 203, 1849).

## Perissodactyla.

Rhinoceros.

/ Die Zotten sind so grofs, dafs man ihnen kaum den Namen Zotten zu geben wagt / (Cuvier 445, 1810).

Es war schon lange (Mertrud und Vicq-d'Azyr) bekannt, dafs sich im Dünndarm des Rhinoceros zottenähnliche Gebilde finden. Mayer 1854 macht zuerst darauf aufmerksam, dafs diese grofsen Vorsprünge nicht den eigentlichen Zotten anderer Säuger entsprechen; vielmehr sind es Schleimhautpapillen, welche ihrerseits wieder von den wahren Zotten besetzt sind. P. und H. Gervais geben Abbildungen über die Papillen, die Zotten und über den Gefäfsverlauf in beiden beim indischen Rhinoceros und beschreiben die Schichten des Darmes und die Lieberkühnschen Drüsen / (P. und H. Gervais 2301, 1875).

/ Die „Papillen“ beginnen bei Rhinoceros sondaicus drei Zoll vom Pylorus entfernt. Sie sind ähnlich wie bei Rhinoceros unicornis / (Garrod 2208, 1877).

/ Gegen Leydigs Angaben über ramifizierte Zotten bei Rhinoceros und Elefant sagt Rawitz, dafs er bei Mayer (Nova Acta Leopold., 1854, Vol. XXIV) nichts finden konnte, was hierher gehören würde. Mayer beschreibt die Zotten im Duodenum des Rhinoceros nur als grofse, rund-cylindrische Fortsätze der Schleimhaut von 2—4 Linien Länge und 1—1½ Linien Breite, erwähnt aber keine Ramifikation und bildet auch auf der zugehörigen Figur 1 seiner Tafel I keine verästigten Zotten ab. Ebensowenig hat G. Carus, dessen Leydig

noch gedenkt, in den „Erläuterungstafeln zur vergleichenden Anatomie“ eine Abbildung, welche mit den von Rawitz gegebenen Figuren etwas gemein hätte / (Rawitz 6802, 1894).

Equus caballus, Pferd.

/ Ellenberger giebt eine Abbildung über die Blutgefäfsverteilung in einer Darmzotte des Pferdes. Die Arterie geht schon an der Basis der Zotte (nicht an der Spitze, wie bei Hund, Katze, Schwein) allmählich sich verzweigend in ein dichtes, peripher gelegenes Kapillarnetz über. Auch die Venen sammeln sich wieder an der Basis / (Ellenberger 1827, 1884).

## Artiodactyla.

Sus, Schwein.

/ Der Darm des Schweines zeigt faltenartige, auf lange Strecken zusammenhängende Zotten, mit verzweigten Chylusgefäfsen. Bezüglich des Baues ähneln sie denen des menschlichen Jejunums / (Spee 341, 1885).

/ Die Arterie geht, wie bei Hund und Katze, bis zur Spitze der Zotte / (Ellenberger 1827, 1884).

Wiederkäuer.

/ Die Venen entstehen nach Ellenberger an der Spitze der Zotte, während die Arterie sich schon an der Basis in Kapillaren auflöst / (Ellenberger 1827, 1884).

Bos taurus, Rind.

/ Die Länge der Zotten schwankt zwischen $1^1/_2$ und 2 mm / (Schaaf 6655, 1884).

Kalb: / Die Mehrzahl der Zotten enthält ein oder zwei Gefäfse; weniger häufig kommen sie in gröfserer Anzahl vor / (Teichmann 327, 1861).

/ Ellenberger giebt eine Abbildung, aus welcher die Form der Zotten des Kalbes ersichtlich ist / (Ellenberger 1827, 1884).

/ Die Zotten des Kalbes sind weniger breit, das Chylusgefäfs nicht von so aufserordentlicher Weite wie bei den Nagern. Die Muskeln verlaufen ebenfalls stets nur dicht am Chylusgefäfs entlang bis ins adenoide Gewebe der Zottenspitze. Die Muskeln lassen sich deutlich bis zur Muscularis mucosae verfolgen / (Spee 341, 1885).

/ Brand beschreibt Muskelfasern dicht an der Gefäfswand des Centralchylusgefäfses in den Dünndarmzotten des Kalbes, in der Längsrichtung verlaufend. In der Spitze der Zotte werden sie vereinzelter, kürzer und schmäler. Mit den benachbarten Muskelzellen und dem umgebenden cytogenen Gewebe sind sie durch zarte, von der Seite ausgehende Fasern verbunden / (Brand 1215, 1884).

Ovis aries.

/ Beim Hammel finden sich kurze und breite, in den meisten Fällen als Fältchen erhobene Zotten; diese enthalten alle zahlreiche, netzartig untereinander verbundene Chylusgefäfse. Andere Zotten

sind lang und schmal; dann verringert sich auch die Zahl der Chylusgefäfse in ihnen, bis man wiederum in den schmalsten nur ein einziges Gefäfs findet / (Teichmann 327, 1861).

## Sirenia.

### Halicore indica, Dugong.

/ Beim 13 Pariser Zoll langen Fötus vom Dugong fand Rapp eine dichte Schicht von fadenförmigen Zotten im Darm, aber weder Längs- noch Querfalten / (Rapp 7628, 1837).

## Proboscidea.

### Elephas.

/ Carus und Otto bilden ein Stück der inneren Fläche des oberen Teiles vom Dünndarme des asiatischen Elefanten ab, wie sie unter Wasser sich darstellt. Die gröfseren Falten (bis $^1/_2$ Zoll hoch) tragen zum Teil an ihren beiden Flächen kleinere Fältchen. Eigentliche freie Darmzotten vermochten sie nicht wahrzunehmen. Sie erwähnen auch das Vorkommen von Peyerschen Noduli / (Carus und Otto 211, 1835).

/ Leydig erkannte die Zotten im Darm des Elefanten; dieselben sitzen auf grofsen Falten (welche als primäre Zotten gedeutet werden können). Diese Falten enthalten im Innern grofse Chylusräume.

Eine Muscularis mucosae ist vorhanden / (Leydig 563, 1857).

/ Bei Elephas africanus Blum zeigt das Duodenum unregelmäfsige Querfalten; diese setzen sich durch die ganze Länge des Dünndarmes fort, aber gegen das Ileum werden sie mehr längs gerichtet / (Forbes 2060, 1879).

## Rodentia.

### Lepus cuniculus, Kaninchen.

/ Die Darmzotten des Kaninchens haben keine Öffnungen / (Ernst 1892, 1851).

/ Die Zotten sind abgeflacht, blattartig / (Frey 6678, 1863).

/ Der Zottenraum ist von glatten Muskelzellen ausgekleidet / (Lipsky 3523, 1867).

/ Die Zotten des erwachsenen Kaninchens sind an der Basis immer am breitesten, gegen die Spitze zu sich gewöhnlich verschmälernd. Ihre Breite an der Basis beträgt 0,25—0,75 mm; ihre Höhe ist ziemlich konstant 0,75 mm. Sie sind bald von pfeilspitzenförmiger, bald von zungenförmiger Gestalt. Die Basis der Zotte ist im allgemeinen länglich, und wenn man ihr eine schematische Figur unterlegen wollte, würde es vielleicht am besten die Raute sein.

In der Zotte verlaufen, je einer Wand des Zottenraumes entsprechend, 3—4 Muskelfaserbündel, welche selbst wieder nur wenige Muskelfasern führen. Oft überkreuzen sich die Muskelfasern gegen die Spitze der Zotten. Innen aber liegen die Muskelfasern dicht am Zottenraum / (v. Winiwarter 5912, 1877).

/ Die Zotten sind etwas höher und weniger breit als beim Meerschweinchen / (Spee 341, 1885).

/ Die Zotten des Kaninchens haben „bekanntlich“ zungenförmige Gestalt; ihr Lymphraum (centraler Chyluskanal) gleicht einer flachen Tasche und wird von einem überaus dünnen Endothel ausgekleidet.

Das Bindegewebe der Zotten ist beim Kaninchen spärlich entwickelt; es sind sparsame, von der Oberfläche des Lymphraumes zur Zottenoberfläche ziehende Fäden.

Die Muskulatur ist spärlich entwickelt; unmittelbar auf der Aufsenfläche des Lymphraumes findet sich eine einfache Lage kontraktiler Faserzellen, die nicht kontinuierlich zu sein, sondern nur einzelne zarte Bündelchen zu bilden scheinen / (Heidenhain 2588, 1888).

/ Die Höhe der Zotten beträgt mehr als der Dickendurchmesser des übrigen Teiles der Darmwandung / (Rawitz 7369, 1894).

### Cavia cobaya, Meerschweinchen.

/ Die Zotten des Meerschweinchens erscheinen wie niedrige Falten oder Leistchen der Schleimhaut, deren Höhe um 0,35 mm schwankt, je nach dem Bewegungszustand aber etwas wechselnd ist. Ihre Länge beträgt 0,7—3,0 mm, ihre Dicke 0,096—0,1 mm. Die längeren sind fast regelmäfsig zwei- bis mehrgipflig. Innerhalb jeder Falte findet sich ein ihre äufsere Gestalt ungefähr nachahmender Lymphbehälter (Teichmann 1861 gebrauchte diesen Ausdruck zuerst). Zwei Drittel der ganzen Zottensubstanz werden vom Epithel gebildet.

In das übrige Drittel teilen sich das adenoide Gewebe mit seinen Gefäfsen und die dünne Endothelwand des Chylusbehälters mit ihren Muskeln. Höhe der Epithelzellen von 0,02—0,03; Breite von 0,008 bis 0,0048 mm.

Da eine Muscularis mucosae beim Meerschweinchen nicht vorkommt, so darf man hier die Zottenmuskeln nicht als letzte Ausläufer einer solchen betrachten / (Graf Spee 341, 1885).

/ Das Bindegewebe ist spärlich entwickelt; es finden sich sparsame von der Oberfläche des Lymphraumes zur Zottenoberfläche ziehende Fäden **(vergl. Tafel II Fig. 9)**.

Die Muskulatur ist spärlich entwickelt; unmittelbar auf der Aufsenfläche des Lymphraumes findet sich eine einfache Lage kontraktiler Faserzellen, die nicht kontinuierlich zu sein, sondern nur einzelne zarte Bündelchen zu bilden scheint / (Heidenhain 2588, 1888).

### Mus musculus.

Die Elemente der Zotte sind Bindegewebe, spindelförmige Zellen und spärliche Muskelfasern / (Grimm 6583, 1866).

/ Die Zotten der Maus sind in jeder Hinsicht denen des Kaninchens ähnlich / (Spee 341, 1885).

Fig. 158 und 159 stellen zwei Querschnitte dar aus dem Dünndarm der japanischen Tanzmaus. Das erste der beiden Präparate stammt aus der Mitte des Dünndarmes, das zweite aus dem Ende des Dünndarmes von demselben Tiere. Im zweiten Schnitt sind die Zotten erheblich kürzer und oben breiter als im ersten. Das zweite Präparat liefs zahlreiche Mitosen erkennen in den Drüsen und in den den Drüsen benachbarten Teilen der Zotten; einige derselben sind in der Figur wiedergegeben, um ihre Lage zu zeigen.

Mus decumanus, Ratte.

/ Die Bindesubstanz der Zotten läfst bei der Ratte drei Schichten unterscheiden: eine centrale, eine mittlere und eine terminale oder Begrenzungsschicht. In der centralen Schicht finden sich spindelförmige Bindegewebskörperchen und durch Ausläufer zusammenhängende glatte Muskelfasern. Beide begleiten das centrale Chylusgefäfs. Die mittlere Schicht besteht aus einer Anzahl nicht mit Ausläufern versehener Zellen. Die äufsere Begrenzungsschicht ist sehr schmal; die Bindegewebskörperchen derselben stellen ein dicht unter dem Epithel liegendes Netz von untereinander anastomosierenden Elementen dar / (Rindfleisch 4686, 1861).

/ In der Zotte finden sich bei Mus decumanus Blutkapillaren, ein reicher Nervenplexus, eine Centralarterie, laterale Venen,

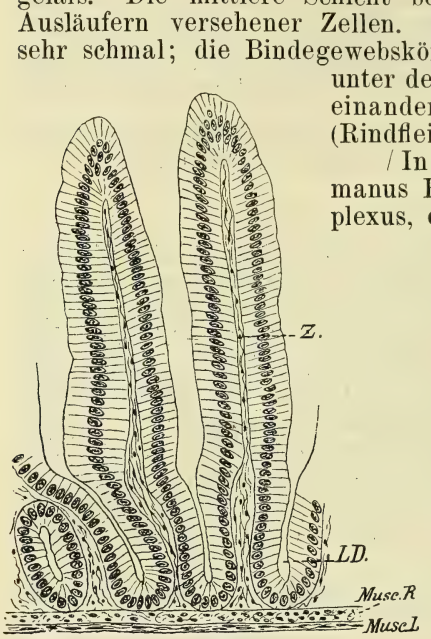


Fig. 158.

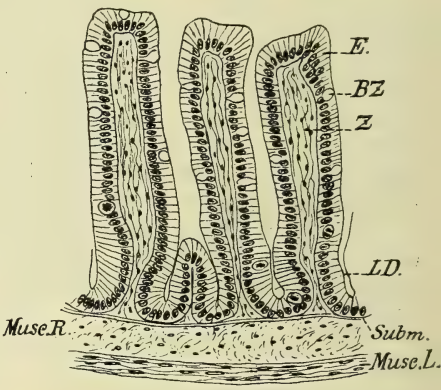


Fig. 159.

Fig. 158. **Längsschnitt aus dem Dünndarm der japanischen Tanzmaus.** *Z* Zotten; *LD* Lieberkühnsche Drüsen; *Musc.R* Ring- und *Musc.L* Längsschicht der Muscularis. Vergröfserung 180fach.

Fig. 159. **Längsschnitt aus dem letzten Ende des Dünndarms der japanischen Tanzmaus.** *Z* Zotten; *E* Oberflächenepithel; *BZ* Becherzellen in demselben; *LD* Lieberkühnsche Drüsen; *Subm* Submucosa (sehr wenig entwickelt); *Musc.R* Ring- und *Musc.L* Längsschicht der Muscularis. Vergröfserung 180fach.

Lymphgefäfse, ein Netz glatter Muskelfasern und eine beträchtliche aber wechselnde Anzahl von Rundzellen, welche alle Wanderzellen zu sein scheinen. Dagegen fand Ranvier niemals eine Bindegewebsfaser oder eine elastische Faser in der Darmzotte der Ratte.

Die Zotten haben die Form halbmondförmiger Blätter. Jede besitzt eine centrale Arterie und zwei laterale Venen. Die Arterie steigt gerade zum Gipfel der Zotte auf und löst sich dort in Gefäfse auf, welche das Kapillarnetz versorgen. Dieses Netz ist doppelt; es bildet für jede der beiden Seiten der Zotte ein eigenes Netz; am Rande findet sich eine Randkapillare. Die Kapillaren der Rattenzotte haben embryonale Struktur (sie zeigen bei Versilberung nicht ein schwarzes Netz, sondern ein weifses auf schwarzem Grund, welcher einem protoplasmatischen Reticulum entspricht. Die Venen entstehen nicht direkt aus den Randkapillaren / (Ranvier 6762, 1894).

## Carnivora.

### Canis familiaris und Felis domestica.

/ Es finden sich ein bindegewebiges Fachwerk und freie in die Räume desselben eingelagerte Zellen. Die Balken des Fachwerkes sind bei dem Hunde schmäler als bei der Katze.

An den Zotten verlaufen parallel mit der Längsachse derselben getrennte Muskelbündel. Die innersten Züge dieser Bündel, die zugleich die stärksten sind, begrenzen den centralen Zottenraum, während die äufseren schwächeren durch das Zottenparenchym hindurch verlaufen und nahe der Zottenspitze frei endigen. Es ist Basch schon bekannt, dafs sich die Muskeln der Zotten aus denen der Schleimhaut zusammensetzen. An Zotten mit zwei Kanälen umschliefst jeden derselben ein Kreis von Muskelbündeln. Die Zahl der Muskelbündel ist bei der Katze 12—16, beim Hunde 18—30. Die einzelnen Bündel enthielten im Querschnitte 4—12 Faserzellen / (Basch 854, 1865).

### Canis familiaris.

Eine Abbildung (siehe Fig. 160) aus dem Jejunum des Hundes nach Klein and Noble Smith 312, 1880 giebt eine Übersicht über die Anordnung der Zotten und ihr Verhältnis zu den Lieberkühnschen Drüsen.

/ Die Zotten sind einander ähnlich; sie haben dieselbe Länge, Form und Volumen; sie berühren sich seitlich und werden nur durch lineäre intervillöse Räume getrennt, in deren Grund sich die Drüsen öffnen. Die Zotten können kurz, mit gefalteten Rändern, oder lang und dünn mit geradlinigen Rändern, sein. Da die Zotten aneinander schliefsen, kann man an der freien Oberfläche des Darmes nicht auf die Drüsenmündungen sehen, entgegen der bisherigen Ansicht der Autoren / (Benoit 979, 1891).

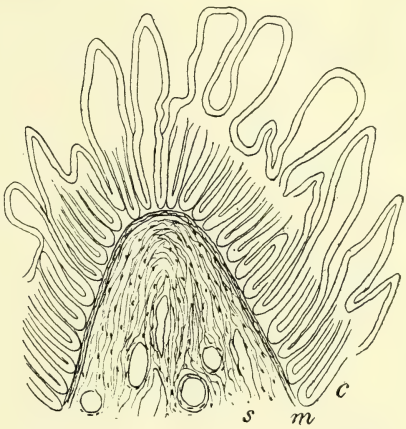


Fig. 160. **Vertikalschnitt durch eine Schleimhautfalte, Jejunum.** Hund, ungefähr 40fach vergröfsert. *c* Mucosa mit Lieberkühnschen Krypten; *m* Muscularis mucosae, hier nur ein Blatt (längs); *s* submucöses Gewebe, die grofsen Gefäfse enthaltend. Nach Klein and Noble-Smith 312, 1880.

/ Chaput findet, dafs die Darmzotten beim Hund dicht gedrängt nebeneinander stehen; sie sind von prismatischer Form und von gleicher Höhe, mit plateauförmigen Gipfeln / (Chaput 1420, 1891).

Epithel: / Die Zotten wie die Lieberkühnschen Drüsen in der Umgebung der Peyerschen Noduli sind stets ganz auffallend reich an Becherzellen / (Heidenhain 2588, 1888).

/ Die Höhe der Epithelzellen ist wechselnd; an kontrahierten Zotten sind die Epithelzellen höher und schmäler; verlängert sich aber die Zotte, so werden sie niedriger, aber auch breiter / (Roszner 7666, 1895).

/Bindegewebsgerüst der Zotte: Der Zottenmantel, welchen Mall (wie auch Drasch) als zusammenhängende Haut zu isolieren vermochte, besteht aus Spindelzellen (sind nicht Ringmuskelzellen), Kapillarwänden, Muskeln und einem alles umschlingenden Reticulum.

Nach innen vom Mantel besteht die Zotte aus dem Centralkanal, verästelten Zellen, Muskeln, der Arterie, dem Reticulum und Leukocyten.

Ihr Gerüst wird von zweierlei Zellenformen gebildet, spindelförmige im Mantel der Zotte unmittelbar unter ihrer Epitheldecke und sternförmige im Zottenkörper. Möglicherweise sind aufser den Ausläufern dieser Zellen noch andere Fäserchen an der Bildung des Reticulums beteiligt, z. B. solche, die aus den elastischen Gebilden der Kryptenschicht heraufdringen/ (Mall 3718, 1888).

/Heidenhain beschreibt, dafs die Muskelbündel teils in ihrem Innern, teils an der Oberfläche reichlich mit Bindegewebe versehen sind **(vergl. Tafel II Fig. 8 und 10 und Tafel III Fig. 13).** Von der Oberfläche der Muskelbündel lösen sich zahlreiche Bindegewebsfäserchen ab; wo sie von den Bündeln abtreten, zeigen sie dreieckige Anschwellungen. An der Oberfläche der Muskeln breiten sich die Fasern zu feinen, dünnen Häutchen aus, welche in der That, wie Basch erwähnt, eine Art Scheide um die Bündel bilden. Das Bindegewebsgerüst der Zotte, das beim Hund reichlich entwickelt ist, besteht aus Fäden, welche von der Oberfläche der Zotte selbst, ihrer Muskelbündel, der Kapillaren und des Lymphraumes ausgehen. In ihren Verlauf sind oft Kerne eingelagert. An Ausgangs- bez. Ansatzpunkten sieht man die Fäden häufig kegelförmig verbreitert. Bei mäfsig verkürzten Zotten spannt sich, abgesehen von der Zottenspitze, die gröfste Zahl der Fäden senkrecht zur Oberfläche der Muskelbündel, der Zotte selbst und des Chylusraumes stark an, so dafs sie auf guten Längsschnitten leitersprossenartig geordnet erscheinen. Der vertikale Abstand je zweier Sprossen wird um so geringer, je stärker die Verkürzung der Zotte. Die horizontal verlaufenden Fäden sind durch schräge Anastomosen verbunden/ (Heidenhain 2588, 1888).

/Muskulatur der Zotte. Die Muscularis mucosae besteht beim Hunde, wie bekannt, aus 2 resp. aus 3 Schichten. „Wie es scheint, werden für die Schleimhaut bestimmte Muskelbündel von allen Schichten der Muscularis mucosae geliefert." Diese Bündel gehen zunächst schräg nach oben, wobei sie zu den Lieberkühnschen Drüsen durch eine ziemlich dicke, flach unter derselben gelegene Schicht des Grundgewebes gelangen müssen. In der Schicht der Drüsen verlaufen die Muskelbündel längs, treten aber in keine Beziehung zu den Chylusgefäfsen dieser Schicht (gegen Graf Spee). An der Basis der Zotte angelangt, häufen sich dieselben dichter aneinander an und legen sich zugleich an das aus der Zotte gehende Chylusgefäfs resp. an den sogenannten Centralkanal der Zotte an. Im Bereich der Drüsen nehmen die Muskeln nicht, wie Graf Spee angiebt, an Mächtigkeit ab, sondern dieses Schwächerwerden ist nur ein scheinbares und rührt von der Art der Verteilung her, indem die Bündel hier dünn und zerstreut verlaufen.

Diese Thatsache hat Kultschitzky 3254, 1882 früher schon hervorgehoben.

Die Angaben von Basch und Spee, dafs die Muskelbündel in den Zotten dem Centralkanal anliegen, und dafs aufserdem (ein verhältnismäfsig kleiner Teil der ganzen Muskulatur der Zotte) einzelne Bündel im Stroma der Zotte verlaufen, bestätigt Kultschitzky.

Über die Endigung der Muskulatur in den Zotten hat Kultschitzky folgendes ermittelt: Von der Basis der Zotte beginnend, gehen die Muskelbündel nach oben parallel der Längsachse derselben, geben aber während ihres ganzen Verlaufs Zweige, die schief nach oben und zur Peripherie der Zotte gehen, ab. Diese Zweige erreichen das Epithel und setzen sich sofort unter demselben an. Die so immer dünner werdenden Bündel gehen an der Spitze der Zotte pinselförmig auseinander und setzen sich dicht unter dem Epithel an. Über das eigentliche Ende der feinen Muskelausläufer vermochte Kultschitzky nichts zu ermitteln.

Kultschitzkys Beobachtungen zufolge setzt sich die ganze Masse der in die Zotte eingetretenen Muskelbündel an der ganzen Innenfläche (unmittelbar unter dem Epithel) derselben an.

Die Muskeln bewirken einmal eine Verkürzung der Zotten und damit zugleich eine Erweiterung des Centralkanals. Es ist damit während der ganzen Kontraktionszeit der Zotte der freie Abfluſs des Milchsaftes vollständig gesichert.

Ringförmig verlaufende Muskelfasern (von Thanhoffer angenommen und besonders betont) existieren nicht. Die von v. Thanhoffer dafür angesprochenen Gebilde sind ausgezogene Zellen des Zottenbindegewebes / (Kultschitzky 3260, 1888).

Die Zottenmuskeln gehen nicht von der Muscularis mucosae aus (gegen Brücke); sie können dies gar nicht, da das Stratum compactum dem Übergang derselben in die darüber liegenden Schichten ein unübersteigliches Hindernis entgegensetzt.

Jedenfalls trifft man aber auf Muskelzellen, die zur Zotte emporsteigen, oft tief in der Kryptenschicht, nahe der granulierten, und zwar in der Umgebung der Zottenarterie. Mit ihr steigen sie in der Kryptenschicht empor; auf dem Wege mehrt sich ihre Zahl; gegen den Fuſs der Zotten hin erscheinen sie in groſser Menge (mehr als 40 Muskelbündel, von denen jedes aus mehrfachen Zellen zusammengesetzt ist).

Im Zottenkörper ordnen sich die Muskelbündel in eine äufsere und eine innere Lage; peripher zahlreichere, dafür aber schmächtigere Bündel, stärkere aber sparsamer vorhandene schieben sich in die Nähe des Centralkanals.

Alle Bündel streben schliefslich vom Körper nach der Kuppel der Zotte. Dort angelangt, treten aus den Zellen feine, verästelte Fäden hervor, welche, untereinander verflochten, ein Fasergewölbe herstellen / (Mall 3718, 1888).

/ Nach Heidenhain wird der Lymphraum nicht von stärkeren (Mall), sondern von schmächtigeren Bündeln (7 an Zahl) umgeben, die zum Teil in radialer Richtung abgeplattet sind und sich der äufseren Begrenzung des Chyluskanales eng anschmiegen. Der gröfsere Teil der Bündel liegt, entgegen Kultschitzky, im Stroma. Die Mehrzahl hält sich nach innen von dem Kapillargebiete, aber doch nicht alle, wie Spee es angab. In der Abbildung treten am oberen Rande zwei Muskeldurchschnitte bis hart an die Zottenperipherie, so dafs sie

also innerhalb der Kapillarschicht liegen. Beim Hund ist die Muskulatur reichlich entwickelt.

Muskelendigung: Nach Spee 341, 1885 enden die Muskeln unter dem Epithel der Zottenspitze, indem die einzelnen Bündel bogenförmig mit benachbarten zusammenfliefsen und Schlingen bilden, welche Blutgefäfse umfassen; selten geht seitlich unter spitzem Winkel ein Zweig ab.

Mall 3718, 1888 sah alle Bündel „vom Körper der Zotte nach ihrer Kuppel streben. Dort angelangt, treten aus den Zellen feine, verästelte Fäden aus, welche untereinander verflochten, ein Fasergewölbe herstellen.“ Kultschitzky 3260, 1888 behauptet, dafs die Bündel während ihres Verlaufes von der Basis der Zotte ab fortwährend Zweige abgeben, die schief nach oben und zur Peripherie der Zotte gehen, das Epithel erreichen und sich unter demselben ansetzen. Die zur Zottenspitze gelangenden Bündel strahlen pinselförmig auseinander, erreichen das Epithel und setzen sich dicht unter demselben an.

Heidenhain bestätigt die bogenförmigen Anastomosen Spees. Aus der Mehrzahl der Bündel aber treten Bindegewebsfäden aus; dieselben endigen mit kegelförmigen hautartigen Verbreiterungen an der Oberfläche des Zottenkörpers. Die Endfäden sind funktionell als Sehnen anzusehen. Die Einrichtung ist darauf berechnet, den Zug der Muskelbündel auf möglichst viele Punkte der Zottenoberfläche gleichmäfsig zu übertragen. Wie mit der Spitze, so stehen die Muskelbündel auch mit den Seitenrändern in Verbindung durch Bindegewebsfäden, welche mit dreieckiger Verbreiterung an der Oberfläche der Muskeln beginnen und in derselben Weise an der Zottenoberfläche endigen / (Heidenhain 2588, 1888).

/ Die von Brücke beschriebenen Muskelzellen, welche parallel zur Längsachse der Zotte verlaufen, sind von jedem Histologen anerkannt, nicht so jene, welche quer zur Längsachse von Moleschott und später Toldt, Fortunatow, v. Thanhoffer u. a. beschrieben, doch von Kölliker, Frey, Graf Spee, Kultschitzky und J. P. Mall bestritten wurden.

Roszner kommt zum Resultat: Die Muskelelemente der Muscularis mucosae und der Mucosa können miteinander in keinem Zusammenhange stehen, da das sich dazwischen befindende Stratum compactum jede Verbindung verhindert.

An der Peripherie der Zotte befinden sich zahlreiche quergestellte glatte Muskelzellen (Moleschottsche Muskelzellen).

Aufser den Muskelzellen befinden sich an der Peripherie, und zwar in noch gröfserer Anzahl, Spindelzellen, die ebenfalls quer gestellt sind.

Im Innern der Zotte befinden sich keine quergestellten glatten Muskelzellen; quergestellte Spindelzellen kommen aber auch dort vor.

Die queren Muskel- und spindelförmigen Bindegewebszellen unterscheiden sich nicht nur der Gestalt nach, sondern auch durch Färbung kann ein Unterschied konstatiert werden.

In der Anordnung der Brückeschen Muskeln ist gar keine Regel bemerkbar, und ist deshalb eine Einteilung in zwei Zonen nicht acceptierbar / (Roszner 7666, 1895).

### Felis domestica, Katze.

/ Nach Frey 2115, 1876 gebe ich eine Abbildung (siehe Fig. 161), welche (nicht als Schnitt gedacht) die Form der Zotten und Lieberkühnschen Drüsen bei der Katze zeigen kann / (Frey 2115, 1876).

/ Die Zotten sind schmal-cylinderisch, spitz zulaufend, mit breitem Epithel versehen / (Spee 341, 1885).

/ Grünhagen beschreibt Bilder von Zotten vier Wochen alter Kätzchen, bei denen das Epithel durch die Behandlung abgehoben ist; er meinte damals, diese Artefakte seien bedingt durch ein schnelleres Wachstum des Epithelmantels gegenüber demjenigen des bindegewebigen Kerns / (Grünhagen 2427, 1887).

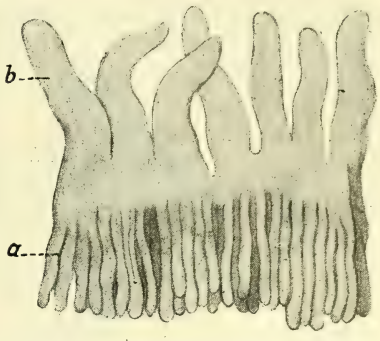


Fig. 161. **Senkrechter Durchschnitt durch den Dünndarm der Katze.**
*a* Die Lieberkühnschen Drüsen; *b* die Darmzotten. Zeigt nur die Form der Drüsen und Zotten; Details sind nicht eingezeichnet. Nach Frey 2115, 1876.

## Insectivora.

### Erinaceus europaeus, Igel.

/ Frey hebt die Länge der Darmzotten hervor / (Frey 6678, 1863).

/ Die Zotten sind in dem nach hinten gelegenen Abschnitte des Dünndarms weniger dicht gedrängt, niedriger und schmäler / (Grimm 6583, 1866).

/ Die Zotten sind blattförmig (Klein, Atlas of Histology, London 1880); sie haben einen breiten Körper und einen langen, schmalen Stiel. Die Länge der Zotte wechselt bei verschiedenen Objekten von 1,0 mm bis 1,8 mm; der Durchschnitt ist ungefähr 1,5 mm; die Breite am dicksten Teil des Körpers ist ungefähr 0,1 mm. Die zwischen dem Cylinderepithel liegenden Becherzellen haben sehr lange Stiele, in welchen keilförmige Kerne liegen. Zwischen den Basen der Epithelien finden sich zahlreiche Wanderzellen.

Die Lieberkühnschen Drüsen sind 0,3 mm bis 0,6 mm lang. Das Gewebe zwischen den Lieberkühnschen Drüsen ist adenoid. Die blinden Enden der Follikel sind von der Muscularis mucosae durch Gewebe getrennt, welches Carlier nicht adenoid, sondern „mucoid“ nennt; es zeigt Fasern und Zellen; die spindelförmigen Kerne könnten fälschlich an glatte Muskelfasern denken lassen, von denen sich dieses Gewebe jedoch durch Färbung unterscheiden läfst.

Die Muscularis mucosae besteht aus einer einzigen Schicht längsverlaufender glatter Muskelfasern.

Die Submucosa ist 0,1 bis 0,3 mm dick und besteht aus dichtem Bindegewebe, dessen Fasern Neigung zum vertikalen Verlauf zeigen.

Solitärnoduli finden sich in der Mucosa und Submucosa. Sie haben keine Kapsel und keine wahren Lymphsinus in der Umgebung; die Körperchen nehmen allmählich an Zahl gegen die Oberfläche ab.

Die Muscularis, 0,15 mm bis 0,4 mm, im Mittel 0,3 mm dick, besteht aus einer inneren, dickeren Ring- und einer äufseren, dünnen Längsschicht / (Carlier 6108, 1893).

Talpa europaea, Maulwurf.

/ Beim Maulwurf, dem die Zotten fehlen sollen, findet sie Leydig / (Leydig 563, 1857).

## Chiroptera.

/ Im Dünndarm der Fledermäuse stehen die Zotten dichtgedrängt; im Dickdarm finden sich Längsfalten / (Robin 7563, 1881).

## Primates.

Macacus cynomolgus.

/ Es finden sich grofse und kleine Zotten im Jejunum (siehe Fig. 162 und 163). Die kleinen haben fast durchgängig die bekannte

Fig. 162. **Querschnitt durch das Jejunum von Macacus cynomolgus.** Übersichtsbild, schematisiert. Nach Rawitz 6802, 1894.

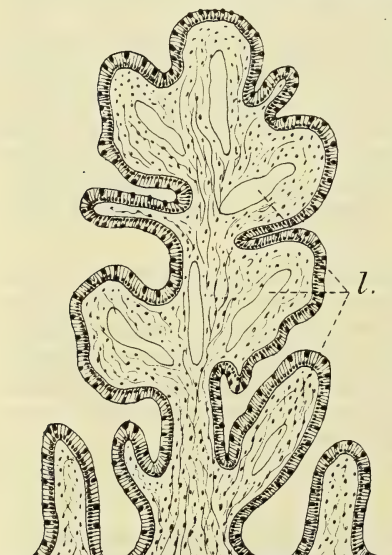


Fig. 163. **Ramifizierte Zotte aus dem Jejunum von Macacus cynomolgus.** Vergröfserung etwa 270fach. *l* Lymphgefäfs; die schwarzen Punkte im Epithel sind Becherzellen, leicht schematisiert. Nach Rawitz 6802, 1894.

handschuhfingerförmige Gestalt. Die grofsen Zotten dagegen, welche die kleinen oft um ein Vielfaches an Höhe überragen, und von den letzteren hie und da eine sind mit sekundären Zotten von variablem Umfange besetzt, die ihrerseits viel niedriger sind, als die kleinen Zotten. „Ramifizierte Zotten." Bei Inuus radiatus fanden sich solche Ramifikationen nicht / (Rawitz 6802, 1894).

Mensch.

**Plicae circulares**, Valvulae conniventes Kerkringi. Die cirkulären Falten im Anfange des menschlichen Darmes werden in zahlreichen Arbeiten erwähnt und geschildert, so z. B. von Funke 6647, 1857, Owen 212, 1868, Verson 318, 1871, Frey 2115, 1876, Hoffmann 600, 1878, Piersol 3490, 1894, Böhm und v. Davidoff 7282, 1895 und Stöhr 8185, 1896.

/ Man pflegt dieselben als bleibende Bildungen anzunehmen, weil

der Muskelschlauch in dieselben nicht eingeht. Doch scheint es Verson nach Untersuchung am kindlichen Darme, dafs besagte Falten von der Kontraktion des Muskelschlauches nicht ganz unabhängig sind / (Verson 318, 1871).

/ Über die Plicae conniventes (Valvulae conniventes Kerkringi) macht man sich eine gute Vorstellung nach den Abbildungen von Hoffmann 600, 1871 (vergl. auch Raubers Lehrbuch der Anatomie des Menschen, 4. Aufl. von Quain-Hoffmanns Anatomie). Ebenda finden sich Abbildungen der Darmzotten des Menschen / (Hoffmann 600, 1878).

/ Kazzander giebt an, dafs an der Dünndarmschleimhaut des Menschen nebst den allgemein bekannten Falten, welche nur einen

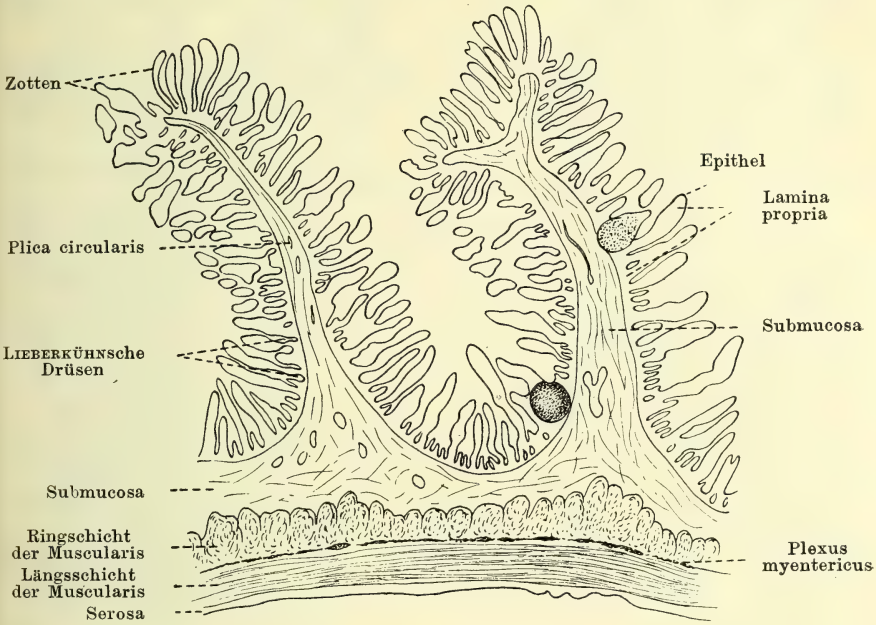


Fig. 164. **Senkrechter Längsschnitt durch das Jejunum des erwachsenen Menschen.** ca. 14mal vergrößert. Die rechte Falte trägt zwei kleine, nicht in die Submucosa herabreichende Solitärknötchen, von denen das linke ein Keimcentrum zeigt. Die einzelnen mit den Zotten nicht zusammenhängenden Körper (besonders zahlreich links neben „Plica circularis") sind Stücke von Zotten, die gebogen waren und deshalb nicht in ihrer ganzen Länge durchschnitten sind. Nach Stöhr 8185, 1896.

Bruchteil der innern Cirkumferenz des Darmrohres einnehmen, auch ringförmige und, was wenigstens seines Wissens bis jetzt vollständig unbekannt war, auch spiralförmige Falten vorkommen, und zwar scheinen die beiden letzteren Formen, soweit auf Grund der von Kazzander untersuchten Zahl von Fällen zu schliefsen erlaubt ist, konstant zu sein / (Kazzander 6236, 1892).

/ Im Duodenum und im Anfange des Jejunums bildet die Schleimhaut aufser den Zotten noch permanente Falten, auf welchen die Zotten sitzen, und welche wahrscheinlich aus einer Verschmelzung der basalen Zottenenden hervorgegangen sind / (Böhm und v. Davidoff 7282, 1895).

/ Die cirkulären Falten der Schleimhaut im Anfange des Darmes (siehe Fig. 164) bezwecken die Oberflächenvergrößerung der Schleimhaut / (Stöhr 8185, 1896).

**Zotten.** / Meckel nimmt auf Grund seiner Unterscheidung zwischen Falten und Zotten im Schlund, Magen und Dickdarm des Menschen keine Zotten an / (Meckel 6566, 1819).

/ Seiler erschien die Form der Darmzotten des Menschen immer cylindrisch und am freien Ende abgerundet / (Seiler 302, 1827).

/ Die Länge der Zotte beträgt 0,5 bis 1 mm, die Breite 0,2 bis 0,4 mm, selbst 0,09 mm.

Die Zotte ist nichts anderes als ein mit Blut- und Lymphgefäßen und mit glatten Muskeln versehener Fortsatz der eigentlichen Mucosa / (Kölliker 329, 1867).

/ Die Zotten beginnen erst im absteigenden Stück des Duodenums und erstrecken sich bis zum freien Rand der Ileocäkalklappe. Länge der menschlichen Darmzotte 0,4 bis 0,6 mm, Breite 0,06 bis 0,12 mm / (Verson 318, 1871).

/ Abbildungen der Formen der Zotten und des Blutgefäßnetzes in denselben finden sich bei Henle / (Henle 2627, 1873).

/ Man findet in Duodenum und Jejunum 10 bis 18, im Ileum 8 bis 14 Zotten auf 1 Quadratmillimeter der Schleimhaut; da hiernach die ersteren wenigstens mehr als 2 Millionen, letzteres beinahe 2 Millionen Zotten enthält, jede Zotte aber eine Oberfläche von 0,3 bis 0,7 Quadratmillimeter darbietet, so tragen sie zur Vergrößerung der inneren Darmfläche ein sehr Bedeutendes (cirka 5 : 1) bei / (W. Krause 3197, 1876).

/ Die Zotten des Menschen sind im allgemeinen nicht breit und nur mäßig abgeplattet, so daß in der Regel nur eine Arterie hineingeht, und eine Vene wieder herauskommt / (Brücke 547, 1881).

/ Die Zotten sind im Duodenum niedrig, breit, faltenähnlich, 0,2—0,5 mm hoch, bis zu 1,6 mm breit; im Jejunum sollen neben ähnlichen Formen (wie im Duodenum) mehr glatt-kegelförmige auftreten; im Ileum sind keulenförmige oder walzenartige Zotten vorwiegend.

Obere Hälfte des Jejunums: Es finden sich zöttchentragende Falten, in denen Drüsen verlaufen. In einer Höhe (**siehe Tafel II Fig. 11**) von 0,2 mm oberhalb der Ebene, in der die als eigentliche Drüsenschicht bezeichnete Partie der Schleimhaut aufhörte, ist der Zusammenhang schon ein fast vollständiger. Bis zu dieser Höhe hängen also die Zotten des Jejunums untereinander zusammen und verhalten sich wie vielgipfelige Falten, deren höchste Punkte Graf Spee in einer Höhe von 0,5 mm oberhalb der Drüsenschicht fand.

In die blindsackartigen Räume zwischen den Falten münden die Lieberkühnschen Drüsen, theilweise am Grunde, im Niveau der freien Fläche der Drüsenschicht, teilweise verschieden hoch oberhalb desselben an der Seite, in einzelnen Fällen sogar nahe der Spitze eines Gipfels der Falte / (Spee 341, 1885).

/ Die Zotten sind ca. 1 mm hoch und im Duodenum von blattförmiger, im übrigen Dünndarm von cylindrischer Gestalt / (Stöhr 8185, 1896).

/ Die Form der Zotten ist im Jejunum eine cylindrische, im Ileum eine keulenförmige.

Ileocäkalklappe. In einer gewissen Entfernung vom Klappenrande werden die Zotten des Ileums breit und niedrig. In der Nähe des Randes fliefsen ihre basalen Abschnitte derart zusammen, dafs sie wabenartig sich verbindende Leisten, auf welchen eine geringe Anzahl von Zotten sich erhebt, erzeugen. Auf der Caecumseite der Klappe, in unmittelbarer Nähe ihres Randes, sind die Zotten noch spärlicher vertreten und verschwinden schliefslich ganz, während die erwähnten Leisten noch eine ziemliche Strecke weit erhalten bleiben. Jenseits der Klappe im Caecum fehlen beim Erwachsenen Zotten und Leisten ganz / (Böhm und v. Davidoff 7282, 1895).

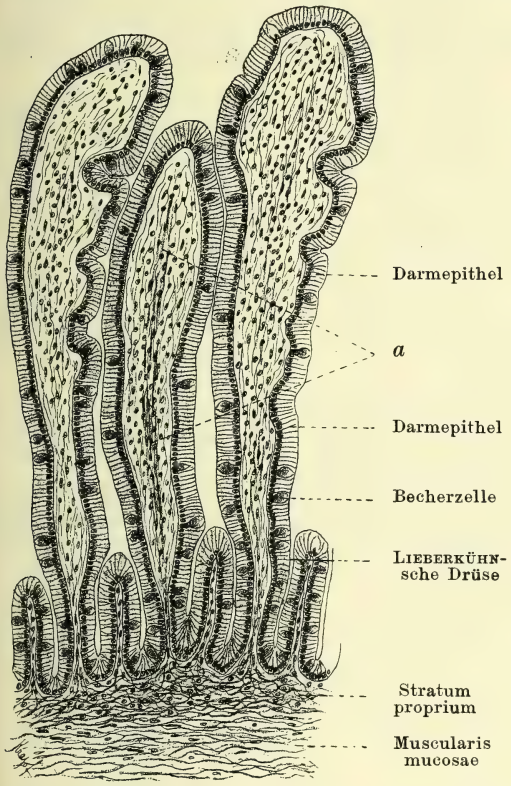


Fig. 165. **Durchschnitt durch die Schleimhaut des Dünndarmes des Menschen.** 88mal vergröfsert. Bei *a* kollabiertes Chylusgefäfs in der Zottenachse. Nach Böhm und v. Davidoff 7282, 1895.

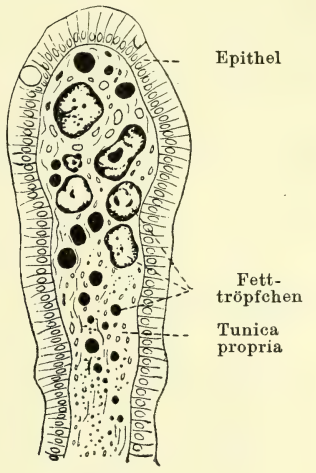


Fig. 166.

Fig. 166. **Zottenspitze des Menschen in Fettresorption.** Fett schwarz. Die grofsen mit Fett erfüllten Räume deutet Brass als Chylusspalten, entgegen der gewöhnlichen Annahme eines centralen Chylusgefäfses. 225fach vergröfsert. Flemmingsche Lösung. Nach Brass 7482, 1896.

Aus dem Dünndarm des Menschen gebe ich in Fig. 165 eine Abbildung nach Böhm und v. Davidoff 7282, 1895, ebenso in Fig. 166 einen Längsschnitt einer Zotte aus dem menschlichen Dünndarm nach Brass 7482, 1896.

**Epithel der Zotten.** / Schaffer hält es für höchst wahrscheinlich, dafs die Zottenepithelien der Basalmembran glatt aufsitzen, ohne sich durch Fortsätze mit derselben zu verbinden / (Schaffer 4934, 1891).

/ Die Lymphkörperchen in den Zotten enthalten nicht selten Fettkörnchen und in pathologischen Fällen bräunliches oder schwarzes Pigment / (Kölliker 329, 1867).

/ Virchow ist infolge von Untersuchungen veränderter Zotten zur Überzeugung gelangt, dafs kleine runde Zellen des Zottenparenchyms sich zu Pigmentzellen umbilden können, und Kölliker ist nicht abgeneigt, teilweise dieser Anschauung zu folgen / (Kölliker 3212, 1854).

**Muskulatur der Zotten.** / Die Muskelfasern bilden in den breiteren Zotten des Duodenums und Jejunums eine fast zusammenhängende, hautartige Ausbreitung etwas unter der Oberfläche der eigentlichen Zotte und einem Teil der Kapillaren und erstrecken sich in longitudinalem Verlauf und alle einander parallel von der Basis der Zotten bis zur Spitze derselben, wo dieselben leicht konvergierend endeten. Die Muskelfasern standen mit der Muscularis mucosae in direkter Verbindung. In cylindrischen Zotten waren die Muskeln spärlich; sie lagen in der Achse um das Chylusgefäfs herum / (Kölliker 3212, 1854).

/ Im Stroma der Zotten liegen glatte Muskelfasern, welche nicht einen zusammenhängenden Mantel bilden, sondern einzelne Bündel oder Stränge, welche die Zotte hinauflaufen. Dieselben stehen in unmittelbarem Zusammenhang mit der Muscularis mucosae. Die Muskelzellen der letzteren sind kleiner, namentlich kürzer als die der Muscularis / (Brücke 547, 1881).

/ Valvula coli: Durch die Valvula coli geht, besonders auffällig beim neugeborenen Kinde, nur die Ringfaserschicht der Muscularis kontinuierlich durch, während die Längsfaserschicht unterbrochen ist, und zwar biegen die Züge der letzteren, sich verdünnend, in die Ringfaserschicht ein.

Bei der Katze geht die Längsfaserschicht in die Bildung der Klappe nicht ein. Beim Hunde erscheint die Längsfaserschicht an der Klappe unterbrochen / (Verson 318, 1871).

/ Ileocäkalklappe: Alle anatomischen Lehrbücher berichten, dafs die Zottenformation des Dünndarmes am Rande der Ileocäkalklappe endige, und dafs schon daselbst das Stratum der grofsen Lieberkühnschen Dickdarmdrüsen beginne.

v. Langer findet, dafs die Grenze zwischen Ileum- und Kolonformation keine scharfe ist, dafs also nicht unmittelbar an die Zottenformation sich die Kolonformation anreiht, dafs vielmehr eine eigentümliche Umgestaltung der Zotten vorausgeht, wodurch die eine Formation in die andere übergeführt wird. Der Übergang findet durch eine Umgestaltung der Zotten, anfangs in kammartige Leisten, später in ein dickeres Balkengerüste, statt.

Nach den Untersuchungen von Kölliker, Barth, Brand, Patzelt ist auch während der späteren embryonalen Lebensperioden die Dickdarmschleimhaut mit Zotten ausgestattet. v. Langer findet, dafs die im Kolon noch im Anfang des sechsten Embryonalmonats vorhandenen Zotten beim Neugeborenen geschwunden sind bis auf einzelne Rudimente in der Nähe der Ileocäkalklappe.

Doch besitzt die Kolonschleimhaut beim Neugeborenen noch ein charakteristisches Balkengerüst; erst später bekommt sie die gleichmäfsig geebnete, mit vereinzelten, siebartig angeordneten Drüsenöffnungen versehene Oberfläche, welche allgemein als der der Kolonschleimhaut zukommende Befund bekannt ist. Diese Überführung der kindlichen Form in die des Erwachsenen beginnt mindestens schon am Ende des ersten Lebensmonates und ist im dritten, spätestens im vierten Lebensmonate nahezu vollendet / (v. Langer 3334, 1888).

## Spiralfalte (Spiralklappe).

Die Spiralfalte des Darmes findet sich bei Petromyzonten, Selachiern, Ganoiden und Dipnoern.

/ Bei den Chimären und Stören erstreckt sich die Spiralklappe bis zum After; bei Petromyzon und bei den Plagiostomen folgt dagegen auf den Spiraldarm noch ein ziemlich weiter, kurzer, mit einfacher Schleimhaut ausgekleideter Afterdarm / (Stannius 1223, 1846).

/ Stannius, der die Spiralklappe makroskopisch bei den Elasmobranchii untersuchte, fand dieselbe nach zwei verschiedenen Typen gebildet. Bei der Mehrzahl der Elasmobranchii ist sie in der Art schraubenförmig gewunden, dafs sowohl ihr an der Darmwand befestigter als auch ihr freier Rand eine Spirale bildet. Bei der Familie der Carchariae und bei der Gattung Galeocerdo, wo in ihr, wie bei Petromyzon, die Darmvene liegt, ist sie dagegen in einer longitudinalen Linie segelartig befestigt und dabei spiralförmig gerollt (Perrault, Meckel, Duvernoy) / (Stannius in Siebold und Stannius 411, 1856).

/ Auch Owen unterscheidet Spiralklappen mit Längswindungen und solche mit Querwindungen. Zur ersteren Form gehören: Carcharias, Scoliodon, Galeocerdo, Thalassorhinus, Zygaena; zur zweiten: Selache, Alopecias vulpes, Galeus, Lamna, Scylliidae und Spinacidae / (Owen 212, 1868).

/ Über die Bedeutung der Spiralklappe äufsert sich Edinger folgendermafsen: Die Spiralklappe der Petromyzonten ist eine durch den Verlauf der Blutgefäfse bedingte Oberflächenvergröfserung der Darmschleimhaut, die morphologisch den anderen Längsrippen des Darmes ganz gleichwertig ist. Die Oberflächenvergröfserung, welche im Darme der Selachier durch die Spiralklappe gegeben ist, dient, ihrem Bau und ihrer Anordnung nach zu urteilen, wahrscheinlich der Resorption. Nur der Klappendarm kann bei den Selachiern die Resorptionsstätte sein / (Edinger 1784, 1876).

/ Der Mitteldarm ist bei Chimaera durch eine Spiralfalte ausgezeichnet, welche, bei den Selachiern bedeutender entwickelt, den gröfsten Teil des Mitteldarmes in zahlreichen, bald dichteren, bald weiter abstehenden Umgängen durchsetzt. Als eine eingerollte Längsfalte erscheint sie bei Carcharias. Die Spiralklappe erhält sich auch bei den Ganoiden, wo sie nur bei Lepidosteus fast bis zur Unkenntlichkeit rückgebildet ist; dagegen fehlt sie den Teleostiern / (Gegenbaur 397, 1878).

/ Die Spiralklappe findet sich auch bei Trygon, Raja, Acipenser; dieselbe zeigt bei Acipenser eine Art von kavernösem Bau, bestehend aus dichten Netzen weiter (insbesondere venöser) Gefäfse und reichlichen, glatten Muskelfasern. Der Hinterdarm zeigt im wesentlichen gleiche Struktur wie der Mitteldarm / (Kultschitzky 3261, 1887 nach dem Ref. von Hoyer in Schwalbes Jahresbericht).

/ Im Sinne einer Oberflächenvergröfserung ist eine in ihren ersten Spuren schon bei Ammocoetes auftretende, ins Darmlumen einspringende Längsfalte aufzufassen, welche auch bei Selachiern, Dipnoërn und Ganoiden angetroffen, hier aber, ihrem Laufe entsprechend, Spiralfalte (Spiralklappe) genannt wird. Bei der letztgenannten Fischgruppe geht sie schon einer Rückbildung entgegen

und wird bei den übrigen Wirbeltieren in postembryonaler Zeit überhaupt nicht mehr angetroffen / (Wiedersheim 7676, 1893).

**Entwicklung** des Spiraldarmes. / Rückert unterscheidet bei der Spiraldarmentwicklung von Pristiurus zwei Vorgänge: einmal eine rinnenartige Einbiegung des Entodermrohres, zweitens Windung des Epithelrohres unter Drehung um die Längsachse innerhalb seines Peritonealschlauches in Spiraltouren in der Richtung einer rechtsgewundenen Schraube. Die Drehung und spiralige Aufwindung ist durch ein Längenwachstum des Rohres bedingt, bei fixiertem vorderem und hinterem Ende und verschieblicher Einlagerung desselben innerhalb des weiteren Peritonealschlauches. Die Spiralfalte wird durch die einander zugekehrten

Fig. 167.

Fig. 168.

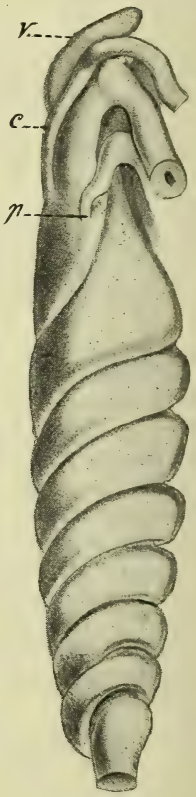


Fig. 169.

Fig. 167—169. **Modelle vom Epithelrohr des Spiraldarmes dreier Pristiurusembryonen.**

*g* Gallenblase; *c* Ductus choledochus; *p* Ductus pancreaticus resp. Pankreasanlage; *v* Ductus vitellointestinalis. — Fig. 167. Pristiurusembryo vom Ende des Stadiums *K* (Balfour). Fig. 168. Pristiurusembryo zwischen Stadium *L* und *M* (Balfour). Fig. 169. Pristiurusembryo von 28 mm Körperlänge. Die Vergröfserung beträgt die Hälfte von denjenigen der Fig. 167 und 168. Nach Rückert 7988, 1896.

Wände benachbarter Windungen (Drehwindungen) dargestellt; ihr Inneres entspricht den mit Mesenchym erfüllten, zwischen den Epithelwindungen gelegenen spaltförmigen Räumen. Sie ist also eine Folge der spiraligen Aufwindung des Epithelrohres und nicht etwa eine selbständige Längsfalte des ursprünglich geraden Schlauches, die durch eine Darmdrehung in Spiralen gelegt wird. Vergleiche die von mir wiedergegebenen Abbildungen Rückerts Fig. 167—169. Auf Grund der Entwicklungsgeschichte ist die vorliegende Form des Spiraldarmes zu definieren als ein Darmabschnitt, dessen Epithel- resp. Schleimhautrohr infolge einer stattgehabten embryonalen Drehung in Spiralwindungen verläuft, als ein gedrehter Darm. Die vorderste halbe Windung unterscheidet sich von den übrigen durch ihre schwächere Drehung; sie läuft nach vorn schliefslich gerade aus. In diesem letzten, nicht spiralig gewundenen Abschnitt erhält sich die ursprünglich rinnenartige Einbiegung des Rohres und steigert sich zu einer spiraligen Einrollung, durch welche ein gerade verlaufendes Stück der Klappe zu stande kommt. Doch wird auch dieser Abschnitt als Ganzes noch um seine Längsachse gedreht, und zwar um 180° in der Richtung der rechtsgewundenen Schraube, wie die gleichzeitige Verlagerung des Pankreas-, Leber- und Dotterganges in der Frontalebene beweist. Bei einigen Selachiern (Carcharias, Zygaena, Galeocerdo und Thalassorhinus), deren Spiralfalte in ganzer Länge gerade verläuft, hat sich offenbar der ganze Spiraldarm ebenso entwickelt, wie bei Pristiurus dessen vorderes Ende: durch spiralige Einrollung. Eine Zwischenform stellt der Spiraldarm von Chimaera dar, von welchem etwas mehr als die vordere Hälfte gerollt, der Rest gedreht zu sein scheint. Den gemeinsamen Ausgangspunkt für diese verschiedenen Typen zeigen Pristiurusembryonen, in welchen die rinnenartige Einbiegung (Anlage der geraden Falte) schon kenntlich ist und die Drehung einsetzt. Durch Steigerung des einen oder anderen dieser beiden grundlegenden ontogenetischen Vorgänge entsteht die eine oder andere Hauptform des Spiraldarms resp. Mischformen von beiden / (Rückert 7985, 1896).

/ Da man zur Erklärung der Drehung im Sinne Rückerts (Rückert nimmt eine wirkliche nicht vorgetäuschte Achsendrehung an) die Voraussetzung machen mufs, dafs sie zwischen zwei fixen Punkten stattfindet, so sollte man erwarten, dafs hinter der Strecke der $7^1/_2$maligen Rechtsdrehung eine solche mit einer entsprechenden Gegendrehung, also eine $7^1/_2$malige Linksdrehung folgt. Diese fehlt bei Selachiern. Rückert hilft sich nun mit der Annahme, dafs die hinter dem Spiraldarm befindliche Strecke der Darmwand durch Verschiebung der Epithelzellen gegeneinander die allmählich vor sich gehende Drehung in der Weise aufnimmt, dafs es zu einer Verlagerung des gesamten Rohres daselbst nicht kommt. Als Stütze für diese Annahme führt er folgende Beobachtung an. Im Bereich des Verbindungsstückes zwischen Spiral- und Enddarm (welches zu einer bestimmten Entwicklungszeit das Lumen verliert und solid ist) erscheint die regelmäfsige radiäre Stellung der Epithelzellen eine Zeit lang in hohem Grade gestört, so dafs die Zellen ganz irregulär durcheinander liegen.

Zu Rabls Anschauungen stellt sich Rückert folgendermafsen: Rabl sagt, nachdem er mitgeteilt hat, dafs die Spiralfalte bei Pristiurusembryonen von ungefähr 74 Urwirbeln eine volle Spiraltour und bei solchen von 83 und 87 Urwirbeln $2^1/_2$ Umgänge beschreibt,

es scheint, dafs dabei das Entodermrohr des Darmes selbst um seine Längsachse gedreht wird, dafs also die Umbildung der Längsfalte in die Spiralklappe nicht lediglich darauf beruht, dafs der Bindegewebsstrang, welcher der Falte zu Grunde liegt, sich allmählich um das Entodermrohr herumwindet. Das Entoderm ist an der Falte höher als anderwärts; überall ist es reichlich von Dotterkörnchen durchsetzt. Rückert nimmt gleichfalls eine Drehung des Epithelrohres an; dagegen wandelt sich die Längsfalte mit Ausnahme ihres vordersten Endes nicht in die Spiralklappe um; vielmehr ist die Spiralklappe, immer mit Ausnahme des genannten kurzen vorderen Stückes, eine andere Bildung, die mit der primären Längsfalte überhaupt nichts zu thun hat. Ein um das Entodermrohr sich herumwindender Bindegewebsstrang kommt für ihre Entstehung nicht in Betracht.

Für eine postulierte Urform des Spiraldarmes ist vergleichend-anatomisch bis jetzt kein zwingender Beleg erbracht. Bei Myxine existiert sie nicht, und die einfachste Form der Spiralfalte, die wir kennen, die von Petromyzon, beschreibt schon beim Ammocoetes eine halbe Spiralwindung, die mit derjenigen junger Selachierstadien in mehrfacher Beziehung übereinstimmt. Wie wir durch die Untersuchungen von Nestler wissen, nimmt die Tourenzahl später, in den Übergangsstadien, noch zu. Die Falte macht alsdann zwei volle Windungen bis zur Mitte des Körpers und von da nach hinten noch fünf Vierteltouren in umgekehrter Richtung.

Aufser bei den Selachiern findet sich der „gedrehte Spiraldarm“ noch bei den Ganoiden. Er ist hier wohl entwickelt, namentlich bei Polypterus. Ferner treffen wir ihn bei den Dipnoern selbst, und Koprolithen von Ichthyosaurus lehren, dafs er sich bis zu den Amnioten vererbt hat / (Rückert 7988, 1896).

Mir scheint die von Rückert vertretene Ansicht nicht die richtige zu sein. Ich wende mich nur gegen die von Rückert im Texte vertretenen Anschauungen; weitere von ihm z. B. in einer Anmerkung erwähnte Möglichkeiten glaube ich nicht berücksichtigen zu sollen, da sie ja Rückert nicht ernstlich vertritt.

Ich halte es nicht für erwiesen, sondern für unwahrscheinlich, dafs die hinter dem Spiraldarm befindliche Strecke der Darmwand durch Verschiebung der Epithelzellen gegeneinander die allmählich vor sich gehende Drehung (bei Pristiurus von $7^1/_2$, bei anderen mehr, z. B. bei Lamna cornubica bis zu 40 Touren) ausgleicht. Ich halte eine solche Gegendrehung resp. deren Ausgleichung gar nicht für erforderlich, glaube überhaupt nicht, dafs es sich bei der Bildung des „gedrehten Darmes“ um eine Drehung handelt, welche eine Gegendrehung im umgekehrten Sinne erfordert. Aus einem knetbaren, oben und unten fixierten Wachsrohr lassen sich ohne jede Drehung durch Massieren mit dem Modellierholz Modelle ähnlich denen Rückerts bilden. Das Längenwachstum und ungleiches Dickenwachstum ersetzen im Tiere die Dehnbarkeit des Wachses; eine Drehung im Sinne Rückerts ist nicht erforderlich.

Ob und wie weit die rinnenartige Einbiegung bei der Bildung der entstehenden Form ursächlich mitwirkt, vermag ich ohne geeignetes embryologisches Material nicht zu entscheiden und mufs dies Rückert überlassen. Eine Drehung jedoch im Sinne Rückerts auszuschliefsen, dazu glaube ich mich durch das Studium an meinem Material und an den Abbildungen Rückerts berechtigt. Wenn sich die Bildung

des Spiraldarms durch das Wachstum des Epithels allein verstehen läfst, warum soll man zu einer Erklärung die Zuflucht nehmen; welche, an und für sich unwahrscheinlich, mit einer unerwiesenen und unwahrscheinlichen Gegendrehung am Hinterende des Darmes rechnen mufs?

Myxine.

/ Eine Spiralklappe fehlt / (Edinger 1784, 1876).

## Petromyzonten.

/ Rathke beschreibt die Spiralfalte bei Petromyzon fluviatilis folgendermafsen: Unter den Falten der Schleimhaut zeichnet sich eine durch bedeutende Höhe und mehr wohl noch durch ihre beträchtliche Dicke aus, verläuft schraubenförmig von vorne und unten (über der Leber) erst gegen die linke und dann gegen die obere Wand des Darmes und endigt sich auf dieser unfern von dem After. Die Gefäfsstämme liegen in dieser Falte / (Rathke 4519, 1826).

/ Leydig vermifst bei Petromyzon in der Spiralklappe muskulöse Elemente / (Leydig 563, 1857).

/ Der Mitteldarm der Petromyzonten zeigt eine grofse Anzahl niederer Längsfalten, die ihn von Anfang bis zu Ende parallel durchziehen. Sie bestehen aus zartem Bindegewebe mit eingelagerten zahlreichen Leukocyten. In einer dieser Längsfalten hat sich eine starke Arterie mit Vene eingelagert und bauscht sie so an ihrem freien Rande breit auf, während sie auf der Schleimhaut schmal aufzieht. Dieser Längswulst (enthält bei Ammocoetes starke Lymphzellenanhäufungen) durchzieht den ganzen Darm in einer sehr gestreckten Spiraltour. Er wurde zuerst von Rathke beschrieben und Spiralklappe genannt.

„Die Spiralklappe der Petromyzonten ist eine durch den Verlauf der Blutgefäfse bedingte Oberflächenvergröfserung der Darmschleimhaut, die morphologisch den anderen Längsrippen des Darmes ganz gleichwertig ist“ / (Edinger 1784, 1876).

Vergleiche endlich die Befunde Bizzozeros im Kapitel: Darm, Epithel, Petromyzonten.

## Selachier.

/ Alopecias vulpes hat eine schraubenförmige Spiralklappe des Darms. Carcharias (vulgaris und glaucus) haben dagegen dieselbe segelartige Spiralklappe wie die Zygänen und der Squalus thalassinus Val. / (Eschricht 1897, 1837).

/ Bei einigen Haifischen aus der Familie der Nickhaut-Haie (nämlich bei den Gattungen Sphyrna, Carcharias, Thalassorhinus, Galeocerdo) ist die Klappe nicht schraubenförmig, sondern gerollt. Bei diesen ist ihr äufserer Rand nicht nach Art einer Wendeltreppe an den Darmwänden befestigt, wie bei den übrigen Haien, sondern läuft, wie ihr freier Rand, gerade nach abwärts; dabei ist die Klappe um ihren freien Rand gerollt, der daher in der Mitte der Rolle liegt (wurde zuerst von Meckel beobachtet). Die Stämme der Arterien und Venen liegen nicht wie sonst aufsen, sondern in dem eingerollten freien Rande der Klappe / (J. Müller 4000, 1845).

/ Drüsen fehlen im Klappendarm der Rochen und Haie; dafür finden sich mitunter sehr entwickelte Zotten; letztere sind z. B. kurz bei Squatina, lang bei Spinax niger; dieselben gehen auf der Spiralklappe in schräg treppenartig verlaufende Leistchen über.

Leydig beobachtete bei Torpedo marmorata im Klappendarm das Weiterrücken der aus dem Speisebrei aufgenommenen Fettpartikelchen. Im vorderen Teil war das Cylinderepithel in seinen einzelnen Zellen mit Fettkügelchen angefüllt: weiter hinten zeigte sich das Epithel wieder hell, aber im Innern der Zotten waren jetzt die Fettkügelchen in Haufen angesammelt / (Leydig 3455, 1852).

/ Leydig konstatiert in der Spiralklappe der Rochen und Haie ein Netz glatter Muskelfasern, welches er als Muscularis mucosae deutet / (Leydig 563, 1857).

/ Eine Anzahl starker Schleimhautfalten vereinigen sich bei den Selachiern zur Bildung der Spiralklappe. Die Spiralklappe wird nur von der Mucosa gebildet; die Muscularis des Darmes nimmt nicht teil. Die Schleimhaut ist reich an glatten Muskelfasern und reichlich mit Rundzellen durchsetzt. Die letzteren wandern dem Lumen zu. Die Muscularis mucosae liegt in der Mitte einer jeden Klappe. Zu beiden Seiten von ihr zieht sich hellglänzendes kernloses Bindegewebe hin, welches Ausläufer sowohl in die Mucosawülste, welche die Klappen überziehen, als auch zwischen die Muskelfasern sendet. Ein Querschnitt der Klappe besteht aus:

1. Epithel;
2. lymphoidem Bindegewebe, durchzogen von Ausläufern des
3. elastischen Gewebes;
4. elastischem Netz, die Muskelbündel in sich bergend;
5. wieder elastischem Gewebe;
6. lymphoidem Bindegewebe;
7. Epithel der Unterfläche.

Die Bedeutung der Spiralklappe der Selachier liegt in einer Oberflächenvergrößerung, welche wahrscheinlich der Resorption dient. Bei Cyklostomen läuft der Darm windungslos durch die Bauchhöhle. Im Verhältnis wenig länger ist der Selachierdarm. Bei höheren nimmt die Darmlänge zu; nur noch hier und da unter den Teleostiern weist eine gesteigerte Faltenbildung im Darme auf ein ähnliches Mifsverhältnis zwischen Darmlänge und Masse des zu ernährenden Tieres hin.

### Torpedo marmorata.

Über die ganze Klappe erstreckt sich ein sehr engmaschiges Netz hoher Schleimhautfalten, und die zwischen diesen liegenden Blindsäcke geben dieser Darmstelle einen ähnlichen Anblick wie ein Säugerdarm mit Lieberkühnschen Drüsen / (Edinger 1784, 1876).

### Raja.

/ Eine klare Abbildung über den makroskopischen Bau der Spiralklappe von Raja clavata geben Carus und Otto; sie zeichnen etwa sieben Windungen / (Carus und Otto 211, 1835).

/ Parker findet vier Typen von Spiralklappen beim Genus Raja, welche sich voneinander in morphologischen Charakteren unterscheiden, in der Ausdehnung der Absorptionsoberfläche, welche sie dem Futter

darbieten, und in dem Widerstand, welchen sie der Passage des Futters in den Weg legen / (Parker 262, 1879).

/ Die Spiralfalte besteht bei Raja aus fünf Schichten. Die zwei oberflächlichsten Schichten bestehen aus einer einfachen Falte der Mucosa; dann folgen zwei Schichten der Muscularis. Zwischen diesen Blättern findet sich eine Zellschicht, in der die Gefäfse und die Nerven liegen. Lymphgefäfsnetze finden sich in den Muskelschichten und in der Zellschicht. Nirgends zeigen sich Sphinkteren so reichlich und nahe bei einander liegend wie hier. Sappey giebt hierfür eine Abbildung, die ich jedoch nicht kopiere, da sie den Schichtenbau in seinen histologischen Details nur wenig deutlich erkennen läfst / (Sappey 410, 1880).

## Ganoiden.

/ Eine Spiralklappe kommt zu: Acipenser, Polypterus, Lepidosteus nach J. Müller und den Spatularien nach Wagner / (Edinger 1784, 1876).

/ Eine Spiralklappe findet sich bei allen Ganoiden; sie ist am meisten rudimentär bei Lepidosteus / (Hopkins 7718, 1895).

### Acipenser.

/ Carus und Otto bilden den Verlauf der Spiralklappe im Spiralklappendarm von Acipenser sturio ab / (Carus und Otto 211, 1835).

/ In der Achse der Spiralklappe findet sich eine grofse Menge glatter Muskelfasern, welche bei Amia zu einem grofsen Bündel vereinigt sind, während sich bei Acipenser mehrere Bündel finden von unregelmäfsiger Anordnung.

Lymphnoduli sind bei Acipenser sehr reichlich in der Spiralklappe. Sie sind meist rund oder oval. Rings um jeden Nodulus ist gewöhnlich das Bindegewebe in dichter Schicht vereinigt. Im Innern zeigt sich deutliches fibrilläres Netzwerk.

Macallum vergleicht dieses Organ mit dem von Hyrtl bei Acipenser und von Ayers bei Lepidosteus gefundenen.

Macallum sieht in den Lymphnoduli der Spiralklappe die Noduli dargestellt, welche die Peyerschen Noduli bei höheren Wirbeltieren bilden / (Macallum 3662, 1886).

### Polyodon folium.

/ Der Spiraldarm macht sechs vollständige Windungen. Der Peritonealüberzug ist meist unpigmentiert; es finden sich nur wenige kleine Pigmentplatten / (Hopkins 7718, 1895).

### Lepidosteus.

/ Eine Spiralklappe fehlt; es bleibt fraglich, ob nicht drei schräge Streifen, welche in dem über dem kurzen Endabschnitte des Darmes liegenden Teile desselben vorkommen, als Andeutungen einer solchen zu betrachten sein möchten / (Stannius in Siebold und Stannius 411, 1856).

/ Die Spiralklappe ist kurz, mit rudimentären Epithelfalten / (Balfour et Parker 6586, 1882).

/ Die Spiralklappe bei Lepidosteus osseus macht nur zwei oder zweieinhalb Windungen / (Hopkins 7718, 1895).

### Amia.

/ Die Spiralklappe macht vier Windungen, jedoch nicht in dem zunächst auf den Magen folgenden Darmabschnitte, sondern weit nach dem Ende des Tractus intestinalis hin / (Stannius in Siebold und Stannius 411, 1856).

/ Die Spiralklappe macht bei Amia calva vier oder viereinhalb Windungen; die letzte endigt ein wenig mehr als ein Centimeter vom After / (Hopkins 7718, 1895).

## Dipnoër.

/ Die Dipnoer, auch Rhinokryptis, besitzen einen Spiraldarm / (Stannius in Siebold und Stannius 411, 1856).

/ Der Mitteldarm besitzt in seiner ganzen Länge eine gut entwickelte Spiralklappe / (Ayers 770, 1885).

### Ceratodus.

/ Die Spiralfalte macht neun Windungen / (Günther 2439, 1872).

/ Die Spiralklappe durchzieht bei Ceratodus nach Günther den ganzen Mittel- und Enddarm. Quere Schleimhautfalten ziehen darüber hin.

Im Darm finden sich zahlreiche Gebilde, die auf der Klappe gröfser sind, und welche Günther den Lymphnoduli zurechnet / (Edinger 1784, 1876).

/ Bei Ceratodus windet sich die Spiralklappe fünf- bis neunmal; gewöhnlich ist der Verlauf der Spirale durch eine Pigmentablagerung auf der Aufsenseite angedeutet. Auf der Längenfalte sitzt eine Reihe niedriger Sekundärfalten / (Ayers 770, 1885).

/ Durch die Spiralklappe wird jedenfalls die innere Oberfläche des Darmes bedeutend vergrössert / (Margó 7737, 1895).

### Protopterus annectens.

/ Die Spiralklappe ist sehr dickwandig und solid; ihre Windungen erfolgen um eine Centralachse, so dafs man auf Längsschnitten ein System übereinanderliegender Kegel zu Gesicht bekommt / (Parker 4216, 1889).

### Lepidosiren.

/ Die Spiralklappe macht bei Lepidosiren annectens sechs Windungen. Die Angabe, die Oberfläche des Darmes zeigte eine drüsige Struktur, wie beim Stör, dürfte sich auf makroskopische Verhältnisse beziehen / (Owen 591, 1840).

/ Bei Lepidosiren erhebt sich die Schleimhaut zu einem sehr feinen Netzwerk. Die in dem Netzwerk verlaufenden Blutgefäfse liegen aufserhalb der Lymphoidsubstanz, nur unter dem Epithel, und sind von letzterem nur durch eine dünne Faserschicht getrennt / (Ayers 770, 1885).

## Lieberkühnsche Drüsen.

/ Die Lieberkühnschen Drüsen wurden beschrieben durch: Malpighi (De structura glandularum conglobatarum consimiliumque partium epistola, 1688; Opera posthuma 1698 p. 145), dann durch verschiedene andere Anatomen des 17. Jahrhunderts (vergleiche darüber Milne-Edwards). Genau untersuchte sie Galeati (De cribriformi intestinorum tunica; Commentarii Acad. Bononiensis. 1748. t. I. p. 539). Lieberkühn beschrieb sie 1760 (Dissert. de fabrica et actione villi p. 14 et 15) / (Milne-Edwards 386, 1860).

/ Nach Mandl waren die Lieberkühnschen Drüsen schon bekannt Peyer, Ruysch, Galeati. Lieberkühn hat sie im Dünndarm genau beschrieben / (Mandl 3724, 1838—1847).

/ Lieberkühn entdeckte 1760 die Lieberkühnschen Drüsen / (Garel 156, 1879).

/ Bizzozero citiert Galeati (Memorie dell' Academ. di Bologna, 1731. p. 360) als Beschreiber und Zeichner Lieberkühnscher Drüsen / (Bizzozero 1081, 1887).

/ Lieberkühn 6532, 1745 beschrieb die nach ihm benannten Drüsen folgendermafsen p. 13 ff.: „Sed maxime notandum, totam intestinorum tenuium superficiem internam non adeo villis obsitam esse, ut unus alterum basi sua perfecte tangeat; sed potius interstitium intra singulos manere: idquod nudis oculis & microscopio praeprimis patet.“ „In interstitiorum autem horum superficie, quae basi villorum parallela est, accuratius examinanti videre licet, oscula quam plurima aperta folliculorum, sive potius cava favis velut similia, in quorum parietibus, si successu optimo impleta fuerint vasa in villis, & probe elotum intestinum, ulterius semet conspicienda exhibent vasa quam plurima: in fundo autem eorumdem corpuscula quaedam rotunda albicantia posita deprehenduntur.“ p. 16: „In portiuncula intestini, in qua octodecim villos numerabam, circa hos 80. folliculos deprehendi“ / (Lieberkühn 6532, 1745).

Für Zusammenstellung der älteren Litteratur über die Lieberkühnschen Drüsen gaben wertvolle Aufschlüsse die Arbeiten von Milne-Edwards 386, 1860 und Klose 3041, 1880. Nach diesen Autoren und nach eigenen Studien nenne ich folgende ältere Litteratur: v. Haller 3535, 1760; Hedwig 3536, 1797; Cuvier, Billard 1862, 1825; Rudolphi 6644, 1828; Böhm 6500, 1835 (erkennt sie als Schleimhautausstülpung); Krause 235, 1837; Frerichs 150, 1846 (nennt sie schlauchförmige Drüsen und stellt sie danach mit den Labdrüsen und Dickdarmdrüsen zusammen); Wagner, Lehrbuch 1846; Günther 6646, 1848; Funke 6647, 1855; Kölliker 314, 1852; Todd und Bowman 542, 1856; Teichmann 327, 1861; F. E. Schulze 37, 1867; Verson 318, 1871; Toldt 5570, 1871; G. Schwalbe 5085, 1872; Watney 278, 1877; Klein 3016, 1878; Garel 156, 1879.

**Vorkommen** der Lieberkühnschen Drüsen. In der gesamten älteren Litteratur werden den niederen Vertebraten die Lieberkühnschen Drüsen abgesprochen.

/ Noch 1854 scheint es für Leydig fast Gesetz zu sein, dafs die Schleimhaut des Darmes der Fische und Reptilien der Drüsen durchweg ermangelt und nur Fältchenbildung hat / (Leydig 183, 1854).

/ Brunnersche und Lieberkühnsche Drüsen mangeln den Amphibien und Fischen / (v. Thanhoffer 5501, 1885).

Neuere Untersuchungen haben ergeben, dafs zwar nicht den Fischen, wohl aber den Amphibien und Reptilien Darmdrüsen zukommen, so dafs denselben ein eigenes Kapitel (siehe unten: Lieberkühnsche Drüsen resp. deren Vorstufen bei niederen Wirbeltieren) gewidmet werden konnte.

**Bau** der Lieberkühnschen Drüsen im Dünn- und Dickdarm. / Sie bestehen aus Cylinderzellen und Becherzellen (siehe Fig. 170). Die Cylinderzellen hält F. E. Schulze im oberen Teil mit einer mehr oder weniger weichen Masse erfüllt, die als Sekret des eigentlichen Zellenprotoplasmas aufzufassen ist, doch ist es weniger sicher als beim Magen. Becherzellen wurden in den Lieberkühnschen Drüsen gesehen von Donders, aber nach Bau und Funktion nicht erkannt. Sie stimmen im Bau mit denen des eigentlichen Darmepithels überein, richten sich auch in der Reichlichkeit des Vorkommens nach der im Darmepithel. Das Vorkommen in Drüsen spricht besonders für F. E. Schulzes Auffassung dieser Zellen als Sekretionszellen / (F. E. Schulze 37, 1867).

Fig. 170. **Senkrechter Schnitt durch den Grund einer Lieberkühnschen Dünndarmdrüse des Menschen**, nach Erhärtung in Müllerscher Lösung. 400/1. Nach F. E. Schulze 37, 1867.

/ Verson erkennt den Stäbchenbesatz auch am Epithel der Lieberkühnschen Drüsen / (Verson 318, 1871).

/ Im Dünndarm zeigen die Epithelien der Lieberkühnschen Drüsen eine sehr feine Längsstreifung, herrührend von äufserst feinen, die Zelle in ihrer ganzen Länge durchsetzenden, fadenartigen Bildungen, welche ein in die Grundsubstanz der Zelle eingelagertes Protoplasmanetz darstellen. Becherzellen sind im Dünndarm selten, während sie im Dickdarm überwiegen (Klose) / (R. Heidenhain 2587, 1880).

**Kernteilungen** im Epithel der Lieberkühnschen Drüsen. / Auf das Vorkommen von indirekter Kernteilung in diesen Drüsen wurde von Pfitzner 6682, 1882; Bizzozero und Vassale 1080, 1885; 1081, 1887 (vergl. auch die späteren zahlreichen Arbeiten Bizzozeros); Flemming 2000, 1885; Heidenhain 6684, 1886 (mittelst der von ihm angegebenen Färbung mit Hämatoxylin und Kalium chromicum flavum); Grünhagen 2427, 1887; Paneth 4202, 1888; Schaffer 4934, 1891 hingewiesen. Während die anderen Beobachter meistens Tiere untersuchten, fanden Paneth 4202, 1888 und Schaffer 4934, 1891 die Mitosen auch in den Lieberkühnschen Drüsen des Menschen.

Siehe auch das Kapitel: Ersatz des Oberflächenepithels / (Schaffer 4934, 1891).

**Tunica propria** der Lieberkühnschen Drüsen. / Godsir (Edinburgh Philosophical Journal N. 33. 1842) fand die Tunica propria der Lieberkühnschen Krypten / (Spina 5235, 1882).

/ Die früher allgemein angenommene Tunica propria wurde von Frey (Canstatts Jahresbericht für 1862 S. 84 und dessen mikroskopische Technik) stark in Zweifel gezogen, während sie Henle annimmt. Eberth findet sie im Colon des Kaninchens und im Darme

der Katze, im Darme der Gans und bei den Brunnerschen Drüsen des Rindes. Er findet Kerne in der Membran; dieselben springen gegen das Lumen vor / (Eberth 1725, 1864).

/ Verson 318, 1871 weicht von der allgemeinen Ansicht ab und pflichtet Watney bei, indem beide ein intercelluläres Netzwerk beschreiben, dessen Maschen den Epithelzellen genau entsprechen. Watney behauptet eine Zusammensetzung der Drüsenmembran aus kernhaltigen Zellen, denen er endothelialen Charakter zuschreibt. Ferner rechnet Verson noch zur Struktur der Membran „zarte Fäserchen", welche von dem interglandulären Bindegewebsstroma in dieselbe ausstrahlen, parallel zur Längsachse des Drüsenrohres verlaufen und an der Krypte mit einer ähnlichen, parallel zur transversalen Drüsenachse gerichteten Faserung in Verbindung treten / (Klose 3041, 1880).

/ Die Lieberkühnschen Drüsen besitzen eine völlig strukturlose Tunica propria / (R. Heidenhain 2587, 1880).

/ Toldt konnte die Membrana propria dieser Drüsen bei Säugern durch Zerzupfen einer frischen Darmschleimhaut isoliert erhalten; sie erscheint völlig homogen und strukturlos / (Toldt 5569, 1888).

**Funktion** der Lieberkühnschen Drüsen. / Die Lieberkühnschen Schläuche sezernieren zweifellos; sie gleichen in dieser Hinsicht den Schläuchen des Magens / (Todd and Bowman 542, 1866).

/ Die Lieberkühnschen Drüsen liefern den Darmsaft, welchem zweierlei Wirkung zugeschrieben wird: 1. bei allen Tieren das Stärkemehl in Zucker umzuwandeln und 2. bei den Karnivoren (nicht aber bei Pflanzenfressern) Eiweifskörper zu verdauen. Es wird daraus begreiflich, warum diese Dünndarmdrüsen bei herbivoren Tieren stärker entwickelt sind, als bei karnivoren, ohne bei den letzteren ganz in Wegfall zu kommen / (Nuhn 252, 1878).

Über die Bedeutung der Lieberkühnschen Drüsen wird unten im Kapitel „Physiologisches" ferner die Rede sein.

Lieberkühnsche Drüsen des **Dickdarmes**. Die Lieberkühnschen Drüsen des Dickdarmes unterscheiden sich von denen des Dünndarmes in ihrem Bau und demnach auch in ihrer Funktion (vergl. die Angaben von Klose 3041, 1880 im Kapitel „Lieberkühnsche Drüsen der Säuger").

/ Heidenhain nimmt mit Klose an: Darmschleimdrüsen im Dickdarm, Darmsaftdrüsen im Dünndarm.

Nach seinen Erfahrungen nach Pilokarpininjektion bei Kaninchen und Hund kommt Heidenhain zum Resultat, dafs die Lieberkühnschen Drüsen des Dickdarmes als tubulöse einfache Schleimdrüsen zu betrachten sind.

Die Becherzellen sind im Dickdarm in so überwiegender Majorität vorhanden, dafs Heidenhain meinte, sie seien im Mastdarme des Kaninchens die allein vorhandene Zellform. Nach Pilokarpininjektion verschwinden die Becherzellen. Heidenhain nimmt an, dafs die Becherzellen ihr Mucin entleert haben; gleichzeitig hat Zunahme ihres Protoplasmas und die für alle Drüsenzellen bei starker Thätigkeit typische Veränderung ihres Kernes stattgefunden / (R. Heidenhain 2587, 1880).

/ Mit vollem Recht hat Klose auf gewisse typische Unterschiede an den Zellen der Lieberkühnschen Drüsen des Dünn- und Dick-

darmes aufmerksam gemacht. In den ersteren sind sie ähnlich den Zellen seröser Drüsen, in den letzteren ähnlich denen der Schleimdrüsen / (Toldt 5569, 1888).

### Lieberkühnsche Drüsen resp. deren Vorstufen bei niederen Wirbeltieren.

#### Pisces.

Lieberkühnsche Drüsen fehlen den Fischen.

Fische, Amphibien und Reptilien: / Leydig möchte zwar in der feingittrigen Beschaffenheit der Schleimhaut z. B. bei Stör, Polypterus, Frosch, Salamander, Proteus den Ausdruck einer sehr gesteigerten Drüsenbildung erkennen, hat jedoch wahre Drüsen (deren Zellen sich vom Oberflächenepithel unterscheiden) nicht erkannt.

Nur bei Torpedo Galvanii in dem zwischen Magen und Klappendarm liegenden Darmstück und bei Polypterus am pylorischen Rohr beschreibt er eigentliche schlauchförmige oder Lieberkühnsche Drüsen / (Leydig 563, 1857).

/ Eigentliche Drüsen kommen im Mitteldarm der Fische nicht vor / (Edinger 1784, 1876).

Larve des Petromyzon Planeri.

/ Bizzozero untersuchte auch das Epithel im Darm der Larve von Petromyzon Planeri, um daran seine Theorie über die Entstehung der Epithelzellen zu prüfen. Auch hier findet er einen speciellen Herd für die Zellregeneration (vergl. das Kapitel Epithel), jedoch keine Lieberkühnschen Drüsen / (Bizzozero 6087, 1892).

Galeus canis.

/ 3—4 cm nach dem orificium pyloricum finden sich ziemlich zahlreiche Drüsen; sie liegen einander weniger nahe als die des Magens; sie berühren sich nicht; die Schläuche sind kürzer als die des Magens / (Moreau 387, 1881).

Dasybatis clavata, Rond.

/ Der Darm hat dieselbe Struktur wie der Magen, aber die Längsfalten sind weniger deutlich und die Drüsen kürzer / (Cattaneo 1403, 1886).

Laeviraia oxyrhynchus.

/ Es sind nur wenig Falten vorhanden. Die Drüsenschläuche sind sehr fein und von ungleicher Länge / (Cattaneo 1403, 1886).

Acipenser.

/ Bei Acipenser nasus Heck. und Acipenser Nacarii Bonap. vermifst Leydig über die Magenschleimhaut hinaus im ganzen übrigen Darmkanal Drüsen von gleicher oder ähnlicher Struktur (wie im Magen; gegen Stannius, der bei den Stören auf der Spiralklappe noch zahlreiche Darmdrüsen findet). Freilich ist auf der andern Seite die Schleimhaut des Darmes hier so eigentümlich; dafs man sie eine einzige grofse, flächenhaft ausgebreitete Drüse nennen könnte, wie auch Stannius andeutet. Sie erhebt sich in zahllose

dichte Fältchen und Balken, die netzartig sich verbinden und so ein Zellen- und Gitterwerk erzeugen, das dem freien Auge dasselbe Bild darbietet, wie die mikroskopische Untersuchung z. B. der Magenschleimhaut des Frosches, nachdem aus den Magendrüsen die Inhaltszellen herausgespült sind. Dieses Gitterwerk erhebt sich auf der Spiralklappe / (Leydig 3456, 1853).

/ Im vorderen oder Duodenalabschnitt finden sich bei Acipenser Krypten. Dieselben werden nach hinten kleiner und weniger zahlreich, die Schleimhaut dünner / (Macallum 3662, 1886).

### Lepidosteus.

/ Die Schleimhaut des Mitteldarmes ist gefaltet und zeigt Krypten wie bei Acipenser und Amia / (Macallum 3662, 1886).

### Amia.

/ Die Schleimhaut des Mitteldarmes zeigt ein Netzwerk von Falten / (Macallum 3662, 1886).

### Cyprinoiden.

/ Der Darmkanal ist von Anfang bis zu Ende drüsenlos (Tinca, Sqalius und Chondrostoma) / (Langer 3329, 1870).

/ Die Längsfaltung der Mucosa der Cyprinoiden stellt das erste Stadium der Bildung der Lieberkühnschen Drüsen dar / (Garel 156, 1879).

### Cyprinus tinca.

/ Nach Grimm fehlen Drüsen vollständig. Die Muskulatur besteht aus quergestreiften Fasern (wie Reichert nachgewiesen hat, und Weber, Stannius, Leydig, Valatour bestätigt haben) / (Grimm 6583, 1866).

### Gadus morrhua.

/ Thesen beschreibt Darmdrüsen und bildet dieselben ab. Zwei bis drei Drüsenschläuche münden in einen Ausführgang; sie werden von Cylinderepithel ausgekleidet, untermischt mit zahlreichen Becherzellen / (Thesen 5503, 1890).

### Perca fluviatilis.

/ Cattaneo bildet die Falten des Mitteldarmes ab, welche er damals als Drüsen deutete / (Cattaneo 1403, 1886).

### Dactylopterus volitans.

/ Die Schleimhaut des dünnwandigen Darmes zeigt dichte, netzförmige Bildungen, dagegen bestimmt keine Drüsen / (Leydig 183, 1854).

## Dipnoër.

### Lepidosiren.

/ Es finden sich in der Darmwand rundliche weifse oder gelblichweifse Flecken, welche von einem parasitischen Wurm, einem Nematoden, herrühren, höchst wahrscheinlich von der Gattung Oxyurus.

Die drei Arten von Drüsen, welche Günther beschreibt, haben ihren Grund in drei Entwicklungsstadien der Parasiten / (Ayers 770, 1885).

Protopterus annectens.

/ Der Darm besitzt keine Drüsen / (Parker 4216, 1889).

**Amphibien.**

Von den Amphibien an treten Lieberkühnsche Drüsen im Darme auf. Man kann sagen, dafs bei allen Urodelen, welche bisher der Untersuchung zugänglich geworden sind, der eine oder der andere Beobachter (wie dies unten, vergl. auch das Kapitel Enddarm, geschildert werden soll) Drüsen gefunden hat. Wenn auch manche, namentlich ältere Beobachtungen, in denen Verwechslungen von Falten mit Drüsen vorgekommen sein mögen, als unrein auszuscheiden sind, so bleibt trotzdem genügendes Material, um die an die Spitze gestellte Behauptung zu rechtfertigen. Bezüglich des Namens Drüsen (welchen Bizzozero und andere durch den Namen epitheliale Sprossen oder Zapfen verdrängen wollten) verweise ich auf das auf S. 212 f. Gesagte.

/ Mitosen zeigen oft (Frösche, Tritonen, Salamandra und Axolotl) die Epithelzellen, welche die Tiefe der Einsenkungen zwischen den (faltenförmigen) Zotten des Darmes bekleiden, während sie auf der Höhe der Zotten selten sind.

Jene Einsenkungen sind ohne Zweifel das Homologon der Lieberkühnschen Drüsen, innerhalb deren Mitosen bekanntlich sehr häufig vorkommen; man findet dort ganze Nester von Mitosen.

„Frosch und Triton haben keine Drüsen in der Darmschleimhaut.“

Bei Salamandra und beim Axolotl sind Drüsen vorhanden, welche Stätten ebenso lebhafter Mitosenbildung sind, wie die Lieberkühnschen Drüsen der Säuger / (Heidenhain 2588, 1888).

/ Lieberkühnsche Drüsen bei Amphibien wurden beschrieben durch: Leydig, M. Sacchi, Pfitzner, Wiedersheim, Brass, Paneth, R. Heidenhain. Nicolas nimmt keine solchen an. Er macht darauf aufmerksam, dafs die von den genannten Autoren als Drüsen bezeichneten Gebilde, welche Nicolas bourgeons sous-épithéliaux (epitheliale Sprossen oder Zapfen Bizzozeros) nennt, eines Lumens entbehrende gröfsere oder kleinere Zellhaufen darstellen. Er rechnet dazu auch die von mir (Oppel 6330, 1886) im Darme des Proteus anguineus beschriebenen Drüsen.

Auch Nicolas findet, wie Bizzozero, im Oberflächenepithel sehr selten Mitosen, dagegen häufig in den Sprossen. Aufserdem beschreibt er Übergänge zwischen den Epithelien der Sprossen und denen der Oberfläche. Nicolas bestätigt durch seine Befunde an Salamandra maculosa die Angaben Bizzozeros.

In funktioneller Hinsicht deutet Nicolas die Drüsen des Dünndarmes (Sprossen) im Sinne Bizzozeros als Regenerationsherde für das Oberflächenepithel. In morphologischer und genetischer Hinsicht unterscheiden sich aber die Sprossen nur durch das Fehlen eines Lumens von Drüsen, und dies ist ein sekundärer Charakter. Sie entwickeln sich beim Salamander ebenso wie andere Drüsen des Darmrohres, z. B. wie die Magendrüsen. Ihre Elemente unter-

scheiden sich vom Oberflächenepithel, und manche ihrer Elemente können sogar Schleim bilden. Stellt man sich also mehr auf den Standpunkt der allgemeinen Anatomie als auf den der Physiologie, so kann man die Sprossen mit den Drüsen vereinigen. Es sind massive Drüsen („des glandes pleines") / (Nicolas 6702, 1894).

### Urodelen.

/ Die Schleimhaut des Darmes (bei Proteus und Salamandra mac.) ist so beschaffen, dafs man sie vielleicht drüsig nennen könnte. Sie erhebt sich nämlich in sehr kleine Fältchen, die sich netzartig verbinden, und die Räume dazwischen, von Zellen ausgekleidet, könnten für grofse Drüsen angesprochen werden; sie sind der feinfächerigen Darmschleimhaut des Störs zu vergleichen; physiologisch betrachtet mag eine so konstruierte Darmschleimhaut ähnlich funktionieren, wie eine mit echten Drüsen versehene / (Leydig 3456, 1853).

/ Rabl hob 1885 hervor, dafs der Darm von Proteus weit mehr Ähnlichkeit mit der Larve von Salamandra maculosa als mit dem des erwachsenen Salamanders hat / (Oppel 6330, 1889).

/ Die Organe, welche von Bizzozero als Epithelsprossen, von anderen Autoren als Drüsen bezeichnet werden, fand Bizzozero beim Triton, Salamandra maculosa, Spelerpes fuscus, Salamandrina perspicillata und beim Axolotl. Er glaubt daher, dafs sie allen Schwanzlurchen eigen sind. Ihr mittlerer Durchmesser ist 120—150 $\mu$ bei Salamandra, 70—100 $\mu$ bei Spelerpes, 50—70 $\mu$ beim Triton, 40—60 $\mu$ bei Salamandrina, 32—40 $\mu$ beim Axolotl. Als Drüsen hat sie schon damals bezeichnet: Leydig beim Salamander, Maria Sacchi beim Triton, Wiedersheim im Mitteldarm der Amphibien, Pfitzner im Darm des Salamanders, Brass 1225, 1888 bei Salamandern und Tritonen, Paneth im Dünndarm des Triton, R. Heidenhain beim Salamander und Axolotl (stellt sie für Frosch und Triton in Abrede) / (Bizzozero 6945, 1893).

### Proteus anguineus.

/ Mitteldarm: Über das Vorhandensein von Drüsen äufserte ich mich 1889 folgendermafsen: Drüsen sind im Mitteldarm zahlreich vorhanden; es sind kurze Schläuche, meist auf dem Längsschnitt nur wenige, unter dem Epithel befindliche Zellen zeigend, ähnlich wie die in der Pylorusregion beschriebenen. Sie finden sich in allen Teilen des Mitteldarmes, in den vorderen und hinteren Partieen etwas häufiger und gröfser, werden jedoch bisweilen durch Wanderzellen verdeckt (siehe Fig. 171).

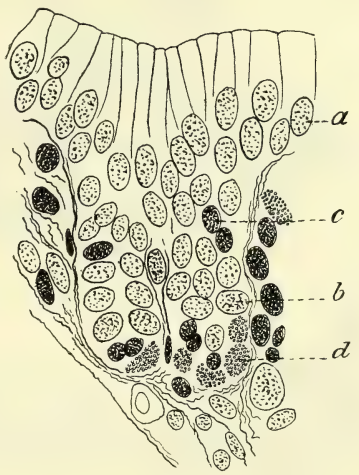


Fig. 171. **Zwei Mitteldarmdrüsen von Proteus anguineus.** *a* Oberflächenepithel; *b* Kerne der Drüsenzellen; *c* Kerne der Wanderzellen; *d* eosinophile Körnchenzellen. Gezeichnet mit Leitz Obj. 7 Ok. I. Tub. 160 mm bei Tischhöhe, reduziert auf 9/10. Nach Oppel 6330, 1889.

Bei Beschreibung der Wanderzellen des Darmes sagte ich damals: Sehr zahlreich sind an diesen Orten Mitosen dieser Zellen;

in der Nähe der Drüsen ist es schwer, zu entscheiden, ob die Mitosen den Drüsen oder Wanderzellen angehören / (Oppel 6330, 1889).

### Necturus maculatus.

/ Die Darmdrüsen, welche sich bei anderen Amphibien finden, kommen auch bei Necturus im ganzen Darm vor und liegen meist

Fig. 172. **Querschnitt durch die Darmwand von Necturus maculatus.** Zeigt die durchschnittenen Längsfalten, die zerstreuten Drüsen und die allgemeine Anordnung der Schichten. *a* Oberflächenepithel; *b* Drüsen; *m* Submucosa; *d* Ring-, *e* Längsschicht der Muscularis. Fixierung mit Sublimat. Färbung mit saurem Karmin. Vergrößerung ungefähr 27fach. Nach Kingsbury 7470, 1894.

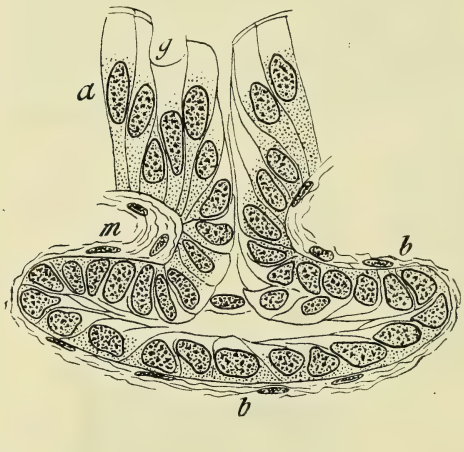


Fig. 173. **Darmdrüse aus der Nähe der Mündung des Gallenganges von Necturus maculatus.** *a* Oberflächenepithelien mit gestricheltem Kutikularsaum; *g* Becherzelle; *b* Drüse; *m* Bindegewebe. Zu beachten das Lumen der Drüse. Die Außenlinien der Zellen waren im Schnitt nicht deutlich nach isolierten Objekten eingesetzt. Fixiert in Erlicki-scher Flüssigkeit. Färbung mit Hämatoxylin und Eosin. Vergrößerung ungefähr 252fach. Nach Kingsbury 7470, 1894.

Fig. 174. **Querschnitt durch zwei Falten des Darmes von Necturus maculatus.** Zeigt das Oberflächenepithel und zwei Drüsen *b b*, von denen die eine zwischen den Falten, die andere auf der lateralen Seite der einen Falte liegt. *a* Oberflächenepithel; *g* Becherzelle; *m* Bindegewebe. Fixiert in Sublimat. Färbung in saurem Karmin. Vergrößerung ca. 68fach. Nach Kingsbury 7470, 1894.

in den Einsenkungen zwischen den Falten der Mucosa, oft aber auch seitlich an den Falten (siehe Fig. 172 und 174).

In Form und Aussehen (siehe Fig. 173) gleichen sie den Pylorusdrüsen, auch durch die Ähnlichkeit der sie zusammensetzenden Zellen. Sie sind kubisch und hell. Der Kern ist kugelig, mit wenig Proto-

plasma um denselben, welches sich oft in Fortsätze verlängert, die sich zwischen die benachbarten Zellen erstrecken.

Gegen Bizzozero und Nicolas, welche (beim Triton und Salamander) die Darmdrüsen nicht als Drüsen, sondern als „Nidi" von jungen Zellen ansehen, betrachtet sie Kingsbury bei Necturus als Drüsen.

Er konnte auch ein deutliches Lumen in den Drüsen wahrnehmen, wenn auch manche Drüsen kleiner sind, als die abgebildete / (Kingsbury 7470, 1894).

### Amblystoma mexicanum, Cope.

/ Sacchi beschreibt Drüsen des Darmes und bildet dieselben ab. Wenn auch die Abbildung dies zweifelhaft läfst, so wird doch im Text gesagt, dafs die Zellen der Drüsen sich vom Oberflächenepithel unterscheiden. Die Drüsen scheinen zum Teil unten geteilt zu sein / (Sacchi 273, 1886).

### Siredon pisciformis.

/ Die Drüsen des Dünndarmes kommen nur zwischen den Falten der Schleimhaut vor. Sie liegen immer zu zwei oder drei zusammen, von reichlichen Gefäfsen umsponnen, in den Längsfurchen / (Pestalozzi 4249, 1878).

### Triton.

/ Es finden sich keine schlauchförmigen Drüsen.

Das, was Paneth als gabelförmig geteilte Drüse bezeichnet, erklärt Bizzozero als den Vertikalschnitt von Darmfalten / (Bizzozero 6083, 1892).

Auch nach meiner Ansicht entsprechen die von Paneth 4202, 1888 abgebildeten Krypten den Falten und nicht den von mir und anderen bei Amphibien beschriebenen Drüsen.

/ „Die Zapfen können nicht als Drüsen betrachtet werden, weil sie aus unreifen Zellen bestehen, und ihnen ein Lumen fehlt. Bedenkt man jedoch, dafs auch die wirklichen Drüsen in einer gewissen Periode ihrer Entwicklung oft von festen Zapfen junger Epithelelemente dargestellt werden, so ist man geneigt, zu schliefsen, dafs die Epithelzapfen des Darmes vom Triton phylogenetisch den schlauchförmigen Drüsen der höheren Tiere entsprechen." / (Bizzozero 6083, 1892).

### Salamandra maculata.

/ Die Schleimhaut ist in der unteren Hälfte des Dünndarmes in 6—12 Falten aufgeworfen, welche längs verlaufen; sie verstreichen auch am gespannten Darm nie ganz.

In den Thälern zwischen den Falten liegen 8—10 Reihen von Drüsen, beinahe kugelige Einstülpungen der Schleimhaut, mit beinahe kreisrunden Öffnungen. Auf den Kämmen der Leisten fehlen die Drüsen. (Leydig läfst es unentschieden, ob es wirkliche Drüsen sind.) Beim Frosch dürften sie kaum mehr als Grübchen sein; beim Salamander hält sie Levschin für wahre Drüsen. Sie enthalten wahres Drüsenepithel, dessen Elemente kaum merklich vom Pankreas dieser Tiere verschieden sind / (Levschin 3436, 1870).

Hoffmann in Bronn 6617, unvoll., schliefst sich diesen Angaben von Levschin an.

/ Flemming giebt an, „daſs Pfitzner kürzlich auch im Epithel der Darmdrüsen beim erwachsenen Salamander zahlreiche karyokinetische Teilungen fand, von denen Flemming Präparate vorlagen“ / (Flemming 1993, 1880).

/ Drüsen sind nicht vorhanden / (Steinhaus 5310, 1888).

/ Salamandra maculosa besitzt deutliche Mitteldarmdrüsen / (Oppel 6330, 1889).

/ Bei einer Larve von 35—40 mm Totallänge und selbst bei noch gröſseren Larven fand sich keine Spur der Epithelsprossen des Oberflächenepithels. Nicolas vermag nicht genau anzugeben, wann die Sprossen auftreten; möglicherweise wird das Auftreten der Sprossen beschleunigt, wenn die Larven in noch unreifem Zustande ins Wasser gesetzt werden.

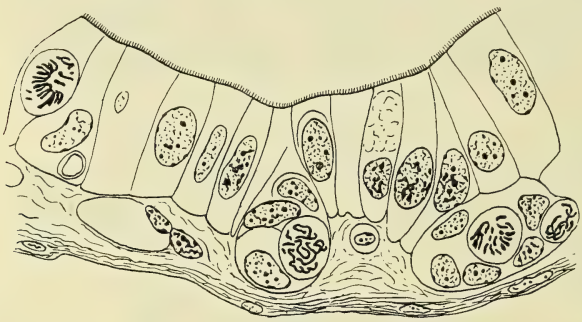

Fig. 175. **Larve von 40 mm von Salamandra maculosa.** Dünndarm. Darmdrüsen (Sprossen, bourgeons germinatifs) sind schon gebildet; links eine Mitose im Oberflächenepithel. Nach Nicolas 6702, 1894.

Ich gebe eine Abbildung (s. Fig. 175) aus dem Dünndarm einer 40 mm langen Larve nach Nicolas; dieselbe zeigt zwei Sprossen mit Mitosen und auch eine Mitose im Oberflächenepithel.

Die Sprossen läſst Nicolas durch amitotische (!) Teilung der Oberflächenepithelien entstehen; betreffend seine Beweisführung hierfür verweise ich auf die Originalarbeit / (Nicolas 6702, 1894).

### Salamandrina perspicillata.

/ Ein Drüsenstratum setzt sich über den ganzen Darm bis zum Rectum fort. Im Duodenum vermochte Wiedersheim die Mündungen mit der Lupe in Form von feinsten Poren zu erkennen. Hier wie im übrigen Darm stehen die Drüsen weiter voneinander als im Magen / (Wiedersheim 5882, 1875).

### Geotriton fuscus.

/ Die Magendrüsen setzen sich auch in geringerer Anzahl auf das Duodenum fort. Der Darm besitzt, mit Ausnahme des fast pigmentlos erscheinenden Duodenums, eine intensiv schwarzbraune Farbe. Die „drüsenähnlichen Bildungen“ des Duodenums setzen sich, immer spärlicher werdend, bis zum Beginn des Rectums fort, dessen Wände keine Drüsen mehr besitzen / (Wiedersheim 5882, 1875).

### Rana.

/ Der Darm entbehrt der Drüsen / (Leydig 3456, 1853).

/ Eigentliche Drüsenformationen kommen bekanntermaſsen in der ganzen Schleimhaut des Dünn- und Dickdarmes nicht vor / (Langer 8218, 1866).

/ Im Mitteldarm finden sich massenhaft Lieberkühnsche Drüsen / (Ecker und Wiedersheim 425, 1882).

/ Die Schleimzellen entstehen im Darm in den tiefen Schichten des Epithels. Die protoplasmatischen Zellen vermehren sich durch Mitosis. Auch beim Frosch bestätigt es sich, dafs die Becherzellen nicht das Produkt einer Umwandlung sind, einer Degeneration der gewöhnlichen Epithelzellen, wie Paneth und andere es wollten; ihre Jugendformen unterscheiden sich schon.

Die Cylinderzellen zeigen eine feine Längsstreifung / (Bizzozero 6086, 1892).

### Bufo vulgaris (L.).

/ Der Drüsenteil ist stark entwickelt. Er macht $^4/_5$ der Dicke aus / (Sacchi 273, 1886). (Offenbar handelt es sich nur um Falten, „cryptae mucosae", Oppel.)

### Hyla arborea (L.).

/ Der Drüsenteil ist stark entwickelt. Er stellt $^4/_5$ der Wanddicke dar. Diese Drüsen bezeichnet Sacchi jedoch auch als Cryptae mucosae; es scheinen wirkliche Drüsen nicht erkannt zu sein. Es sind auch keine solchen abgebildet / (Sacchi 273, 1886).

## Reptilien.

/ Auch Giannelli e Giacomini sind der Ansicht, dafs es sich in den Gebilden, welche Sacchi Drüsen nennt, um Falten handle (z. B. im Darme von Testudo graeca und Emys europaea) / (Giannelli e Giacomini 7992, 1896).

### Lacerta viridis (L.).

/ Es findet sich eine grofse Anzahl Schleimdrüsen im Darm. Es scheint sich hier nicht um Falten, sondern um blindsackförmige Drüsen zu handeln / (Sacchi 273, 1886).

### Lacerta muralis.

/ Es finden sich keine Zotten im Darm; die Oberfläche zeigt dagegen Längsfalten, welche nach Zahl und Höhe wechseln in den verschiedenen Abschnitten des Darms. Das Epithel besteht aus Cylinderzellen und Becherzellen. Die Regeneration des Epithels findet durch Mitosis statt, und der mitotische Prozefs spielt sich hauptsächlich in den Zellen ab, welche in den tiefen Schichten des Epithels sich befinden / (Bizzozero 6086, 1892).

### Vipera berus.

/ Drüsen fehlen im Dünndarm / (Grimm 6583, 1866).

### Chelonier.

/ Nach Hoffmann finden sich Drüsen im Mitteldarm bei folgenden Cheloniern: Trionyx chinensis, Chelemys victoria, während sie bei Chelonia viridis, Chelonia imbricata, Emys europaea, Clemmys caspica, Testudo graeca fehlen / (Hoffmann in Bronn 6617, unvoll.).

### Emys europaea.

/ Es fehlen Drüsen, welche den Lieberkühnschen analog wären. Die Oberfläche zeigt unter den Cylinderzellen in Intervallen stehende Becherzellen. Es handelt sich also hier um eine reine und einfache secernierende Oberfläche / (Motta Maia et J. Renaut 144, 1878).

Auch nach Garel 156, 1879 und Machate 3672, 1879 fehlen Lieberkühnsche Drüsen im Mitteldarm.

### Testudo graeca, Landschildkröte.

/ Der Darm entbehrt der Drüsen / (Leydig 3456, 1853.

### Krokodile.

/ An der ringförmigen Klappe zwischen Pylorusteil des Magens und Mitteldarm machen beim Krokodil die kurzen Magendrüsen langen, ebenfalls einfach cylindrischen Schläuchen Platz, die von einem Cylinderepithel ausgekleidet sind. Diese Drüsen liegen sehr dicht zusammengehäuft; sie gehen nach dem Magen hin allmählich in die Magendrüsen über; nach dem Mitteldarm zu verlieren sie sich bald. Im übrigen Teil des Darmes fehlen Drüsen, dagegen kommen besonders im vorderen Teil des Mitteldarms sehr hohe Schleimhautfalten vor / (Hoffmann in Bronn 6617, unvoll.).

## Aves.

/ Die Lieberkühnschen Drüsen sind im Duodenum länger als im Dünn- und Afterdarm / (Leydig 563, 1857).

### Anser domesticus.

/ Die schlauchförmigen (Lieberkühnschen) Drüsen des Darmes zeigen ein regelmäfsig gestelltes Epithel, so dafs innen ein klares Lumen bleibt. Zwischen den Ausmündungen der Drüsen erhebt sich das Bindegewebe zur Bildung der Zotten / (Leydig 183, 1854).

### Phasianus Gallus.

/ Grimm beschreibt Cylinderepithel und Lieberkühnsche Drüsen im Dünndarm / (Grimm 6583, 1866).

### Columba domestica.

/ Duodenum, Dünndarm und Afterdarm haben sackförmige Lieberkühnsche Drüsen, die im Zwölffingerdarm etwas länger sind / (Leydig 183, 1854).

/ Lieberkühnsche Drüsen finden sich bei der Taube in der ganzen Länge des Darmes, auch im Duodenum (hier ausschliefslich); hier sind sie am längsten. — Das Protoplasma der Epithelien zeigt eine feinkörnige Zusammensetzung. Sie unterscheiden sich vom Zottenepithel dadurch, dafs der gegen das Lumen gekehrte, intensiver gefärbte Teil etwas schmäler ist, ferner dadurch, dafs das Centralende oftmals eine etwas stärkere Imbibition zeigt; endlich ist der Randsaum weniger entwickelt.

Kernteilungsfiguren kommen nur in den Lieberkühnschen Krypten vor, und zwar in der ganzen Krypte zerstreut liegend **(siehe Tafel IV**

Fig. 16). Die Mitosen liegen stets in dem dem Lumen zugekehrten Teil der Zellen; ihre Teilungsebene steht senkrecht zu der des Kryptenlumens. Die Mitosen dienen auch zum Ersatz des Zottenepithels. Die Differenzen, welche zwischen den Zellen der Krypten und den Zotten bestehen, und die auch von Heidenhain und Paneth hervorgehoben werden, sind als Altersdifferenzen aufzufassen. Mit dieser Annahme wäre auch eine vollkommen logische Erweiterung der Bizzozeroschen Theorie gegeben. Die Lamina propria zeigt Bindegewebe nur in geringer Menge entwickelt; die Lieberkühnschen Drüsen liegen dicht / (Cloetta 263, 1893).

/ Auch Vogt und Yung finden bei Columba domestica Lieberkühnsche Drüsen in grofser Menge im Duodenum und Dünndarm; in den Blinddärmen sind sie selten / (Vogt und Yung 6746, 1894).

### Lieberkühnsche Drüsen der Säuger.

/ Die Lieberkühnschen Drüsen sind im Dickdarm länger als im Dünndarm / (Leydig 563, 1857).

/ Schwalbe kommt zum Resultate, dafs die Lieberkühnschen Drüsen nicht Einstülpungen des Zottenepithels sind, sondern selbständige, ganz charakteristisch ausgestattete Drüsen / (Schwalbe 5085, 1872).

/ Das Epithel der Lieberkühnschen Drüsen der Säuger unterscheidet sich vom Oberflächenepithel dadurch, dafs bestimmte Regionen der Drüse reicher an Becherzellen sind / (Garel 156, 1879).

/ Klose erscheint (auf Grund seiner Untersuchungen an Kaninchen und Hund) eine rationelle Trennung der Drüsen des Dünn- und Dickdarmes notwendig. Er schlägt für die Drüsen des Dünndarms entsprechend ihrer Funktion den Namen Darmsaftdrüsen vor, im Gegensatz zu den Darmschleimdrüsen, wie er die Dickdarmdrüsen bezeichnet. Begründung für seine Auffassung: 1. Die zelligen Elemente im Dünndarm sind anderer Natur als im Colon und Rectum. 2. Die Darmsaftdrüsen liefern im Zustande höchster Reizung negative Resultate. 3. Das Sekret der beiden Drüsengruppen verhält sich in Bezug seiner chemischen Konstitution abweichend / (Klose 3041, 1880).

/ Ranvier fafst die Lieberkühnschen Drüsen als gemischte Schleimdrüsen auf, welche Becherzellen (Schleimzellen) und gekörnte Zellen enthalten. Dieses gemischte Epithel findet sich in einer bestimmten Region, während im Grunde der Drüsen nur gekörnte Zellen sind / (Ranvier 4490, 1887).

/ Die Mitosen sind im blinden Ende des Schlauches und dem an dieses angrenzenden Abschnitte sehr zahlreich, werden viel seltener gegen die Mündung und fehlen im Epithel der Zotten gänzlich. Die Mitosen der Drüsenschläuche haben, wie Bizzozero vermutet, für die Verluste des Zottenepithels den Ersatz zu bilden. Dafür spricht, dafs die Epithelzellen im Grunde des Blindsacks die Charaktere junger Zellen haben; je mehr sie aber in den Drüsen in die Höhe rücken, näher an die Mündung kommen, hinauf auf die Zotten gelangen, desto mehr kommen nach und nach die charakteristischen Eigentümlichkeiten ihrer Struktur zum Vorschein.

Das Gesagte gilt für Becherzellen wie für Cylinderzellen. Alle diese Zellen leben und sterben ab nicht dort, wo sie ursprünglich

entstanden sind; sie gelangen vielmehr nach und nach aus den tieferen Einsenkungen zu den höheren Hervorragungen der Schleimhaut / (Bizzozero 120, 1888).

/ In den Krypten verschiedener Säuger befindet sich eine besondere Art secernierender Zellen, die weder mit Becherzellen noch mit Schleimzellen noch mit Pankreaszellen identisch sind.

Sie liegen im Fundus der Krypten und sind mit Körnchen verschiedener, oft recht beträchtlicher Gröfse erfüllt / (Paneth 4202, 1888).

/ Cellules à grains benennt Nicolas die Körnchenzellen Paneths. R. Heidenhain 2588, 1888 bestätigt das Vorkommen der Panethschen Zellen bei der Maus und dem Meerschweinchen. Nicolas untersuchte sie gleichfalls bei Maus und Ratte, aufserdem bei der Fledermaus, dem Eichhörnchen und dem Menschen. Auch in den Furchen zwischen den Falten des Dünndarms bei der Eidechse fand Nicolas Elemente, welche sich mit den Panethschen Zellen vergleichen lassen.

Resultate:

1. Bei Mensch, Maus, Ratte, Eichhörnchen, Fledermaus ist der Grund der Lieberkühnschen Drüsen von Elementen ausgekleidet, welche vollständig von denen verschieden sind, die die Zotten überkleiden. Ein Stäbchensaum fehlt denselben, und sie besitzen sphärische Körnchen, mehr oder weniger zahlreich im Protoplasma der Zelle liegend.

2. In den Furchen zwischen den Falten des Dünndarms bei der Eidechse finden sich Körnchenzellen (Paneths).

3. Bei Maus, Eichhörnchen und Eidechse bestehen die Körnchen aus zwei Substanzen, aus einer, welche sich nicht färbt, und aus einer, welche sich mit Safranin färbt.

4. Bei Mensch, Ratte, Fledermaus liefs sich die färbbare Zone der Körnchen nicht nachweisen, doch ist ihr Bestehen wahrscheinlich.

5. Die Körnchen sind stets durch eine Protoplasmaschicht voneinander getrennt. Ist eine Zelle bis zum Maximum mit Körnchen gefüllt, so besteht das Protoplasma in seiner ganzen Ausdehnung aus regelmäfsigen Räumen (loges), deren jeder ein Körnchen einschliefst, welches den Raum nicht vollständig ausfüllt.

6. Neben diesen Zellen findet man im Grunde der Lieberkühnschen Drüsen noch folgende weitere Formen: a) Zellen mit sehr kleinen Körnchen; b) Zellen, welche die Charaktere ruhender Epithelzellen zeigen, so, wie sie sich weiterhin in den Lieberkühnschen Drüsen finden; c) schmale Zellen; d) Becherzellen.

7. Bei der Eidechse finden sich im Grunde der zwischen den Falten liegenden Furchen Körnchenzellen Paneths, doch liegen oft zwischen denselben Zellen, welche an ihrer Oberfläche einen Kutikularsaum tragen.

8. Nicolas fafst die Panethschen Körnchenzellen als secernierende Elemente in verschiedenen Funktionsstadien auf. Diese Stadien sind: a) indifferentes Stadium, b) Auftreten feiner, sich mit Safranin färbender Körnchen; c) die Körnchen werden gröfser und halbmondförmig; d) Ausstofsung der Körnchen; e) Rückkehr der Zelle in ihren ursprünglichen Zustand. — Es entsprechen diese Stadien denjenigen, welche M. Heidenhain in den Zellen der Beckendrüsen des Triton beschrieben hat.

9. Die Körnchen stellen jedenfalls nicht reinen Schleim dar, auch nicht Fett; vielleicht bestehen sie aus einer zymogenen Substanz / (Nicolas 4079, 1890, vergl. auch Nicolas 4080, 1891).

/ Nach Nicolas sollen die Panethschen Zellen in gar keiner Beziehung zu den Schleimzellen stehen; sie sondern ein besonderes Produkt ab, dessen chemische Zusammensetzung und Funktion nicht genau angegeben werden kann.

Nach Bizzozero dagegen stellen die Panethschen Zellen junge Schleimzellen dar. Dieselben bilden anfangs Körnchen, welche sich mit Safranin färben, dann kleinere eben solche, später solche, die sich mit Hämatoxylin färben, und damit sind sie Schleimzellen / (Bizzozero 6083, 1892.

Da ich in den Lieberkühnschen Drüsen zahlreicher Säugetiere wahre Drüsen sehe (nicht blofs Ersatzherde für das Oberflächenepithel), so kann ich mich auch in der zuletzt erwähnten Frage nicht ganz auf die Seite Bizzozeros stellen. Ich bin der Ansicht, dafs die von verschiedenen Forschern bei verschiedenen Tieren beschriebenen eigenartigen, oft körnchenhaltigen Zellen im Grunde der Lieberkühnschen Drüsen zum grofsen Teil nicht Jugendformen der höher oben in den Drüsen gelegenen Zellformen, sondern eigentliche Drüsenzellen sind, deren Aufgabe es ist, den Darmsaft zu bilden. Ich glaube, dafs Untersuchungen wie die von Paneth, Nicolas u. a. in hohem Mafse geeignet sind, unsere Kenntnisse über die sekretorisch thätigen Zellen der Lieberkühnschen Drüsen zu vermehren.

## Echidna.

/ An dem von Klaatsch untersuchten Objekt war das Oberflächenepithel der Schleimhaut desquamiert; die Drüsenepithelzellen hingegen waren sehr deutlich und liefsen zwei Erscheinungsformen erkennen, ähnlich denen, welche Bizzozero kürzlich von den Colondrüsen beschrieben hat / (Klaatsch 6240, 1892).

/ Bei Echidna aculeata var. typica fand ich in den unteren Enden der Lieberkühnschen Drüsen eine eigentümliche Zellart, deren der Oberfläche zugekehrtes Ende gekörnt ist (siehe Fig. 176). Sie machen den Eindruck typischer Drüsenzellen; die Körnchen nehmen mit Eosin eine intensive Färbung an, so dafs eine gekörnte Innenzone entstand, welche an Deutlichkeit hinter der, welche sich im Pankreas z. B. der Säuger darstellen läfst, nur wenig zurückstand. Dieses Verhalten zeigten die Drüsenschläuche in ihren unteren Enden; sie setzten sich dadurch gegen das mit Becherzellen untermischte Cylinderepithel, welches dann weiterhin die Drüsen auskleidet, ziemlich scharf ab. Doch ist der Übergang kein plötzlicher, sondern die Breite der gekörnten Innenzone nimmt allmählich ab, bis sie von da an, wo deutliche Becherzellen auftreten, ganz schwindet. Meine Abbildung Fig. 176 giebt die beschriebenen Epithelverhältnisse wieder. Noch habe ich zu bemerken, dafs die Körnchen der Innenzone der Zellen der Lieberkühnschen Drüsen in dem ersten Anfangsteil des Darmes kurz nach dem

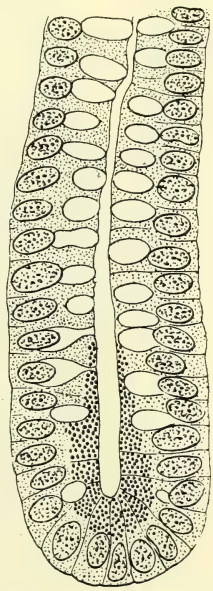

Fig. 176. **Unteres Ende einer Lieberkühnschen Drüse aus dem Dünndarm von Echidna aculeata** var. **typica**, bei 720facher Vergröfserung. Zeigt Cylinderzellen, Becherzellen und gekörnte Zellen im Drüsengrunde.

Aufhören der Brunnerschen Drüsen nicht so deutlich waren, wie in den anderen mir zur Verfügung gestellten Stücken des Dünndarmes / (Oppel 8249, 1897).

## Ornithorhynchus.

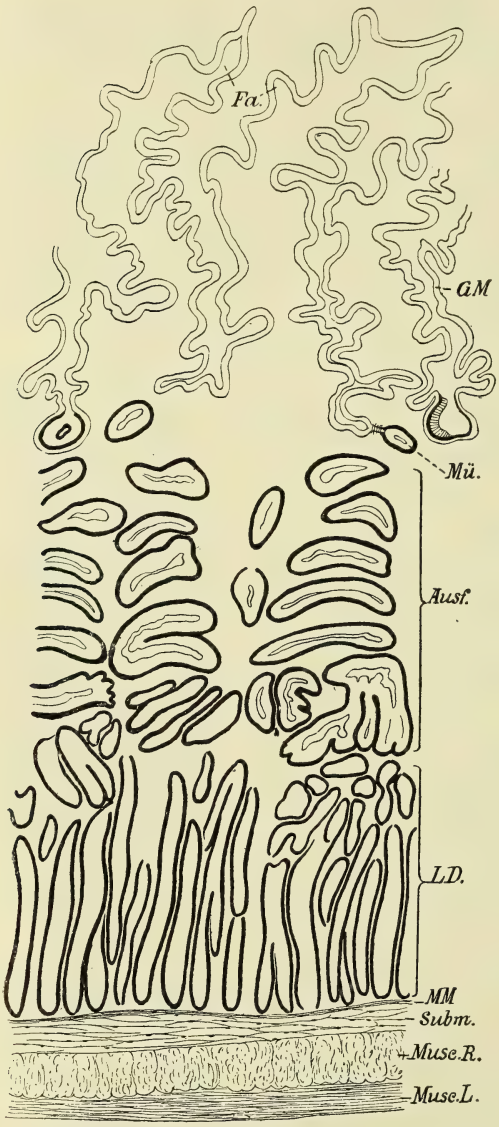


Fig. 177. **Längsschnitt durch den Dünndarm von Ornithorhynchus anatinus,** bei 64facher Vergrößerung.
*Fa* Falten der Oberfläche, quergeschnitten; *GM* Grenzmembran; *Mü* Mündungsring; *Ausf* Ausführgänge; *LD* Lieberkühnsche Drüsen; *MM* Muscularis mucosae; *Subm* Submucosa; *Muse.R* Ring-, *Muse.L* Längsschicht der Muscularis.

Daſs zweifellos schon Home die eigentümlichen Darmdrüsen von Ornithorhynchus sah, zeigen folgende seiner Worte: Er sagt von den Falten, die er im Anfangsteil des Dünndarms (welchen er Duodenum nennt) beschreibt: / „These are not met with-in the jejunum and ilium; but in them the internal membrane is studded over with glands. There is no appearance whatever of valve at the beginning of the colon; but there are ten dotted lines, which run in a longitudinal direction, at equal distances from one another, and have their origin at the orifice of the cæcum: these dots, upon a close inspection, prove to be the projecting orifices of ducts belonging to the glands of the intestine“ / (Home 7531, 1802).

Es scheint kaum zu bezweifeln, daſs Homes „dots“ den von mir beschriebenen Mündungsringen (wie sich dieselben makroskopisch darstellen) entsprechen.

/ Bei Ornithorhynchus anatinus münden die Lieberkühnschen Drüsen je in groſser Zahl in Räume zusammen, welche sich durch kurze Kanäle, die ich „Mündungsringe“ nenne, zur Oberfläche öffnen.

Fig. 177 giebt ein Übersichtsbild über das Verhalten der Drüsen, Drüsenausführgänge und Mündungsringe. Die Figur

zeigt, wie im Schnitt unter einer Falte etwa 6 Drüsenschläuche liegen. Dieselben münden in weite gewundene Räume, welche nicht mehr von Drüsenepithel, sondern von einem Epithel, das ich als Ausführgangepithel bezeichnen möchte, ausgekleidet werden. Von diesen weiten Räumen führen nur ganz vereinzelte enge und kurze Kanäle, welche ich Mündungsringe nenne, zur Oberfläche, und zwar in der Tiefe der Falten. Diese Kanäle besitzen ein eigentümliches niedriges Epithel. Wir haben demnach auch in der Epithelformation vier Systeme zu unterscheiden, welche sich nach Lage und nach ihrer histologischen Charakterisierung scharf unterscheiden:

1. Drüsenschläuche mit Drüsenepithelien,
2. Ausführgänge mit Cylinder- und Becherzellen,
3. Mündungsringe mit niedrigem Epithel,
4. Oberfläche mit Oberflächenepithel.

Die vier von mir unterschiedenen Epithelarten lassen sich in zwei Hauptgruppen teilen: in die Epithelien der Drüsenschläuche und in die Epithelien der Ausführgänge und der Oberfläche; letztere beide sind im Aussehen ähnlich, nur durch die eingesprengten Mündungsringe geschieden. Auch zwischen den Drüsenepithelien und der zweiten Art ist die Grenze keine scharfe; vielmehr findet ein allmählicher Übergang statt.

Das Epithel der Drüsenschläuche besteht aus oft sehr niedrigen Cylinderzellen, deren Zellprotoplasma gleichmäfsig fein gekörnt ist; Becherzellen fehlen im Drüsengrund.

Im Epithel der Ausführgänge finden sich zahlreiche Becherzellen. Die Epithelien der Mündungsringe, welche niedrig sind, bedürfen weiterer Untersuchung. Die Epithelien der Oberfläche endlich sind wieder hohe Zellen, untermischt mit Becherzellen.

Die Mündungsringe sind aufser durch die Eigentümlichkeiten des Epithels durch die Beschaffenheit des umgebenden Gewebes charakterisiert. Sie besitzen eine Hülle ringförmig angeordneten, eigenartigen Gewebes, welches sich von der Umgebung scharf absetzt. Leukocytenkerne fehlen in diesem Gewebe fast ganz; so heben sich die quergeschnittenen Mündungsringe bei Färbung mit Hämatoxylin-Eosin durch ihre hellrote Farbe gegen die durch ihre blaugefärbten Leukocytenkerne dunkle Umgebung ab. So erscheint der Mündungs-

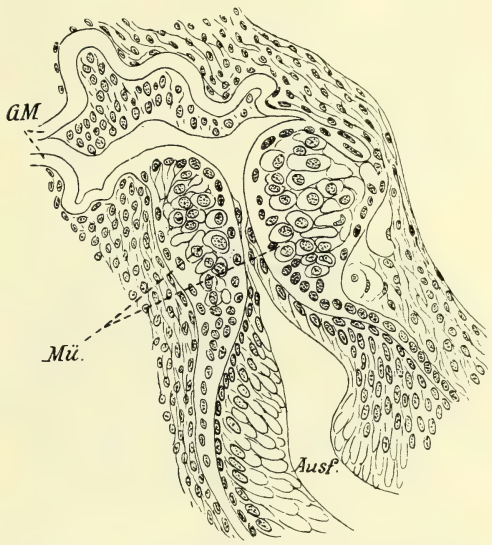


Fig. 178. **Längsschnitt durch einen Mündungsring aus dem Dünndarm von Ornithorhynchus anatinus**, bei 324facher Vergröfserung. Zeigt den offenen Weg von den Ausführgängen durch den Mündungsring bis in die zwischen den Falten gelegenen Räume. Da der Mündungsring längsgeschnitten ist, so erscheinen seine einzelnen Elemente quergeschnitten. *GM* Grenzmembran; *Mü* Mündungsring; *Ausf* Ausführgang.

ring im Querschnitt; in demselben sind die ringförmig verlaufenden Elemente längs getroffen. Im Längsschnitt zum Drüsengang (in welchem dann die ringförmig verlaufenden Elemente quer getroffen sind) hingegen zeigen die Elemente ein eigentümliches Bild (siehe Fig. 178). Man sieht rundliche Zellgebilde mit central gelegenem Kern. Der Zellleib erscheint dann hell (wenig tingiert). Es handelt sich hier offenbar um eine eigentümliche Bindegewebsform, welche dem Knorpelgewebe nahe stehen mag, wenn es sich auch nicht um eigentliches Knorpelgewebe handelt.

Wie aus dieser Figur ersichtlich ist, legt sich der Mündungsring aufsen an die Grenzmembran an, wobei jedoch offenbar eine innige Verbindung stattfindet. Vom Mündungsring ausgehend umgiebt stärkeres Bindegewebe noch eine Strecke weit die Anfänge der Ausführgänge, allmählich in das umgebende Bindegewebe sich auflösend. Es schneidet so die starke Grenzmembran nicht etwa ringförmige Löcher aus, durch welche die Drüsenmündungen durchbrechen; vielmehr findet die Grenzmembran ausstrahlend (gewissermafsen unter Vermittelung des Mündungsringes sich auflockernd) eine Stütze in dem die Kanäle umhüllenden Gewebe der Mucosa fernerhin. Es garantiert diese Einrichtung einen festeren Bau der einzelnen Teile und wird vor allem bei Bewegungen der Darmschleimhaut ein Folgen des sekretorischen Apparates ohne Läsion möglich machen / (Oppel 8249, 1897).

### Dasyurus hallucatus.

/ Die Lieberkühnschen Drüsen des Dünndarmes, welche sich reich verzweigen, besitzen ein Epithel, das sich vom Oberflächenepithel unterscheidet. Während das Oberflächenepithel aus hohen Cylinderzellen mit untermischten Becherzellen besteht, finden sich in den Drüsenschläuchen niedrige Zellen, deren Protoplasma namentlich in dem dem stets sehr engen, meist kaum wahrnehmbaren Lumen der Drüse zugekehrten Teile der Zelle fein gekörnt ist. Diese Zellen haben viel Ähnlichkeit mit den Zellen, wie sie für die sogen. serösen Drüsen anderer Säuger bekannt sind. In den höheren Abschnitten sind die Zellen mit unbefufsten Becherzellen untermischt. Mitosen konnte ich infolge des Erhaltungszustandes des Präparates schwer erkennen, die spärlichen Gebilde, welche ich dafür anspreche, lagen im Bereiche der Drüsenschläuche, während sie im Oberflächenepithel zu fehlen schienen.

### Perameles obesula.

Figur 179 giebt ein Übersichtsbild über Beziehungen zwischen Drüsen und Zotten in Zahl und Lage. Die Zellen der Lieberkühnschen Drüsen unterscheiden sich sehr wesentlich vom Oberflächenepithel: es sind gekörnte Zellen, specifische Drüsenzellen; Becherzellen vermochte ich unter ihnen nicht aufzufinden. Das Oberflächenepithel hingegen setzt sich in der gewöhnlichen Weise aus Cylinderzellen und Becherzellen zusammen. Der Übergang des Drüsenepithels in das Oberflächenepithel ist hier kein allmählicher, sondern ein plötzlicher. Die Lieberkühnschen Drüsen münden nicht isoliert gerade verlaufend zwischen den Zotten, stehen vielmehr in Gruppen und vereinigen sich kurz vor der Mündung. Diese Bilder lassen der Deutung keinen Raum, dafs man es hier in den Lieberkühnschen

Drüsen mit einfachen, von Oberflächenepithel ausgekleideten Schleimhautkrypten zu thun habe; vielmehr handelt es sich um sowohl durch die Form als durch die eigentümliche Zellart, welche sie bildet, wohl charakterisierte Drüsen.

Manis javanica.

Die Lieberkühnschen Drüsen besitzen ein weites Lumen, ihr Epithel ist ähnlich dem der Oberfläche, doch treten die Becherzellen weniger scharf hervor und scheinen in der Tiefe der Krypten ganz zu fehlen / (Oppel 8249, 1897).

Monodon monoceros, Narwal.

/ Die Drüsenbündel des Darms werden durch deutliche bindegewebige Septen getrennt. Man könnte sie als modifizierte Brunnersche Drüsen auffassen. Zahlreiche Schläuche öffnen sich in einen einzigen Ausführgang, welcher an der Oberfläche mündet. Die Drüsenzellen haben das Aussehen gewöhnlicher Cylinderepithelien; hie und da finden sich geringe Mengen von Lymphgewebe / (Woodhead and Gray 84, 1888/89).

Equus caballus, Pferd.

/ Bei den Dünndarmdrüsen und zum Teil den Cäkaldrüsen des Pferdes besteht ein deutlicher und scharfer Unterschied zwischen dem Zellenbelag des Drüsenkörpers und dem des Ausführganges / (Ellenberger 1827, 1884).

/ Ellenberger konstatiert, dafs bei beiden Drüsenarten des Darmkanals besondere Drüsenzellen, welche sich von den Zellen der Ausführgänge scharf unterscheiden, und welche andere Eigenschaften als die Zellen von Schleimdrüsen besitzen, vorhanden sind. Ob die zweite Zellart, die sich im Drüsenkörper der Lieberkühnschen Drüsen findet, besondere

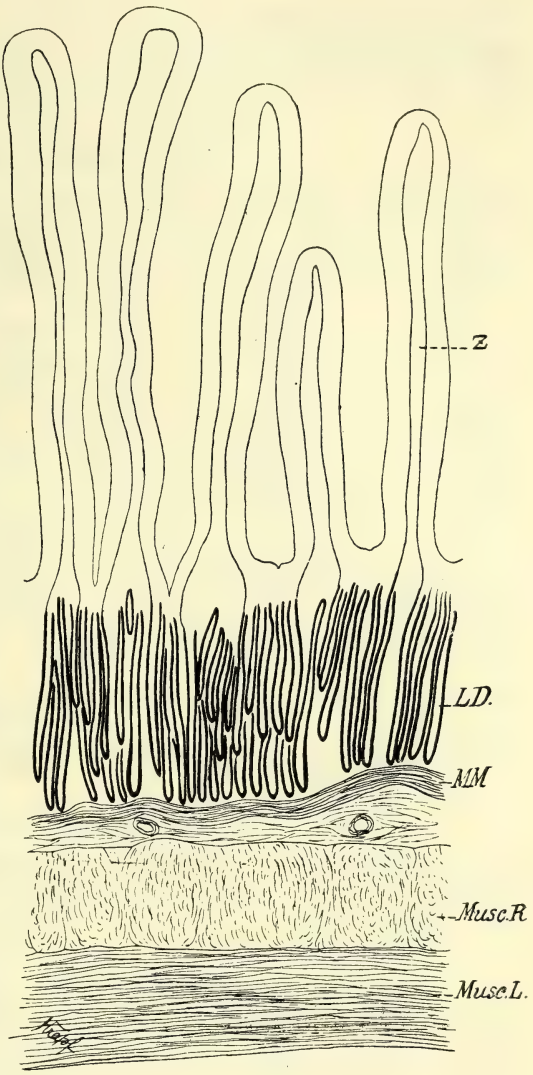


Fig. 179. **Längsschnitt durch den Dünndarm von Perameles obesula,** bei 72facher Vergr. *Z* Zotten; *LD* Lieberkühnsche Drüsen; *MM* Muscularis mucosae; *Musc.R* Ring-, *Musc.L* Längsschicht der Muscularis.

Funktionen hat, oder ob sie nur eine Entwicklungsstufe oder ein Funktionsstadium derselben Zellart darstellt, bleibt unaufgeklärt / (Ellenberger 6657, 1884).

Sus, Schwein.

/ Bei einigen Säugern sind die einfachen Drüsen viel mehr entwickelt, als beim Menschen (z. B. beim Schwein). So findet man nicht selten, dafs sie gegen den Drüsengrund immer mehr verästelt werden, so dafs sie Übergänge zu den mehr komplizierten racemösen Drüsenformen bilden / (Milne-Edwards 386, 1860).

/ Graff bildet Lieberkühnsche Drüsen ab; er erkennt, dafs dieselben aus Cylinderzellen bestehen / (Graff 7402, 1880).

In Fig. 180 gebe ich eine Abbildung einer isolierten Dünndarmdrüse vom Schwein nach Sappey 7203, 1894.

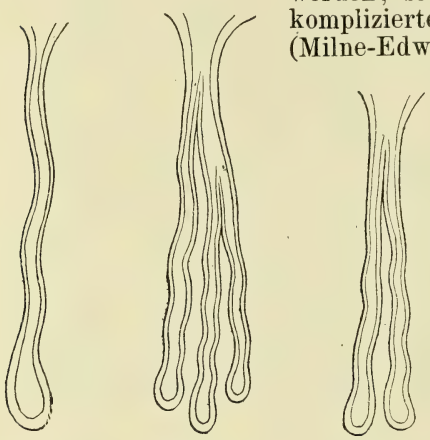

Fig. 180. Fig. 181. Fig. 182.

Fig. 180. **Dünndarmdrüse vom Schwein,** verläuft gewöhnlich ungeteilt. Nach Sappey 7203, 1894.

Fig. 181. **Dünndarmdrüse vom Rind.** Nach Sappey 7203, 1894.

Fig. 182. **Dünndarmdrüse vom Schaf.** Nach Sappey 7203, 1894.

Bos taurus, Rind.

Fig. 181 ist eine Abbildung einer Dünndarmdrüse vom Rind nach Sappey 7203, 1894. Die Figur zeigt die Form der isolierten Drüse.

Ovis aries, Schaf.

In Fig. 182 gebe ich eine Abbildung einer isolierten Dünndarmdrüse vom Schaf nach Sappey 7203, 1894.

Lepus cuniculus.

/ Die Kerne der Epithelzellen der Lieberkühnschen Drüsen messen 7—10 $\mu$; sie sind rund und enthalten meist 3—6 Nucleoli / (Auerbach 758, 1874).

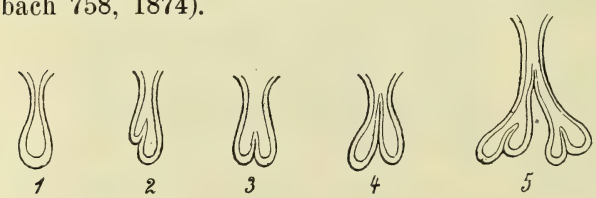


Fig. 183. **Dünndarmdrüsen vom Kaninchen und vom Hasen.** Zeigt einfache und geteilte Formen der Drüsen; 5 ist aus dem Duodenum. Nach Sappey 7203, 1894.

Fig. 183 zeigt isolierte Darmdrüsen vom Kaninchen und vom Hasen nach Sappey 7203, 1894; 1—4 sind aus dem Dünndarm, 5 aus dem Duodenum.

Cavia cobaya.

/ Bei Cavia sind die Kerne dieser Drüsenzellen kuglig 7—9 $\mu$ im Durchmesser und enthalten 1—6, sehr häufig 2—4 Nucleoli, welche im Durchschnitt merklich grösser sind, als diejenigen des

Zottenepithels, nämlich 1,5—2,5 $\mu$ Durchmesser aufweisen. In diesen Drüsenzellen sind uni- und binukleoläre Kerne etwas häufiger als im Zottenepithel, doch immer noch entschieden in der Minderzahl / (Auerbach 758, 1874.)

/ Ramon y Cajal giebt eine Abbildung einer Lieberkühnschen Drüse aus dem Meerschweinchendarm. Er zeichnet darin drei Mitosen, von denen zwei etwa in der Mitte der Drüse und eine etwas über der Mitte der Drüse liegen / (Ramon y Cajal 6353, 1893).

### Ratte.

/ Paneth findet in den Lieberkühnschen Drüsen im Dünndarm Zellen mit Körnchen, wie er sie bei der Maus beschreibt (siehe dort) auch bei der Ratte. Hier scheinen sie auch von Schwalbe schon gesehen worden zu sein. Die Körnchenzellen sind spärlicher als bei der Maus und mit kleineren Körnchen.

### Maus.

Der Fundus der Lieberkühnschen Drüsen im Dünndarm von Mäusen wird von Zellen ausgefüllt, welche sich von den Becherzellen ebenso sehr wie von den Zellen des Darmepithels unterscheiden. Sie sind entweder gänzlich oder blofs in dem dem Lumen zugewandten

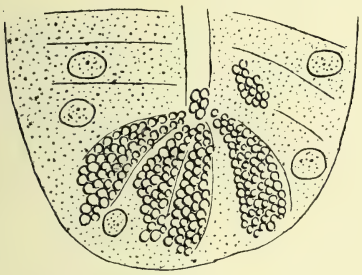

Fig. 184.

Fig. 184. **Aus einem Abstreifpräparat des Mäusedarmes in feuchter Kammer ohne Zusatz.** 756fach vergröfsert. Fundus einer Lieberkühnschen Krypte mit gefüllten Panethschen Körnchenzellen. Nach Paneth 4202, 1888.

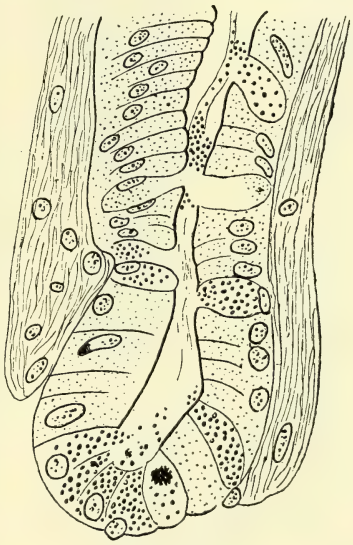

Fig. 185.

Fig. 185. **Lieberkühnsche Krypte des Mäusedarmes.** Fixierung in Pikrinsäure, Färbung mit Hämatoxylin nach Heidenhain. Längsschnitt. Vergröfserung 576fach. Panethsche körnchenerfüllte Zellen; aus ihnen heraus gelangen die Körnchen in das Lumen und konfluieren daselbst. Nach Paneth 4202, 1888.

Teil von Körnchen (Tröpfchen) verschiedener Gröfse erfüllt (siehe Fig. 184 und 185). Die Tröpfchen sind das Sekret und werden schliefslich in das Lumen der Drüsen entleert. Der Umstand, dafs sie sich manchmal nur in einem Teil der Zelle finden, während dieselbe übrigens Protoplasma enthält, weist darauf hin, dafs diese Zellen aus dem Epithel der Drüsen entstehen / (Paneth 4200, 1888).

/ Schwalbe hat diese Zellen vielleicht bei der Ratte gesehen.

Die Körnchen (oder Tröpfchen) sind mäfsig lichtbrechend, von verschiedener Gröfse, meistens viel gröfser als die Tröpfchen in den Becherzellen der Maus und selbst des Tritons. In der Krypte sind manchmal mehrere, manchmal nur ein bis zwei Zellen von diesen Tröpfchen erfüllt, oder es liegen, wie es scheint, nur wenige Tröpfchen in einer Zelle. Die Körnchen sind auch am frischen Präparat zu sehen, können also nicht als ein durch die Wirkung der von Paneth vielfach angewandten Pikrinsäure resp. Osmiumsäure hervorgebrachtes Artefakt angesehen werden.

Paneth fafst die Körnchenzellen als eine eigene Art Drüsenzellen auf, verschieden von den Becherzellen. Die Körnchenzellen entleeren ihren Inhalt in das Drüsenlumen. Die Zellen im tiefsten Teil des Fundus haben gröfsere Körnchen als höher oben gelegene.

Die Becherzellen sind in dem eigentlichen Fundus der Krypte aufserordentlich selten.

Den Gedanken, dafs die Körnchenzellen ihre Entstehung den höher gelegenen Mitosen verdanken, spricht Paneth nur als eine unbewiesene Hypothese aus.

Fig. 186.

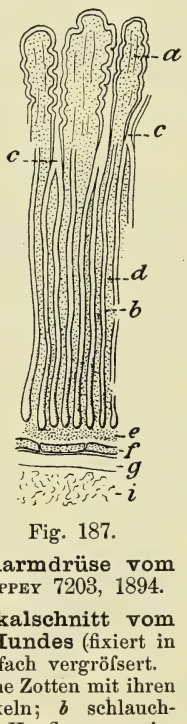


Fig. 187.

Fig. 186. **Dünndarmdrüse vom Hund.** Nach Sappey 7203, 1894.

Fig. 187. **Vertikalschnitt vom Duodenum des Hundes** (fixiert in Alkohol). ca. 22fach vergröfsert. *a* Zusammengezogene Zotten mit ihren glatten Längsmuskeln; *b* schlauchförmige Drüsen; *c c* Konfluenz zweier Drüsen in einen einzigen, an der Basis der Zotten ausmündenden Schlauch; *d* Lymphoidgewebe zwischen den Drüsen; *e* Lymphoidschicht unter den Drüsenblindsäcken; *f* u. *g* die beiden Schichten der Muscularis mucosae; *i* Submucosa. Nach Bizzozero 6083, 1892.

Die Epithelien unterscheiden sich von denen der Zotten (gegen Verson, mit Schwalbe 5085, 1872). Ein aus Stäbchen bestehender Randsaum fehlt bei Maus, Hund, Mensch (mit Schwalbe, Toldt und Krause) (gegen Verson, Klose, Heidenhain, deren Beobachtungen sich auf Ausnahmefälle beziehen müssen). Der Übergang ist ein allmählicher; der Stäbchenbesatz wird allmählich schmäler, bis nur eine homogene Linie übrig bleibt / (Paneth 4202, 1888).

### Canis familiaris, Hund.

Eine Abbildung einer Lieberkühnschen Drüse aus dem Dünndarm des Hundes gebe ich in Fig. 186, nach Sappey 7203, 1894; die Abbildung zeigt die Form der isolierten Drüse.

/ Die Kerne der Drüsenzellen der Lieberkühnschen Drüsen zeigen einen mittleren Durchmesser von 7 $\mu$ und enthalten je 2—6 Nucleoli / (Auerbach 758, 1874).

/ Bizzozero beschreibt die Duodenaldrüsen und versteht darunter offenbar die Lieberkühnschen Drüsen des Duodenums.

Die Drüsen (siehe Fig. 187) nehmen ihren Anfang mit einem leicht angeschwollenen, keulenförmigen Blindsack, durchziehen leicht

gewunden die ganze Dicke der Schleimhaut; in kurzer Entfernung von der Schleimhautoberfläche verschmelzen sie gewöhnlich miteinander derart, dafs sich aus je zwei Drüsen ein einziger breiter Schlauch bildet, der an der Basis der Darmzotten ausmündet.

Die Mitosen sind sehr zahlreich in der tiefen Hälfte der Drüse und mithin auch in deren Blindsack, spärlich dagegen in der oberen Hälfte derselben, obgleich man einige wenige bis in unmittelbare Nähe der Drüsenmündungen gelangen sieht. Es finden sich auch hier Cylinder- und Becherzellen. Die Cylinderzellen der Oberfläche unterscheiden sich von denen des Drüsengrundes, indem erstere schmäler und länger sind, einen gestrichelten Randsaum besitzen, und die Kerne von der Basis mehr in die Mitte zu treten.

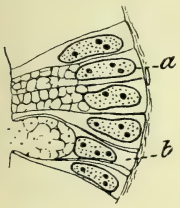


Fig. 189. **Duodenum des Hundes.** Querschnitt des Blindsackes einer schlauchförmigen Drüse (Alkohol, Paraffin, wässrige Safraninlösung, Zuckerlösung). *a b* Schleimzellen. ca. 774-fach vergröfsert. Nach Bizzozero 6083, 1892.

Doch ist der Übergang kein plötzlicher sondern ein allmählicher (siehe Fig. 188 und 189). Die Becherzellen sind im Blindsack pyramidenförmig; ihre breite Seite liegt der Basis zugekehrt. Ihre äufsere Hälfte wird von dem einen ovalen oder rundlichen Kern enthaltenden Protoplasma gebildet, die innere Hälfte dagegen ist mit vom gewöhnlichen Netzwerk durchzogenem Schleim gefüllt. Am freien Ende sind die Zellen offen. Weiter oben nehmen die Zellen an Dicke zu, so dafs sie einen Kelch ohne Fufsgestell darstellen. Der Kern ist abgeplattet und gegen die Basis gedrängt, und der ganze von der Zellmembran begrenzte Raum wird von Schleim eingenommen. Mitunter befindet sich noch unterhalb des Kerns Protoplasma in Form eines mit der Spitze gegen die Basis gerichteten kleinen Kegels. Auf den Zotten haben

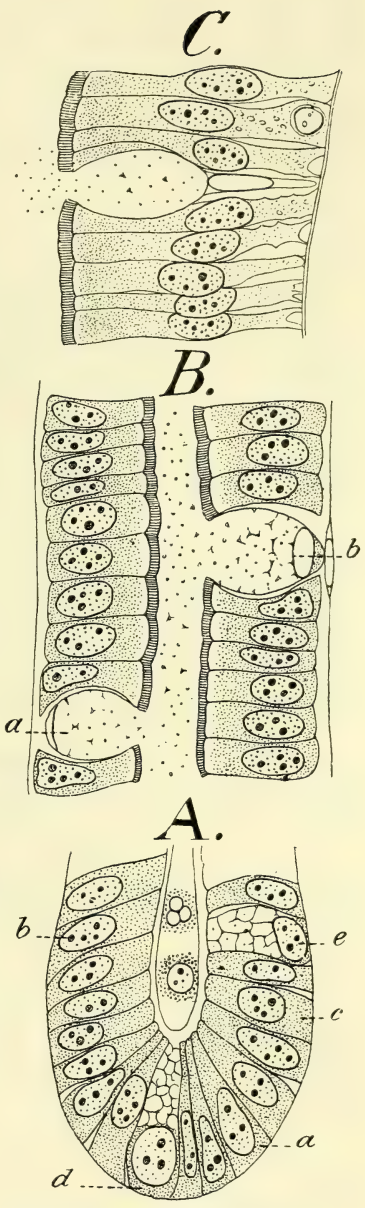


Fig. 188. **Schlauchförmige Drüse des Duodenums vom Hunde** (Fixierung in Alkohol, Pikrokarmin, Glycerin).
***A*** Blindsack; ***B*** Abschnitt nahe der Mitte der Drüse; ***C*** Zottenepithel. ***A*** *a b c* Protoplasmazellen; ***A*** *d e*, ***B*** *a b* Schleimzellen. ca. 774fach vergröfsert. (Apochr. 1,5 mm von Zeifs.) Nach Bizzozero 6083, 1892.

die Zellen eine ganz andere Form. Gleich den Protoplasmazellen werden sie schmäler und länger; besonders verschmälert sich die basale Hälfte der Zellen, und sie erhalten so die Form eines mit spitz auslaufendem Fufse versehenen Kelches, und im Fufse ist der Kern enthalten. Letzterer ist lang und schmal geworden, und seine Längsachse ist parallel der Längsachse der Zellen.

Auch hier nimmt Bizzozero an, dafs es sich um stufenförmige Übergänge handle. Die Becherzellen näher der Oberfläche färben sich stärker als die in den Krypten. Auch hier glaubt Bizzozero diese Tinktionsunterschiede auf „chemische“ Unterschiede des Sekrets beziehen zu dürfen / (Bizzozero 6083, 1892).

/ Unter den Formbestandteilen des Kryptengerüstes nehmen die elastischen Überzüge der Krypten den ersten Rang ein. Vom Stratum compactum gehen feine Fädchen aus und legen sich an die Drüsenschläuche da an, wo ihre cylindrische Wand in die Endkuppe umbiegt.

Nahe ihrer Mündung an der Zottenbasis hängen die zarten Häute der Schläuche mit kräftigen elastischen Fasern von rundlichem Querschnitt zusammen, welche ein Netz bilden, das in jeder seiner Maschen eine gröfsere Zahl, 3 bis 8, Schläuche einschliefst. Die Hülle der Krypten besteht, wie Mall damals meinte, aus Elastin. Die zwischen den Krypten eingelagerten Zellen sind meist Leukocyten, untermischt mit sternförmigen Zellen, deren Ausläufer ein sogenanntes Reticulum bilden. Im Innern der elastischen Kryptenhülle liegt eine Membrana propria und ein Epithel. Die erstere giebt sich durch die Anwesenheit deutlicher Kerne als ein aus Zellplatten gebautes Häutchen zu erkennen.

Benachbarte Krypten des Dünndarms vereinigen sich auf ihrem Wege gegen die innere Oberfläche der Schleimhaut zur Herstellung einer gemeinsamen Mündung / (Mall 3718, 1888).

### Talpa europaea (Maulwurf).

/ In den Epithelzellen der Lieberkühnschen Drüsen des Maulwurfs fand Heidenhain häufig Psorospermien / (Heidenhain 2588, 1888).

### Mensch.

/ Es finden sich drei bis sieben Lieberkühnsche Drüsen in dem Zwischenraume je zweier Zotten / (v. Hefsling 7405, 1866).

/ Als Länge der Lieberkühnschen Drüsen beim Menschen gab Donders im Duodenum $^1/_{40}$—$^1/_{30}$ L., im Ileum $^1/_{25}$ L., im Dickdarm und Mastdarm $^1/_{20}$—$^1/_{15}$ L. / (Donders 6624, 1856).

/ Die Lieberkühnschen Drüsen sind beim Neugeborenen etwas kürzer im Verhältnis zur Dicke der Darmwand als beim Erwachsenen / Werber 5866, 1865).

/ **Epithel.** Ihr Epithel ist auch während der Chylusbildung nie fetthaltig / (Kölliker 329, 1867).

/ Die Becherzellen sind in dem eigentlichen Fundus der Krypte aufserordentlich selten / (Paneth 4202, 1888).

/ Das Epithel ist im Dünndarm bedeutend niedriger als das Zottenepithel; ersteres mifst 18,7 $\mu$.

Paneth 4202, 1888 sagt, auch beim Menschen scheinen in den Krypten reichliche Mitosen vorzukommen. Schaffer findet die Figuren im Jejunum des Menschen in der Nähe des Fundus der Lieberkühnschen

Krypten und wie Flemming um den Drüseneingang, fast nie im Fundus selbst (siehe Fig. 190). Im Zottenepithel mangeln sie. In wenigen Fällen finden sich Mitosen an der Basis der Zotten, wo sie auch von Bizzozero und Vassale gesehen wurden / (Schaffer 4934, 1891).

/ Auch beim Menschen fand Paneth in einem Fall in den Zellen des Fundus Körnchen (siehe Fig. 191), doch unterscheiden sie sich von denen der Maus dadurch, daſs die Körnchen Farbstoffe gar nicht festhalten / (Paneth 4202, 1888).

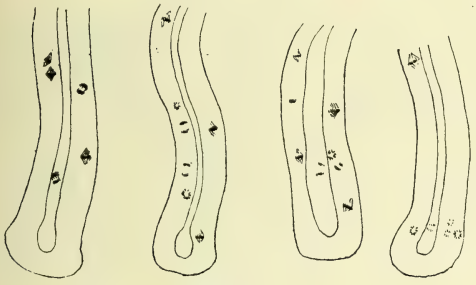

Fig. 190.

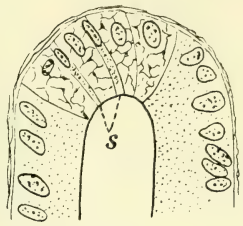


Fig. 191.

Fig. 190. **Skizzen Lieberkühnscher Krypten mit darin beobachteten Mitosen.** Dünndarm eines Justifizierten. Platinchlorid, Safranin. Gez. bei Zeiſs Apochr. 2 mm. C. Ok. IV (reduziert auf 9/10). Nach Schaffer 4934, 1891.

Fig. 191. **Lieberkühnsche Krypte des Menschen** (Alkohol, Safranin). Vergröſserung 640fach. Die Zellen im Fundus zeigen ein ähnliches Netz wie die des Mäusedarmes nach derselben Behandlung und unterscheiden sich auffällig von den gewöhnlichen Epithelzellen. Bei *s* schmale Zellen. Nach Paneth 4202, 1888.

/ Im Fundus der Krypten der Lieberkühnschen Drüsen des Dünndarms findet Schaffer regelmäſsig Panethsche Körnchenzellen, becherzellenartige Gebilde von noch unaufgeklärter Bedeutung / (Schaffer 4934, 1891).

/ Die Lieberkühnschen Drüsen könnten nur als Drüsen betrachtet werden, wenn ihre epitheliale Auskleidung ein specifisches Sekret lieferte, was nicht der Fall ist. (Es ist fraglich, ob die einzelnen im Grunde der Krypten vorkommenden körnchenhaltigen Zellen Drüsenzellen sind.) Trotzdem ist der Name Darmdrüsen (Lieberkühn) beibehalten worden. Die Drüsen des Dünndarms sind kürzer (0,1—0,3 mm) als diejenigen des Dickdarms (0,4—0,6 mm) / (Stöhr 8185, 1896).

Ich glaube, daſs wir eine sekretorische Thätigkeit der Lieberkühnschen Drüsen nach den von mir niedergelegten Ergebnissen heute annehmen dürfen.

## Brunnersche Drüsen.

Die Brunnerschen Drüsen kommen nur den Säugern zu. Die Verhältnisse bei niederen Wirbeltieren geben keine sicheren Aufschlüsse darüber, wo und in welcher Weise die Brunnerschen Drüsen entstanden sein mögen. Doch liegen auch hier eine Reihe von Momenten vor, welche vermuten lassen, daſs die Brunnerschen Drüsen im Anfange des Darmes, unmittelbar am Sphincter Pylori, also oberhalb der Einmündungsstelle der von Leber und Pankreas kommenden

Gänge, und daſs sie in Abhängigkeit von den Drüsen der Pylorusdrüsenregion entstanden sind — eine Vermutung, welche durch die bei Säugern selbst sich findenden Verhältnisse zur Gewiſsheit gesteigert wird.

Es scheint darum angezeigt, auch die hier einschlagenden Verhältnisse bei niederen Vertebraten kurz zu betrachten.

/ Middeldorpf findet die Brunnerschen Drüsen bei allen untersuchten Säugetieren, dagegen nicht bei den Vögeln, Reptilien und Fischen / (Middeldorpf 3898, 1846).

/ Den Vögeln und Reptilien mangeln die Brunnerschen Drüsen.

Während den Fischen im allgemeinen die Brunnerschen Drüsen mangeln, so sieht Leydig in der bei den Chimären, Rochen und Haien vorkommenden fingerförmigen Drüse ein Analogon (allerdings der Lage nach verschiedenes) der Brunnerschen Drüsen / (Leydig 563, 1857).

Jedenfalls hat es Leydig, der ja die Lageverschiedenheit betont, ferne gelegen, die Glandula digitiformis mit den Brunnerschen Drüsen identifizieren zu wollen. Ob Gadow diese Bemerkung im Auge hatte oder die unten citierte Bemerkung Edingers über den Selachierdarm, als er sagte: / „Brunnersche Drüsen im Darm finden sich bei Vögeln und Reptilien nicht, wohl aber bei Säugern und Elasmobranchiern“ / (Gadow in Bronn 6617, unvoll.), ist gleichgültig. Jedenfalls besitzen Elasmobranchier, soweit ich solche untersuchen konnte, keine Brunnerschen Drüsen.

### Pisces.

Im allgemeinen habe ich bei Fischen nichts gefunden, was auf die ersten Anfänge von Brunnerschen Drüsen hinweisen könnte. Die Pylorusdrüsen, soweit solche überhaupt vorhanden sind, hören meist vor oder mit dem Pylorus auf. Trotzdem möchte ich folgende Angaben Edingers nicht übergehen.

/ Das Darmstück vom Magen bis zur Klappe hat bei Selachiern einen Drüsenbesatz; es finden sich dicht aneinander gedrängt weite, kurze Blindsäcke, ausgekleidet von einem dem Magenepithel ähnlichen Epithel mit groſsen Schleimpfröpfen. Diese Blindsäcke sind Fortsetzungen der Magenschleimdrüsen. Mehr der Klappe zu wird das Epithel trüber; die Schleimpfröpfe verschwinden / (Edinger 1784, 1876).

### Urodelen.

/ Bei Urodelen ist eine scharfe Grenze zwischen den letzten Pylorusdrüsen und den Darmdrüsen schwer zu ziehen / (Oppel 8249, 1897).

Specielle Beobachtungen habe ich darüber an Proteus anguineus angestellt; auch bei Menobranchus lateralis, Salamandra atra und maculata sind die Verhältnisse ähnliche.

### Siredon pisciformis.

/ Pestalozzi beschreibt den Anfangsteil des Darmes (welchen er Duodenum nennt) von Siredon pisciformis folgendermaſsen: Im Epithel sind die Becherzellen wenig zahlreich.

Die Drüsen sind schlauchförmig, am unteren Ende etwas erweitert und finden sich sowohl an den Abhängen der Längsfalten als am Grunde zwischen denselben.

Die Dicke der Ringmuskelschicht ist ungefähr sechsmal so grofs als die der Längsschicht / (Pestalozzi 4249, 1878).

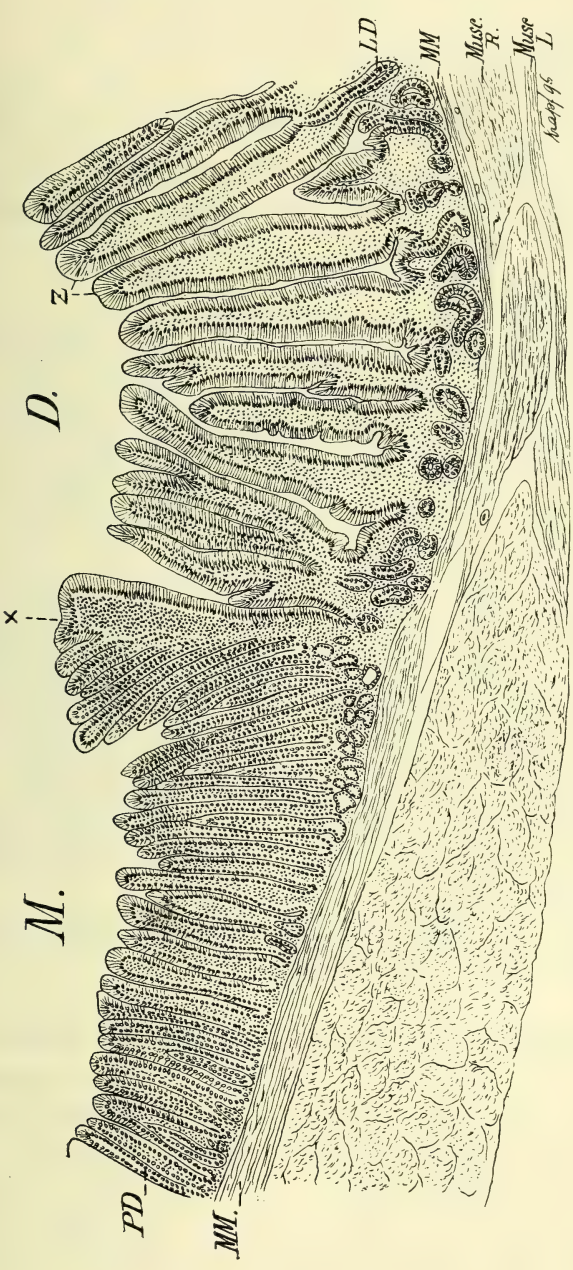


Fig. 192. **Übergang vom Magen in den Darm beim Huhn.**

*M* Magen (Muskelmagen); *D* Darm; *PD* Drüsen aus der Pylorusregion des Magens; *LD* Lieberkühnsche Drüsen des Darmes; × Stelle, an welcher das Magenepithel in das Darmepithel übergeht; *MM* Muscularis mucosae; *Musc.R* Ring-, *Musc.L* Längsschicht der Muscularis des Darmes; *Z* Zotten. Die zwischen *MM* und *Musc.R* liegende Submucosa, welche beim Vogel sehr wenig entwickelt ist, konnte nur durch die Querschnitte einiger Blutgefäfse angedeutet werden. Vergrölserung ca. 40fach.

## Chelonier.

/ Am Anfangsteile des Darmes (Duodenum) der Schildkröte giebt es weder Muscularis mucosae noch Drüsen / (Glinsky 221, 1883).

Im ersten Teil dieses Lehrbuches auf S. 142 und 144 habe ich die Übergangsstelle vom Magen in den Darm für Emys europaea und Testudo graeca abgebildet. Bei beiden fand ich, dafs die Pylorusdrüsen sich nicht in den Darm fortsetzten. Doch notierte ich und bildete ab folgenden auffallenden Befund für Testudo graeca. Die letzten Pylorusdrüsen sind im Grunde kugelig ausgebaucht und haben sehr niedriges Epithel. Diese Ausbauchung fand sich bei dem von mir untersuchten Tier eben nur an den letzten Pylorusdrüsen. Dieses eigentümliche Bild wagte ich damals nicht für die Entstehungsgeschichte der Brunnerschen Drüsen zu verwerten, da diese eigentümlichen Pylorusdrüsen bei Testudo graeca die Muscularis mucosae niemals überschreiten.

### Gallus domesticus, Huhn.

Fig. 192 stellt einen Längsschnitt durch die Übergangsstelle vom Magen in den Darm beim Huhne dar. Durch die eigentümlichen Verhältnisse des Muskelmagens ist es bedingt, dafs man von einem Sphincter pylori hier nicht reden kann. Die starke Muskulatur verjüngt sich vielmehr, und als ihre hauptsächlichste Fortsetzung ist die Ringschicht des Darmes zu betrachten. Zugleich wird auch die äufsere Längsschicht der Muscularis wieder deutlich (welche zwar im Drüsenmagen, nicht aber im Muskelmagen mit Sicherheit nachgewiesen ist). Die hochentwickelte Längsschicht der Muscularis mucosae setzt sich in die des Darmes fort, immer der Ringschicht der Muscularis eng anliegend, so dafs die räumliche Ausdehnung der Submucosa hier wie dort eine verschwindende bleibt. Ein eigentümliches Verhalten zeigen die Drüsen an dieser Übergangsstelle. Die letzten Drüsen des Magens fangen an, sich an ihren unteren Enden kolbig zu erweitern, und verlaufen nicht mehr gerade gestreckt, sondern zeigen umgebogene Enden. Dieses Verhalten ist in der Figur zur Darstellung gebracht. Dabei tragen die Epithelien der Drüsenenden noch durchaus den Charakter der Magendrüsen, sind also nicht etwa als die ersten Anfänge der Lieberkühnschen Drüsen aufzufassen. Diese setzen erst ein mit dem Wechsel im Oberflächenepithel und mit dem Auftreten der Zotte.

Wahre, die Muscularis mucosae durchbrechende Brunnersche Drüsen fehlen aber hier, ebenso wie nach Basslinger 5883, 1854 bei der Gans und nach Cloetta 263, 1893 bei der Taube.

## Ältere Erfahrungen über die Brunnerschen Drüsen der Säugetiere.

Die Brunnerschen Drüsen wurden zuerst von Wepfer beschrieben.

/ Wepfer untersuchte die 1677 hingerichtete Barbara Meyerin Geislingensis und sagt p. 119: „In duodeno plurimas insignes glandulas ultra palmi latitudinem, à pyloro deorsum sparsas inveni, quae detractâ tunicâ fibrosâ quasi conglomeratae apparuerunt, dimidiati seminis cannabini magnitudine, quae aquâ maceratae mucum stillabant copiosè, etiam octavo adhuc post mortem die“ / (Wepfer 276, 1679).

/ Brunner fand die nach ihm benannten Drüsen im Duodenum bei einem 1686 verstorbenen Menschen, dann in vier weiteren Fällen beim Menschen und auch beim Hund; Brunner citiert eine Wepfersche Arbeit, aber nicht die die Priorität betreffende / (Brunner 1298, 1688).

/ Diese Drüsen sezernieren („excernunt humorem, non recipiunt"). Brunnersche Drüsen beschreibt Brunner beim Pferd, Biber, bei den Hirschen, beim Rind, Schaf, Schwein, Hund, Mensch und bildet das Duodenum vom Menschen und Pferd makroskopisch ab.

Er nennt die Drüsen neues Pankreas oder Pankreas secundarium oder Glandulae duodeni / (Brunner 264, 1715).

/ Schon Böhm weist auf die Unrichtigkeit der Zeichnungen Brunners von den Brunnerschen Drüsen hin / (Böhm 6500, 1835).

/ Middeldorpf beschreibt die Drüsen nach ihrer Lage und bemerkt, dafs sie allmählich nach abwärts seltener werden und schliefslich schwinden. Er erklärt die Drüsen für zusammengesetzte acinöse. Er reiht sie in die siebente Abteilung des Müllerschen Systems ein. Er beschreibt sie genau bei folgenden Tieren: Seehund, Schwein, Hirsch, Rind, Schaf, Pferd, Kaninchen, Biber, amerikanischer Bär, Hauskatze, Hund, Cercopithecus cynomolgus, Mensch, und giebt für mehrere dieser Tiere Abbildungen der Brunnerschen Drüsen / (Middeldorpf 3898, 1846).

/ So fanden die Brunnerschen Drüsen Eingang in die Lehrbücher von Kölliker, Leydig, H. Meyer, Donders, Frey, Henle, Verson, Hyrtl u. a. Während die älteren Autoren die Brunnerschen Drüsen für acinös erklärt hatten, stellte Schlemmer 4972, 1869 zuerst die Ansicht auf, dafs dieselben tubulös seien / (Schwalbe 5085, 1872).

## Feinerer Bau der Brunnerschen Drüsen.

/ Zerstreute Bemerkungen finden sich in den Lehrbüchern von Kölliker 1863, Henle 1866, Verson (in Stricker), Klein (in Stricker); alle stimmen darin überein, dafs die Brunnerschen Drüsen traubenförmig sind. Schlemmer 4972, 1869 dagegen nennt sie zuerst tubulös / (Kuczýnski 3233, 1890).

/ Schwalbe sagt über die Brunnerschen Drüsen: Sie besitzen einen Bau, welcher Charaktere der acinösen und tubulösen Drüsen vereinigt zeigt, sie gewissermafsen als Zwischenformen zwischen beiden Drüsengruppen erscheinen läfst.

Schwalbe hat den feineren Bau der Drüsenzellen der Brunnerschen Drüsen speciell beim Schwein genau studiert und beschrieben. Er unterscheidet an jeder Zelle den Kern, die homogene Grundsubstanz der Zellen und die darin eingebetteten Körner. Letztere sind zum kleineren Teil Fettkörnchen, zum gröfseren Teil dagegen Körner, wie sie ähnlich auch in den Speichel- und Schleimdrüsen vorkommen. Schwalbe bezeichnet sie als „Drüsenkörner". Er denkt daran, dafs in ihnen eine als Ferment wirkende Substanz zu erkennen sei.

Schwalbe findet, dafs die zelligen Elemente der Brunnerschen Drüsen des Menschen und des Schweins und Hundes sich stets leicht von denen der Lieberkühnschen unterscheiden.

Die Ausführgänge tragen nach Schwalbe dasselbe Epithel wie die Alveolen.

Nur dem Kaninchen kommen neben wirklichen, unmittelbar hinter dem Pylorus gelegenen Brunnerschen Drüsen kleine Drüsen, welche ganz den Bau des Pankreas zeigen, jedoch in der Darmwand eingebettet liegen, zu. Beim Menschen, Ochsen, Schwein, Hund, Kaninchen, Meerschweinchen, Ratte, Maus und Fledermaus (Plecotus

auritus) finden sich für gewöhnlich nur Brunnersche und Lieberkühnsche Drüsen. Doch finden sich Fälle in der Litteratur verzeichnet, welche beweisen, dafs auch hier zuweilen pankreatische Drüsen in den Darmwandungen selbst vorkommen können / (Schwalbe 5085, 1872).

/ Nach Bentkowskis 114, 1876 Beschreibung haben die Brunnerschen Drüsen einen tubulösen Bau. Zur Herstellung einer charakteristischen Doppelfärbung benutzte Bentkowski wasserlösliches Anilinblau und Karmin. Das Zellenplasma der Brunnerschen und Pylorusdrüsen nimmt nach einer solchen Behandlung eine blaue Farbe an, in den Lieberkühnschen dagegen eine rote / (Kuczynski 3233, 1890).

/ Gleich Hirt unterscheidet Klein zwei Zellarten in den Brunnerschen Drüsen: eine, deren Zellen dünn, lang und an der Oberfläche offen sind; ihre Substanz ist hell und enthält ein Netzwerk von Fibrillen mit mehr oder weniger offenen Maschen; der Kern ist schalenförmig und gegen die Membrana propria gedrückt; im anderen Stadium sind die Zellen kürzer und dicker, das Netzwerk ist dichter, so dafs sie sehr gekörnt erscheinen, der Kern rund und nicht ganz dicht an der Membran liegend. In beiden Stadien erscheinen die Zellen längsgestreift, aber besonders in letzterem. Letzteres Stadium entspricht, wie bei den Pylorusdrüsen, nicht dem Thätigkeitszustand im Sinne Ebsteins, sondern vielmehr einem Zustand nach langer Sekretion, einem Erschöpfungszustand; im Hungerzustand und während der ersten oder zweiten Stunde nach der Nahrungsaufnahme zeigen die Zellen das erstere Verhalten / (Klein 3019, 1879).

/ Die Brunnerschen Drüsen bestehen aus verzweigten, sich schlängelnden, oft um ihre Längsachse gewundenen und vielfach geknickten Schläuchen, deren jeder seitliche Ausstülpungen bildet und in einige blind geschlossene Endsäckchen ausläuft. Da diese in der Regel einen gröfseren Durchmesser haben, als die Gänge, schliefsen sich die Drüsen dem acinösen Typus an, von welchem sie jedoch dadurch abweichen, dafs die Gänge selbst wie ihre seitlichen und terminalen Ausbuchtungen, von gleichem Epithel bekleidet werden.

Die Drüsenzellen zeigen grofse Ähnlichkeit mit denen der Pylorusdrüsen des Magens. Die Zellkörper, frisch untersucht, zeigen in heller Grundsubstanz zahlreiche dunkle Körnchen / (R. Heidenhain 2587, 1880).

/ Das Epithel des Ausführganges (Haussäugetiere) ist Cylinderepithel; enthält ganz vereinzelt Becherzellen und gleicht dem Magenepithel. Die Drüsenzellen gleichen den Zellen der Pylorusdrüsen des Magens und unterscheiden sich bedeutend von denen der Lieberkühnschen Drüsen; die Zellen der letzteren färben sich z. B. stark mit Karmin, die der Brunnerschen Drüsen wenig oder nicht. Die Zellkerne zeigen eine wechselnde Gestalt, sind aber meist abgeplattet und liegen excentrisch gegen den Zellfufs, meist dicht an der Membrana propria / (Ellenberger 1827, 1884).

/ Toldt bezeichnet die Brunnerschen Drüsen als acinöse Drüsen, doch giebt er an, dafs die Acini bei manchen Tieren und auch beim Menschen zum gröfsten Teil sehr lang gestreckt sind, weshalb manche Autoren es vorziehen, die Brunnerschen Drüsen in die Reihe der schlauchförmigen Drüsen zu stellen oder sie als Zwischenformen zwischen diesen und den acinösen zu betrachten / (Toldt 5569, 1888).

/ Kuczynski fafst die neueren Arbeiten in drei Gruppen zusammen. Die Mehrzahl der neueren Autoren bezeichnet die Brunnerschen Drüsen

als acinös, insbesondere Toldt, Lehrbuch, 1888; Gegenbaur, Lehrbuch, 1888, und bis vor kurzen noch auch Stöhr, Lehrbuch, 1887 (in der neuen Auflage nennt er sie verästelt-tubulös). — Andere, wie Schenk, Grundriſs, 1885, sehen diese Drüsen als tubulös an. — S. Mayer 3801, 1887 und Kölliker, Handbuch, 1889, sehen in denselben eine Übergangsform zwischen den acinösen und den tubulösen Drüsen. Alle erwähnten Forscher stimmen dagegen hinsichtlich des Charakters des Epithels der Brunnerschen Drüsen vollkommen überein, indem sie es als cylindrisch bezeichnen.

Die Brunnerschen Drüsen (bei Mensch, Pferd, Rind, Schaf, Schwein, Hund, Katze, Marder [Mustela martes], Kaninchen, Meerschweinchen, Ratte und Maus) sind als verästelte tubulöse zu bezeichnen. Das Epithel ist cylindrisch, doch bei verschiedenen Tieren wechselnd in der Höhe. Die Ausführgänge der Brunnerschen Drüsen reichen bis an die Oberfläche der Schleimhaut des Duodenums (Hund, Katze, Marder, Schaf), oder sie münden in die Lieberkühnschen Drüsen ein (Pferd, Kaninchen, Meerschweinchen, Ratte, Maus); bei manchen Tieren treffen wir beide Arten von Ausführgängen an (Mensch, Rind, Schwein)/ (Kuczynski 3233, 1890).

/ Die Brunnerschen Drüsen sind voneinander durch Bindegewebsfasern getrennt, welche glatte, von der Muscularis mucosae stammende Zellen enthalten. Diese scheinen eine Rolle bei der Ausstoſsung des Sekrets zu spielen/ (Berdal 6757, 1894).

/ E. Müller erhielt über die feinsten Ausführgänge (Sekretkapillaren) der Brunnerschen Drüsen mit der Golgischen Methode folgende Resultate: Die Brunnerschen Drüsen bieten dieselben Verhältnisse bezüglich der feineren Sekretwege wie die Pylorusdrüsen dar. Besonders instruktiv und schön sind die Bilder, welche man von den Drüsen junger Tiere erhält. Das Gangsystem einer ganzen Drüse ist in gelungenen Präparaten ganz gefärbt, und die Teilungen und eigentümlichen Biegungen der Drüsentubuli, welche Schwalbe schon vor mehreren Jahren unter Benutzung anderer Methoden beschrieben hat, lassen sich sehr gut demonstrieren. Die Sekretkapillaren verhalten sich wie in den Pylorusdrüsen/ (E. Müller 7612, 1895).

### Zusammenhang zwischen Pylorusdrüsen und Brunnerschen Drüsen.

/ Von zahlreichen Forschern sind die Brunnerschen Drüsen in innige Beziehung zu den Pylorusdrüsen gebracht worden; einige sehen in den Brunnerschen Drüsen, wenigstens bei manchen Tieren, eine direkte Fortsetzung der Pylorusdrüsen, welche dann die Muscularis mucosae durchbrechen würden. Es ist sogar der Versuch gemacht worden, Pylorus- und Brunnersche Drüsen als eine einzige Drüsenzone „Pyloruszone“ (nicht zu verwechseln mit der Pylorusdrüsenzone oder Pylorusdrüsenregion, welche den Magen nicht überschreitet) zusammenzufassen. Und in der That bestehen an der Übergangsstelle zwischen Pylorusdrüsen und Brunnerschen Drüsen bei vielen Tieren Schwierigkeiten, wenn man eine scharfe Grenze setzen will. Man könnte nun einfach diejenigen Drüsenschläuche, welche die Muscularis mucosae durchbrechen, Brunnersche nennen und diejenigen Drüsen, welche in der Mucosa bleiben, Pylorusdrüsen. Es finden sich aber auch nach abwärts vom Pylorus und selbst noch im Bereich

der Brunnerschen Drüsen derartige kurze Drüsenschläuche, welche nach ihrem Baue den Pylorus- und Brunnerschen Drüsen gleichen, nicht aber den Lieberkühnschen. Wollte man also diese Einteilung vornehmen, so würde man unter Pyloruszone aufser der Pylorusdrüsenregion des Magens noch den Anfangsteil des Darmes mit einbegreifen und in der Pyloruszone dreierlei Drüsen zu unterscheiden haben:

1. Pylorusdrüsen, bis zum Ende des Magens;
2. diesen ähnliche Drüsen, welche die Muscularis mucosae nicht durchbrechen, im Anfangsteil des Darmes;
3. Brunnersche Drüsen, welche die Muscularis mucosae durchbrechen.

Eingehender, als ich dies hier schildern konnte, ist dieses Verhalten für verschiedene Tiere von zahlreichen Autoren erörtert worden / (Oppel 8249, 1897).

Dafs ein Zusammenhang zwischen Pylorusdrüsen und Brunnerschen Drüsen bestehe, so dafs letztere gewissermafsen nur eine Fortsetzung der ersteren in den Darm darstellen würden, wurde schon von den älteren Autoren betont.

/ Bruch (Zeitschr. f. rat. Med. Bd. 8. 1849) spricht von verzweigten Drüsen im Pylorusteil des Magens, welche in die Brunnerschen Drüsen übergehen.

Ecker (Zeitschr. f. rat. Med. Bd. 2, zweite Serie) 1852 sagt dasselbe. Cobelli (Sitzgb. Wien. Bd. 50) 1864 fand verzweigte Drüsen im Pylorusteil des menschlichen Magens. Dieselben können als eine Fortsetzung der Brunnerschen Drüsen betrachtet werden. Bei allen Tieren findet sich eine kurze Strecke, wo die Lieberkühnschen Drüsen fehlen, und wo Brunnersche Drüsen sowohl in der Mucosa wie in der Submucosa liegen / (Watney 278, 1877).

/ Werber sagte: Die Brunnerschen Drüsen gleichen namentlich den Formen der Magendrüsen, wie sie sich vorzüglich in der Pyloruszone finden, und sind gleichsam eine Fortsetzung dieser in die Schleimhaut des Darmkanals. (Vergl. Genaueres im Kapitel: Brunnersche Drüsen des Menschen) / (Werber 5866, 1865).

/ Schwalbe konstatiert einerseits eine nahe Verwandtschaft der sezernierenden Elemente der Brunnerschen Drüsen zu den Zellen der Magenschleimdrüsen (Pylorusdrüsen) und Hauptzellen der Labdrüsen, andererseits eine noch gröfsere Ähnlichkeit der Zellen der Brunnerschen Drüsen mit denen der Schleimdrüsen und einiger Speicheldrüsen / (Schwalbe 5085, 1872).

/ Was die Beziehung der Brunnerschen zu den Pylorusdrüsen anbetrifft, so geht Bentkowski weiter als Schwalbe und Hirt, indem er behauptet, Pylorusdrüsen und Brunnersche Drüsen kommen sich nicht nur, wie frühere Beobachter fanden, im Baue sehr nahe, sondern setzen sich unmittelbar ineinander fort, z. B. beim Kaninchen / (Bentkowski 114, 1876 nach Kuczynski 3233, 1890 und nach dem Ref. von Hoyer in Schwalbes Jahresbericht).

/ Als Fortsetzung der Pylorusdrüsen deutet Watney die Brunnerschen Drüsen bei Hund, Pferd — hier ist der Übergang ein ganz allmählicher —, Katze, Affe, Mensch; auch bei Igel und Kaninchen sind nur geringe Differenzen.

Bei der Ratte konnte dieser Zusammenhang nicht festgestellt werden. Die Brunnerschen Drüsen beginnen hier plötzlich, und es

scheinen Unterschiede zwischen dem Epithel der Pylorusdrüsen und der Brunnerschen Drüsen zu bestehen / (Watney 278, 1877).

/ Ich schildere Watneys 278, 1877 Ergebnisse ausführlicher an der Hand eines Referates von Kuczynski. Je näher zum Duodenum gelegen, um so mehr verzweigen sich die Glandulae pyloricae und treten dabei auch unter die Muscularis mucosae; ihre Ausführgänge werden kürzer. An der Grenze von Magen und Duodenum findet man bereits eine ansehnliche Schicht von Drüsen, zwischen deren Lobuli sich Bündel der Muscularis mucosae hineinbegeben. Ein gleiches Verhalten bietet auch der Anfangsteil des Duodenums, weshalb man die hierselbst befindlichen Drüsen nicht in Rücksicht auf ihre anatomischen Differenzen, sondern ihre Lage als Brunnersche und nicht als Pylorusdrüsen zu bezeichnen hat. Weiter vom Magen bilden die Brunnerschen Drüsen eine mehr gleichmäfsige Schicht, die unter der Muscularis mucosae liegt, um allmählich an Zahl abzunehmen und endlich ganz zu verschwinden. So verhält es sich mit den

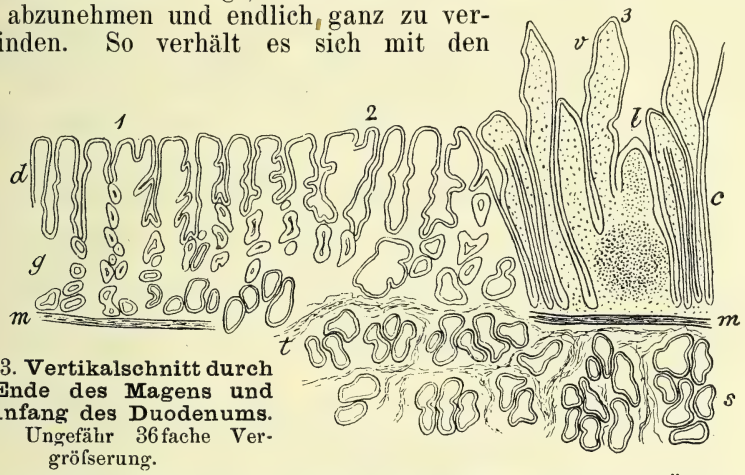


Fig. 193. **Vertikalschnitt durch das Ende des Magens und den Anfang des Duodenums.** Hund. Ungefähr 36fache Vergröfserung.

*1* und *2* Ende des Magens; *3* Anfang des Duodenums; *2* zeigt den Übergang der Pylorusdrüsen in die Brunnerschen Drüsen; die Muscularis mucosae *m* ist hier unterbrochen. Der Schnitt (*2*) ist in Wirklichkeit etwas länger, als er hier gezeichnet ist; er wurde von Klein und Noble Smith reduziert, um Raum zu sparen; *d* Ausführgänge der Pylorusdrüsen; *g* Pylorusdrüsen; *v* Zotten; *c* Lieberkühnsche Krypten; *l* Solitärnodulus; *s* Submucosa mit den Brunnerschen Drüsen. Nach Klein und Noble Smith 312, 1880.

Brunnerschen und Pylorusdrüsen beim Hunde. Unter diesen Typus lassen sich auch die Drüsen des Menschen, des Affen, der Katze, des Igels und des Pferdes einordnen. Beim letzteren sind die Pylorusdrüsen mehr verzweigt, und eine beträchtliche Anzahl derselben öffnet sich in einen einzelnen Ausführgang; am Pylorus selbst nimmt das Drüsenstratum nicht in dem Mafse zu wie beim Hunde. Beim Affen erscheinen die Brunnerschen Drüsen nicht so dicht gelagert, und man kann sich schon auf dem Durchschnitte davon überzeugen, dafs sie sich aus vielfach verzweigten Röhrchen (Tubuli) zusammensetzen. Bei der Maus treten nach Watney die Brunnerschen Drüsen gleich an der Grenze von Magen und Duodenum auf und sollen hierbei den Pylorusdrüsen unähnlich sein. An der Übergangsstelle des Magens zum Darm fand Watney (beim Hunde) stets Lymphnoduli in variabler Anzahl vor (die während des Hungers vermehrt erschienen), die ober-

halb der Muscularis mucosae und nur selten in der Submucosa ihren Sitz haben / (Kuczynski 3233, 1890).

/ Klein ist in Übereinstimmung mit denjenigen, welche die Ähnlichkeit der Brunnerschen Drüsen und der Pylorusdrüsen (Schwalbe 5085, 1872; Hirt in Heidenhain 2582, 1872; Watney) vertreten, und bestätigt die Angabe von Cobelli und Watney über ihren anatomischen Zusammenhang oder vielmehr über den allmählichen Übergang der Pylorusdrüsen in die Brunnerschen Drüsen / (Klein 3019, 1879).

/ In betreff der Fortsetzung der Pylorusdrüsen in den Anfang des Duodenums in Form der Brunnerschen Drüsen stimmt Kossowski den Angaben von Bentkowski vollkommen bei / (Kossowski 3159, 1880 nach dem Referat von Mayzel in Schwalbes Jahresbericht. Bd. 9).

/ Klein sagt ganz allgemein: Die Pylorusdrüsen gehen ohne Unterbrechung in die Brunnerschen Drüsen über, mit denen sie identisch sind (siehe Fig. 193).

Die Brunnerschen Drüsenzellen zeigen bei der Sekretion dieselben Veränderungen wie die Pylorusdrüsen (siehe dort: Änderungen im Aussehen des Netzwerks) / (Klein and Noble Smith 312, 1880).

/ Die Pylorusdrüsen sind identisch mit den Brunnerschen Drüsen, wenigstens bei Schwein, Hund, Katze, Mensch. Pylorusdrüsen und Brunnersche Drüsen in eine Gruppe zusammengefafst werden Drüsen der Pyloruszone genannt. Beide stimmen im feineren Baue überein; wo Brunnersche Drüsen ausmünden, ist auch noch Magenepithel vorhanden; wo Lieberkühnsche Drüsen münden, ist das charakteristische Darmepithel vorhanden (Katze). Die Brunnerschen Drüsen unterscheiden sich von den Pylorusdrüsen nur dadurch, dafs sie bis in die Submucosa hinabragen, während jene in der Mucosa liegen / (Schiefferdecker 134, 1884).

/ Im Duodenalteile des Dünndarmes finden sich die Brunnerschen Drüsen, welche mit den acinotubulösen Drüsen des Pylorus (Brunner) identisch sind / (v. Thanhoffer 5501, 1885).

/ Die Brunnerschen Drüsen sind bei der Mehrzahl der Tiere den Pylorusdrüsen ähnlich und bilden deren unmittelbare Fortsetzung. Verschieden sind diese beiden Drüsenarten beim Schafe. Bei Ratte und Maus ist ein Übergang der Pylorusdrüsen in Brunnersche ausgeschlossen; letztere treten vielmehr an der Übergangsstelle des Magens zum Dünndarm ganz unvermittelt auf / (Kuczynski 3233, 1890).

/ Auch Schenk setzt beim Hunde (ähnlich wie später Berdal) keine scharfen Grenzen zwischen den Pylorusdrüsen und den Brunnerschen Drüsen. Vielmehr bezeichnet er in seiner Abbildung die ersten, die Muscularis mucosae durchbrechenden Drüsen als „Schleimdrüsen am Pylorus, tiefer im Bindegewebslager“ / (Schenk 4948, 1891).

/ Für die Entstehung der Brunnerschen Drüsen ist auch von Interesse, dafs beim Hunde nach Berdal noch innerhalb des Magens in der Pylorusdrüsenregion schon einzelne Drüsenschläuche die Muscularis mucosae durchbrechen und in die Submucosa zu liegen kommen sollen. Diese Drüsen, welche Berdal accessorische Pylorusdrüsen nennt, unterscheiden sich jedoch nach diesem Autor, abgesehen von ihrer Lage, auch durch ihre Struktur von den Brunnerschen Drüsen und gleichen in dem Baue ihrer Zellen den Pylorusdrüsen / (Berdal 6757, 1894).

/ Die Drüsenschläuche der Brunnerschen Drüsen sind ihrer Struktur nach mit den Pylorusdrüsen identisch und stehen mit ihnen in direktem anatomischen Zusammenhang / (Klein 7283, 1895).

/ Pylorusgrenze: Noch im Bereich des Magens treten beim Menschen Brunnersche Drüsen auf; Pylorusdrüsen erstrecken sich noch auf den Anfangsteil des Duodenums; die Lieberkühnschen Drüsen fangen erst in einer gewissen Entfernung vom Pylorus an — man sieht also, dafs Bildungen des Pylorus und Duodenums ineinander greifen, und dafs eine schärfere Grenze zwischen den beiden Abschnitten wenigstens in der Schleimhaut nicht gezogen werden kann / (Böhm und v. Davidoff 7282, 1895).

/ Endlich ist noch zu erwähnen, dafs die Brunnerschen Drüsen zum Teil in der Mucosa liegen beim Menschen (Renaut, Kuczynski, Schaffer [siehe unten bei Mensch]), beim Schwein (Schwalbe 5085, 1872), beim Kalb (Middeldorpf 3898, 1846). Verson 318, 1871 läfst „gar nicht selten einen Acinus über die Muscularis mucosae gegen die Schleimhaut vorragen"; die treffendste Schilderung giebt jedoch Krause 3197, 1876, wenn er sagt: „sie liegen sowohl in der Dicke der Schleimhaut als in das submucöse Bindegewebe eingebettet" / (Schaffer 4934, 1891).

### Erstes Auftreten der Lieberkühnschen Drüsen im Darm.

/ Es findet sich beim Menschen, der Katze und Mustela putorius im Anfang des Duodenums eine kurze Strecke, in welcher die Lieberkühnschen Drüsen fehlen, und in welcher Brunnersche Drüsen sowohl in der Submucosa wie in der Mucosa liegen / (Cobelli 188, 1865). Vergl. die

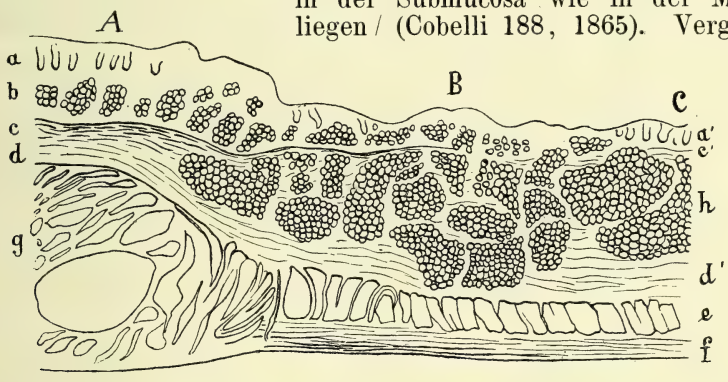


Fig. 194. **Längsschnitt des Anfangs vom Duodenum des Menschen.** *A* Pylorus; *B* Duodenum nächst dem Pylorus; *C* Duodenum; *a* oberflächliche Schicht der Mucosa des Pylorus; *a'* Mucosa des Duodenums mit Lieberkühnschen Drüsen; *b* Cobellis acinöse Drüsen in der Mucosa; *c c'* Muscularis mucosae (in der Zeichnung nicht scharf abgegrenzt); *d d'* Submucosa; *e* Muscularis, Ringschicht; *f* Muscularis, Längsschicht; *g* Sphinkter des Pylorus; *h* Brunnersche Drüsen. Nach Cobelli 188, 1865. Schematisiert.

Fig. 194 vom Menschen. Eine den neueren Auffassungen entsprechende Figur über diese Verhältnisse findet sich unten bei „Mensch" nach Böhm und v. Davidoff.

/ Bei den Wiederkäuern und den Schweinen ragen die Brunnerschen Drüsen am häufigsten mit ihren Läppchen nur bis in die Propria

mucosae, und es ist sogar zweifelhaft, ob in der Nähe des Magens (bis zum ductus choledochus nach Krolow) bei diesen Tieren überhaupt Lieberkühnsche Drüsen vorkommen. Kleine Brunnersche Drüsen kommen bei allen Tierarten in der Propria vor; die grofsen liegen aber submucös / (Ellenberger 1827, 1884).

### Anordnung und Verbreitung der Brunnerschen Drüsen.

Die Brunnerschen Drüsen kommen im Anfangsteil des Darmes vor, beginnend vom Pylorus und mehr oder weniger weit nach abwärts reichend. Wir können nicht sagen, dafs die Brunnerschen Drüsen allgemein in einem Darmabschnitt vorkommen, den wir mit einem bestimmten Namen belegen würden, also dafs sie etwa in dem Duodenum (einem aus der menschlichen Anatomie von manchen vergleichenden Anatomen herübergenommenen Ausdruck) vorkämen. Vielmehr überschreiten sie bei manchen Tieren das Duodenum, bei anderen sind sie nur auf den Anfangsteil (einen ganz geringen Bruchteil) des Duodenums beschränkt. Immerhin scheint es von Wert, auch einige Bemerkungen über die räumlichen Verhältnisse des Duodenums (ob dieselben eine Entwicklung und Verbreitung von Drüsen begünstigen, lasse ich dahingestellt) zu kennen.

Schon bei manchen Amphibien z. B. Euproctus Rusconii (Triton platycephalus) Wiedersheim 5881, 1875; Pipa (Carus und Otto 211, 1835) u. a., zeigt der Anfangsteil des Darms eine mehr oder minder starke Erweiterung.

/ Das Duodenum beginnt mit einer mehr oder minder beträchtlichen Erweiterung, z. B. bei den Cetaceen, beim Lama, Dromedar, bei Phascolarctus, bei vielen Nagern (Coelogenys, Capromys, Dasyprocta u. a.) / (Stannius 1223, 1846 und Nuhn 252, 1878).

/ Was nun den Verbreitungsbezirk der Brunnerschen Drüsen anlangt, so finden sich zahlreiche Angaben, wie weit nach abwärts im Darme dieselben reichen. Diese Angaben sind fast durchweg Mafsangaben in Zahlen. Dieselben beginnen bei der Maus mit 1,5—4 mm; die längsten Mafse (soweit mir die Litteratur bekannt ist) unter den untersuchten Tieren ergab das Pferd mit 7—8 m. Kuczynski verglich die relativen Mafse und fand den Ausbreitungsbezirk der Brunnerschen Drüsen relativ grofs bei Pferd, Rind, Schwein, Kaninchen, Meerschweinchen; mittelgrofs bei Maus, Ratte, Mensch; klein bei Hund, Katze, Marder. Solche Angaben und Vergleiche sind gewifs von Interesse, da ja mit einer gröfseren räumlichen Ausdehnung dieser Drüsen auch ihre funktionelle Bedeutung wächst. Handelt es sich dagegen um die Frage nach der Entstehung der Brunnerschen Drüsen, so werden wir unsere Aufmerksamkeit noch auf einen weiteren Punkt zu richten haben, nämlich auf eine genauere Lagebestimmung der Brunnerschen Drüsen mit Rücksicht auf andere Organe. Ich gebe unten in zahlreichen Figuren Abbildungen über den Ausdehnungsbezirk der Brunnerschen Drüsen an Längsschnitten bei den von mir untersuchten Tieren. Dieselben sind alle bei derselben Vergröfserung gezeichnet. Es zeigt sich, dafs bei den Monotremen und den untersuchten Marsupialiern die Drüsen einen starken Wulst bilden, der sofort (namentlich bei Dasyurus ist dies deutlich) hinter dem Sphinkter in ganzer Breite einsetzt, während bei Manis javanica die Drüsen keine so kompakte Masse bilden, sondern erst in einiger

Entfernung vom Sphinkter (soweit wir hier einen solchen annehmen dürfen) beginnen.

Der Drüsenwulst reicht bei den genannten Tieren nur sehr wenig weit im Darme abwärts. Stelle ich die Zahlen zusammen, so sind sie für Echidna 18, Ornithorhynchus 7, Dasyurus 8, Perameles 5,5 und Manis javanica 20 mm. — Halte ich mich dagegen, was wichtiger ist, an die Lage zu den Organen, so sind es vor allem die in den Anfangsteil des Darmes einmündenden Gänge der benachbarten grofsen Drüsen. Vor allem ist es der Gallengang, welchen ich bei den genannten Tieren nach seiner Lage zu den Brunnerschen Drüsen untersucht habe. Bei den genannten niederen Säugetieren reichen die Brunnerschen Drüsen nicht bis zur Einmündungsstelle des Gallenganges. Dieses Verhalten findet sich bei zahlreichen, jedoch nicht allen Säugern wieder. Wir können bei diesen Tieren das Duodenum, wenn wir im makroskopischen Sinne von einem solchen reden wollen, in zwei Teile zerlegen, in einen zwischen Magen und Gallengang gelegenen und den Rest. Nur der erstere enthält Brunnersche Drüsen / (Oppel 8249, 1897). Ähnlich verhalten sich die Karnivoren, Insektivoren und wohl auch einige Chiropteren und Rodentia. Aus den im folgenden genau ausgeführten Befunden entnehme ich dies mit Sicherheit für Hund, Fuchs, Marder, Katze, Igel, Fledermaus und als wahrscheinlich für Maus und Fledermaus.

Dagegen ist dieses Verhalten nicht etwa allgemein gültig, vielmehr reichen die Brunnerschen Drüsen bei zahlreichen Säugern mehr oder weniger weit über die Einmündungsstelle des Gallenganges hinaus im Darme nach abwärts. So verhält es sich z. B. bei Pferd, Rind, Schwein, Kaninchen, Eichhörnchen, Mensch.

/ Wir sind demnach vor die Möglichkeit gestellt, zu behaupten, dafs bei gewissen Säugern die Brunnerschen Drüsen nur den Raum zwischen Sphincter pylori und Einmündungsstelle des Gallenganges einnehmen (häufig nicht einmal diesen Raum vollständig), dafs sie dagegen bei anderen Säugern die Einmündungsstelle des Gallenganges überschreiten und weiter im Darme nach abwärts reichen / (Oppel 8249, 1897).

Es folgen nur wenige zusammenfassende Angaben der Autoren; die Mehrzahl des hierher gehörigen Materials ist der Einzelbesprechung der Brunnerschen Drüsen bei den verschiedenen Tieren eingereiht.

/ Colin beschreibt bei verschiedenen Haussäugetieren die Ausdehnung der Brunnerschen Drüsen makroskopisch / (Colin 103, 1849).

/ Bei Säugern kommen hinsichtlich der Brunnerschen Drüsen mancherlei Verschiedenheiten vor. Sind sie nur gering entwickelt (was häufig der Fall ist), dann bilden sie eine beschränkte, dicht hinter dem Pylorus befindliche Zone / (Frey 2115, 1876).

/ Die Brunnerschen Drüsen liegen bei manchen Tieren noch viel dichter gestellt als beim Menschen / (Brücke 547, 1881).

/ Beim Pferde hören sie 7—8, beim Rinde 1—6, beim Schwein 1—4 m, bei den Fleischfressern kurz hinter dem Magen auf / (Ellenberger 1827, 1884).

/ Foster und Langley 8037 (5. Aufl. 1884) geben an: Die Brunnerschen Drüsen erstrecken sich eine kleine Strecke vom Pylorus bei den Wiederkäuern und beim Schwein; bei Karnivoren und Nagern finden sie sich dicht am Pylorus und wenig; beim Maulwurf bilden sie einen Ring eben unter dem Pylorus / (Foster and Langley 8037, 1896).

/ Die Länge der Schicht der Brunnerschen Drüsen ist bei verschiedenen Tieren eine verschiedene; verhältnismäfsig am gröfsten ist sie bei Pferd, Rind, Schwein, Kaninchen und Meerschweinchen; mittelgrofs bei Mensch, Ratte und Maus; relativ am kleinsten bei Hund, Katze und Marder / (Kuczynski 3233, 1890).

/ Der Ductus pancreaticus verbindet sich vor seinem Eintritt in das Duodenum mit dem Gallengang bei den Affen, Beuteltieren, Karnivoren, beim Schaf und der Ziege, beim Kamel u. a.; die gemeinsame Mündung ins Duodenum liegt bei den Karnivoren $1^1/_2$—2 Zoll, beim Lama, Damhirsch u. a. mehrere Zolle und bei der Ziege und dem Schafe dagegen etwa einen Fufs hinter dem Pylorus. Getrennt bleibt der pankreatische Gang vom Gallengang bei den meisten Nagern, dem Rind und Schwein. Beim Rind mündet er 15 Zoll hinter dem Gallengang und 3 Fufs hinter dem Pförtner, beim Schwein dagegen nur 5—7″ hinter dem Gallengang und 6—8″ vom Pförtner entfernt in den Darm. Auch bei den Nagern liegt die Eintrittsstelle meistens ziemlich vom Pylorus entfernt. Beim Kaninchen mündet der Ductus pancreaticus etwa 13—14″ vom Pylorus entfernt in das Ende des eine lange Schlinge bildenden Duodenums, während der Gallengang nahe beim Pylorus sich einsenkt.

Säugetiere, welche nur einen Pankreasgang haben, sind die Affen, die meisten Nager, mit Ausnahme des Bibers, die Beuteltiere, Karnivoren, mit Ausnahme des Hundes und der Hyäne, viele Pachydermen (Schwein, Pecari, Hyrax u. a.), sowie die meisten Wiederkäuer.

Zwei pankreatische Gänge, von denen einer mit dem Gallengang sich zu verbinden pflegt, finden sich bei Einhufern (Meckel fand jedoch beim Esel nur einen), beim Elefant, beim Biber, bei mehreren Karnivoren, dem Hunde, der Hyäne (nach Bernard auch bei der Katze) u. a.

Bei den Einhufern mündet der vordere der beiden Gänge entweder mit dem Gallengang (Meckel) oder getrennt von demselben, aber nahe bei ihm (Gurlt), etwa 3—4″ hinter dem Pylorus, der zweite, kleinere Gang einige Zoll tiefer. Beim Biber mündet ein Gang mit dem Gallengang zusammen oder mündet selbst vor demselben, während der hintere, gröfsere Gang 16—18″ hinter dem Gallengang mündet. Beim Hund mündet der kleinere, vordere entweder dicht neben dem Gallengang oder mit ihm verbunden 1—$1^1/_2$″ hinter dem Pylorus, der gröfsere etwa 1—$1^1/_2$″ hinter diesem. Ähnlich verhält sich die Hyäne / (Nuhn 252, 1878).

/ Der Lebergallengang mündet beim Pferde ungefähr 15, beim Rinde 50—70, beim Schaf 25—30, beim Schwein 2—5, bei den Fleischfressern 5—8 und beim Menschen 10 cm vom Pylorus ein. An der Einmündungsstelle bildet die Schleimhaut das sogen. Vatersche Divertikel. Das Pankreas hat in der Regel zwei Gänge; sein grofser Ausführungsgang mündet bei Mensch, Pferd, Fleischfressern, Schaf und Ziege mit dem Gallengang gemeinsam und beim Rind 30—40 cm distal vom Gallengang. Der kleine Gang mündet entfernt vom grofsen ein (Pferd und Hund) oder fehlt / (Ellenberger und Müller 7784, 1896).

### Phylogenetische Entstehung der Brunnerschen Drüsen.

Im vorstehenden Kapitel wurde gezeigt, dafs das Nachabwärtsgreifen der Brunnerschen Drüsen über die Einmündungsstelle des Gallenganges nur bei einzelnen Säugergruppen vorkommt, während

sich bei der Mehrzahl der Säuger, und zwar insbesondere auch bei den Vertretern der als niederststehend betrachteten Gruppen, solche Drüsen nur in nächster Nähe des Pylorus finden. Es liegt demnach der Schluſs nahe, daſs letzteres Verhalten das ursprüngliche sei. / Wollen wir weiter darauf bauen, so können wir schlieſsen, daſs die Brunnerschen Drüsen bei niederen Säugern ihren Ursprung an einer zwischen Magen und Einmündungsstelle des Gallenganges gelegenen Stelle nahe dem Pylorus nahmen, daſs sie sich bei höheren Säugern entweder an dieser Stelle erhielten oder weiter nach abwärts im Darme ihre räumliche Ausbreitung fanden. Selbstverständlich würde es dieser Theorie keinen Eintrag thun, wenn bei manchen niederen Säugetieren, z. B. anderen nicht untersuchten Beuteltieren (etwa den Känguruhs) oder manchen Edentaten, die Brunnerschen Drüsen weit im Darme nach abwärts reichen würden. Es ist vielmehr auch hier wie im Magen anzunehmen, daſs sich die Veränderungen innerhalb der einzelnen Ordnungen unabhängig voneinander vollzogen haben. Für letzteres spricht vor allem der Umstand, daſs wir auch noch bei zahlreichen Vertretern höherer Ordnungen, z. B. bei manchen Nagern und Insektivoren, Verhältnisse finden, welche an die bei den niederen Säugern sich findenden direkt anschlieſsen.

Soll ich endlich skizzieren, wie ich mir die erste Entwicklung der Brunnerschen Drüsen denke, so bin ich durchaus geneigt, sie als eine Fortentwicklung der Pylorusdrüsen aufzufassen. Bei zahlreichen niederen Wirbeltieren finden sich (wie ich oben gezeigt habe) Spuren einer Tendenz der Pylorusdrüsen, sich über den Sphinkter hinaus auszubreiten, so z. B. bei Urodelen, wo eine scharfe Grenze zwischen den letzten Pylorusdrüsen und den Darmdrüsen überhaupt schwer zu ziehen ist. Die letzten Pylorusdrüsen zeigen ferner bei manchen Reptilien und Vögeln an ihren unteren Enden die Tendenz, sich stärker zu entwickeln, eine Tendenz, die auch noch bei Säugern zum Ausdruck kommt. Verbinden wir beides, so werden wir leicht den Vorgang der Entstehung der Brunnerschen Drüsen so deuten können, daſs die Drüsen der Pylorusdrüsenzone, über den Sphinkter hinauswachsend und zu einer excessiven Entwicklung gelangend, die Muscularis mucosae durchbrechen und so zu Brunnerschen Drüsen werden.

Ob es sich bei der ersten Bildung der Brunnerschen Drüsen um ein Einwachsen von Schleimhautteilen vom Magen aus oder um eine Umbildung der Darmschleimhaut im Sinne der benachbarten Magenschleimhaut handelte, bleibt für diese Neubildung zunächst gleichgültig. Ebenso ist die Streitfrage, ob die Drüsenzelle der Pylorusdrüse mit der der Brunnerschen Drüse ganz gleich gebaut ist, für meine Theorie ganz gleichgültig. Damit, daſs die Drüsen mit dem Durchbruch durch die Muscularis mucosae in andere Verhältnisse geraten, kann sich vielleicht ihr Bau ändern, wie sich ja die Zellen aller Drüsen ändern, wenn sie vom Mutterboden abrücken. Wie von einigen Autoren gefunden wird, und wie auch meine Untersuchungen bestätigen, zeigen ja sogar die Zellen der Brunnerschen Drüsen selbst bei verschiedenen Tieren kleine Unterschiede / (Oppel 8249, 1897).

**Physiologisches**, betreffend die Brunnerschen Drüsen.

/ Middeldorpf findet, daſs die pflanzenfressenden Säugetiere mehr Brunnersche Drüsen besitzen, als die fleischfressenden. Das Sekret ist

mit dem des Pankreas nicht identisch; daher verwarf Middeldorpf die Benennung „Pancreas secundarium", deren sich Brunner bediente, und führte dafür den Namen „Brunnersche Drüsen" ein. Claude Bernard 277, 1835 bestätigt den Befund Middeldorpfs betreffend die Verschiedenheit des Sekrets des Pankreas und der Brunnerschen Drüsen / (Kuczynski 3233, 1890).

/ Schwalbe weist gegen Middeldorpf darauf hin, daſs das reichliche oder spärlichere Vorkommen der Brunnerschen Drüsen keinesfalls im Zusammenhang mit der Art der Nahrung steht / (Schwalbe 5085, 1872).

/ Nach Hirt (in Heidenhain 2582, 1872) zeigen die Zellen der Brunnerschen Drüsen während der Verdauung ähnliche Veränderungen wie die der Pylorusdrüsen: im Hungerzustande sind sie verhältnismäſsig groſs und hell, im Verdauungszustande klein und getrübt. Grützner (Arch. f. d. ges. Physiol. XII, S. 290, 1876) erweiterte diese Angabe dahin, daſs die Drüsen desselben Darmes in verschiedenen Entfernungen vom Pylorus sich in verschiedenen Funktionszuständen befinden.

Krolow (Berl. klin. Wochenschrift 1870, No. 1) bemerkte, daſs ein wässeriges Infus der Brunnerschen Drüsen ein Fibrin in saurer Lösung verdauendes Ferment enthalte.

Grützner fand, daſs die groſsen hellen Zellen pepsinreich, die kleinen getrübten pepsinarm sind.

Middeldorpf fand bereits in der Drüsensubstanz ein diastatisches Ferment.

Damit waren zu Heidenhains (1880) Zeit unsere Kenntnisse von den Funktionen der Brunnerschen Drüsen erschöpft / (R. Heidenhain 2587, 1880).

/ Budge und Krolow (Berl. klin. Wochenschr. 1870, No. 1) fanden, daſs der wässerige Auszug der Brunnerschen Drüsen Amylum in Dextrin und Zucker verwandelt, daſs er ferner Fibrin, aber nicht koaguliertes Albumin bei 35° löst, daſs er endlich Fette weder emulsioniert noch zerlegt. Grützner (Arch. f. d. ges. Physiol., Bd. 12, S. 288) erhielt dagegen aus den Brunnerschen Drüsen keinen diastatisch wirkenden Auszug, überhaupt auch keine andere Fermentwirkung als die des Pepsins und stellt deshalb die Brunnerschen Drüsen zu den Pylorusdrüsen des Magens, mit denen sie nach diesem Beobachter auch im mikroskopischen Baue vollkommen übereinstimmen. Da es sehr schwer ist, die oberflächlichen Schleimhautpartien von der Substanz der Brunnerschen Drüsen vollkommen zu isolieren, werden weitere Untersuchungen erst entscheiden müssen, ob das von Grützner gefundene Pepsin nicht in die Schleimhaut von der Darmoberfläche her eingedrungen war / (Hoppe-Seyler 1718, 1881).

/ Bei gewissen Tieren secernieren die Zellen der Brunnerschen Drüsen geringere (Pferd, Kaninchen) oder bedeutendere (Meerschweinchen, Rind) Quantitäten von Mucin; bei anderen färben Anilinblau sowie Azoblau die Elemente der Brunnerschen Drüsen; eine Tinktion der Drüsen des Schweines ist Kuczynski nicht gelungen / (Kuczynski 3233, 1890).

/ Funktionell sind die Brunnerschen Drüsen den Pylorusdrüsen gleichwertig. Denn extrahiert man einen Teil des Duodenums, welcher Brunnersche Drüsen enthält, mit Glycerin, so geht nach den Befunden von Grützner (Pflügers Archiv, Bd. 7, S. 285) reichlich Pepsin in die Flüssigkeit über / (Neumeister 8246, 1893).

/ Der im Wasser bereitete Auszug löst: 1. langsam und schwach Eiweifs bei Körpertemperatur (Krolow) durch Pepsin (Grützner); 2. derselbe besitzt (?) diastatische Wirkung. — Das Sekret scheint auf die Fette unwirksam zu sein / (Landois 560, 1896).

## Monotremata.

### Echidna aculeata (var. typica).

/ Die Brunnerschen Drüsen liegen bei Echidna in einem am Anfang des Dünndarmes befindlichen Ringe, dessen Breite bei den von mir untersuchten Tieren etwa 18 mm beträgt und der etwa 2,45 cm oberhalb der Einmündungsstelle des Gallenganges aufhört. Vergleiche darüber die schematische Fig. 195, welche die Gröfsenverhältnisse mit den bei den anderen untersuchten Säugern sich findenden in Vergleich zu setzen gestattet. Der gröfste Teil des Ausbreitungsbezirkes der Brunnerschen Drüsen wird von dem vom Magen her sich fortsetzenden geschichteten Epithel (geschichtetes Pflasterepithel) bedeckt, durch welches die Ausführgänge zur Oberfläche durchbrechen, und nur über den letzten Drüsen liegt Darmepithel. Während, wie gesagt, der Ausbreitungsbezirk der Brunnerschen Drüsen ein räumlich sehr beschränkter ist, sind doch die Drüsen sehr stark entwickelt. Es läfst sich eine gruppenweise Anordnung der Drüsenschläuche erkennen. Die Drüsenschläuche einer solchen Gruppe vereinigen sich zu einem oder mehreren gröfseren Sammelgängen, welche dann zusammen an der Oberfläche münden. So kommt es, dafs im Vergleich zu anderen Vertebraten (bei welchen die Ausführgänge der Brunnerschen Drüsen nahe beisammen liegen) die Ausführgänge auf grofsen Strecken nur vereinzelt erblickt werden. So zählte ich z. B. in einem Längsschnitt durch den ganzen Drüsenring nur 7 Ausführgänge. — Das Element der Brunnerschen Drüsen, die Drüsenzelle, unterscheidet sich von der charakteristischen, wie sie für andere Säuger bekannt ist, wenig; es ist eine grofse helle Zelle, in welcher jedoch das regelmäfsige Netzwerk, welches man auch als einen negativen Ausdruck der Körnelung

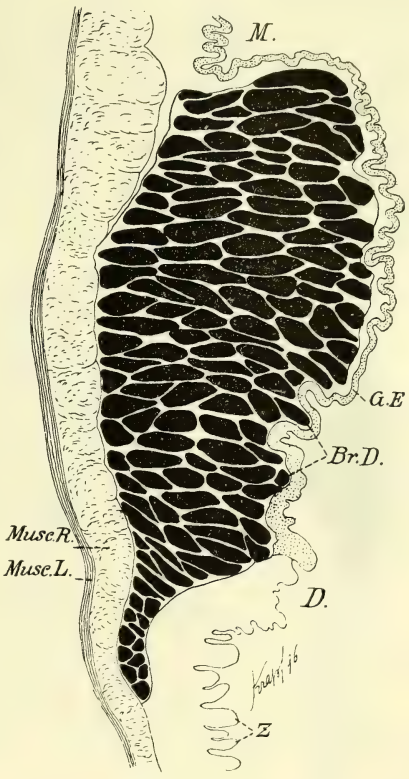


Fig. 195. **Längsschnitt durch die Übergangsstelle vom Magen in den Darm mit dem Ausbreitungsbezirk der BRUNNERschen Drüsen von Echidna aculeata** var. **typica**, bei 4,4facher Vergröfserung.
*M* Magen; *D* Darm; *Br.D* Brunnersche Drüsen; *GE* geschichtetes Epithel; *Z* Darmzotten; *Musc.R* Ring-, *Musc.L* Längsschicht der Muscularis.

der Zellen auffassen kann, nicht so deutlich zu erkennen ist, wie bei anderen Säugern / (Oppel 8249, 1897).

### Ornithorhynchus anatinus.

/ Die Brunnerschen Drüsen liegen am Anfang des Darmes in einem Ringe, dessen Breite bei den von mir untersuchten Präparaten etwa 7 mm beträgt, und der etwa 1 cm oberhalb der Einmündungsstelle des Gallenganges sein Ende findet. Vergleiche darüber die schematischen Fig. 196 und 197, welche die Gröfsenverhältnisse mit den bei den anderen untersuchten Säugern sich findenden in Vergleich zu setzen gestattet. Der Verbreitungsbezirk der Brunnerschen Drüsen wird in seiner ganzen Ausdehnung von einem vom Magen her sich fortsetzenden geschichteten Epithel (geschichtetes Pflasterepithel der Autoren) überdeckt. Die Ausführgänge der Brunnerschen Drüsen bieten der Untersuchung grofse Schwierigkeiten dar. In einer früheren Arbeit (Oppel 7538, 1896) kam ich zum Resultate: „Was die Mündung der Drüsen

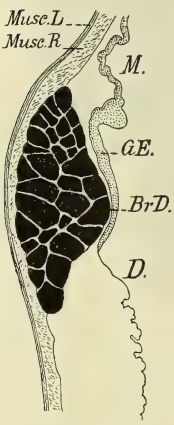


Fig. 196.

Fig. 196. **Längsschnitt durch die Übergangsstelle vom Magen in den Darm mit dem Ausbreitungsbezirk der BRUNNERschen Drüsen von Ornithorhynchus anatinus,** bei 4,4facher Vergröfserung. *M* Magen; *D* Darm; *GE* geschichtetes Epithel; *BrD* Brunnersche Drüsen; *Musc.R* Ring-, *Musc.L* Längsschicht der Muscularis.

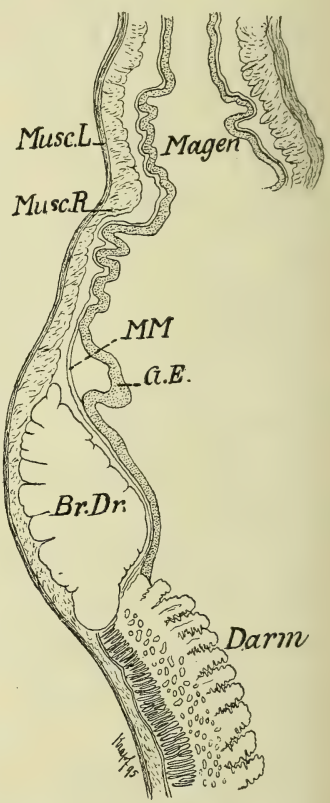


Fig. 197.

Fig. 197. **Magen und Anfang des Dünndarmes vom Schnabeltier** (Ornithorhynchus anatinus). Längsschnitt vom Magen gegen den Darm. *Br.Dr* Brunnersche Drüsen; *GE* geschichtetes Epithel; *MM* Muscularis mucosae; *Musc.R* Ring-, *Musc.L* Längsschicht der Muscularis. Vergröfserung ca. 5fach.

anlangt, so konnte ich so zahlreiche Mündungen der Drüsen im Bereich des geschichteten Epithels wie bei Echidna hier nicht auffinden; vielmehr zeigen die Drüsenbündel in ihrer Anordnung die Tendenz, mit ihren Ausführgängen gegen den Punkt hin zu kommen, wo das geschichtete Epithel aufhört und das Darmepithel beginnt. Hier brechen sie in grofser Anzahl durch und treten zur Oberfläche. Doch sah ich einzelne Drüsenausführgänge noch bestimmt im Bereich des geschichteten Epithels ausmünden.“ Um diese Frage der Lösung näher zu bringen, habe ich noch einen ganzen Magen von Ornithorhynchus mit dem Übergang in den Darm bis über den Bereich der Brunnerschen Drüsen hinaus vollständig als Serie geschnitten und

untersucht. Und trotzdem kam ich nicht viel weiter. Doch kann ich heute bestimmt sagen, daſs sich die Verhältnisse bei Ornithorhynchus von denen bei Echidna wesentlich unterscheiden. Während bei Echidna im ganzen von geschichtetem Epithel überkleideten Verbreitungsbezirk der Brunnerschen Drüsen diese an mehreren, wenn auch nicht zahlreichen Stellen mit Ausführgängen zur Oberfläche münden, so fehlen solche direkt zur Oberfläche aufsteigende und das geschichtete Epithel durchbrechende Ausführgänge im gröſseren Theil des Ausbreitungsbezirkes der Brunnerschen Drüsen bei Ornithorhynchus vollständig, und nur unmittelbar vor dem Übergang ins Darmepithel brechen einige Ausführgänge auch durchs geschichtete Epithel. Endlich zeigt auch Ornithorhynchus gegenüber allen anderen Säugern und in geringerem Grade gegenüber von Echidna in Gestalt und Bau des Elementes der Brunnerschen Drüsen, nämlich der einzelnen Drüsenzellen, einen starken Unterschied. Die Zellen sind kleiner, vor allem schmäler als bei anderen Tieren; von dem bekannten typischen regelmäſsigen Netzwerk im Zellleib vermochte ich hier keine Spur zu erkennen. Immerhin muſs auch hier der Gedanke beachtet werden, daſs die Konservierungsflüssigkeiten entweder das geschichtete Epithel oder von auſsen her die Muscularis zu durchdringen hatten, ehe sie auf die Brunnerschen Drüsen einwirken konnten. Doch unterscheiden sich die Zellen schon durch ihre Kleinheit auch von schlecht konservierten Brunnerschen Drüsen anderer Säuger / (Oppel 8249, 1897).

## Marsupialia.

/ Owen beschreibt einen Drüsengürtel (zone of glands) am Anfang des Duodenums; er findet denselben bei allen Marsupialiern, selbst bei den karnivoren Species, doch ist Owen einer ähnlichen Struktur bei den placentalen Mammalia nicht begegnet / (Owen 7532, 1839 bis 1847).

Es wurde mir nicht ersichtlich, ob Owen überhaupt daran dachte, daſs es sich hier um Brunnersche Drüsen handeln könnte.

/ Die Brunnerschen Drüsen sind bisweilen dicht aneinandergedrängt; gürtelförmig gruppiert sind sie z. B. bei den meisten Beuteltieren; siehe die Abbildungen vom Känguruh bei Carus und Otto Heft 4, Tab. VIII, Fig. 10 / (Stannius 1223, 1846).

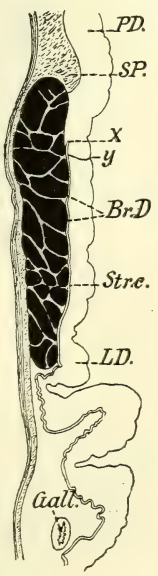


Fig. 198. **Längsschnitt durch die Übergangsstelle vom Magen in den Darm mit dem Ausbreitungsbezirk der BRUNNERschen Drüsen bei Dasyurus hallucatus,** bei 4,4facher Vergröſserung. *PD* Pylorusdrüsen; *SP* Sphincter pylori; bei *x* beginnt das Stratum compactum, bei *y* die Lieberkühnschen Drüsen; *BrD* Brunnersche Drüsen; *Str.c* Stratum compactum; *LD* Lieberkühnsche Drüsen; *Gall* Einmündungsstelle des Gallenganges in den Darm.

Dasyurus hallucatus.

/ Brunnersche Drüsen. Der Ausbreitungsbezirk der Brunnerschen Drüsen ist nur ein sehr kleiner. Dieselben umgeben den Darm ringförmig; die Breite des Ringes beträgt 8 mm und ist aus Fig. 198 ersichtlich. Die Brunnerschen

Drüsen lassen den für diese Drüsen bekannten Bau der Zellen erkennen; die Art der Verzweigung des die Muscularis mucosae durchbrechenden Ausführganges zeigt (natürlich nur in den Anfängen, soweit dieselben in den Schnitt fallen) Fig. 199. In derselben Figur ist auch angedeutet, wie sich die Elemente der Brunnerschen Drüsen von denen der Lieberkühnschen abheben. Es gelang mir, hier nachzuweisen, dafs die Brunnerschen Drüsen aufhören, bevor der Gang einmündet, welchen ich für den Gallengang halten möchte. Auch dies ist aus Fig. 199 ersichtlich / (Oppel 8249, 1897).

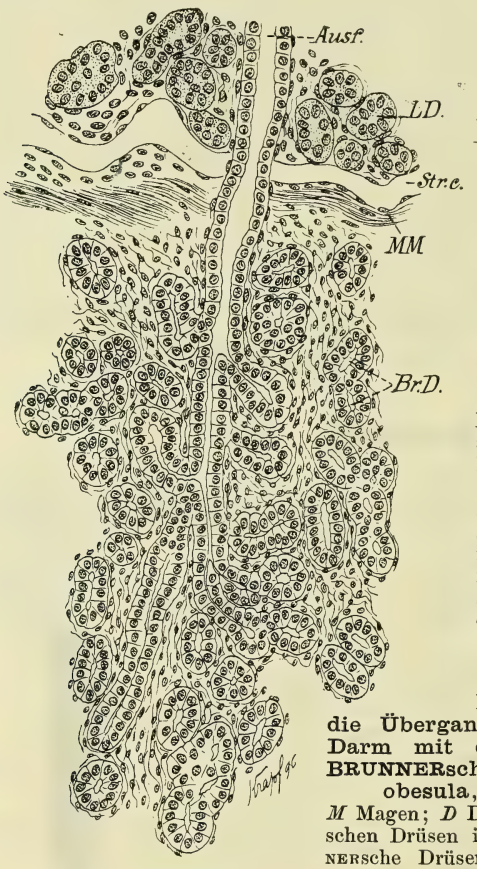


Fig. 199.

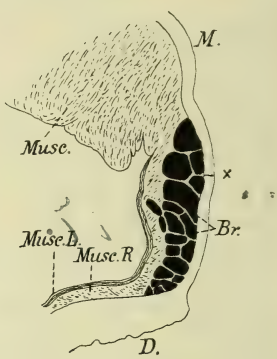


Fig. 200.

Fig. 199. **BRUNNERsche Drüse aus dem Darm von Dasyurus hallucatus**, bei 540facher Vergrößerung.
*LD* Lieberkühnsche Drüsen; *Str.c* Stratum compactum; *MM* Muscularis mucosae; *BrD* Schläuche der Brunnerschen Drüsen; dieselben sammeln sich zum Ausführgang (*Ausf*), welcher die Muscularis mucosae und das Stratum compactum durchbricht, um zur Oberfläche zu treten.

Fig. 200. **Längsschnitt durch die Übergangsstelle vom Magen in den Darm mit dem Ausbreitungsbezirk der BRUNNERschen Drüsen bei Perameles obesula**, bei 4,4facher Vergrößerung.
*M* Magen; *D* Darm; der Beginn der Lieberkühnschen Drüsen in der Mucosa ist bei ×; *Br* Brunnersche Drüsen; *Musc.R* Ring-, *Musc.L* Längsschicht der Muscularis.

## Perameles obesula.

/ Brunnersche Drüsen. Die Brunnerschen Drüsen bilden einen dicken Drüsenring um den Anfang des Dünndarmes. Die Breite des Ringes beträgt etwa 5,5 mm. Fig. 200 zeigt den Brunnerschen Drüsenring und stellt ihn in Vergleich mit den bei derselben Vergrößerung gezeichneten Bildern der anderen untersuchten Tiere. Die in der Submucosa liegenden Brunnerschen Drüsen erfüllen die Submucosa ganz; sie drangen an einer Stelle (siehe die Figur) in die Ringmuskelschicht ein; offenbar durchsetzten hier auch gröfsere Gefäfsstämme die Muscularis. Die Drüsen sind in Gruppen angeordnet,

und die Ausführgänge einer Drüsengruppe münden nahe zusammen, soweit sie sich nicht zu einzelnen gröfseren Ausführgängen vereinigen, in ähnlicher Weise, wie dies auch bei den Monotremen der Fall ist / (Oppel 8249, 1897).

Phalangista (Trichosurus vulpecula).

/ Der Verbreitungsbezirk der Brunnerschen Drüsen ist nur klein; er ist auf die Nähe des Pylorus beschränkt und erreicht die Einmündungsstelle des Gallenganges nicht, doch kam nur ein junges Tier zur Untersuchung / (Oppel 8249, 1897).

Schon Quoy et Gaimand 7496, 1830 erwähnen die Kürze des Duodenums bei Phalangista cavifrons.

## Edentaten.

Manis javanica.

/ Die Brunnerschen Drüsen schliefsen direkt an die grofsen zusammengesetzten Drüsen der Pylorusregion (welche von mir als vierte Gruppe zu den von Weber 6677, 1891 beschriebenen drei Gruppen solcher Drüsen im Magen beigesellt wurden) an. Zusammengesetzte Pylorusdrüsen und Brunnersche Drüsen zeigen ziemlich viel Ähnlichkeit, so dafs zunächst eine scharfe Grenze zwischen beiden schwer zu ziehen war. Doch gelang mir dies bei einem der untersuchten Tiere, indem ich mich auf das Verhalten der Muscularis mucosae zu den Drüsen stützte und sagte: soweit die Drüsen die Muscularis mucosae durchbrechen, betrachte ich sie als Brunnersche. In einem weiteren Darmtractus, nach welchem Fig. 201 gezeichnet ist, fällt eine scharfe Trennung noch schwerer. Wenn auch am Anfang und Ende der Drüsenpartie die Drüsen als Pylorus- resp. als Brunnersche Drüsen scharf gekennzeichnet sind, so ist doch nur schwer eine scharfe Grenze zu ziehen, da auf eine kurze

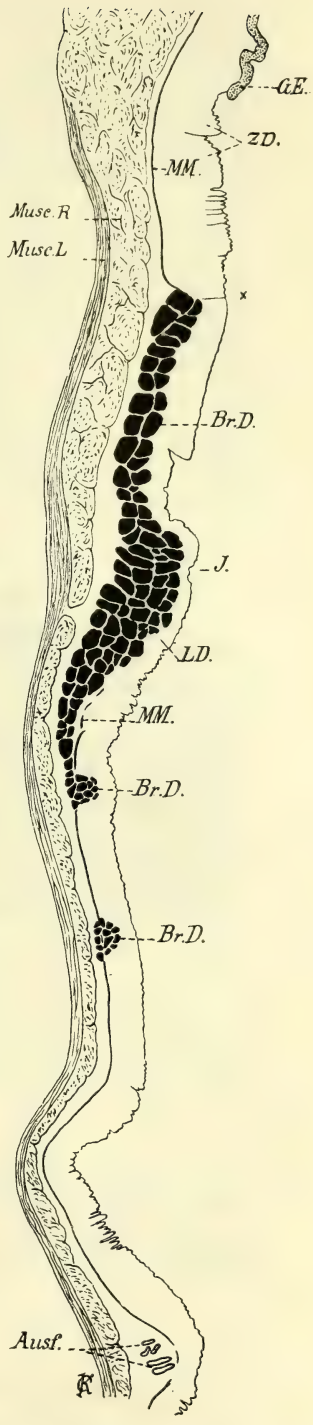


Fig. 201.

Fig. 201. **Längsschnitt durch die Übergangsstelle vom Magen in den Darm mit dem Ausbreitungsbezirk der BRUNNERschen Drüsen bei Manis javanica**, bei 4,4facher Vergröfserung.
*GE* Geschichtetes Epithel und *ZD* zusammengesetzte Drüsen, wie sie sich im Pylorustheil des Magens finden; bei *x* durchbrechen die Drüsen die Muscularis mucosae und sind daher weiterhin als Brunnersche Drüsen zu deuten; *BrD* Brunnersche Drüsen; bei *J* beginnen die Lieberkühnschen Drüsen; *LD* Lieberkühnsche Drüsen; *Ausf* Einmündungsstelle des Gallenganges in den Darm; *MM* Muscularis mucosae; *Musc.R* Ring-, *Musc.L* Längsschicht der Muscularis.

Strecke die Muscularis mucosae als einheitliche Schicht nicht zu erkennen ist. Sollte ich trotzdem den Versuch wagen sollen, so würde ich weitere Momente zur Beurteilung heranziehen müssen. Eine Abgrenzung erschwert hier der Umstand, dafs auch die Muskelverhältnisse keine scharfen Anhaltspunkte geben. Es ist ja bei Manis javanica die Muscularis des ganzen Pylorustheiles des Magens enorm verdickt. Diese dicke Muskelschicht fällt nun allmählich gegen den Darm zu ab, während ich eine nochmalige Anschwellung derselben und damit den Schliefsmuskel nicht scharf abgrenzen konnte. Was die Epithelverhältnisse anlangt, so fand ich nach dem Aufhören des geschichteten Epithels auf der Oberfläche zunächst ein Cylinderepithel ohne Becherzellen, dessen Zellen jedoch ein differenziertes Oberende zeigten, so dafs es mehr den Eindruck eines Magen- als eines Darmepithels machte. Erst vom Beginn der Lieberkühnschen Drüsen an, also von Fig. 201 bei *J* an, fand ich typisches Darmepithel mit eingestreuten Becherzellen. Während ich nach dem Verhalten der Drüsen zur Muscularis mucosae den Beginn der Brunnerschen Drüsen etwa bei *x* festsetzen möchte, würden das eigentliche Darmepithel und die Lieberkühnschen Drüsen erst bei *J* beginnen / (Oppel 8249, 1897).

## Cetaceen.

### Monodon monoceros, Narwal.

/ Die Drüsenschläuche gleichen denen, die sich zwischen den wahren Pylorusdrüsen und den Brunnerschen Drüsen bei anderen Tieren finden. Sie liegen in der eigentlichen Mucosa, aber zwischen ihnen sieht man wohl entwickelte Züge von Muskulatur und Lymphgewebe, welche aufwärts verlängert zu sein scheinen, so dafs die Drüsen in eine Art von submucösem Gewebe eingebettet liegen. Die Ausführgänge sind verhältnismäfsig kurz und in ihrer ganzen Länge von glatten Muskelfasern umgeben. Parallel der Oberfläche findet sich eine wohlentwickelte Muskelschicht, welche die Mündungen der Ausführgänge dieser Drüsen umgiebt. Diese könnten, wie man hypotetisch annehmen kann, die Drüsenmündungen zeitweise abschliefsen / (Woodhead and Gray 84, 1888/89).

### Balaenoptera rostrata.

/ Das Duodenum hat kurze und breite Zotten.

Der Ductus choledochus öffnet sich sehr weit hinten, so dafs man nicht auf ihn zählen kann, um die hintere Grenze des Magens zu bestimmen / (Pilliet et Boulart 7527, 1895).

### Haussäugetiere.

/ Schaaf bezeichnet die Brunnerschen Drüsen als ästige, tubulöse Drüsen, deren Schläuche besonders am Ende, aber auch im Verlauf kolbige, blasenartige Erweiterungen bilden. Auf Grund des Verlaufs können sie den Knäueldrüsen zugezählt werden / (Schaaf 6655, 1884).

## Perissodactyla.

### Equus caballus, Pferd.

/ Der Zwölffingerdarm ist beim Pferd nur ungefähr zwei Fufs lang. Die Ausführgänge der Bauchspeicheldrüse und der Gallengang münden ungefähr 4—5 Zoll vom Pförtner / (Gurlt 3478, 1844).

/ Die Magendrüsen sind beim Pferd mehr verzweigt als beim Hund. Am Anfang des Darmes gehen die Drüsenschläuche sehr allmählich in Brunnersche Drüsen über. Die Lamina propria der Mucosa ist am Anfang des Darmes sehr dünn und besteht aus kleinen Zotten und sehr grofsen Lieberkühnschen Drüsen. Weiter abwärts im Darm wächst die Lamina propria der Mucosa an Tiefe, und der Teil der Brunnerschen Drüsen, welcher über der Muscularis mucosae liegt, nimmt ab. Endlich finden sich Brunnersche Drüsen nur noch in der Submucosa / (Watney 278, 1877).

/ Schon Graff betont die grofse Ausdehnung der Brunnerschen Drüsen / (Graff 7402, 1880).

/ Die Brunnerschen Drüsen beginnen unmittelbar hinter dem Magen. Etwa 2—3 m hinter dem Magen sind sie etwas weiter voneinander entfernt und erreichen 7—8 mm hinter dem Magen ihr Ende / (Schaaf 6655, 1884).

/ Auch folgende Worte Ellenbergers geben den Beweis, dafs beim Pferd die Brunnerschen Drüsen das Duodenum überschreiten: Das Jejunum des Pferdes gleicht in seinem Anfangsteile noch dem Duodenum. Weiter nach hinten werden aber die Brunnerschen Drüsen immer seltener und kleiner und hören ca. 8 m vom Pylorus entfernt ganz auf; beim Rinde fehlen dieselben im Jejunum oder sind höchstens nur noch im Anfange vorhanden; sie hören oft schon $^1/_2$, manchmal erst ca. 4—6 m hinter dem Pylorus auf. Beim Schweine fehlen sie im Jejunum gewöhnlich, bei den Fleischfressern stets.

Die mit kolbigen Auftreibungen endigenden Brunnerschen Drüsen des Pferdes zeigt Fig. 202 / (Ellenberger 1827, 1884).

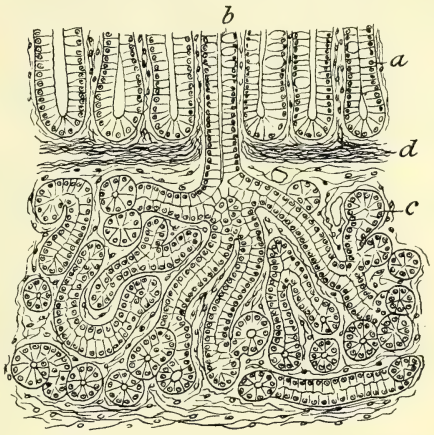


Fig. 202. **Schnitt durch den äufseren Teil der Mucosa und der Submucosa vom Duodenum des Pferdes.**
*a* Lieberkühnsche Drüsen; *b* Ausführgang einer *c* Brunnerschen Drüse; *d* Muscularis mucosae. Nach Ellenberger 1827, 1884.

/ Die Pylorusdrüsen setzen sich unmittelbar in die Brunnerschen Drüsen fort. Beide sind übereinstimmend gebaut. Die Ausführgänge münden stets in die Lieberkühnschen Drüsen, entweder an deren Grunde oder seitlich; oft münden mehrere Ausführgänge in eine Lieberkühnsche Drüse. Der Durchmesser der Lieberkühnschen Drüsen übertrifft den der Ausführgänge der Brunnerschen Drüsen gewöhnlich um das Doppelte / (Kuczynski 3233, 1890).

/ Dieselben finden sich beim Pferd nur im Zwölffingerdarm und im ersten Viertel bis Drittel des Leerdarmes / (Ellenberger und Müller 7784, 1896).

Muscularis mucosae: / Dieselbe ist in der Nähe des Magens im Duodenum und am Anfangsteil des Jejunums einschichtig, und die Muskelfasern verlaufen in longitudinaler Richtung; dann wird sie aber zweischichtig und besteht aus einer inneren Längs- und einer äufseren Kreisfaserschicht, die beide bis zum Ende des Rectums

nachzuweisen sind. Dicht hinter dem Magen ist die Muscularis 1½ bis 2 mm dick.

Die Dicke der longitudinalen zur cirkulären Schicht verhält sich wie 1 zu 2 / (Schaaf 6655, 1884).

## Artiodactyla.

### Sus, Schwein.

/ Die Mündung des Gallenganges ist nahe am Pförtner / (Gurlt 3478, 1844).

/ Brunnersche Drüsen: Dieselben sind nicht sehr stark entwickelt / (Bischoff 56, 1838).

/ Einzelne finden sich noch 3½ m hinter dem Magen / (Schaaf 6655, 1884).

/ Die Brunnerschen Drüsen stellen eine Fortsetzung von stark entwickelten Pylorusdrüsen dar. — In der Pylorusgegend finden sich meist mehrere benachbarte lymphoide Drüschen. Die Ausführgänge der Brunnerschen Drüsen münden meist direkt an der Oberfläche der Darmschleimhaut, seltener in die Lieberkühnschen Drüsen / (Kuczynski 3233, 1890).

Physiologisches: / Im Safte, der aus der Schleimhaut des Duodenums ausgepreſst wird, fand sich Albumin, phosphorsaures Natron, phosphorsaures Kali, salzsaures Kali und Natron und phosphorsaurer Kalk / (Krolow 3217, 1872).

/ Die Dicke der Muscularis beträgt im Duodenum und Jejunum ½—1 mm / (Schaaf 6655, 1884).

### Camelopardalis giraffa, Giraffe.

/ Im Darme der Giraffe, deren Gesamtdarmlänge über 75 m beträgt, ist die Einmündungsstelle des Ductus choledochus vom Pylorus 0,42 m entfernt / (Richiardi 4670, 1880).

### Wiederkäuer.

/ Brunnersche Drüsen finden sich nur im Duodenum / (Ellenberger und Müller 7784, 1896).

Der Gallengang mündet beim Rind 1¾', der Gang der Bauchspeicheldrüse 3' vom Pförtner entfernt; beim Schaf und der Ziege ist die gemeinschaftliche Mündung 7—8 Zoll vom Pförtner entfernt / (Gurlt 3478, 1844).

/ Die Brunnerschen Drüsen endigen bei den Wiederkäuern mit kolbigen Auftreibungen / (Ellenberger 1827, 1884).

### Bos taurus, Rind.

/ Einzelne Brunnersche Drüsen finden sich noch 4—4½ m hinter dem Magen / (Schaaf 6655, 1884).

/ Die Brunnerschen Drüsen bilden eine Fortsetzung der Pylorusdrüsenschicht. Die Muscularis mucosae ist im Duodenum nicht wahrzunehmen. Die Ausführgänge münden zum Teil in die Oberfläche, zum Teil in die Lieberkühnschen Drüsen / (Kuczynski 3233, 1890).

/ Graff bildet Brunnersche Drüsen beim Kalbe ab / (Graff 7402, 1880).

Ovis aries, Schaf.

/ Die Pylorusdrüsen dringen an der Übergangsstelle des Magens in den Darm in die Submucosa ein und mischen sich hier (siehe Fig. 203) mit den hier auftretenden Brunnerschen Drüsen, welche mit einem weiteren Lumen versehen sind; tiefer im Duodenum schwinden erstere, und es bleiben nur die letzteren allein zurück. Muscularis mucosae ist nicht wahrzunehmen / (Kuczynski 3233, 1890).

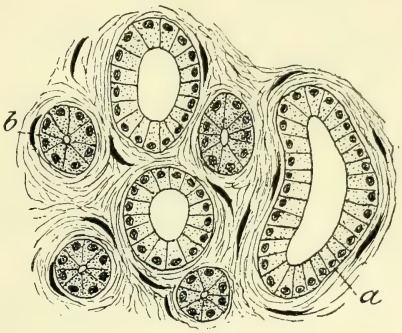


Fig. 203. **Teil der Drüsenschicht von der Übergangsstelle des Magens zum Darm vom Schafe.** Zeifs Obj. D Ok. 2, Cam. luc. v. Abbé. Sublimatfixierung und Thionintinktion.
*a* Tubulus der Brunnerschen Drüse; *b* Tubulus der Pylorusdrüse. Nach Kuczynski 3233, 1890.

## Sirenia.

/ Das Duodenum zeigt Längsfalten und ansehnliche Zotten; es enthält Brunnersche und Lieberkühnsche Drüsen.

Die Brunnerschen Drüsen sind in Form von Drüsenkörpern angeordnet, besonders mächtig auf der Höhe der longitudinalen Falten; jeder der Drüsenkörper mündet mit einem besonderen Ausführgange. Auch an der unteren Fläche der Drüsenkörper sieht man eine Lage glatter Muskelfasern, welche sie fast vollständig von der Submucosa trennt; letztere wird nur an wenigen Stellen von der Drüsenschicht erreicht.

Die Ausführgänge der Brunnerschen Drüsen zeigen ampulläre Erweiterungen / (Waldeyer 126, 1892).

Manatus americanus.

/ Die innere Ringmuskulatur des Duodenums hat ungefähr die doppelte Stärke der äufseren, longitudinalen; zwischen beiden erkennt man deutlich die Schnittbilder des Auerbachschen Nervenplexus / (Waldeyer 126, 1892).

/ Die Brunnerschen Drüsen sind sehr reichlich, doch bilden dieselben keine einheitliche Schicht; sie liegen in kleinen Gruppen, welche oft die Spitze der Längsfalten des Darmes einnehmen / (Pilliet et Boulart 7527, 1895).

Manatus senegalensis.

/ Es findet sich eine Schicht in der Tiefe aufgeknäuelter Drüsen, welche den Brunnerschen Drüsen ähnlich sind und regelmäfsigen Zotten, die an der Spitze verbreitert sind / (Pilliet 94, 1891 und Pilliet et Boulart 7527, 1895).

## Rodentia.

Lepus cuniculus.

Makroskopische Verhältnisse: / Die Mündung des Gallenganges und des Bauchspeichelganges stehen weit voneinander ab; sie

durchsetzen die verhältnismäfsig dicken Wände des Duodenums. „Mit Ausnahme dieser Mündungen und unwesentlicher Verschiedenheiten in der histologischen Struktur lassen sich keine besonderen Abschnitte in der ganzen Länge des Dünndarmes nachweisen, so dafs die in der menschlichen Anatomie gebräuchlichen Unterscheidungen eines Duodenums, Jejunums und Ileums hier keine Anwendung finden / (Vogt und Yung 6746, 1894).

Brunnersche Drüsen: / Bernard findet, dafs beim Kaninchen in der Umgebung der Drüsenmündung des Pankreasausführganges kleine Drüschen getroffen würden, welche in ihrem chemischen Verhalten ganz mit dem Pankreas übereinstimmen. Dieselben sind von den Brunnerschen Drüsen wohl zu unterscheiden. Sie liegen zwischen Serosa und Muscularis und nicht wie die Brunnerschen Drüsen zwischen Muscularis und Mucosa.

Die von Schwalbe beschriebenen Drüsen sind nicht identisch mit den Bernardschen. Sie liegen stets zwischen Muscularis und eigentlicher Mucosa, wie die Brunnerschen, und kommen in aufserordentlich grofser Anzahl vor. Schwalbes Drüschen beginnen etwa 1 cm vom Pylorus vereinzelt, nehmen zu und dann wieder ab und lassen sich bis 50 cm abwärts vom Pylorus verfolgen / (Schwalbe 5085, 1872).

/ Die Brunnerschen Drüsen erstrecken sich bis über die Einmündungsstelle des pankreatischen Ganges hinaus fort; indessen unterscheidet sich die zellige Auskleidung der im Anfangsteil des Duodenums vorkommenden und eine dickere Schicht bildenden Brunnerschen Drüsen sehr wesentlich sowohl von den Pylorusdrüsen als wie auch von den in den weiteren Teilen des Duodenums vorkommenden Brunnerschen Drüsen. Die Zellen des Anfangsteiles des Duodenums sind nämlich gröfser und mit schleimiger Masse ganz erfüllt, während der Körper der verhältnismäfsig kleineren Zellen der Pylorusdrüsen mehr protoplasmatisch sich darstellt, und die Zellen der Brunnerschen Drüsen der weiteren Teile des Duodenums viel Ähnlichkeit zeigen mit den Zellen des Pankreas. Es bleibt dahingestellt, ob diese Unterschiede der Zellen bedingt werden durch eine wesentliche Verschiedenheit in der Funktion dieser Gebilde oder nur erzeugt werden durch die eigentümlichen Verdauungsverhältnisse beim Kaninchen, wie z. B. durch die beständige Füllung des Magens und die damit zusammenhängende unausgesetzte Reizung und Absonderung der Schleimhaut / (Bentkowsky 114, 1876 nach dem Ref. von Hoyer in Schwalbes Jahresbericht).

/ Dekhuyzen teilt einige Beobachtungen mit über die Brunnerschen Drüsen des Kaninchens. Sowohl im Ruhezustande als nach der Sekretion bestehen diese Drüsen aus zweierlei Zellen von ganz verschiedenem Äufsern, welche aber, wie aus Übergangsformen ersichtlich, verschiedene Stadien der nämlichen Zelle sind. Ein Brunnersches Drüschen in Ruhe zeigt einzelne tubulo-acini, welche nicht sehr geschlängelt verlaufen, ein deutliches Lumen besitzen und aus hohen, hellen, cylindrischen Zellen bestehen, mit basalem, abgeflachtem Kern; die meisten tubulo-acini verlaufen aber viel stärker geschlängelt, haben beinahe kein Lumen und bestehen aus kegelförmigen, sehr dunkelkörnigen Zellen mit centralem Kern. Brunnersche Drüsen von Kaninchen in voller Verdauung und mit gefülltem Duodenum bestehen fast ganz aus den hellen Zellen mit platten Kernen. Diese Zellart ist also das sekretleere Stadium; die dunklen, feinkörnigen

Zellen sind mit der Muttersubstanz des Sekrets geladen. Die hellen Zellen färben sich mit Hämatoxylinalaun blau, die körnigen durch Kongorot braunrot nach Fixierung vermittelst Flemmings konzentrierter Chromosmiumessigsäure, die Übergangsstadien rot mit einem dem Lumen zugekehrten blauen Teil / (Dekhuyzen 1583, 1889 nach dem Referat von Dekhuyzen in Schwalbes Jahresbericht).

/ Im Duodenum des Kaninchens bestehen die Brunnerschen Drüsen aus Läppchen und Schläuchen mit verschiedener Textur, indem ein Teil derselben mit den Läppchen des Pankreas übereinstimmt. Die Brunnerschen Drüsen bilden eine Fortsetzung der Pylorusdrüsen. Sie liegen in der Submucosa. Die ringförmige lymphoide Drüse ist fast stets vorhanden, liegt aber noch in der Pars pylorica des Magens. Die Ausführgänge der Brunnerschen Drüsen münden in die Lieberkühnschen Drüsen; beide besitzen gleichen Durchmesser. Der Übergang ist kenntlich durch die Änderung des Aussehens der Epithelzellen. Schwalbes „Drüsen vom Bau des Pankreas", deren Vorhandensein Bentkowski bestreitet, finden sich in der That. Es scheint jedoch angemessen, im Duodenum des Kaninchens nicht zweierlei Drüsenformen anzunehmen, sondern nur zu konstatieren, dafs dieselbe Drüse in ihren

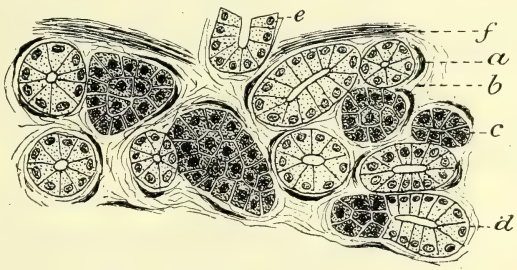


Fig. 204. **Drüsen der Submucosa duodeni des Kaninchens.** Zeifs Obj. D Ok. 2 (reduziert auf 9/10), Cam. luc. v. Abbé. Sublimatfixierung, Tinktion mit Thionin. *a* Querschnitt eines nach dem Typus der Brunnerschen Drüsen anderer Tiere gebauten Tubulus; *b* Tubulus vom Bau des Pankreas; *c* Querschnitt eines Tubulus vom Bau des Pankreas mit einem wahrnehmbaren Lumen; *d* ein gemischter Tubulus; *e* Ausführgang der Brunnerschen Drüse; *f* Muscularis mucosae. Nach Kuczynski 3233, 1890.

Schläuchen zweierlei Zellgruppen (siehe Fig. 204) enthalten kann. Dies wird auch dadurch bekräftigt, dafs die Ausführgänge beider Drüsenarten in gleicher Weise mit den Lieberkühnschen Drüsen in Verbindung treten. Während nach Schwalbe die Brunnerschen Drüsen sich nur in nächster Nähe des Pylorus finden und dann den Pankreasdrüsen Platz machen, finden sich Brunnersche Drüsen noch in einer Entfernung von über 30 cm vom Pylorus. Es überwiegen also die Brunnerschen Drüsen über die Pankreasdrüsen (gegen Schwalbe) / (Kuczynski 3233, 1890).

/ Ramon y Cajal giebt eine Abbildung aus dem Darm von Kaninchen mit Brunnerschen Drüsen / (Ramon y Cajal 6353, 1893).

Physiologisches: / Diastatische Wirkung des Infus der Brunnerschen Drüsen läfst sich nachweisen. Demnach ist es sicher, dafs das Sekret der Brunnerschen Drüsen, wenn auch nur in geringerem Grade, ebenso wie der pankreatische Saft das noch nicht durch den Speichel verwandelte Stärkemehl in Traubenzucker überführt und zur Resorption vorbereitet. Das Sekret der Brunnerschen Drüsen löst Fibrin vollständig und läfst koaguliertes Eiweifs und Fett unverändert.

Zur Charakterisierung der histologischen Anschauungen Krolows möge seine Angabe dienen, dafs die Parotis, die Submaxillardrüse,

die Sublingualdrüse und das Pankreas in ihrer Struktur und ihren Funktionen alle vollkommen gleich seien / Krolow 3217, 1872).

Cavia cobaya, Meerschweinchen.

/ Die Brunnerschen Drüsen (**siehe Tafel II Fig. 12**) bilden eine Fortsetzung der Pylorusdrüsen. Die Ausführgänge öffnen sich in die Lieberkühnschen Drüsen / (Kuczynski 3233, 1890).

Mus decumanus und Mus musculus.

/ Bei der Ratte zeigen die Brunnerschen Drüsen mehr Ähnlichkeit mit den Pylorusdrüsen als bei der Maus. Die Epithelzellen sind bei beiden Tieren niedrig, fast kubisch. Lange Ausführgänge fehlen. Zahlreiche kurze Ausführgänge verbinden sich mit Lieberkühnschen Drüsen; oft münden in eine Lieberkühnsche Drüse zwei oder drei Ausführgänge. Oft erfolgt die Verbindung schräg oder unter rechtem Winkel / (Kuczynski 3233, 1890).

Mus decumanus, Ratte.

/ Die Brunnerschen Drüsen beginnen plötzlich. Es läfst sich hier ein Zusammenhang zwischen den Magendrüsen und den Brunnerschen Drüsen nicht nachweisen (Gegensatz: Pferd) / (Watney 278, 1877).

/ Die Brunnerschen Drüsen treten plötzlich in bedeutender Masse auf, während die Pylorusdrüsen nie in die Submucosa reichen. Länge der Drüsenschicht 4,2—9 mm (am fixierten Präparat) / (Kuczynski 3233, 1890).

Mus musculus.

/ Die Zotten des Duodenums sind breit, von zungenförmiger Gestalt. Die Brunnerschen Drüsen sind in dem nischenförmigen Raume zwischen der Darmwand und der Valvula pylori am stärksten entwickelt, nehmen nach hinten an Zahl ab und sind auf einer Strecke




Fig. 205.

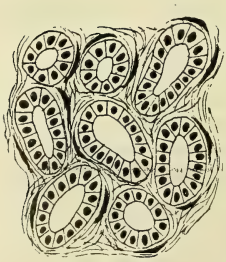

Fig. 206.

Fig. 205. **Längsschnitt durch die Pars pylorica ventriculi und das Duodenum der Maus.** Zeifs Obj. A Ok. 1 (reduziert auf $^4/_5$), Cam. luc. v. Abbé.
*a* Pylorusdrüsen; *b* Darmzotten; *c* Lieberkühnsche Drüsen; *d* Brunnersche Drüsen; *e* Muskelschicht des Magens und des Duodenums. Nach Kuczynski 3233, 1890.

Fig. 206. **BRUNNERsche Drüse einer Maus.** Zeifs Obj. D Ok. 2 (reduziert auf $^9/_{10}$), Cam. luc. v. Abbé. Sublimatfixierung, Tinktion mit Karmin und Azoblau. Nach Kuczynski 3233, 1890.

von ungefähr einem Zoll gänzlich geschwunden. Ihre Ausführgänge sind von einem Cylinderepithel ausgekleidet, welches mit dem der Oberfläche übereinstimmt / (Grimm 6583, 1866).

Mus musculus, var. alba.: / In der Pars pylorica des Magens bestehen die Pylorusdrüsen aus vereinzelten Schläuchen, die erst dicht am Pylorus wenige Verästelungen zu bilden beginnen. Die Submucosa

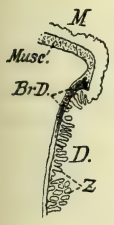


Fig. 207. **Längsschnitt durch die Übergangsstelle vom Magen in den Darm mit dem Ausbreitungsbezirk der BRUNNERschen Drüsen von der japanischen Tanzmaus.**
*M* Magen; *D* Darm; *Z* Zotten; *Musc* Muscularis; *BrD* Brunnersche Drüsen (schwarz). Vergrößerung 44fach.

ist hier drüsenfrei. Unmittelbar an der Übergangsstelle des Pylorus in den Darm tritt in der Submucosa sogleich die ganze Masse der Brunnerschen Drüsen auf (siehe Fig. 205 und 206). Länge der Brunnerschen Drüsenschicht 1,5—4 mm (am fixierten Präparat) / (Kuczynski 3233, 1890).

Fig. 208.

Im Längsschnitt zeigt Fig. 207 den Ausdehnungsbezirk der Brunnerschen Drüsen bei der japanischen Tanzmaus.

## Sciuridae.

Fig. 208 zeigt die Verhältnisse beim Eichhörnchen und Fig. 209 beim Ziesel. Bei beiden Tieren reichen die Brunnerschen Drüsen ziemlich weit nach abwärts im Darm; sie scheinen mir die Einmündungsstelle des Gallenganges zu überschreiten. Speciell beim Eichhörnchen habe ich die Einmündungsstelle eines Ganges, welchen ich für den Gallengang halten möchte, im Schnitt getroffen. In dem Präparate von Spermophilus citillus, über

Fig. 209.

Fig. 208. **Längsschnitt durch die Übergangsstelle vom Magen in den Darm beim Eichhörnchen.**
*M* Magen; *D* Darm; *Sph* Sphincter pylori; *BrD* Brunnersche Drüsen; *Gg* Einmündungsstelle des Gallenganges in den Darm. Vergrößerung 4,4fach.

Fig. 209. **Längsschnitt durch die Übergangsstelle vom Magen in den Darm beim Ziesel** (Spermophilus citillus).
*M* Magen; *D* Darm; *Sph* Sphincter pylori; *Musc* Muscularis; *BrD* Brunnersche Drüsen; *Nod* Nodulus; *Pa* Pankreas. Vergrößerung 4,4fach.

welches ich verfügte, war dieser Gang nicht im Schnitt erhalten; doch läßt der Umstand, daß sich noch fast am Ende des abgebildeten Schnittes einzelne Brunnersche Drüsen fanden, während andererseits bei Nagern der Gallengang meist nicht zu fern vom Pylorus einmündet,

darauf schliefsen, dafs auch hier die Brunnerschen Drüsen die Einmündungsstelle des Gallenganges überschreiten.

## Carnivoren.

/ Bei den Fleischfressern sind die Brunnerschen Drüsen nur direkt hinter dem Pylorus vorhanden und stark entwickelt; sonst fehlen sie. Die Drüsenschläuche endigen mit kolbigen Auftreibungen / (Ellenberger 1827, 1884).

Brunnersche Drüsen bei Karnivoren (Hund, Katze, Marder). / Die Grenze zwischen Magen und Duodenum bildet die erste Lieberkühnsche Drüse. In der Submucosa giebt es keinen solchen scharfen Übergang. Bei Hund und Katze ist an der Grenze zwischen Pylorus und Duodenum konstant adenoide Substanz anzutreffen, und zwar in Gestalt eines Ringes, welcher das ganze Lumen des Darmes umfafst und als sichtbare Grenzlinie Magen und Darm voneinander sondert. Die Brunnerschen Drüsen liegen in der Submucosa. Die Ausführgänge besitzen dasselbe Epithel wie in ihren verzweigten Fortsetzungen, welche die eigentlichen Drüsen bilden, d. h. ein Cylinderepithel.

Die Pylorusdrüsen zeigen dasselbe Verhalten gegen Anilin- und Azoblau wie die Brunnerschen Drüsen, weshalb man an eine Übereinstimmung in funktioneller Beziehung denken kann / (Kuczynski 3233, 1890).

### Canis familiaris, Hund.

/ Schwalbe findet neben den gewöhnlichen Drüsenzellen in den Brunnerschen Drüsen noch eine eigentümliche zweite Art von Zellen, die er als Keulenzellen bezeichnet / (Schwalbe 5085, 1872).

/ Heidenhain teilt mit, dafs Ludwig Hirt bei seinen Untersuchungen der Brunnerschen Drüsen im Hunger- und Verdauungszustande ganz entsprechende Veränderungen konstatieren konnte, wie sie Ebstein von den Pylorusdrüsen des Magens festgestellt hat / (Heidenhain 2582, 1872).

/ Am Anfang des Darms finden sich sehr zahlreiche Lymphnoduli. Am Übergang vom Magen in den Darm ist der Wechsel des Oberflächenepithels und des Bindegewebes der Mucosa ein plötzlicher.

Brunnersche Drüsen brechen an der Übergangsstelle vom Magen in den Darm durch die Muscularis mucosae.

Die Muscularis mucosae ist an dieser Übergangsstelle weniger deutlich; nur Teile derselben verlaufen zwischen die Läppchen der Drüsen / (Watney 278, 1877).

/ Die Länge der Drüsenschicht beträgt vom Pylorus aus gemessen beim Hunde mittlerer Gröfse von 7,2 mm bis 12,6 mm am fixierten Präparat (nach Krolow 3217, 1872 zwei Daumen breit). Die Ausführgänge verästeln sich bereits oberhalb der Muscularis mucosae gewöhnlich auf der Hälfte der Höhe der Lieberkünschen Drüsen (Kuczynski 3233, 1890).

/ Brunnersche Drüsen sind nur in der Nähe des Pylorus vorhanden / (Ellenberger und Baum 7366, 1891).

### Canis vulpes, Fuchs.

Die Fig. 210 zeigt die Anordnung der Brunnerschen Drüsen im Anfangsteil des Darmes. Es läfst sich nicht mit Bestimmtheit sagen

ob vielleicht weiter abwärts im Darme auch noch vereinzelte solche vorkommen mögen, da hierfür das untersuchte Stück keine genügende Ausdehnung hatte. Nach meiner Zeichnung würde die Länge des Ausdehnungsbezirkes etwa 2 cm betragen; halten wir dazu die Angabe von Nuhn 252, 1878, dafs bei Karnivoren der Gallengang etwa $1^1/_2$—2 Zoll hinter dem Pylorus in den Darm mündet, so würden auch hier die Brunnerschen Drüsen nicht über die Einmündungsstelle des Gallenganges nach abwärts im Darme reichen.

Mustela martes, Marder.

/ Die Länge der Brunnerschen Drüsenschicht beträgt von 6 mm bis 8,5 mm (am fixierten Präparat).

Die Ausführgänge verästeln sich bereits oberhalb der Muscularis mucosae, gewöhnlich auf der Hälfte der Höhe der Lieberkühnschen Drüsen / (Kuczynski 3233, 1890).

Felis domestica, Katze.

/ Die Länge der Brunnerschen Drüsenschicht beträgt von 17,5 mm bis 22 mm (am fixierten Präparat). Der Ausführgang löst sich immer erst in der Submucosa in Drüsenschläuche auf / (Kuczynski 3233, 1890).

## Insectivora.

Erinaceus europaeus, Igel.

/ Schon Flower ist es bekannt, dafs die Brunnerschen Drüsen einen unmittelbar am Pylorus gelegenen, sich rings um den Darm erstreckenden Ring bilden / (Flower 7626, 1872).

/ Brunnersche Drüsen finden sich nur in unmittelbarer Nähe des Magens; im übrigen, gröfseren Teil des Duodenums fehlen sie ganz. Sie erstrecken sich über 8 mm Länge. Sie bilden einen dicken Drüsenring, der die Wände des Duodenums stark verdickt. Carlier giebt auch eine Abbildung über den Ausdehnungsbezirk der Brunnerschen Drüsen, doch scheint es mir beim Vergleich mit meinen eigenen Abbildungen und Präparaten, dafs das Präparat, nach welchem Carliers Figur gezeichnet ist, namentlich in der Gegend des Pylorus einen Schiefschnitt darstellt, so dafs die Drüsenschicht zu dick erscheint; ich verzichte daher auf die Wiedergabe von Carliers Figur, obwohl dieselbe eine der wenigen ist, welche den ganzen Ausdehnungsbezirk der Brunnerschen Drüsen bei einem Säugetier annähernd richtig wiedergeben, und ersetze sie durch meine eigenen Figuren.

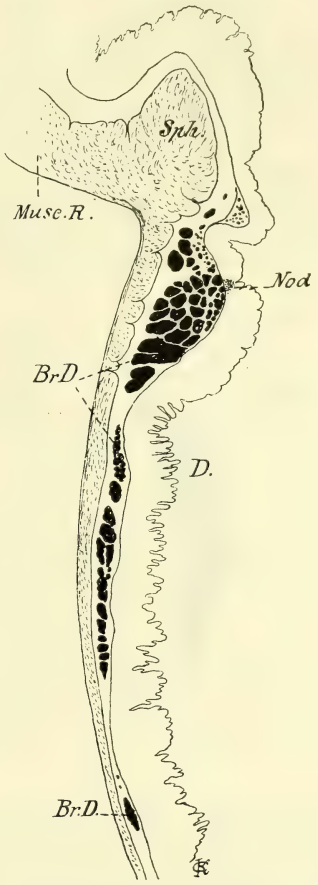


Fig. 210. **Längsschnitt durch die Übergangsstelle vom Magen in den Darm beim Fuchs.**
*Musc.R* Ringschicht der Muscularis; *Sph* Sphincter pylori; *Nod* Nodulus am Anfang des Darmes; *BrD* Brunnersche Drüsen; *D* Darm. Vergröfserung 4,4fach.

Die Zotten sind schmäler und weniger zahlreich, und die Lieberkühnschen Drüsen sind kürzer als im Jejunum. Das Gewebe zwischen den blinden Enden der Lieberkühnschen Drüsen ist adenoid, nicht mucös, wie im Magen und Darm; das mucöse Bindegewebe beginnt erst in einiger Entfernung, jenseits der letzten Brunnerschen Drüsen.

Die Zellen der Brunnerschen Drüsen gleichen denen der Pylorusdrüsen des Magens, mit welchen sie nach Foster (Text book of Physiology, London 1890) direkt zusammenhängen. Bei Färbung mit Hämatoxylin, Orange und Benzopurpurin unterscheiden sie sich von den Hauptzellen des Magens / (Carlier 6108, 1893).

In Fig. 211 und 212 gebe ich Abbildungen des Verbreitungsbezirkes der Brunnerschen Drüsen von zwei verschiedenen Exemplaren. In Fig. 212 liegt Schiefschnitt vor, so dafs sämtliche Schichten, besonders die Schicht der Brunnerschen Drüsen, zu breit erscheinen. Bei beiden Tieren ist der Verbreitungsbezirk der Brunnerschen Drüsen

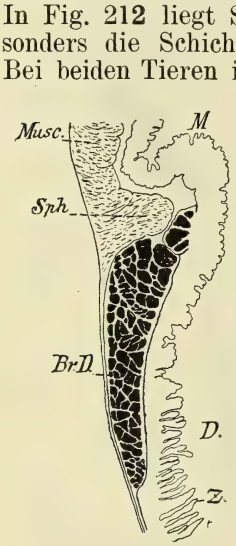


Fig. 211.

Fig. 211. **Längsschnitt durch die Übergangsstelle vom Magen in den Darm beim Igel.** *M* Magen; *D* Darm; *Muse* Muscularis; *Sph* Sphinkter; *Z* Zotten; *BrD* Brunnersche Drüsen. Vergrößerung 4,4fach.

Fig. 212. **Längsschnitt** (nicht ganz genau radiär zum Darmlumen) **durch die Übergangsstelle vom Magen in den Darm beim Igel.** *M* Magen; *D* Darm; *Muse* Muscularis; *BrD* Brunnersche Drüsen. Vergrößerung 4,4fach.

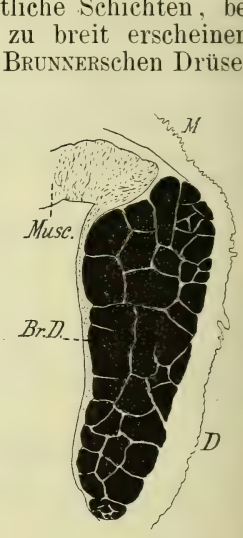


Fig. 212.

sehr klein, im Durchschnitt etwa 1 cm. Im Verhältnis zur Gröfse des Tieres ist dies wenig. Es dürften also auch hier die Brunnerschen Drüsen die Einmündungsstelle des Gallenganges nicht überschreiten.

Die Zelle der Brunnerschen Drüse ist hoch, der Kern wandständig, platt, fast wie bei den sogenannten Schleimzellen. Die Zelle wird erfüllt von einer Zeichnung, die man positiv oder negativ sehen kann: grofse Kugeln oder ein dazwischen liegendes Netzwerk; beide färben sich etwas mit Hämatoxylin wie mit Eosin (Sublimatpräp.), jedoch das Netzwerk etwas mehr. Die Körnchen sind meist nicht so deutlich wie in der Innenzone des Pankreas.

### Talpa europaea.

/ Die Brunnerschen Drüsen halten nur den unmittelbaren Anfang des Duodenum besetzt und bilden hier einen für das freie Auge gelbweifsen Ring. Nach ihrem Bau sind es traubenförmige Drüsen; ihre Sekretionszellen haben abweichend von denen des Menschen einen dunklen, feinmolekulären Inhalt, woher die angegebene Farbe rührt / (Leydig 183, 1854 und 563, 1857).

## Chiroptera.

Fig. 213 zeigt den Ausbreitungsbezirk der Brunnerschen Drüsen bei der Fledermaus. Derselbe überschreitet den Pylorus nur etwa um 2 mm, so dafs auch hier die Einmündungsstelle des Gallenganges kaum erreicht werden dürfte.

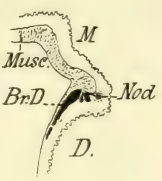


Fig. 213. **Längsschnitt durch die Übergangsstelle vom Magen in den Darm bei der Fledermaus.**
*M* Magen; *D* Darm; *Nod* Nodulus; *BrD* Brunnersche Drüsen; *Musc* Muscularis. Vergrößerung 4,4fach.

### Primates.

/ Beim Affen ist der Übergang der Pylorusdrüsen in die Brunnerschen ein allmählicher. Doch ist eigentümlich, dafs die Brunnerschen Drüsen hauptsächlich in der Submucosa der Valvulae conniventes liegen / (Watney 278, 1877).

## Mensch.

/ Bischoff 1838 kennt, benennt richtig und bildet ab die Brunnerschen Drüsen im Duodenum des Menschen. Dieselben stehen am dichtesten hinter dem Pylorus, erstrecken sich aber bis an das Ende des Duodenums / (Bischoff 56, 1838).

/ Die Brunnerschen Drüsen sind am Pylorus am entwickeltsten und dichtesten, so dafs hier ein nicht unbeträchtlicher Drüsenring entsteht und etwa bis zur Einmündung des Gallenganges sich erstreckt. Weiter abwärts werden die Drüsen immer spärlicher und kleiner, bis sie im unteren horizontalen Stücke des Zwölffingerdarmes ganz verschwinden / (Kölliker 314, 1850).

/ Zunächst dem Magen bilden sie eine ziemlich dicke, zusammenhängende Schicht. Unterhalb des Hügels, wo der Ductus choledochus und pancreaticus sich öffnen, werden sie kleiner und seltener, und im untersten horizontalen Teile des Duodenums hören sie zuletzt ganz auf / (Donders 6624, 1856).

/ Brunnersche Drüsen beim neugeborenen Menschen: Die Brunnerschen Drüsen sind schlauchförmig; es sind nur vielgespaltene Drüsenschläuche, mit durch terminale Ausbuchtungen bedeutend breit gewordenem Drüsenkörper; sie haben aber in allen Verhältnissen den Bau gewöhnlicher Drüsenschläuche und sind mit aller Entschiedenheit zu diesen zu stellen.

Die Brunnerschen Drüsen gleichen namentlich den Formen der Magendrüsen, wie sie sich vorzüglich in der Pyloruszone finden, „und sind gleichsam eine Fortsetzung dieser in die Schleimhaut des Darmkanals“ / (Werber 5866, 1865).

Werber ist damit Vorkämpfer der später von Schiefferdecker und anderen vertretenen Theorie. Doch hat Werber nur den Gedanken geäufsert, ohne die Theorie ernstlich zu vertreten; vielmehr sagt er an anderer Stelle, dafs er wegen der zwischen beiden bestehenden Unterschiede doch nicht die Brunnerschen Drüsen als fortgesetzte Magendrüsen betrachten wolle.

/ Erwachsener Mensch: Die Brunnerschen Drüsen kommen nur im Duodenum vor, am zahlreichsten und dicht gedrängt unmittelbar hinter dem Pförtner; immer mehr auseinander rückend, hören sie gegen

den Leerdarm allmählich ganz auf. Sie sind zusammengesetzte Schleimdrüsen. Die Ausführgänge der Brunnerschen Drüsen münden, von Lieberkühnschen Drüsen umgeben, zwischen den Zotten in den Darm aus / (v. Hefsling 7405, 1866).

/ Auch beim Menschen sind die Brunnerschen Drüsen hart am Pylorus am entwickeltsten und dichtesten / (Kölliker 329, 1867).

/ Die Angabe wird bestätigt, dafs die Brunnerschen Drüsen ausschliefslich in den oberen zwei Dritteilen des Duodenums vorkommen. Sie schliefsen unmittelbar an die Pylorusdrüsen an, ohne nachweisbare Grenze. Der Ausführgang mündet zwischen den Lieberkühnschen Drüsen verlaufend in das Duodenum.

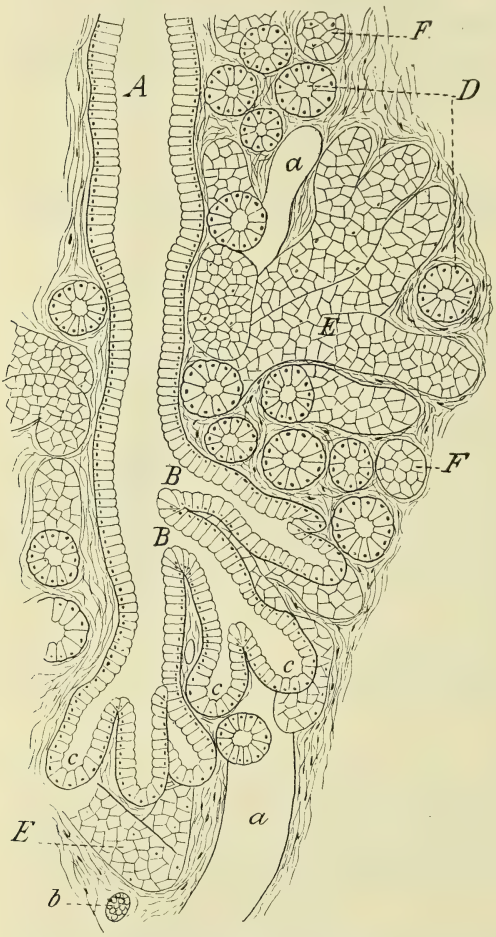


Fig. 214. **Brunnersche Drüse aus dem Duodenum des Menschen.**
*A* Ausführgang; *B* sekundäre Gänge; *C* blindendigende primäre Drüsenschläuche; *D* Querschnitte, *E* Längsschnitte, *F* Anschnitte der letzteren; *a* Venen. Nach Schlemmer 4972, 1869.

Schlemmer erklärt die Drüsen für tubulös (vergl. Fig. 214). Ein wesentlicher Unterschied in Bezug der Epithelien, der Ausführgänge und der sezernierenden Schläuche ist nicht vorhanden.

Gegen Henle findet sich kein Pflasterepithel in den Ausführgängen. Der Inhalt der Epithelzellen der Drüsen, welche in der Abdachung der sogenannten valvula pylorica gegen das Duodenum hin vorkommen, ist körniger als der der Epithelzellen der Brunnerschen Drüsen aus dem Hufeisen des Duodenums, doch färben sich letztere stärker mit Karmin als die der Pylorusgegend.

Die Zellen der Ausführgänge der Pylorusdrüsen zeigen keinen Unterschied gegenüber den Zellen der Endschläuche, wohl aber unterscheiden sich beide von den Epithelzellen der Lieberkühnschen Drüsen, indem sich diese in Karmin viel dunkler färben / (Schlemmer 4972, 1869).

/ Die Brunnerschen Drüsen stellen beim Menschen Gruppen von 5—10 und mehr Acinis dar, welche sich zu einem Ausführgange vereinigen, der die Schleimhaut durchsetzt und an deren Oberfläche mündet. Die Gröfse der Acini beträgt ungefähr 0,07—0,14 mm im Durchmesser.

Die Hauptmasse der Brunnerschen Drüsen findet sich in der Höhe des Pylorus vor. Beim Menschen zerstreuen sich aber einzelne Drüsenaggregate gerne nach unten, während bei anderen Tieren das ganze Drüsenkonvolut eine zusammenhängende Masse darstellt (z. B. Ratte) / (Verson 318, 1871).

/ Die Brunnerschen Drüsen sind auf das Duodenum beschränkt; sie stehen im oberen, transversalen Teil desselben dicht gedrängt in zusammenhängender Schicht, rücken dann allmählich weiter auseinander und schwinden gegen das untere Ende des Duodenums / (Henle 2627, 1873).

/ Die Brunnerschen Drüsen sind beim Menschen auf das Duodenum beschränkt. Sie erstrecken sich bis etwa zur Einmündungsstelle des Ductus choledochus, um weiter nach abwärts vereinzelter aufzutreten / (Frey 2115, 1876).

/ Brunnersche Drüsen finden sich in grofser Menge nur im Duodenum, besonders in der Pars horizontalis superior (1. Abschnitt); seltener und alsdann nur in geringer Anzahl im Anfange des Jejunums / (W. Krause 3197, 1876).

/ Die Magendrüsen gehen allmählich in die Brunnerschen Drüsen über / (Watney 278, 1877).

/ Die Brunnerschen Drüsen nehmen vorzugsweise einen Raum von 8—10 cm Länge vom Pylorus an ein. Doch finden sie sich auch zerstreut in den übrigen Abteilungen des etwa 30 cm langen Zwölffingerdarmes. Rauber fafst dies folgendermafsen: In den unteren Teilen des Duodenums kommen sie nur vereinzelt vor. Die Mündung des Ductus choledochus liegt nach Hoffmann 10—12 cm vom Pylorus entfernt / (Hoffmann 600, 1878, vergl. auch Rauber 8253, 1897).

/ Es sind zwei Gruppen der Brunnerschen Drüsen zu unterscheiden: I. die eine liegt unmittelbar nach innen von der Muscularis mucosae; sie nimmt die tiefe Partie der Mucosa ein; II. die andere liegt nach aufsen von der Muscularis mucosae, im lockeren submucösen Bindegewebe.

I. Gruppe. Es sind handschuhfingerförmig verzweigte Drüsen; die seitlichen Divertikel öffnen sich in den Ausführgang, ohne sich an Umfang zu verkleinern. Jedes Läppchen wird von 15—20 Schläuchen gebildet, die sich ineinander öffnen. Das Epithel ist überall dasselbe. Es besteht aus hellen prismatischen, mit Schleim erfüllten Zellen, welche Renaut mit denen des Ösophagus, der Bronchien und des Pylorus für analog hält.

Der Ausführgang mündet an der Oberfläche der Schleimhaut, oft im Grunde einer tiefen Falte, aber auch oft in eine Lieberkühnsche Drüse. Das Epithel ändert hier scharf seinen Charakter. Renaut beschreibt die Einmündung der Brunnerschen Drüsen in die Lieberkühnschen Drüsen.

II. Gruppe. Gewöhnlich öffnet sich ein kleines submucöses Läppchen in einen Ausführgang, welcher cylindrisches Schleimepithel besitzt und, sich vertikal erhebend, die Muscularis mucosae durchbricht. In der inneren Schicht der Brunnerschen Drüsen angekommen, nimmt er mehrere von diesen auf und mündet dann am Grunde einer Falte oder in eine Lieberkühnsche Drüse. So kommunizieren von Strecke zu Strecke tiefe Schicht und hohe Schicht.

Bisweilen wird die Abgrenzung zwischen hoher und tiefer Schicht undeutlich, indem sich die Fasern der Muscularis mucosae trennen.

Die Brunnerschen Drüsen dürfen nicht mit einer traubenförmigen Drüse verglichen werden, sondern mit einer Reihe von dichotomisch (dichotomie fausse) geteilten Zweigen, welche blindsackförmig enden.

Renaut glaubt, dafs die Brunnerschen Drüsen ausschliefslich einen besonderen Schleim bilden und kein specielles Ferment. Er schliefst dies aus dem Aussehen der Drüsen / (Renaut 4611, 1879).

/ Brücke erkennt an, dafs durch Schlemmer 4972, 1869 der Nachweis erbracht wurde, dafs die früher für acinös gehaltenen Brunnerschen Drüsen tubulös seien / (Brücke 547, 1881).

/ Beim Neger sind die Brunnerschen Drüsen wenig entwickelt / (Giacomini 2303, 1884).

/ Manche der Brunnerschen Drüsen reichen beim Menschen in die Lamina propria der Mucosa mit einem Teil des Drüsenkörpers hinein, zwischen die Lieberkühnschen Drüsen. Die Brunnerschen Drüsen nehmen beim Menschen das obere Querstück und den absteigenden Teil des Duodenums ein und bilden nahe dem Pylorus ein dichtes, zusammenhängendes Lager. Im absteigenden Teil werden sie allmählich spärlicher und finden sich unterhalb der Einmündungsstelle des Gallenganges nur mehr ganz vereinzelt / (Toldt 5569, 1888).

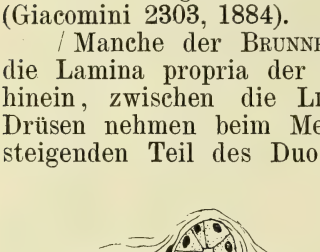

Fig. 215. **Teil einer Brunnerschen Drüse vom Menschen.** Zeifs Obj. D Ok. 2 (reduziert auf 9/10), Cam. luc. v. Abbé. Sublimatfixierung, Tinktion mit Karmin und Azoblau. Nach Kuczynski 3233, 1890.

/ Die Brunnerschen Drüsen (siehe Fig. 215) bilden eine Fortsetzung der Pylorusdrüsenschicht. Letztere erstreckt sich jedoch selten in die Submucosa. An der Grenze zwischen Magen und Duodenum findet sich eine ringförmige lymphoide Drüse. Im Duodenum finden sich, wie Renaut richtig beschreibt, gleichsam zwei durch die Muscularis mucosae voneinander getrennte Schichten Brunnerscher Drüsen. Der umfangreichere Teil liegt in der Submucosa. Längere gesonderte Ausführgänge fehlen. Die kurzen Ausführgänge münden in die unteren blinden Enden der Lieberkühnschen Drüsen (Renaut „in den meisten Fällen“) / (Kuczynski 3233, 1890).

/ Dafs die Brunnerschen Drüsen in der Submucosa liegen, gaben an Kölliker 329, 1867; Hoffmann 600, 1877; Toldt 545, 1884; Klein 6681, 1890; Schlemmer 4972, 1869. (Die Abbildungen dieser Autoren sind allerdings meistens tierischen Präparaten entnommen).

Schaffer findet, dafs regelmäfsig ein Teil der Brunnerschen Drüsen über der Muscularis mucosae liegt (6 cm vom Pylorus entfernt).

Die Brunnerschen Drüsen (siehe Fig. 216) werden leicht an ihrem hellen, hohen Cylinderepithel mit dem basalständigen Kern erkannt. Schaffer weist darauf hin, dafs die Acini der nach Schwalbe als acinotubulös bezeichneten Drüsen sich meist als Einmündungsstellen von gewundenen Seitenzweigen erweisen. Es kann also wohl kein Zweifel mehr darüber bestehen, dafs die Brunnerschen Drüsen aus verästelten, tubulösen, stark gewundenen und verschlungenen Schläuchen bestehen.

Deutliche Ausführgänge von 0,5 mm Länge finden sich (gegen Kuczynski). Die Ausführgänge erstrecken sich zwischen den Lieber-

kühnschen Drüsen hindurch bis an die Darmoberfläche. Sehr häufig münden sie jedoch auch in den Fundus der Krypten, wie es Renaut beschrieben hat.

Nach Renaut sind die Zellen der Brunnerschen Drüsen mit Schleim erfüllt, und auch Kuczynski hält sie wegen ihrer Färbbarkeit mit Azoblau für Schleimzellen.

Schaffer untersuchte unter anderem mit Hämatoxylin, Safranin und Vesuvinbraun und kommt zum Resultat: Die Schleimnatur der Brunnerschen Drüsen ist eine wesentlich andere als die der Becherzellen im Dünn- und Mastdarm und der Schleimspeicheldrüsen / (Schaffer 4934, 1891).

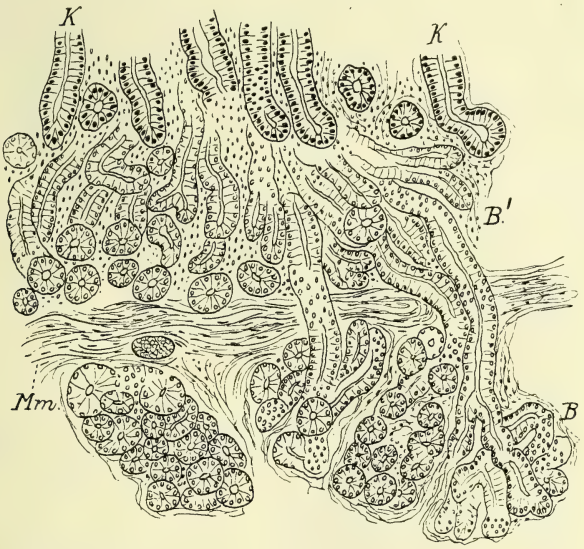


Fig. 216. **Partie aus dem Duodenum eines Justifizierten.** Müllersche Flüssigkeit. Eosin-Hämatoxylin.
*Mm* Muscularis mucosae; *B* Brunnersche Drüsen der Submucosa; *B'* Brunnersche Drüsenschläuche über der Muskelschicht; *K* Krypten. Gez. bei Reichert. Obj. IV b, Ok. 3. Tubuslänge 185 (reduziert auf 9/10). Nach Schaffer 4934, 1891.

/ Die Brunnerschen Drüsen sind die direkte Fortsetzung und eine höhere Specialisation der Pylorusdrüsen des Magens. Das Sekret ist serös, nicht mucös; die Zellen sind mit dunklen Körnchen erfüllt / (Piersol 3490, 1894).

/ Rawitz behauptet, die Brunnerschen Drüsen, welche er als Schleimdrüsen anspricht, reichen bis zur Einmündungsstelle des Ductus choledochus und erstrecken sich „bis zur Muscularis mucosae nach der Tiefe hin“ / (Rawitz 7369, 1894).

/ Berdal schreibt den Brunnerschen Drüsen des Menschen echte Schleimzellen zu, während er in denen des Hundes ein Netzwerk erkennt. Beim Kaninchen unterscheidet er mucöse, seröse und gemischte Drüsenschläuche; bei der Ratte findet er gekörnte Zellen / (Berdal 6757, 1894).

/ Beim Menschen treten schon im Magen in unmittelbarer Nähe des Pförtners in der Submucosa Drüsen auf, welche sich direkt an die Brunnerschen Drüsen anschliefsen / (Böhm und v. Davidoff 7282, 1895).

Die Brunnerschen Drüsen des Menschen sind zusammengesetzte, verzweigte alveoläre Drüsen, an deren Schläuchen man, namentlich im Drüsengrunde, öfters ansitzende Alveoli antrifft. Der Drüsenkörper

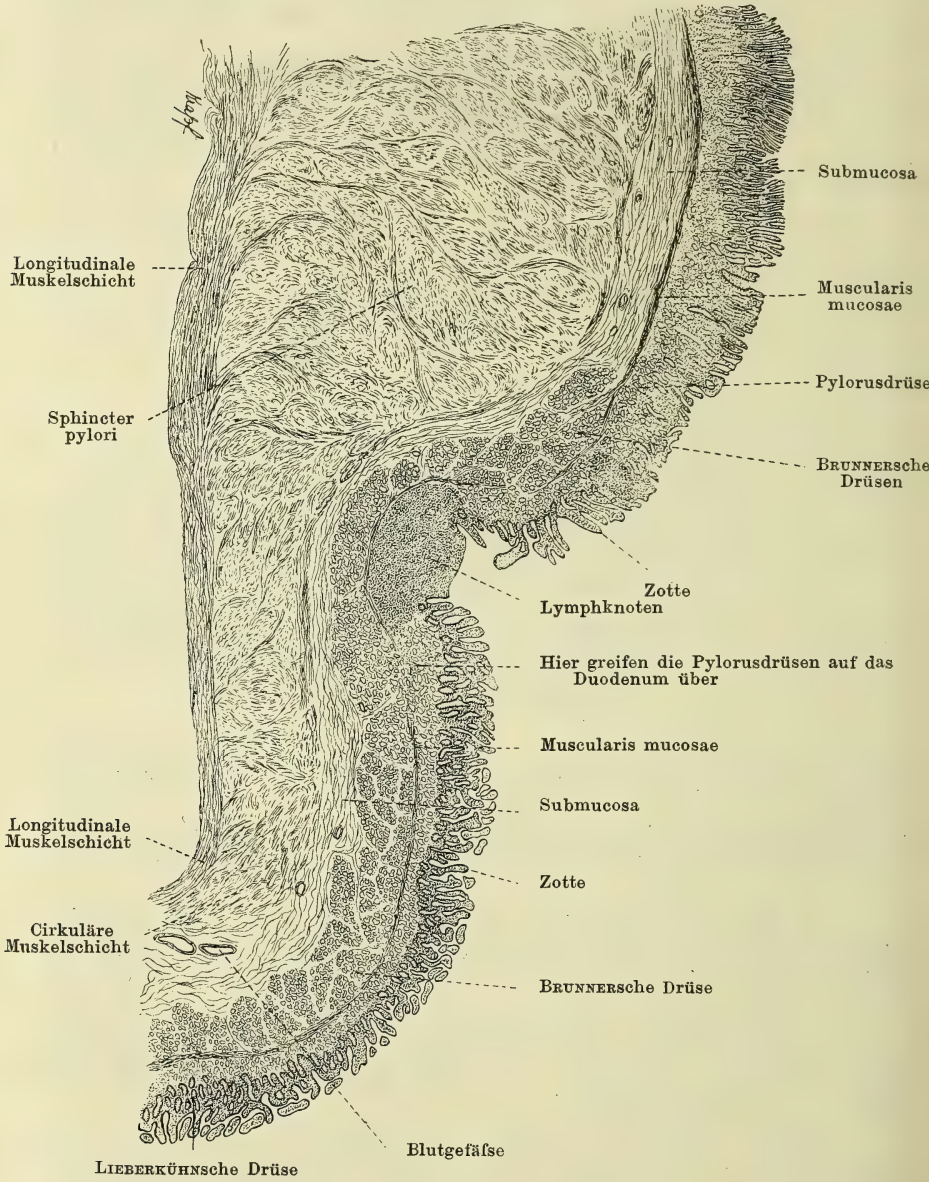


Fig. 217. **Aus einem Schnitt durch die Grenze von Pylorus und Duodenum des Menschen.** ca. 18mal vergrößert. Nach Böhm und v. Davidoff 7282, 1895.

liegt hauptsächlich in der Submucosa; ein Teil von ihm kann aber auch in der Mucosa selbst vorhanden sein.

Die Drüsenzellen der Brunnerschen Drüsen sind beim Menschen im ganzen denen der Pylorusdrüsen ähnlich; nur sind sie in der Regel

etwas kleiner als die letzteren. Die Lieberkühnschen Drüsen fangen erst in einer gewissen Entfernung vom Pylorus an; sie sind anfangs kurz. (Siehe Fig. 217) / (Böhm und v. Davidoff 7282, 1895).

/ Die Brunnerschen Drüsen finden sich zum Teil schon im Pylorus / (Landois 560, 1896).

/ Stöhr behauptet, dafs Brunnersche Drüsen nur in der oberen Hälfte des Duodenums vorkommen / (Stöhr 8185, 1896). Da er sich damit in Widerspruch zu den Angaben anderer Beobachter stellt, so wäre es sehr wünschenswert, wenn er einer neuen Auflage seines Lehrbuches ein Schema der Anordnung dieser Drüsen (wie dies von mir für verschiedene Tiere gegeben wurde) beifügen würde.

/ Mensch. Entwicklung der Brunnerschen Drüsen: Die Brunnerschen Drüsen reichen beim Neugeborenen viel weiter in das Duodenum herab, als solches beim Erwachsenen gefunden wird; Werber nimmt einen Rückbildungsvorgang an / (Werber 5866, 1865).

/ Fafst man zusammen, so erkennt man, dafs beim Duodenum von der Fötalperiode an bis zu späteren Altersstufen 1. sowohl Zotten als Falten beträchtlich an Entwicklung zunehmen, und dafs dem entsprechend die Oberfläche des Darmkanals vermehrt wird. In demselben Mafse nimmt 2. der Reichtum der Drüsen zu. — Ganz besonders ist auffällig, dafs die Brunnerschen Drüsen eine so beträchtliche Entwicklung erreichen / (Baginsky 783, 1882).

## Chylus- und Lymphgefäfse des Darmes.

/ Die Chylusgefäfse des Darmkanals wurden bereits von den Alten gesehen, jedoch in ihrer Bedeutung verkannt (so Galen, Erasistratus, Herophilus).

Asellius 8201, 1627 war der erste, welcher die Chylusgefäfse nicht allein sah, sondern sie auch mit der gröfsten Bestimmtheit für besondere, von Venen, Arterien, Nerven verschiedene und zur Aufsaugung des Speisesaftes angelegte Gebilde erklärte.

1634 erkannte Vesling ebenfalls das quartum vasorum mesaraicorum genus, für dessen dauernden Bestand 16 Jahre später Rudbeck in Schweden und Thomas Bartholinus in Kopenhagen eine neue Garantie schufen, indem sie nicht nur im Darmkanal, sondern auch in den übrigen Körperteilen eine besondere Gattung — aufsaugender — Gefäfse, die lymphatischen Gefäfse, nachwiesen.

Auch der experimentelle Weg wurde zur Feststellung der aufsaugenden Thätigkeit der Chylusgefäfse gar bald betreten, und zwar zuerst durch Martin Lister, einige Zeit nach ihm durch Musgrave, Haller, John Hunter. Lister (Philosophical Transactions Vol. III for the Year 1673 Numb. 95 pag 6061, 62) injizierte einem Hunde Indigo in den Magen, und es zeigten sich im Mesenterium viele Milchgefäfse von azurblauer Farbe.

J. C. Peyer 8115, 1681 zeigte, dafs weder die Milchgefäfse des Magens noch die des Rectums zu irgend einer Zeit nach der Mahlzeit, sondern blofs die des Dünndarms, in geringerem Grade die des Dickdarms weifsen Chylus führten — eine Erfahrung, die sich auch fernerhin bestätigte. Asellius, Peyer, Ruysch hatten die Zotten zwar gesehen, aber für die vorgeschobenen Anfänge der Chylusgefäfse selbst, für die Mäuler, oscula, gehalten.

Helvetius 7982, 1723 spricht nach Erdmanns Wissen zuerst (vergl. darüber auch das Kapitel Falten und Zotten) von einer Zottenhaut des Darmes, membrane papillaire, von den Zotten und ihrer Beziehung zur Aufsaugung des Chymus. Die Zotten (mamelons) bestehen aus einem schwammigen Gewebe, das blofs die feinsten Bestandteile des Speisesaftes aufzunehmen und durchzulassen im stande ist. Die Milchgefäfse dringen bis zu den Mamelons; ob sie hier mit Öffnungen oder mit kapillären Ramifikationen, oder auf andere Weise anfangen, läfst Helvetius unentschieden.

Lieberkühn 6532, 1745 sendet in jeden Villus einen einzigen Chylusgefäfszweig. Derselbe bildet eine Ampulla, welche an der Spitze eine oder mehrere Öffnungen besitzt. Die Ampulla selbst ist mit einer spongiösen Substanz gefüllt und steht in Kommunikation mit den Blutgefäfsen, welche zuerst den Nahrungssaft aufnehmen und ihn dann dem Chylusgefäfs übergeben. Diesen Zusammenhang sehen wir wieder aufgehoben durch die Untersuchungen Monros 8011, 1757, der bei seinen Injektionen keine direkte Verbindung zwischen den Blut- und Lymphgefäfsen — des Darmes wenigstens — darstellen konnte.

Hewson (Experimental Inquiries, Part the second of the lymphatic system in the human subject, and in other animals by William Hewson, London 1774) liefs auch jenen Zusammenhang beider Systeme fallen, erklärte sich sogar gegen die mit spongiöser Substanz erfüllte Ampulle Lieberkühns und begnügte sich blofs mit den Öffnungen desselben, wogegen J. G. Haase 8057, 1768, der entstandenen Opposition fremd, die Lieberkühnsche Lehre in ihrem ganzen Umfange acceptierte und sich in Bezug auf sie blofs den Zweifel erlaubte, ob die peristaltische Bewegung des Darmes, wie Lieberkühn es annahm, genügen möchte, den Speisesaft in die Ampullen zu treiben.

Crouikshank 8057, 1789 (Mascagni schliefst sich ihm im allgemeinen an) entzieht den Darmvenen jede Fähigkeit zu resorbieren, entzieht mit Hewson der Zotte die Ampulle mit ihrer spongiösen Substanz, entzieht ihr das liierte Blut und Chylusgefäfssystem Lieberkühns, teilt dafür ihrer Oberfläche 15—20 Öffnungen zu, mit welchen die Wurzeln eines Zottenchylusgefäfses beginnen, die dann radienförmig zusammenlaufen und sich zu einem einzigen, in der Mitte der Zotte dahinziehenden Stamme vereinigen. Diese Öffnungen sind von der Gröfse der Blutkörperchen.

Für das Vorhandensein der Ampullen sprachen sich aus: Sheldon (The history of the absorbent system. Part. the first 1784) und Werner und Feller (Vasorum lacteorum et lymphaticorum descriptio. Lipsiae 1784).

Blumenbach 8107, 1795 wollte von Ampullen und äufseren Mündungen nichts wissen.

A. Hedwig 3536, 1797 brachte in einer sehr sorgfältigen und bestechenden Arbeit die Ampulle, ihren spongiösen Inhalt und ihre Mündungsöffnung zu grofsen Ehren.

Rudolphi 8203, 1800 tritt als Reformator auf. Nach ihm saugen die Zotten mit ihrer ganzen Oberfläche auf und durch keine besonderen Öffnungen; die Lieberkühnsche Ampulle deutet er als blofse Erweiterung des Chylusgefäfses, bezweifelt auch, dafs sie mit einer spongiösen Substanz angefüllt sei. Diese Behauptungen konnte er nach zwei Jahren bestätigen; doch inzwischen that sich in Roose (Grundrifs physisch-anthropologischer Vorlesungen, Braunschweig 1801) eine kon-

servative Regung kund, und er lehrte, dafs die Zotten aus Blutgefäfsen gebildet würden, sowie dafs sie die offenen Mündungen der Saugadern seien. Rudolphi 7886, 1802 veröffentlichte also sehr ausgedehnte Untersuchungen über die Darmzotten der verschiedenartigsten Tiere. In die meisten Zotten steigen von der Basis aus 2—3 Kanäle hinauf, die sich oft verzweigen. Chylusgefäfse sind es, da die Zotten nach Rudolphi keine Blutgefäfse haben. Hildebrandt 8204, 1803 dagegen sagt: Da die Zotten Speisesaft einsaugen, so müssen sie auch Öffnungen haben.

Meckel 6566, 1819 stimmt in allen Stücken Rudolphi bei.

Die Leugnung offener Chylusgefäfse erhielt eine baldige Unterstützung durch die physiologischen Versuche Tiedemanns und Gmelins 4203, 1820, welche die Listerschen Untersuchungen aufnahmen, jedoch zu entgegengesetzten Resultaten gelangten, indem in den Darmkanal gebrachte Farbstoffe (Indigo, Rhabarber, Cochenille, Färberröthe) niemals in die Chylusgefäfse übergingen.

Döllinger 8205, 1828 sagt über die Zotten: Sie bestehen „ex reticulo vasculoso, ex materia molli, non injectibili, per microscopium granulosa et ex involucro ab epidermide facto". Er erkannte damit, wie Erdmann deutet, die Epidermis. Döllinger sah die Epidermishülle zuweilen, besonders bei Fäulnis, handschuhfingerförmig von den Zotten abgehen. Dieselbe Beobachtung machte J. Müller 8206, 1832. Er fand, besonders bei Kälbern und jungen Katzen, die Zotten überzogen von einem leicht abstreifbaren, überaus zarten, unorganisierten Häutchen, welches sich nicht mit dem Epithel anderer Schleimhäute vergleichen läfst, sondern dem Schleime verwandt ist. Die Darmzotten haben keine Öffnungen an ihren Enden, enthalten eine Höhlung — die breiten, glatten Zotten mehrere — und bestehen aus einem überaus zarten Häutchen, in welchem die Blutgefäfse verlaufen. Noch in zwölfter Stunde behauptete Treviranus 8207, 1835 Öffnungen in den Zotten. Er beschreibt auf der Darmoberfläche kleine Kügelchen, welche in sichtbare Saugadern schliefslich übergehen. Er beobachtet diese Bildungen bei 500facher Vergröfserung und weist jede Gemeinschaft mit den unter schwacher Vergröfserung entstandenen Lieberkühnschen Poren zurück / (Erdmann 1885, 1867).

Inzwischen gab Henle 7406, 1837 die ersten gültigen Aufschlüsse über die Zusammensetzung des Zottenepithels. / Henle fand in der Achse der menschlichen Zotten ein mit Chylus gefülltes Stämmchen, welches sich durch kolbige Anschwellungen auszeichnete; er betrachtete dasselbe als wandungslos und liefs es mit den Lücken des Zottengewebes direkt zusammenhängen / (v. Recklinghausen 4557, 1862).

/ C. Krause beschreibt in der Mitte der Zotten ein Saugaderstämmchen, welches aus mehreren kleinen Saugadern entstand. Diese beginnen zum Teil mit freien Enden; zum Teil kommunizierten sie netzförmig / (C. Krause 235, 1837).

/ J. Müller (Handbuch der Physiologie des Menschen I. Band, 1. Lieferung, Koblenz 1841) adoptiert Henles Ansicht und blieb der Verwerfung der offenen Chylusgefäfsmündungen treu.

Unterstützt wurde er durch V. Bruns 8209, 1841, der jedoch, in Widerspruch mit ihm, die Chylusgefäfse in den Zotten nicht als einfache Stämmchen beginnen, sondern einen bläschen- oder netzförmigen Anfang nehmen liefs.

„So sehen wir, hat sich die Negation der offenen Mündungen siegreich gehalten und sich ein festes Terrain erobert."

Auch Herbst 7721, 1844 läfst das centrale Chylusgefäfs blind ohne Öffnungen endigen, obwohl er den Übertritt von festen Partikelchen vom Darm in die Säftemasse beobachtet hatte. (Er setzt die Ursache davon auf eine gewisse Weichheit und Porosität des Zottengewebes / (Erdmann 1885, 1867).

/ Ist der Villus an seinem freien Ende kolbig, so ist auch die innere Höhle daselbst blasenartig erweitert.

Die Kanäle der Darmzotten setzen sich in die in dem Boden der Schleimhaut verlaufenden Saugaderstämmchen fort und stehen durch deren Vermittlung untereinander in Verbindung. Die Höhlung der Darmzotten bildet den ersten Ursprung der Chylusgefäfse / (Herbst 7721, 1844).

/ An die Stelle der Öffnungen in den Zotten treten nun fernerhin solche in den Cylinderzellen des Oberflächenepithels. Gruby und Delafond 406, 1843 sagen zuerst mit Bestimmtheit aus, dafs Fett zuerst von den Cylinderzellen des Darmes aufgenommen und von dort durch das vaskuläre und fibrilläre Gewebe hindurch in den Chyluskanal übergeben werde. Zur Aufnahme der Fettkörnchen schrieben sie den Epithelzellen eine Öffnung zu / (Erdmann 1885, 1867).

Da die Anschauungen von Gruby und Delafond für Jahre die leitenden waren, gebe ich sie im Wortlaut wieder: / „Chaque cellule d'épithélium doit être considérée comme un organe chargé spécialement de recevoir le chyle brut provenant de la digestion et de le convertir en un chyle homogène formé d'une infinité de petites molécules, tenues en suspension dans un liquide, sont seuls aptes à passer par l'ouverture profonde et effilée des cellules de l'épithélium pour parvenir dans le vaisseau chylifère unique placé au centre de la villosité" / (Gruby et Delafond 406, 1843).

/ Henle 8210, 1849 verteidigt die blinde geschlossene Endigung des centralen Chyluskanals; ihm steht zur Seite Gerlach 325 (1. Aufl. 2. Lief. Mainz 1849 p. 262).

Brücke 6651, 1851 findet organische Muskelfasern in der Zotte (vergl. Kapitel: Muskulatur der Zotte).

Das von Virchow anderwärts beobachtete Heraustreten von Tropfen aus dem Zelleninhalt beutet Brücke 537, 1854 zur Demonstration von Öffnungen in den Cylinderzellen aus. Ebenso läfst Brücke auch das untere Ende der Zellen offen sein, und der Eintritt in die Chylusgefäfse macht auch keine Schwierigkeit, denn der Chylusgefäfsstamm ist blofs ein wandungsloser Raum, der durch die zur Achse der Zotte zusammenströmenden und sich dort anhäufenden Fetttröpfchen Gestalt gewinnt. Ebenso äufsert sich Brücke 8211, 1852: Die Zotte besteht nach ihm aus dem Epithelialsaum, der membrana intermedia, Blutgefäfsen, Muskeln und einem alles verbindenden Stroma: in der Mitte des Ganzen befindet sich der Chylusraum / (Erdmann 1885, 1867).

/ Brücke hat eine ähnliche Einscheidung der Blutgefäfse in Chylusgefäfse, wie sie bei den Amphibien in so grofser Ausdehnung vorkommt, auch im Darm von Säugetieren beobachtet. Auch hier sind Blutgefäfse in Scheiden aus Bindegewebe eingeschlossen, in denen sie unmittelbar vom Chylus umspült werden / (Brücke 8211, 1852).

/ Brücke weist darauf hin, dafs die von Goodsir 2358, 1842 beschriebenen netzförmigen peripherischen Milchsaftgefäfse nicht solche, sondern Blutgefäfse sind.

Brücke kennt die Kontraktionsfähigkeit der Chylusgefäfse / (Brücke 537, 1854).

/ Henle (Bericht über die Leist. in der allg. und spec. Anat. Cannstatts Jahresber. für 1853) tritt im Interesse seines vollständig geschlossenen Epithelialsaumes den Brückeschen Auslassungen entgegen. Auch Kölliker 8212, 1854 spricht den Cylinderzellen die Öffnungen ab, wogegen er Brückes Muskellage anerkennt. Virchow 8213, 1854 sah das centrale Chylusgefäfs, besonders deutlich in katarrhalischen Zuständen, von einer deutlich konturierten Wand umgeben / (Erdmann 1885, 1867).

/ Das Chylusgefäfs der Zotte ist ein einfaches und unverästeltes. In seltenen Fällen findet sich in gespaltenen Zotten auch ein deutlicher gespaltener Centralkanal; in ganz seltenen Fällen fanden sich in breiten Zotteren zwei Centralkanäle nebeneinander, ein längerer und ein kürzerer, wovon jeder mit einer distinkten Ampulle (Lieberkühns) endigte.

Sonst verläuft bei allen untersuchten Tieren und auch beim Menschen das Chylusgefäfs stets unverästelt durch die ganze Zotte und endigt kurz vor der Spitze blind, gewöhnlich mit einer keulen- oder kolbenförmigen Anschwellung (Lieberkühns Ampulle) / (Bruch 360, 1853).

/ Bruch 360, 1853 konnte zwar die besondere Wand des Chylusgefäfses nicht finden, wandte sich dagegen, wie Henle und Kölliker, gegen die angeblichen Öffnungen in den Epithelzellen. Sie existieren nicht. Trotzdem geht das Fett in diese hinein, und zwar in Form sehr feiner Tröpfchen, nicht verseift. Er findet Fett z. B. in den Epithelzellen des Magens bei neugeborenen, gesäugt habenden Katzen; in den Lieberkühnschen Drüsen dagegen konnte er kein Fett im Epithel finden. Bruch konnte ferner auch in den Blutgefäfsen Fett nachweisen, welches vielleicht E. H. Weber die netzförmigen Anfänge der Chylusgefäfse vorgetäuscht haben mag / (Erdmann 1885, 1867).

/ Donders beschreibt das Centralgefäfs der Zotte; dasselbe besitzt eine Membrana limitans und fängt manchmal mit einer geringen Anschwellung nicht weit von der Spitze an. Immer aber ist das ganze lockere Gewebe der Zotten während der Absorption des Fettes mit gröfseren und kleineren Fettkügelchen angefüllt. Offene Mündungen der Zotten finden sich nicht / (Donders 8214, 1854).

/ H. Finck 8215, 1854 scheint, nach den Angaben Erdmanns zu schliefsen, Becherzellen gesehen zu haben, ohne jedoch eine bestimmte Deutung zu geben.

W. Krause 6670, 1855 sah in der Zotte blofs ein centrales Milchgefäfs mit kolbiger Endung und doppeltkonturierter Wandung. Zenker 6609, 1855 dagegen beobachtete in den Zotten, besonders aber in der Schleimhaut zwischen denselben feine Netze von Chylusgefäfsen mit rundlichen Maschen. Funke 6607, 1855 schlofs sich wiederum W. Krause an. Die Fettimprägnation findet zuerst an der Zottenspitze statt; dann geht's in das Zottenparenchym hinein auf nicht präformierter, sondern auf selbstgeschaffener Bahn / (Erdmann 1885, 1867).

/ Funkes Abbildungen der Chylusgefäfse der Zotten sind Blutkapillaren, wofür sie schon Bruch und Brücke erklärten / (Teichmann 327, 1861).

/ Zenker faſst den Stand des Wissens im Jahre 1855 folgendermafsen zusammen: Während die meisten ein oder zwei unverzweigte, bisweilen am Ende kolbig angeschwollene Chylusgefäfsstämmchen in den Zotten annehmen (Henle, Kölliker, Bruch u. s. w.), haben sich andere für einen netzförmigen Anfang der Chylusgefäfse ausgesprochen (Krause, Goodsir, E. H. Weber, Nuhn, Funke). Dagegen liegt nach Brücke der Chylus frei im Parenchym der Zotten und der oberflächlichen Schicht der Schleimhaut, gar nicht in eigenen Chylusgefäfsen und geht erst in der Tiefe der Schleimhaut in Chylusgefäfse über / (Zenker 6609, 1855).

/ W. Krause findet beim Hingerichteten in den Zotten das centrale Lymphgefäfs mit kolbenförmiger Anschwellung an der Spitze der Zotte und mit deutlichen, doppeltkonturierten Wandungen. Daher stimmt Krause der Funkeschen Hypothese bei, dafs die wandungslosen netzförmigen Anfänge der Lymphgefäfse (welche zuerst von C. Krause, 10 Jahre später von E. H. Weber, Nuhn beschrieben und neuerdings von Funke abgebildet sind) nur während der Verdauung durch Auseinanderweichen der Gewebselemente der Zotten entstehen / (Krause 6670, 1855).

/ Budge 8216, 1856 zieht den Brücke freundlichen Schlufs, dafs in den Zotten überhaupt keine vollständigen Chylusgefäfse anzunehmen seien / (Erdmann 1885, 1867).

/ Die Lieberkühnsche Hypothese (Öffnung an der Spitze der Zotte) ist durch Rudolphi für immer aus der Wissenschaft entfernt worden.

Dafs die Lymphgefäfse in den Zotten netzförmig beginnen, nehmen Krause, Valentin, Hyrtl, auch Goodsir, E. H. Weber und Nuhn an; einen blind endigenden Centralkanal dagegen Henle, Schwann, Vogel, Frerichs und Kölliker, ebenso Gerlach selbst / (Gerlach 99, 1860).

/ Rindfleisch 4686, 1861 verteidigt die allseitige Geschlossenheit des Chylusgefäfses. Letztere erhält ihre Bestätigung durch die klassische Arbeit Teichmanns 327, 1861 / (Erdmann 1885, 1867).

/ Teichmann unterscheidet im Darm Lymphgefäfse und Chylusgefäfse. Die Gefäfse der Tunica serosa sind Lymphgefäfse, die anderen, in der Schleimhaut und im submucösen Bindegewebe liegenden sind dagegen Chylusgefäfse. Die Kapillaren der ersteren Art bestehen ausschliefslich aus Netzen, während die anderen nur zum Teil daraus gebildet werden. Solange beide noch Kapillaren sind, kommunizieren sie nicht miteinander; ihre Verbindung untereinander geschieht erst durch die mit Klappen versehenen Stämmchen, und zwar gewöhnlich, bevor dieselben den Darm verlassen haben. Die Chylusgefäfse der Darmzotten haben eigene Wandungen, sind breiter als die Blutgefäfse und liegen im centralen Teil der Zotten.

Die Chyluskapillaren beginnen in den Schleimhäuten des Magens und Dickdarmes, deren Oberfläche glatt ist, mit Netzen, die nach der Darmhöhle zu geschlossen sind. Im Dünndarm dagegen, dessen Innenfläche mit Zotten besetzt ist, hängt die Art der Chylusgefäfsanfänge ganz und gar von der Weite der Zotten ab. So beginnen sie in den weiten Darmzotten als Netze, in den schmalen als einfache, blindgeschlossene Kanäle, welche in ein darunter liegendes, bald mehr, bald weniger reiches Netz einmünden.

Nachdem die Chylusgefäfse die Zotten verlassen haben, kann man sie bis unterhalb der Lieberkühnschen Drüsen als Stämmchen verfolgen, welche ihre Selbständigkeit bewahrt haben. In diesem Verlaufe kommunizieren sie hier und da untereinander durch quere Äste, so dafs ein weitmaschiges Netz von ungleich dicken Gefäfsen entsteht. Sobald nun die Chylusgefäfse die Grenze der eigentlichen Schleimhaut erreichen, zerfallen sie, noch ehe sie dieselbe verlassen, in ein mehr oder weniger dichtes Netz, welches aber nicht allein den der äufseren Grenze zunächst liegenden Teil der eigentlichen Schleimhaut einnimmt, sondern auch noch über diese hinaus den ganzen Raum bis zur Ringschicht der Muscularis, also die ganze Submucosa ausfüllt. Dieses Netz unterscheidet sich nach der Dicke der Gefäfse sehr; Teichmann spricht demnach von einem Rete angustum und Rete amplum. Ein Rete angustum findet sich bei Mensch, Kalb, Katze, Hund. Ein Rete amplum findet sich nur beim Hammel unter den Säugern und, nach Hyrtls Beschreibung zu urteilen, bei Amphibien und bei Otis, Rhea, Struthio und wahrscheinlich bei Fischen (Fohmann, Saugadersystem 1827.)

Besonders zu erwähnen sind die berühmten Abbildungen Teichmanns, von denen ich als hierhergehörig nenne: Darm eines Kalbes, Chylusgefäfsnetz aus dem Processus vermiformis des Menschen, Schnitt durch denselben, Darmzotten des Menschen, Hammels, Chylusgefäfskapillaren im Dünndarm eines Hammels / (Teichmann 327, 1861).

/ v. Recklinghausen erhielt bei Injektion zum Teil Zotten, in welchen nur das centrale Lymphgefäfs gefüllt war, andererseits solche, in welchen die ganze Substanz vollständig mit der Injektionsmasse durchsetzt war, so dafs nur hier und da am Rande noch kleine Reste Bindegewebe frei waren; weiter beobachtete er Übergänge zwischen beiden Formen. Er schliefst, dafs an den Chylusgefäfsen der Zotten keine geschlossene Membran, derber als das umgebende Bindegewebe, existieren könne, da sonst die injizierte Masse nach Ruptur derselben in das Darmlumen fortgeschritten wäre; auch vermochte er wahrzunehmen, dafs die Injektionsmasse in der Zottensubstanz mit der in dem Chylusgefäfs an mehreren Stellen zusammenhing. Zu diesen Untersuchungen eignen sich die Darmzotten des Kaninchens ganz besonders, da sie meist nur ein einziges, sehr weites Chylusgefäfs besitzen, dessen Begrenzungslinien daher innerhalb der injizierten Zottensubstanz leicht zu verfolgen sind. v. Recklinghausen neigt der Ansicht zu, dafs die Epithelialmembran mit Löchern versehen ist, welche den Mündungen der Saftkanäle entsprechen.

Die Darmzotten zeigen sehr unregelmäfsige Formen der Saftkanälchen; aufserdem zeichnen sie sich durch eine beträchtliche Breite, namentlich auch vor den in der Mucosa selbst gelegenen, aus.

v. Recklinghausen pflichtet also Teichmann nicht bei, wenn sich dieser für einen geschlossenen Anfang der Chylus- und Lymphgefäfse ausspricht / (v. Recklinghausen 4557, 1862).

/ An Recklinghausen schlofs sich His 2734, 1862 an. Die Substanz der Zotte — die adenoide von ihm genannt — besteht aus einem Netzwerk verzweigter Zellen mit ovalen Kernen; in den Maschen dieses Netzes liegen lymphkörperchenähnliche Gebilde, und das Netz selbst stellt ein System von Kanälchen dar, welche in das centrale Chylusgefäfs einmünden. Die Wand dieser besteht aus verdichteter adenoider Substanz. Das Nichteindringen Teichmannscher Injektions-

massen verhindern vielleicht klappenähnliche Bildungen / (Erdmann 1885, 1867).

/ Kjellberg kommt zum Schlufsresultat, dafs die Porenkanäle der Epithelien die Ursprungsenden der Lymphgefäfse seien, und dafs diese Zellen mittelst Ausläufer mit anderen in der Schleimhaut liegenden Zellen zusammenhängen, und die Fortsätze dieser Zellen öffnen sich unmittelbar in die eigentlichen Lymphgefäfse / (Kjellberg 2982, 1862).

/ Schärtl 6491, 1862 vindiziert mit His der Zotte den adenoiden Charakter, läfst jedoch das centrale Chylusgefäfs geschlossen sein. Mit Rindfleisch erkennt er die basement membrane an, zu der sich das adenoide Gewebe verdichtet.

Das adenoide Gewebe adoptiert auch Kölliker 544, 1863 in der 4. Auflage seiner Gewebelehre. Das Epithel kommuniziert nicht mit den Bindegewebskörperchen, und das Chylusgefäfs ist geschlossen (Erdmann 1885, 1867).

/ His findet, dafs die ersten Wurzeln des Lymphgefäfssystems durchweg der eigenen, isolierbaren Wand entbehren; es sind Kanäle, die sich so zu ihrer Umgebung verhalten, als etwa ein glattes Bohrloch zu dem Brett, durch das es geführt ist. Zu diesem Resultat haben auch frühere Untersuchungen von His an der Darmschleimhaut geführt / (His 2732, 1863).

Lymphgefäfse des Dickdarms: / Die vergleichende Anatomie hat schon in einer längst verflossenen Epoche verdauende Thätigkeit der Dickdärme wahrscheinlich gemacht, indem sie die so verschiedene Länge des ganzen Darmrohres bei Karnivoren eines- und bei Pflanzenfressern (Wiederkäuern, Einhufern und Nagetieren) andernteils kennen lehrte und die ungleiche Ausbildung von Colon und Caecum darthat. Ein resorbierender, dem Lymphsystem angehöriger Apparat in der Dickdarmschleimhaut liefs sich somit vermuten. Doch war derselbe bis 1862 nicht bekannt (Frey), wenn man absieht von dem reich entwickelten, zierlichen Kanalwerk lymphatischer Gefäfse im wurmförmigen Fortsatze. Auch Teichmann fand nicht den entwickelten, die Colonschleimhaut durchziehenden Lymphgefäfsapparat. Nur His 2734 1862 hat wenigstens einiges hierher Gehöriges gesehen. Frey glückte es, bei einem Kalbe ziemlich tief im Colon, über Nodulihaufen, die Lymphgefäfse bis zur Schleimhautoberfläche durch Injektion darzuthun. Beim Schafe gelangen die Versuche auf das vollständigste. Ferner fand Frey in der oberen Hälfte des Colon beim Kaninchen den lymphatischen Apparat und ebenso für das ganze Colon beim Meerschweinchen. Erfolglos blieben die Versuche bei Pferd, Schwein, Katze, Hund, Maulwurf, Mensch / (Frey 2107, 1863).

Dünndarm: / W. Krause 6670, 1855 fand durch Injektion, wie Frey, kolbige Anfänge der Lymphgefäfse in den Dünndarmzotten. Den Querdurchmesser des centralen Lymphgefäfses fand W. Krause jedoch bei einer sehr vorsichtig angestellten Injektion nur 0,025 mm, den der kolbigen Endanschwellung 0,028 mm betragend. C. Krause hatte den ersteren zu 0,03, Teichmann zu 0,027—0,036, Frey zu 0,023—0,032—0,045 mm angegeben. W. Krause macht nun darauf aufmerksam, dafs sich in einzelnen, freilich sehr sparsamen, fadenförmigen Zotten ein netzförmiger Anfang der Chyluskapillaren vorfindet. Zuweilen fanden sich auch kurze, blinde Anhänge, wie sie C. Krause abbildete / (Krause 3182, 1864).

/ Eine selbständige Wandung des centralen Chylusgefäfses läfst sich frei nicht darstellen, wenn auch anderweitige Gründe für ihre Anwesenheit sprechen / (Dönitz 306, 1864).

/ Von früheren Forschern war im Darm ein subseröses, zwischen Peritonealüberzug und Längsmuskelschicht gelegenes und über den ganzen Umfang des Darmes ausgebreitetes Netz von Lymphgefäfsen beschrieben worden. Auerbach findet, dafs subseröse Lymphgefäfse nur in einem sehr beschränkten Bezirke, am sogenannten konkaven Rande, nämlich innerhalb eines ganz schmalen, je nach der Gröfse der Tiere $^1/_2$—6 mm breiten Streifens längs der Anheftung des Mesenteriums, vorkommen. Die von letzteren auf die Darmwand übergehenden Stämme durchbohren die Längsmuscularis, und das Lymphgefäfsnetz, welches bisher als subseröses beschrieben wurde, liegt zwischen der Längs- und Ringmuskelschicht und umfafst nur die gröfseren

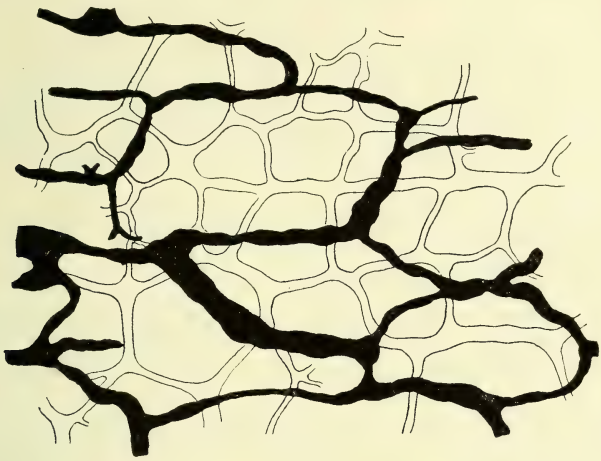

Fig. 218. **Interlaminäres Lymphgefäfsnetz und Plexus myentericus vom Dünndarme des Meerschweinchens,** von der inneren Seite her betrachtet. Nach einem mit Silberlösung injizierten Präparat. Vergröfserung ca. 29fach. Schwarz sind die Lymphgefäfse, hell der Nervenplexus. Nach Auerbach 756, 1865.

Sammelkanäle eines dichteren, in diesem Niveau und an der inneren Seite des Plexus myentericus ausgebreiteten „interlaminären" Netzwerkes, welches nur ein Glied eines die ganze Dicke der Muskelhaut durchziehenden Systems ist (siehe Fig. 218). Dasselbe erhält den Zuzug von den die Ringmuskulatur durchziehenden Netzen „interfascikulärer Lymphkapillaren"; sie verlaufen parallel den Muskelfasern. — Ein anderer Teil der Abführungskanäle des Chylus verläuft in der Submucosa / (Auerbach 756, 1865).

/ Auch 1865 nimmt Basch an, dafs die Begrenzung des Centralkanals bei Hund und Katze durchaus nicht eine selbständige Membran bildet, sondern blofs das umgebende Zottenparenchym.

Durch Einstich in die Serosa an dem Dünndarme eines Hundes ist es Basch gelungen, feine Gänge im Zottenparenchym vom centralen Zottenraume aus zu injizieren.

Diese mit dem Zottenkanal in direkter Verbindung stehenden Gänge sind es, die von nun an als die eigentlichen ersten Chylus-

wege angesehen werden müssen. Diese Gänge sind genau von derselben Beschaffenheit wie jene, welche Kowalewsky in den Balken (Drüsenschläuche His) der Lymphdrüsen nachgewiesen hat / (Basch 854, 1865).

/ Fles stellt in betreff des centralen Chylusgefäfses der Zotte eine vermittelnde Ansicht auf: danach besitzen die unteren zwei Drittel dieses Gefäfses eine eigene, mit Epithelium bekleidete Wand; an der Spitze der Zotte aber werde die Begrenzung nur von dem der Zotte eigenen konglobierten Gewebe gebildet, und so fänden sich auch die diesem Gewebe eigenen lymphkörperartigen Zellen in dem Chylus der Zottenspitze.

Nach Fles stehen die Spitzen der Epithelialcylinder der Darmzotten zwar nicht mit Bindegewebszellen, wohl aber mit den Bindegewebsbälkchen des konglobierten Gewebes in Zusammenhang / (Fles 2035, 1866 nach dem Referat von Henle in Henles und Meifsners Berichten).

/ In den Zotten finden sich seltener zwei Chylusgefäfse, die an der Spitze der Zotte schlingenförmig verbunden sind (Teichmann). Frey sah auch beim Menschen drei und vier Gefäfse, die teils durch Schlingen, teils durch Queranastomosen zusammenhängen, und W. Krause fand in seltenen Fällen selbst netzförmige Bildungen dieser Kanäle mit einzelnen blinden Anhängen.

Das Chylusgefäfs der Zotte besteht aus einem durch v. Recklinghausen zuerst gesehenen Epithel platter Zellen, das Kölliker wie His und Auerbach bestätigt / (Kölliker 329, 1867).

Arnstein sagt: / Ein Kanalsystem mit selbständiger Wandung existiert im Zottengewebe ganz sicher nicht (gegen Letzerich); wohl spricht aber manches zu Gunsten von Lymphräumen, die wahrscheinlich mit dem centralen Chylusgefäfs kommunizieren / (Arnstein 309, 1867).

/ Eingehend wird die Frage nach den Lymphgefäfsen des Darmes und deren Anfängen in den Zotten von Carpenter geschildert unter Beifügung von Abbildungen (zum Teil nach Teichmann) und Schemata / (Carpenter 7545, 1869).

/ Zawarykin findet: Die injizierte blaue Masse gelangt in die Darmzotten durch das cylindrische Epithel der Zotten. Da die Masse nicht diffundiert, so müssen im Cylinderepithel irgend welche Poren existieren, um der Masse einen Durchweg zu gestatten. Die blaue Masse umgiebt nur die Zellen; ein blauer Saum umgiebt die Zellen in bestimmten Konturen, die dem Randsaum, was die Breite betrifft, ganz entsprechen. Dieser die Cylinderzellen umgebende spaltartige Raum geht an dem dem Randsaum entgegengesetzten Ende der Cylinderzelle in einen gemeinsamen Kanal über, der den Fortsatz der Cylinderzelle bildet. Dieser blaue Fortsatz verliert sich in einer intermediären Membran. Aus dieser Membran gehen die blauen Fortsätze durch die ganze Zotte und umschliefsen die lymphkörperförmigen Kugeln, gerade so, wie dies Basch beschrieben hat.

Zawarykins Präparate sind so beschaffen, dafs er den centralen Zottenkanal nicht finden kann. Dies mahnt zur Vorsicht.

Zawarykin giebt folgendes Schema der ersten Chyluswege: Er nimmt an, dafs die Darmzotte aus einem bindegewebigen Balkengerüste besteht, das mit dem Mantel der Cylinderzellen in Verbindung steht. Die Lymphspalten, die in diesem Gerüste übrig bleiben,

kommunizieren mit dem Raume, der unter dem Cylinderepithelmantel die Zelle selbst umschliefst und durch Poren, die in diesem Mantel sich befinden sollen, mit dem Darmlumen in offenem Zusammenhange steht; oder diese Lymphspalten kommunizieren mit dem Raume, der das Protoplasma der Cylinderzellen umgiebt, so dafs die injizierte Masse zuerst das Protoplasma umschliefst und dann weiter in das Zottenparenchym hineingeht / (Zawarykin 6002, 1869).

/ Es kommen Zotten mit zwei centralen Kanälen vor (Katze). Aus dem verhältnismäfsig breiten Centralkanal soll sich der Chylus wieder in enge Spalträume zwischen den Lieberkühnschen Drüsen ergiefsen.

Die Chylusgefäfse, d. h. die Kanäle mit besonderen Wandungen, fangen erst in der Muscularis mucosae und in der Submucosa an, genau da, wo die Muscularis an die adenoide Substanz grenzt. In der Submucosa finden sich dann Gefäfse von bedeutendem Kaliber. Oft wird eine Arterie von beiden Seiten von Gefäfsen begleitet.

In der Muscularis des Darmes findet Zawarykin an mit seiner Methode behandelten Präparaten in den Wandungen der Chylusgefäfse eigentümliche Figuren, welche mit den von v. Recklinghausen in Lymphgefäfswandungen gefundenen identisch sind. Die Linien bezeichnen die Grenze der die Wand der Chylusgefäfse auskleidenden Zellen.

Die Chylusgefäfse der Muscularis des Darmes verlaufen im allgemeinen parallel mit den Muskelfasern, also in zwei aufeinander senkrecht stehenden Richtungen / (Zawarykin 5595, 1869).

/ Nach v. Basch besteht (bei Igel, Hund, Katze, Ratte) eine aus zusammenhängenden Zellen bestehende epitheliale Auskleidung für den centralen Zottenraum nicht. Dagegen findet er, dafs der centrale Zottenraum mit den das Stroma der Zotte durchsetzenden Chyluswegen in offener Kommunikation steht / (v. Basch 856, 1870).

/ Das Endothel der Lymphgefäfse des Darmes fafst Watney (bei Affe, Schaf, Katze, Hund, Ratte, Kaninchen) als umgebildete Bindegewebskörperchen auf / (Watney 350, 1874).

/ Das Chylusgefäfs wird von Endothelzellen gebildet. Das Reticulum steht mit dem Chylusgefäfse in Verbindung. Ein feines Reticulum dringt zwischen die Endothelzellen ein. Im oberen Teile des Chylusgefäfses sind die Zellen der Zotten und die Endothelzellen des Chylusgefäfses zusammenhängend / (Watney 278, 1877).

/ Cadiat fand durch Injektion bisweilen sehr deutlich das centrale Chylusgefäfs in jeder Zotte; bisweilen gab es zwei Stämme, in anderen Fällen eine Schleife.

Die Injektion der Lymphbahnen ging an einigen Stellen über das centrale Chylusgefäfs hinaus, und es ergab dies ein Kapillarnetz, von dem Cadiat glaubt, dafs es demselben System angehöre aus folgenden Gründen: 1. Die Form der Maschen unterscheidet es von den Blutkapillaren. 2. Die Blutkapillaren liegen in einer subepithelialen Fläche, das fragliche Netz dagegen in verschiedener Höhe. 3. Es mündet dasselbe in das centrale Chylusgefäfs. — Doch hält Cadiat weitere Untersuchungen noch für geboten / (Cadiat 1363, 1880).

/ Die Arbeit Spinas enthält zahlreiche wertvolle, hier nicht aufgenommene Notizen über die Geschichte der Lymphgefäfse und der Resorptionslehre überhaupt. Ich gebe nach Spina folgende Schilderung

über die ersten Erfahrungen, welche über die Kontraktilität der Lymphgefäfse gemacht wurden.

Die Kontraktilität der Lymphgefäfse entdeckten Schreger (De irritatione vas. lymph. Lips. 1789) und Mojon (Annal. des sc. nat. 2e sér. II). Joh. Müller leugnete die Kontraktilität der Lymphgefäfse. Heller (Mediz. Centralbl. 1869 S. 545) beobachtete rhythmische Kontraktionen an den Chylusgefäfsen, und Tarchanoff 5481, 1874 fand Kontraktionserscheinungen an Lymphkapillaren nach elektrischer Reizung. Diese Wiederentdeckung der Kontraktilität der Lymphgefäfse fand in den experimentellen Arbeiten der folgenden Zeit nahezu keine Würdigung / (Spina 5235, 1882).

/ Heitzmann vertritt auch 1883 noch eine Ansicht, welche er schon 1868 publiziert hat, nämlich, dafs die Spitzen unverletzter Zotten gespalten sind, wie von einem feinen Kanal durchbrochen / (Heitzmann 2606, 1883).

/ Pferd, Hund, Rind haben einen axialen Hohlraum, während z. B. das Schaf mehrere, untereinander verbundene Kanäle besitzt / (Ellenberger 1827, 1884).

/ Das Schleimhautparenchym, die Submucosa und die äufsere Muskelschicht haben keine röhrenförmigen Chylusgefäfse, sondern nur mit Endothel bekleidete, interfibrilläre Zwischenräume von verschiedener Gröfse und Form / (Kyrklund 6514, 1886).

/ Auch Grünhagen findet auf dem Gipfel der Zotte eine präformierte Öffnung (Stoma oder Porus) bei Katze und Maus / (Grünhagen 2427, 1887).

/ Seit Auerbach ist bekannt, dafs sowohl in der Ring- als in der Längsschicht der Muscularis reichliche Lymphkapillaren zwischen den einzelnen Muskelbündeln eingelagert sind, welche ein nach der Verlaufsrichtung der Muskelfasern langgestrecktes Netzwerk formen. Ihren Abflufs finden diese Gefäfse durch Vermittlung eines interlaminären Lymphgefäfsnetzes (Auerbach), welches zwischen den beiden Muskellagen seinen Sitz hat.

In der Schleimhaut kommen zwei Gefäfsnetze vor, deren eines in der Submucosa, deren anderes über der Muscularis mucosae am Grunde der schlauchförmigen Drüsen seinen Sitz hat. Beide stehen miteinander durch zahlreiche Anastomosen in Verbindung / (Toldt 5569, 1888).

/ Sappey nimmt an, dafs die Chylusgefäfse in der Peripherie der Zotten mit konvergierenden Wurzeln von verschiedenem Volumen beginnen und sich in ein bisweilen doppeltes oder dreifaches Hauptgefäfs öffnen, welches senkrecht in die Mucosa eindringt und mit den benachbarten Gefäfsen anastomosiert.

Sappey bildet das zwischen Ring- und Längsschicht der Muscularis gelegene Lymphgefäfsnetz ab, dasselbe bildet grofse Maschen, von denen aus Verzweigungen die Muskelfasern umspinnen / (Sappey 7203, 1894).

/ Vosseler nimmt an; dafs ungelöste Fette und Peptone rein mechanisch von den Leukocyten durch das Epithel hindurch in das Innere der Zotten transportiert werden. An den Spitzen der Zotten der Säugetiere und Vögel findet Vosseler vielleicht erweiterbare Öffnungen im Epithel, welche nach ihm als Rückzugswege für die mit Nahrungsstoffen beladenen Leukocyten dienen sollen. Diese Öffnungen sind an jeder Zotte eine, sehr selten zwei und stehen mit einem kleinen kappenförmigen Hohlraum in Verbindung, der unterhalb des Epithels

über dem Zottenkörper liegt. In diesem Hohlraum, sowie in der Lücke des Epithels findet man stets Leukocyten.

Vosseler erwähnt noch andere Anschauungen: dafs es sich vielleicht um direkte Resorption durch diese Öffnungen und in pathologischen Zuständen sogar um Sekretion handeln könnte. „Wenn aber auch über den physiologischen Wert dieser Einrichtung zur Zeit nichts Bestimmtes angegeben werden kann," so weist doch Vosseler auf die vermeintliche Wichtigkeit des histologischen Befundes hin / (Vosseler 7478, 1895).

Als Herbst 7721, 1844 die Worte: „Rudolphi 7886, 1802 that die Mängel in der Darstellung Lieberkühns und seiner Nachfolger so gründlich dar, dafs seitdem das Nichtvorhandensein von Öffnungen an der Oberfläche der Darmzotten als vollkommen erwiesen angenommen worden ist," niederschrieb, hätte er wohl gedacht, dafs den Lieberkühnschen Anschauungen noch nach 50 Jahren ein Vertreter erstehen werde?

Dem unbefangenen Leser mufs es auffallend erscheinen, warum die Meinung von dem Offensein der Zotten 150 Jahre von zahlreichen Forschern (seit Lieberkühn bis Vosseler) mit Hartnäckigkeit aufrecht erhalten und sogar wieder und wieder als neu vorgebracht wurde, während andere Forscher ebenso unermüdlich die Nichtigkeit dieser Anschauung darzuthun sich bemühten. Ich glaube mit anderen, dafs die einfache Lösung darin zu suchen ist, dafs diejenigen Forscher, welche Öffnungen annahmen, in der That solche sahen. Nur darin irrten sich diese Forscher, dafs diese Öffnungen im Leben vorhandene und funktionell bedeutungsvolle seien; vielmehr handelt es sich um Artefakte. Was aber lernen wir aus der Geschichte dieser vermeintlichen Öffnungen? Wir lernen daraus, dafs an der Spitze der Zotten andere Verhältnisse bestehen müssen, als an anderen Teilen der Zotten. Mutmafsungen über die Ursache, welche die Entstehung der bekannten Artefakte bedingen, liefsen sich zahlreiche nennen; ich führe nur einige an. Es mag sein, dafs die Spitzen der Zotten (welche ausschliefslich mit dem Darminhalt in Berührung kommen) rascher in Selbstverdauung übergehen, als andere Teile der Zotte. Es mag sein, wenn Bizzozero recht hätte, und auf der Spitze der Zotten nur alte, dem Absterben nahe Epithelzellen wären, dafs diese einer Läsion nur geringen Widerstand entgegensetzen könnten. Es mag sein, dafs an der Zottenspitze besondere Druckverhältnisse bestehen, welche, wie sie in anderen Fällen ein Abheben des Epithels vom Stroma als Artefakt bedingen, so hier ein Einreissen des Epithels begünstigen oder direkt veranlassen mögen. Eine oder mehrere dieser oder andere Ursachen liefsen jene Bilder entstehen, denen so zahlreiche Forscher zum Opfer fielen.

## Pisces.

### Selachier.

/ Es lassen sich bei den Selachiern einstweilen histologisch und ihrem Inhalt nach Venen und Chylusgefäfse nicht auseinanderhalten. Damit erwächst aber die Aufgabe, die so auffällige „Scheide" um die grofsen Blutgefäfse am Tractus und ihr Kanalsystem anders zu deuten, als es bisher geschehen ist. Zur Zeit findet sich dafür

keine bessere Erklärung, als daſs in ihnen der Chylus, so wie er aus dem Darme kommt, aufgespeichert wird, um erst allmählich dem Blute beigemischt zu werden. Das kann offenbar nur geschehen, wenn diese Gefäſsbezirke aus der allgemeinen Cirkulation vorübergehend je nach Bedürfnis ausgeschaltet werden, und das wiederum kann nur durch ganzen oder teilweisen Abschluſs der Venen erfolgen. Hierfür sind die Muskelnetze in ihren Wandungen und noch mehr die Sphinkteren bestimmt / (Paul Mayer 417, 1888).

/ Die Netze, welche das Innere des Darmes bei den Plagiostomen bedecken, liegen in dem subperitonealen Gewebe. Von seinem Eintritt in die Bauchhöhle an ist der Ösophagus mit einem Lymphgefäſsnetz bedeckt; die Lymphgefäſse sind 0,1—1 mm breit bei Torpedo; bei den Rajen, Trygon und Squatina sind sie etwas breiter. Sie vereinigen sich, um an jeder Seite des Ösophagus einen oder zwei 1—3 mm breite Gänge zu bilden, welche in den oberen Magensinus münden. Der Ösophagus ist verbunden mit einem Lymphgefäſsnetz, welches aus dicken variikösen Stämmen mit engen Maschen besteht.

Der weite Teil des Magens besitzt weite Lymphgefäſse, deren Maschen abgerundete Winkel zeigen. Die aus diesen hervorgehenden Ausführgänge enden entweder in den oberen Magensinus oder in von Robin beschriebene Ösophagealgänge.

Der enge Teil des Magens besitzt ein feines, weites Lymphgefäſsnetz, welches regelmäſsige Maschen bildet. Die Gänge münden in einen Lymphsinus, welcher die Arterie und Vene umgiebt, die vom konvexen oder unteren Rand des engen Magenteils ausgeht.

Klappendarm: Die Lymphgefäſse sind eng und bilden enge Maschen.

Die Lymphgefäſse der Kloake und des Endes des Klappendarmes sind voluminöser als die des übrigen Darmes.

Über die ältere Litteratur Fohmann, Monro und weitere Arbeiten Robins vergleiche Robin / (Robin 413, 1867).

/ Eine neuere, eingehende makroskopische Beschreibung der Lymphgefäſse des Darmes (Raja) findet sich auch bei Sappey / (Sappey 410, 1880).

### Squalides.

/ Die bei den Rajidae so reichlichen Sphinkteren fehlen bei den Squalidae vollständig / (Sappey 410, 1880).

### Rajides.

/ Lymphscheide der Gefäſse: Monro und Fohmann sahen diese Lymphgefäſse auch schon. Leydig fiel es auf, daſs die Gefäſse am Magen und Darm von einer sehr starken grauweiſsen Scheide umgeben seien. Er betrachtet letztere als Lymphgefäſs und lieſs von dessen Innenwand an die Tunica adventitia des Blutgefäſses, „wahrscheinlich der Befestigung halber“, von Stelle zu Stelle Querfäden gehen. Sappey findet die Blutgefäſse von Lymphgefäſsen dicht umsponnen, welche miteinander allerorten anastomosieren. Paul Mayer selbst findet: An der Magen- oder auch Darmwand bilden Arterie und Vene eine starke, auf dem Querschnitte elliptische oder halbkreisförmige Hervorragung (siehe Fig. 219), die nach der Leibeshöhle zu vom Coelomepithel überzogen ist und innen neben den genannten Gefäſsen von zahlreichen Räumen durchsetzt wird. Diese sind gleich der Vene mit Epithel

ausgekleidet und stehen alle miteinander in Verbindung. Robin meldet genauer als Sappey die Mündungen dieser Gefäfse ins Blutgefäfssystem. (Chylusgefäfse, Robin; Lymphscheide, Paul Mayer). Dieselben geben Zweige ab; ob dieselben bis in die Zotten der Schleimhaut vordringen, konnte Paul Mayer nicht ermitteln. Die Frage nach der Existenz eines eigenen Chylusgefäfssystemes bleibt daher offen.

Sphinkteren finden sich sowohl an „Chylusgefäfsen“ (Lymphscheiden) als auch an Venen und an Arterien; oft besitzen eine Arterie und die Vene daneben einen gemeinschaftlichen Sphinkter (Darm, Magen, Gallenblase)/ (Paul Mayer 417, 1888).

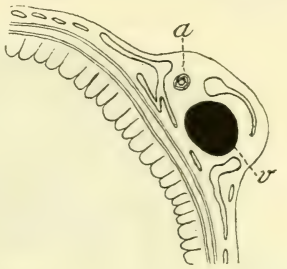


Fig. 219. **Zur Veranschaulichung der grofsen Gefäfse und ihrer „Scheide“ am Darm von Raja punctata.** Die Sphinkteren sind, weil zu klein, nicht angegeben. *a* Arterie; *v* Vene. Darmwandung schematisiert. Vergröfserung ca. 7/1. Nach Paul Mayer 417, 1888.

### Raja clavata und punctata.

/ Auf die äufsere Muskelschicht mit ihren Gefäfsen folgt eine Lage lockeren Bindegewebes mit dichteren Fasern darin und dann eine Muscularis mucosae. Diese ist es denn auch, welche sich in die Spiralfalte fortsetzt.

Bei Raja punctata fehlen Sphinkteren; bei Raja clavata sind sie enorm entwickelt, besonders angehäuft im Bindegewebe und der Muscularis mucosae/ (Paul Mayer 417, 1888).

## Teleostier.

### Cyprinoiden (Tinca, Chondrostoma, Squalius).

/ Die Formation der Lymphgefäfse (siehe Fig. 220 und 221) hat ihre Centra in den kammartigen Schleimhauterhabenheiten, indes in den Zwischenräumen nur kleine Stämmchen zur Ansicht gelangen, welche mit dem Blutgefäfsbündel von Kamm zu Kamm fortziehen und sich in der tiefen Lage der Mucosa zu ableitenden Stämmchen sammeln, welche mit den Blutgefäfsstämmchen durch die Ringfaserschicht nach aufsen sich begeben.

In den Kämmen findet sich allenthalben ein Netz, welches sich

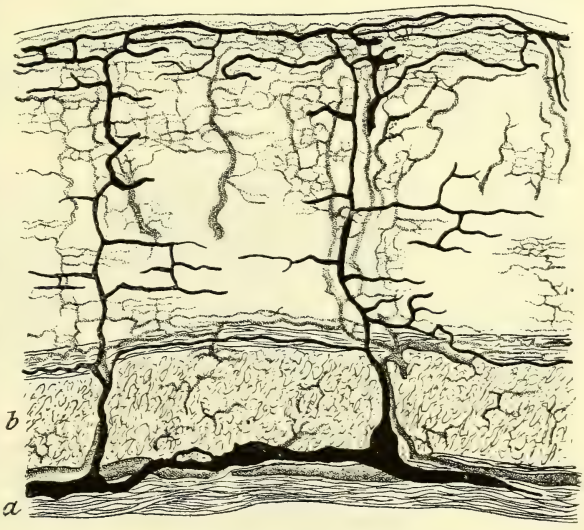


Fig. 220. **Kammartiges Schleimhautblatt aus der oberen Darmhälfte von Chondrostoma nasus.** Lymphgefäfse schwarz, Blutgefäfse gekörnt. *a* Muskulöse Längsfaserschicht des Darmrohres; *b* die quere Muskelschicht. Nach Langer 3329, 1870.

am Saume der Kämme in kleinen Arkaden abschliefst. Blind endigende Ausläufer (Lota, Melnikow) hält Langer für unvollständig injiziert.

Das Lymphgefäfsnetz bildet zwei Lagen, welche die Venenwurzeln umgreifen, während das Netz der feineren Blutkapillaren der Oberfläche zu liegt. Schematisch aufgefafst besteht daher jede Kammleiste aus folgenden Schichten: der Muscularis mucosae, dem feinen kapillaren Blutgefäfsnetze, dann dem Lymphgefäfsnetze, endlich den Kerngebilden, nämlich den feinen Stämmchen der Arterien und dem groben Netze der Venenwurzeln, welche durchsetzt werden von den Arterien und Venenzweigchen des peripherischen Kapillarnetzes und von den Lymphröhrchen, welche beide Netzlagen miteinander verbinden.

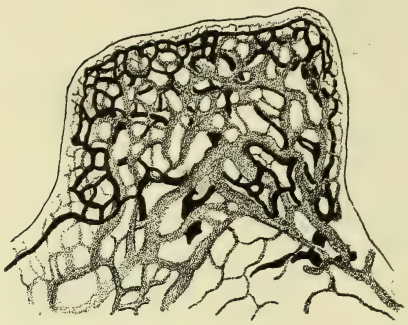

Fig. 221. **Zottenartiges Schleimhautblatt aus dem Enddarm von Chondrostoma nasus**, mit dem injizierten, aber nicht geschwellten Netze der Venenwurzeln (grau) und dem Netze der Lymphgefäfse (schwarz). Nach Langer 3329, 1870.

Der beschriebene Befund betrifft besonders die Schleimhautformationen des unteren Darmes. Im obersten Darme geht die Verteilung der zum Kammrande aufsteigenden Lymphröhrchen nicht nach dem Schema dendritischer Ramifikationen vor sich, sondern besteht in der Abgabe von horizontalen Ästchen, welche aus dem Netze hervorgehen.

Übergänge von Lymphgefäfsen in Venen fand Langer im Bereich des Darmes nicht / (Langer 3329, 1870).

### Gadus lota.

/ Die Lymphgefäfse der Serosa des Dünndarms (siehe Fig. 222) begleiten die Blutgefäfse, wie dies schon Fohmann für einige Fische hervorgehoben hat. Jeder Arterienstamm wird von einem Paar Lymph-

Fig. 222. **Längsschnitt durch den Dünndarm von Gadus lota** (Aalquappe); schwarz sind die Arterien, quergestreift die Venen und gekörnt die Lymphbahnen; *a* sind die Schleimhautauswüchse und *b* die Darmdrüsen. Nach Melnikow 3838, 1867.

stämmen begleitet, die durch eine Reihe von Anastomosen, welche auf der Arterie liegen, verbunden sind und zuweilen so nahe aneinander rücken, dafs die Arterie fast scheidenförmig von ihnen umgeben wird, also ähnlich dem Verhältnisse, wie es z. B. STANNIUS beim Stör und bei den Rochen beobachtete. Die Serosavenen folgen bald dem einen, bald dem anderen der paarigen Lymphgefäfse.

In der Muscularis haben die Lymphbahnen dasselbe Verhalten zu den Blutgefäfsen wie in der Serosa.

In der Mucosa ist die Verbreitungsart der Lymphgefäfse dieselbe wie bei den Säugetieren. Die kammartigen Auswüchse der Mucosa beherbergen, ähnlich wie die Zotten der Säuger, die blinden Endungen der Chylusbahnen. Unter den Basen dieser Auswüchse bilden die ausgetretenen Chyluskanäle, ähnlich wie unter den Basen der Darmzotten bei einigen Säugern, ein horizontal ausgebreitetes Netz um die Drüsen herum. Von diesem Netze aus treten, ebenfalls wie bei den Säugern, recht starke Bahnen mehr oder weniger senkrecht gegen die Submucosa hin, um sich in das hier befindliche, höchst dichte Netzwerk der Chylusgefäfse einzusenken.

Bezüglich der Anfänge der Chylusbahnen in der Schleimhaut vermag MELNIKOW positive Thatsachen nicht anzugeben, doch ist er geneigt, an die Existenz von freien Räumen zwischen den Bindegewebsbündeln der Schleimhaut zu glauben. Diese Räume können mit den Zottenparenchymgängen der Säuger (BASCH) verglichen und als die ersten Chyluswege bezeichnet werden / (Melnikow 3838, 1867).

## Amphibien.

/ Dünndarm. Auf Grund seiner Untersuchungen an der Kröte und an Rana esculenta und temporaria kommt LANGER zu folgendem Resultat. (Siehe Fig. 223—226.) Die Lymphwege des Dünndarmes durchziehen in der Gestalt eines Netzes das Innere aller zottenartigen Erhabenheiten der Schleimhaut. Variabel in der Dicke der Röhrchen,

Fig. 223. **Zwei zusammenhängende LANGERsche Zotten aus dem Anfangsstück des Dünndarmes von Rana temporaria**, mit stellenweise vollständig injizierten Lymphgefäfsen; stellenweise sitzen kleine Extravasatenherde. Vergröfserung 27-fach. Nach LANGER 8218, 1866.

bleibt sich das Netz darin konstant, dafs es eng geschürzt ist. Wenn es auch innerhalb eines gröfseren Zottenblattes in stärkere Röhrchen übergeht, so nimmt es dieselben in sich auf und nimmt dadurch ein schwellnetzartiges Aussehen an; in dünnen Blättchen oder Abschnitten gröfserer Blätter breitet es sich nur nach der Fläche aus. Es rückt bis nahe an die Oberfläche, bis nahe an das kapillare Blutgefäfsnetz, welches in einer nicht dicken Schicht von adenoider Substanz unter-

gebracht ist und von dem Lymphgefäfsnetze durch eine dünne Schicht geschieden bleibt, in welcher sich die zarten Muskelfasern befinden. Diese letztere Schicht bildet somit die sichtbare Grenzschicht der

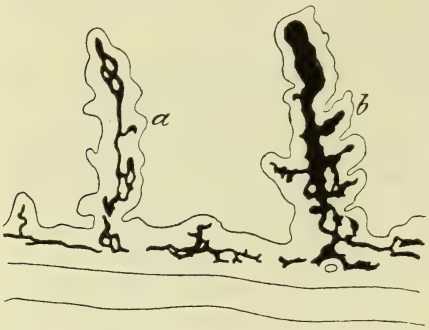


Fig. 224. **Zwei durchschnittene Zottenblätter** (*a* und *b*) **der Rana temporaria**, um die daran befindlichen variablen Nebenblättchen und Teile des verzweigten Lymphnetzes zu zeigen. Vergrößerung 36fach. Nach Langer 8218, 1866.

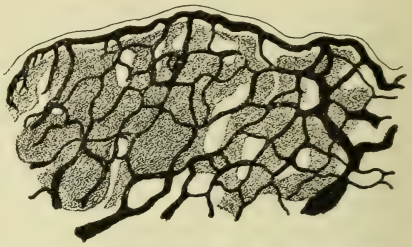

Fig. 225. **Isolierter Zottensaum mit randständigen kleinen Lymphgefäfsen und Blutkapillaren vom Frosch;** auch das längs dem Saume fortlaufende kleine terminale Lymphröhrchen ist zu sehen; dasselbe ist in den Winkel eingeschoben, welchen das Randgefäfs mit den beiderseits abgehenden kapillären Zweigchen darstellt. Blutgefäfse schwarz, Lymphgefäfse gekörnt. Vergrößerung 50fach. Nach Langer 8218, 1866.

Lymphwege, umgiebt aber deren Netz nicht nur als Ganzes, sondern dringt, in Balken aufgelöst, auch in alle Lücken des Netzes ein, ganz in der Art, wie die Trabekel eines Schwellkörpers. Nicht unwahrscheinlich ist es Langer, dafs sich auch die Adenoidschicht nach innen zu auflöst und innerhalb dieser Balken, wenigstens der gröfseren, in die Netzlücken der Lymphwege eindrängt. In diesem Fall wäre dann das Zottenparenchym mit beiden wesentlichen Gewebsbestandteilen im Innern der Zottenblätter in Balken aufgelöst und würde in solchen die Netzlücken der Lymphwege durchziehen. Mit Beziehung auf die Lymphwege müfste man aber dann sagen, dafs sie es sind, welche das Parenchym durchziehen.

Fig. 226. **Ein Schleimhautstück aus der oberen Hälfte des Dünndarmes von Bufo variabilis**, mit injizierten Lymphgefäfsen der Langerschen Zotten. Vergrößerung 27fach. Nach Langer 8218, 1866.

Ein Vordringen der Lymphwege über die kapillare Blutgefäfsschicht hinaus hat Langer nie beobachtet. In der unteren Hälfte des Dünndarmes setzt sich das Flächennetz der Schleimhaut gleichfalls in die Schleimhauterhabenheiten fort und ballt sich in denselben, zeigt also wieder enge, aber mehr lineare Spalten, die nach der Länge der Falten geordnet sind.

Dickdarm: Langer findet bei Kröte, Rana esculenta und temporaria: Wie im Dünndarm sind auch hier die Erhabenheiten der Schleimhaut Träger eines geballten Netzes und die Zwischenräume eines nach der Fläche ausgebreiteten Gitterwerkes. Das Abweichende liegt nur in dem netzförmigen Zusammengehen der Leistchen und den grübchenförmigen Zwischenräumen. Man findet daher netzförmige Züge eines geballten Lymphgefäfsnetzes, von welchen dann in den Zwischenräumen ein Netz abgeht, das die Grübchen in Körbchenform umfafst.

Die Blutkapillaren sind den Lymphgefäfsen aufgelagert, so dafs demnach zwei ineinander eingeschaltete Netze jedes Grübchen umfassen. Da die gröfseren Blutgefäfsstämmchen längs den Basen der Schleimhautleistchen fortziehen, so werden auch sie, von oben aus betrachtet, von dem Lymphgefäfsnetze umlagert erscheinen. Mit Abnahme der Höhe und Zahl der Leistchen gegen den After hin verflacht sich auch das Lymphgefäfsnetz im Zuge nach abwärts. So kommt es denn, dafs das Lymphgefäfsnetz am untersten Ende des Rectum als bloſses Flächennetz in ein ähnliches der Kloake übergeht / (Langer 8218, 1866).

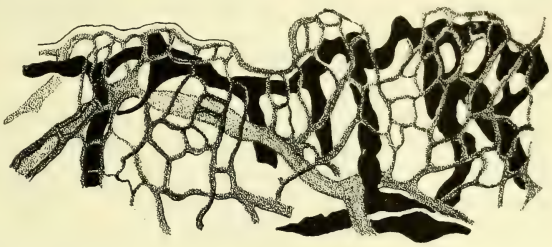

Fig. 227. **Eine Zottenleiste unweit der Mitte des Dünndarmes von Salamandra maculata.** Lymphgefäfse schwarz, Blutgefäfse grau. Das gröfsere Blutgefäfs ist eine Vene. Nach Levschin 3436, 1870.

Fig. 228. **Zwei zusammenhängende Zotten aus dem Anfangsstück des Dünndarmes von Salamandra maculata.** Lymphgefäfse schwarz, Blutgefäfse grau. Nach Levschin 3436, 1870.

Salamandra maculosa.

/ Die Lymphröhren des ganzen Dünndarmes geben, bevor sie die Muscularis durchbrechen, Zweige an die Oberfläche, welche in ein Maschennetz zerfallen und sich mit den subserösen Blutgefäfsen verstricken. Dann gelangen sie in die Submucosa, häufig paarweise eine Strecke weit die Arterienstämme begleitend. Darauf lösen sie sich in Zweige auf, welche bald paarweise an den Basen der Leisten entlang ziehen und sich daselbst den Blutgefäfsen, darunter auch den in gleicher Richtung verlaufenden Venenwurzeln, anschliefsen. In den Furchen zwischen den Leisten finden sich quere und schiefe Nebenzweige, welche die Längsgefäfse untereinander vereinigen, wodurch ein grofsmaschiges Netz zu stande kommt. Es kommt vor, dafs von stärker ausgeweiteten Knotenpunkten des Netzes dünnere Röhrchen, 3—4 an der Zahl, radienförmig abgehen.

Dieses Lymphgefäfsnetz (siehe Fig. 227 und 228) wird von dem Blutgefäfsnetz und von den Drüsen überlagert. Nur in den drüsenlosen Kämmen der Leisten treten feinere Lymphröhrchen bis nahe an die Oberfläche heran. Sie bilden dort eine an den Kämmen fortlaufende Anastomosenkette.

Am Übergange zum Mastdarm sind die Wülste der Falten ihrer ganzen Breite nach von dem Lymphnetze überdeckt / (Levschin 3436, 1870).

Rana.

/ Am Froschdarm finden sich entsprechend den beiden Ramifikationsbezirken der Blutgefäfse (siehe diese) auch zwei Bezirke im Lymphgefäfssystem; es giebt einen oberflächlich liegenden, der zwischen das Peritoneum und die muskuläre Längsschicht eingeschaltet ist, also einen subserösen, und einen tiefer liegenden, der Schleimhaut zugewiesenen, mucösen. Beide stehen miteinander in Kommunikation durch Rami perforantes.

Die subserösen Lymphgefäfse des Froschdarmes hat bereits Panizza dargestellt; richtiger wurden sie von Rusconi abgebildet. Eine neuere Abbildung derselben findet sich bei v. Recklinghausen 4557, 1862. Gesehen hat sie auch Auerbach 756, 1865. v. Recklinghausen läfst jedoch die feineren Röhrchen zwischen Ring- und Längsmuskelschicht eingeschaltet sein, während Auerbach wie Langer das Netz ganz in die subperitoneale Schicht verlegt / (Langer 8218, 1866).

/ An der Serosa des Darmes zeigt sich ein zierliches Netzwerk von sehr grofser Regelmäfsigkeit, welches durch dickere, paarige, die gröfseren Blutgefäfse begleitende Stämme in einzelne Abteilungen zerfällt; nur die gröfseren Äste liegen aufserhalb der Muskelschicht; die mittleren und kleineren liegen zwischen der cirkulären und longitudinalen Lamelle der Muscularis ausgespannt. Der letztere Teil des Netzes, dessen Maschen relativ grofs sind, alterniert ziemlich regelmäfsig mit dem Balkenwerk der Blutkapillaren, dessen Maschen etwas enger sind. Die kleineren Lymphgefäfszweige sind meist doppelt so breit wie die Blutkapillaren, doch sinken die feinsten bisweilen noch unter letztere hinab.

Die Lymphgefäfse der Submucosa und der Mucosa bilden ein sehr dichtes und unregelmäfsiges Netzwerk; in der Submucosa sind aufserordentlich weite Stämme vorhanden.

Im Lymphgefäfsnetz der Muscularis des Froschdarmes liefsen auch noch die kleinsten Stämmchen das Epithel erkennen; das Netzwerk der Lymphgefäfse war nur wenig weitmaschiger als das der Blutgefäfse / (v. Recklinghausen 4557, 1862).

/ Die Lymphkapillaren sind als Netze angeordnet in der Schleimhaut des Darmkanals.

In der Serosa des Darmkanals korrespondieren die beiden in eine Ebene gebrachten Netze (Blut und Lymphe) einander beinahe vollständig, so dafs sich stets je eine Blut- und eine Lymphkapillare aneinander anschliefsen. In der Serosa des Darmes können jedoch zwischen den beiden Röhrchen selbst gröfsere Zwischenräume bleiben.

Die Lymphkapillaren besitzen innen von Epithelien ausgekleidete Wandungen.

Die Gaumenkapillaren bilden wahre Divertikel, welche sich beim Frosch bis an den Mageneingang herab vorfinden, bei der Kröte aber schon oben in der Mundhöhle von kapillaren Schlingen ersetzt werden.

Aus der Zusammenfassung Langers (welche sich auf seine Resultate für Darmkanal, Haut, Gaumen, Zunge, Ovarium, Harnblase, Eileiter u. a. erstreckt) entnehme ich als allgemeingültig speciell für Darmtractus: Von einer Invagination der Blutröhren in die Lymphkanäle ist nirgends etwas zu sehen. Die Ramifikation der Lymphgefäfse geschieht in dendritischer Weise; an den Ramifikationsstellen laufen die Äste übereinander weg, und in solchen Fällen, wo ein Blutgefäfs mitten zwischen zwei Lymphgefäfse zu liegen kommt, stehen diese beiden letzteren durch anastomotische Äste, die wie Brücken über das fortlaufende Blutgefäfs gelegt sind, mitunter sogar einigemal miteinander in Verbindung. Aus den feinen Lymphgefäfsstämmchen geht ein System von feinen Röhrchen hervor, welches als kapillares Lymphgefäfssystem aufzufassen und zu benennen ist / (Langer 3327, 1867).

## Aves.

/ Cl. Bernard hat im 2. Bande seiner Leçons de physiologie experim., Paris 1856, die Wirbeltiere in zwei Gruppen geteilt: Die eine: Menschen und Säugetiere, bei denen die Lymphgefäfse des Darmes wirkliche Chylusgefäfse sind, d. h. der Fettresorption vorstehen, — alle diese haben ein geschlossenes Pfortadersystem. Die andere: Vögel, Amphibien, Fische. Hier sind nicht die Lymphgefäfse, sondern die Venen des Darmes das Organ der Fettresorption, d. h. sie haben (physiologisch gesprochen) keine Chylusgefäfse, und immer kommuniziert hier das Pfortadersystem mit der Hohlvene.

Basslinger bezeichnet die Ansicht für unrichtig, weil Chylusgefäfse ganz mit demselben Inhalt wie bei Menschen und Säugetieren in der Darmwand der Vögel vorkommen (Ente, Gans) / (Basslinger 859, 1858).

## Mammalia.

### Bos taurus.

/ Dünndarm des Kalbes: Die Zotten sind schlanker und länger als beim Schaf. Die Mehrzahl der Zotten enthält nach Teichmann ein oder zwei Chylusgefäfse; nach Frey dagegen sollen zwei Chyluskanäle höchst selten vorkommen. Bisweilen kommen gabelig geteilte Zotten vor mit dem gleichen Verhalten des Chyluskanals. Unter der Basis der Zotten entsteht durch die Verbindung der ausgetretenen Chylusgefäfse um Gruppen Lieberkühnscher Drüsen herum ein horizontal ausgebreitetes Netz ziemlich weiter Chyluswege. Von diesem treten ebenfalls starke Bahnen mehr oder weniger senkrecht nach unten gegen die Grenze von Schleimhaut und Submucosa hin, um in das hier befindliche, höchst dichte Netzwerk sehr weiter Chylusgefäfse sich einzusenken, wie letzteres auch bei Teichmann beschrieben steht.

In der Submucosa findet sich das bekannte, horizontale Netzwerk klappenführender, verhältnismäfsig enger Gefäfse (von Teichmann) beschrieben / (Frey 6678, 1863.)

/ Das Chylusgefäfs der Dünndarmzotte beim Kalb wird von einer Membran ausgekleidet, die aus grofsen Plattenepithelien besteht und keine gröfseren Öffnungen besitzt. Es spricht dies nach Brand dafür, dafs die Chylusmoleküle die platten Zellen der Chyluswand infiltrieren, von da in den centralen Chylusraum austreten und sich hier ansammeln / (Brand 1215, 1884).

/Colon des Kalbes: Die Lymphgefäfse verhalten sich ähnlich wie beim Schaf.

### Ovis aries, Schaf.

Colon. Es findet sich ein tieferes, in der Submucosa gelegenes und ein höheres, der Mucosa eingelagertes Netzwerk; beide verbinden Gänge. Das submucöse Netzwerk führt noch Klappen, das in der Mucosa gelegene nicht mehr. Die Maschen des hohen Netzwerkes umschliefsen eine wechselnde Menge von Drüsenschläuchen. Aus dem hohen Netzwerk ziehen blindsackartige Endäste nach oben, etwa 20 auf 3 qmm/ (Frey 2107, 1863.)

### Lepus cuniculus, Kaninchen.

/Dünndarm. v. Recklinghausen fand in den Lymphgefäfsen der Darmzotten der Kaninchen nach der Injektion einer Silberlösung ein deutliches Epithel. Die meisten Zotten bei diesen Tieren besitzen (ähnlich denen des Menschen, des Kalbes) ein einziges, sehr weites Chylusgefäfs; nur an wenigen finden sich zwei, selten drei, dann meist an der Zottenspitze miteinander zu Schlingen verbunden/ (v. Recklinghausen 4557, 1862).

/Es findet sich ein spärliches Netzwerk enger, klappenführender subseröser Lymphgefäfse. Dann findet sich ein submucöses Netz starker Lymphkanäle ohne Klappen. Daraus entspringen unmittelbar die Chyluswege der einzelnen Darmzotten. Die Chyluskanäle sind häufig einwurzelig, selten zwei- und dreiwurzelig; selten zerfällt in einwurzeligen Darmzotten der Chyluskanal in zwei oder drei parallel laufende Kanäle, welche dann oben wieder zusammentreten/ (Frey 6678, 1863).

/Die Chylusgefäfse sind im Darm verhältnismäfsig weit und klappenlos; erst im Mesenterium bekommen sie Klappen. Der Darm führt auch wahre Lymphgefäfse, die ein oberflächliches Netz in der Serosa bilden und mit den Chylusgefäfsen peripherisch nicht kommunizieren. Diese Lymphgefäfse ergiefsen ihren Inhalt in mit Klappen versehene Abzugsröhren, welche direkt, ohne selbst mit den in der Darmwand verlaufenden Chylusgefäfsen in Verbindung zu stehen, mit den klappenführenden Gefäfsen des Mesenteriums kommunizieren.

Chylusgefäfse, die auf und im Muskellager liegen: Nach aufsen von den beiden Blutgefäfsen liegt auf jeder Seite je ein Chylusgefäfs, und ein drittes liegt zwischen denselben. Die äufseren und das mittlere Chylusgefäfs anastomosieren. An den Teilungsstellen entstehen 6 Chylusgefäfse, welche den 4 Blutgefäfsen entsprechen. Blut- und Chylusgefäfse überkreuzen sich an den Teilungsstellen, so dafs es den Anschein erregt, als wären die Blutgefäfse in die Chylusgefäfse eingescheidet. Brücke 537, 1854 meinte, dafs die Blutgefäfse scheidenartig von den Chylusgefäfsen umschlossen seien. Frey 6678, 1863 sagt, dafs die Einscheidung nicht die Regel sei; vielmehr findet er meistens ein Nebeneinander. — v. Winiwarter findet, dafs die Blutgefäfse nirgends frei in einem Lymphsack liegen, sondern die drei begleitenden Chylusgefäfse anastomosieren nur wiederholt. In allen Chylusgefäfsen lassen sich durch Versilberung Endothelzeichnungen nachweisen.

In der Submucosa trennen sich die Chylusgefäfse von den Blutgefäfsen, werden bedeutend schmäler und bilden ein viel weitmaschigeres Netz als die Blutgefäfse.

Die Chylusgefäfswurzeln kommunizieren mit denen benachbarter Zotten, und es entsteht dadurch ein am Grunde der Zotten verlaufendes Netzwerk von Chylusstämmen, aus welchem Netz die eigentlichen Chylusgefäfse der Submucosa entspringen. Dieses Netz ist von den eigentlichen Chylusgefäfsen der Submucosa zu unterscheiden, weil dieses Netzwerk der Schleimhaut selbst angehört, weil diese Gefäfsstämme bedeutend weiter sind und schon als der Beginn der Zottenräume anzusehen sind. Die Gestalt des eigentlichen Zottenraumes ist sehr mannigfaltig. Bei pfeilspitzförmigen Zotten ist er gewöhnlich dreieckig und setzt sich nach abwärts in mehrere Trichter (Chylusstämme) fort. Häufig ist, dafs der Zottenraum die Gestalt eines Hufeisens hat. Zottenräume und Chylusgefäfswurzeln werden von Endothelzeichnungen ausgekleidet. Dieselben setzen sich in das an der Basis der Zotten befindliche Netz von Chylusstämmen und aus diesen in die Chylusgefäfse der Submucosa fort. An vielen Stellen zeigen sich in den Endothelzeichnungen schwarze Punkte und Kreise mit einem hellen Zentrum. Diese Bildungen, welche schon His 2735, 1863 sah, sind die in neuerer Zeit von Arnold (Virch. Arch. B. 58) nachgewiesenen sogenannten Stomata.

Vom Zottenraum, sowie von den Balkenräumen aus tritt die Injektionsmasse allenthalben in das Parenchym ein, und zwar, wie Winiwarter damals annahm, in präformierte Räume, welche die Zellen des Parenchyms maschenförmig umschliefsen / (v. Winiwarter 5912, 1877).

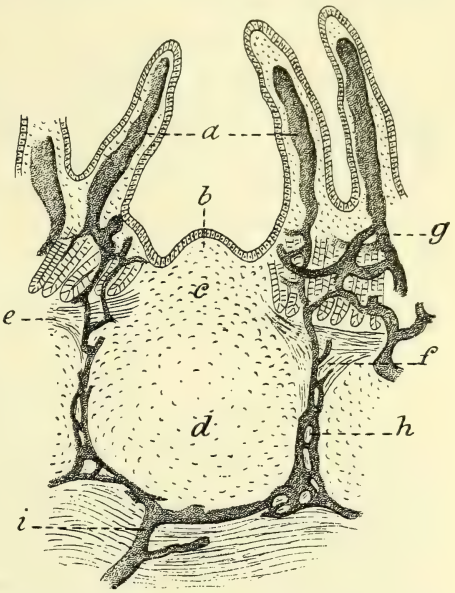


Fig. 229. **Vertikalschnitt durch den Eingangsteil des Blinddarmes der Katze mit zottenführender Oberfläche** (Katze?). *a* Zotten mit den Chylusgefäfsen; *b* Noduluskuppe; *c* verbindende noduläre Substanz; *d* Nodulusgrund; *e* Muscularis mucosae; *f* bindegewebige Scheidewand zwischen den Noduli; *h* Umhüllungsraum; *i* Lymphgefäfs der Submucosa. Nach Frey 2113, 1863.

Beim Kaninchen hat das grofse Chylusgefäfs der cylindrischen Zotte Ampullenform. Es steht durch mehrere (oft 4 bis 6) Gefäfse mit dem Lymphgefäfs der Mucosa in Verbindung. Die Entstehung des centralen Chylusgefäfses denkt sich Ranvier durch Verbindung mehrerer Chylusgefäfse, etwa so, dafs man sich die blattförmige Zotte der Ratte cylindrisch werdend denkt, bis sich die Lymphgefäfse berühren und verschmelzen / (Ranvier 8261, 1896).

/ Chylusbahnen der Peyerschen Noduli. Die absteigenden Chylusbahnen bilden in der follikulären Verbindungsschicht ein dichtes, unregelmäfsiges Netzwerk. Dasselbe mündet entweder in den den Grundteil des Nodulus umgebenden lymphatischen Raum oder steigt bis zur Submucosa abwärts zu stärkeren Bahnen sich vereinigend, um mit den Lymphwegen, welche von den Noduli wegführen, sich zu den submucösen lymphatischen Kanälen zu verbinden. (Siehe Fig. 229.)

Frey vertritt die Ansicht, daſs die Lymphbahnen der specifischen Gefäſswandung entbehren. Nach den Schilderungen Freys wird der Peyersche Nodulus mit seinem oberen Kuppenteil ganz dem lymphatischen Strom entrückt, während seine Mittelpartie von zahlreichen Lymphbahnen umzogen wird, und der Nodulusgrund von Lymphe ganz umspült werden kann. Die Chylusgefäſse der modifizierten Darmzotten auf den Wällen stellen das System der Vasa inferentia her; der Nodulusgrund wird von letzteren nach Passage der Verbindungsschicht umzogen, wie die Alveole einer Lymphdrüse. Die Gänge der follikulären Verbindungsschicht besitzen dagegen eine gewisse Eigentümlichkeit. Als vasa efferentia erscheinen die in das submucöse Gewebe ausmündenden Ströme / (Frey 2113, 1863).

Cavia cobaya, Meerschweinchen.

/ Die Wand des Lymphbehälters der Zotte besteht aus einer einfachen Lage sehr platter, oft unregelmäſsig konturierter Zellen von 0,0128—0,016 mm Durchmesser, mit 0,008—0,011 mm groſsen ovalen Kernen / (Graf Spee 341, 1888).

Colon: Die zwischen den Schlauchdrüsen des Colon gegen die Oberfläche aufsteigenden Lymphgefäſse sind weit einfacher und sparsamer als beim Kaninchen. Querschnitte ergaben, daſs 10, 15, 20 und mehr Drüsenmündungen zwischen je zweien der aufsteigenden Lymphgefäſse vorzukommen pflegen. Die Form der letzteren ist kürzer, dicker als beim Kaninchen / (Frey, 2107, 1863).

Mus decumanus.

/ Das Hauptlymphnetz liegt in der Submucosa. Dieses Netz besteht ganz aus Lymphkapillaren (Gefäſse ohne Muskelwand, ohne Klappen und mit charakteristischem Endothel, das aus gezähnten Zellen besteht). Die Lymphstämme, welche in den Gefäſsstrahlen des Mesenteriums ziehen, haben z. B. dagegen Klappen, eine wohlausgebildete Muscularis und ein Endothelium, ähnlich dem der Venen. Diese Unterscheidung zwischen den Lymphstämmen und den Lymphkapillaren ist eine fundamentale. Sie findet sich im ganzen Lymphsystem. Vom submucösen Lymphnetz gehen Gefäſse ab, welche die Muskelelemente der Muscularis mucosae vor sich her drängen, um sie in die Zotten zu führen, wo sie den Brückeschen Muskel bilden.

An der Basis jeder Zotte vereinigen sich die Lymphgefäſse und bilden eine Ampulle, welche Ranvier die basale Ampulle nennt; deren Längsachse ist perpendikulär zur Richtung des Darmes.

Die basale Ampulle teilt sich in 3, 4, 5—8 Lymphkapillaren, welche in die Zotte eindringen, untereinander anastomosieren und als handschuhfingerförmige Blindsäcke endigen. Bisweilen endigen sie in Schleifen.

Es findet sich also in diesen breiten Zotten der Ratte kein centrales Chylusgefäſs, sondern mehrere Chylusgefäſse, welche einen Plexus bilden und blindsackförmig oder in Schleifen endigen / (Ranvier 6762, 1894).

Canis familiaris, Hund.

/ Dünndarm. Mall findet, daſs von der Spitze des Centralkanals in den Zotten eine feine Röhre (Spitzenröhre) bis unmittelbar unter das Epithel der Zottenspitze vordringt (siehe Fig. 230). Der bauchig

Fig. 230. **Übersichtlich dargestellter Verlauf der Lymphgefäfse in der Schleimhaut des Dünndarmes vom Hund.** Die Zotten zeigen die centrale Höhle und die spiralige Spitzenröhre. Die aus dem Unterzottengeflecht geradlinig absteigenden Gefäfse bilden am Grunde der Krypten das Schleimhautgeflecht und ziehen von da entweder über die Nodulihaufen oder unmittelbar in die Tunica submucosa. Die Tunica muscularis hört vor den Noduli auf. Neben dem grofsen im Schnitt liegenden Nodulus (punktiert) ist ein weiterer hinter der Bildfläche liegend zu denken, der von dem gezeichneten dichten Maschennetze bedeckt wird. Nach Mall 3718, 1888.

erweiterte Centralkanal verjüngt sich gegen die Wurzel der Zotte hin in ein Gefäfs, welches als die etwas weitere, aber geradlinige Fortsetzung der Spitzenröhre gelten kann. An der Basis der Zotte spaltet sich das Lymphgefäfs unter einem spitzen Winkel in Äste, von welchen sich ein jeder mit einem gleichen des Nachbarn zu einem Bogen verbindet, dessen Konkavität gegen die Oberfläche der Schleimhaut hin gerichtet ist. Es entsteht so ein aus nur wenigen Maschen hergestelltes Geflecht. Aus jedem Bogen tritt gegen den Körper der Schleimhaut hin je ein Gefäfs hervor, welches geradlinig fortschreitet und öfter Zweige zu den nebenliegenden Röhren abgiebt. Kurz oberhalb der Muscularis mucosae löst sich jedes der Gefäfse in mehrfache Äste auf, welche durch ihre häufige Verbindung den sogenannten Plexus der Schleimhaut hervorbringen. Die Maschen desselben sind etwa viermal so weit als die des daselbst gelegenen Geflechtes der Blutkapillaren. Die Klappen, welche den Lymphgefäfsen bis dahin fehlten, treten nun auf. Die aus diesem Plexus hervortretenden Gefäfse durchbohren senkrecht die Muscularis mucosae, um sich in das weitmaschige, aus stärkeren Gefäfsen bestehende Geflecht auf der Submucosa aufzulösen. In diesen

Fig. 231. **Querschnitt durch den Dünndarm vom Igel.** Obj. Nr. 7 und Ok. Nr. 3. Hartnack (reduziert auf 9/10). *a* Kleine Arterie; *b* Basalmembran der Lieberkühnschen Krypten; *f* Epithel der blinden Enden der Lieberkühnschen Krypten; *g* Bindegewebe etwas gelatinöser Natur; *l* Lymphgefäfs in der Submucosa; *la* Chylusgefäfs, sich in *l* öffnend; *lu* Lumen der Lieberkühnschen Krypten; *m* Ringschicht der Muscularis; *mm* Muscularis mucosae; *s* Submucosa. Nach Carlier 6108, 1893.

Plexus münden kleinere Gefäfse aus den intermuskulären Lymphbahnen (aus denen aber auch ein gröfseres Sammelgefäfs nach aufsen durch die Längsschicht der Muscularis zieht) ein. Die Maschen des submucösen Geflechtes sammeln sich zu gröfseren Stämmen, die dann zu einem noch gröfseren Stamme vereinigt werden, welcher schliefslich an dem Ort nach aufsen unter den Peritonealüberzug tritt, an welchem die Blutgefäfse des entsprechenden Darmstückes die Muskelwand durchbrechen.

Verhalten der Lymphgefäfse an den Stellen der Schleimhaut, an welchen sich Noduli finden: Aus dem Innern der Noduli kommen zahlreiche Lymphgefäfse hervor, deren Fortsetzungen die Oberfläche desselben rings mit weitmaschigen Netzen umspinnen. Die Gefäfse dieses Netzes treten einerseits mit dem Plexus mucosus in Verbindung, zudem sich hier wie überall die aus den Zotten kommenden Gefäfse verschlingen. Anderseits, wo sich der Nodulus in die Submucosa einsenkt, verbinden sich die ihn umkreisenden Gefäfse mit dem gröbern Plexus der Submucosa.

Centralkanal der Zotte. Die Anwesenheit einer zusammenhängenden lückenlosen Auskleidung des Kanals durch steife und fest-

sitzende Endothelplatten erscheint zweifelhaft, wenn auch die Anwesenheit kerntragender Endothelplatten zuzugeben ist / (Mall 3718, 1888).

Erinaceus europaeus, Igel.

/ Im Centrum der Zotte findet sich ein einziges Chylusgefäfs und nicht ein reicher Plexus, wie dies M. WILLIAM (Transactions of British Association 1885, p. 1078) beschreibt. Am freien Ende dehnt es sich knopfförmig aus; es wird von Endothelzellen ausgekleidet, deren Kerne oft zu sehen sind. Das Chylusgefäfs durchbricht die Muscularis mucosae und öffnet sich in ein weites Lymphgefäfs in der Submucosa (siehe Fig. 231). CARLIER weist auf die von FOSTER betonte Möglichkeit hin, dafs die Muscularis mucosae ein Zurückfliefsen verhindern kann. Jede Zotte besitzt eine Hauptarterie, welche die Muscularis durchbricht / (Carlier 6108, 1893).

Mensch.

/ HENLE 7406, 1837 beschreibt in den schmalen Zotten des Menschen eine einfache Höhlung, welche an der Spitze blind, zuweilen etwas kolbig erweitert anfängt.

Diesen Beobachtungen widersprechen Angaben von KRAUSE 235, 1837, nach welchen der Kanal in den Darmzotten erst in der Mitte der Zotten durch das Zusammentreten mehrerer kleiner Saugadern entsteht.

HERBST möchte fast vermuthen, dafs eine Verwechslung der zahlreichen in der Zottensubstanz befindlichen, aber nicht zu den Saugadern gehörenden Gefäfse stattgefunden hat / (Herbst 7721, 1844).

/ Es finden sich nur ein oder zwei Chylusgefäfse; das letztere ist das Seltenere / (Teichmann 327, 1861).

/ An der Basis der Zotte bemerkt man unter Umständen eine bauchige Erweiterung des Chylusgefäfses, welche unter dem Namen der LIEBERKÜHNschen Ampulle bekannt ist.

In den breiteren Zotten des Menschen kommen nicht selten zwei oder auch drei Chylusgefäfse vor, welche durch Queranastomosen zusammenhängen. Ein der letzteren Anordnung ähnliches Verhalten beschrieb auch v. WINIWARTER für das Kaninchen / (Toldt 5569, 1888).

/ Schon in dem auf der Muscularis mucosae gelegenen tiefen Netze der Chylusgefäfse treten Klappen auf / (Böhm und v. Davidoff 7282, 1895).

## Lymphgewebe und Lymphzellen des Darmes.

Es wurde in einem früheren Kapitel dargethan, dafs das Bindegewebe der Mucosa des Darmes aus dem sogenannten retikulierten Gewebe besteht. Es wurde dort schon erwähnt, dafs dieses Gewebe reiche Einlagerungen von Wanderzellen enthält. Im folgenden sollen Vorkommen, Bedeutung und Entstehung dieser Wanderzellen und deren Beziehungen zum Bindegewebe der Mucosa geschildert werden. Wir werden finden, dafs bei niederen Vertebraten einfachere, bei höheren differenziertere Verhältnisse vorherrschen. Während wir bei niederen Vertebraten zwar auch Wanderzellen in grofser Zahl auftreten sehen, kommt es doch erst bei höheren Vertebraten zur Bildung von Noduli, jener Organe, welche wir nach Analogie der Vorgänge in den Lymph-

drüsen gelernt haben als hauptsächliche Bildungsherde für Wanderzellen anzusehen. Dementsprechend wird sich auch die folgende Schilderung gliedern.

### Lymphgewebe bei niederen Vertebraten.

/ Lymphatische Drüsen fehlen den Fischen; hierin stimmen sie mit der Schildkröte überein, weichen aber von den Vögeln ab, welche an den Gefäßen des Halses lymphatische Drüsen besitzen / (Monro 7536, 1787).

/ Bei Fischen und Reptilien fehlen Lymphdrüsen im Darm (vergl. jedoch Chimaera und Selachier) / (Leydig 563, 1857).

/ Schon Edinger beschreibt reiche Lymphzellenanhäufungen in der Mucosa des Fischdarmes. So sagt er von der Spiralklappe der Selachier: Das Bindegewebe der Mucosa ist reichlich von freien kleinen Rundzellen (Lymphkörperchen) durchsetzt. An einzelnen Stellen ist ihre Anhäufung sehr stark; man wird hier lebhaft an die Peyerschen Noduli des Säugetierdarmes erinnert, denen diese Zellhaufen auch homolog sind. Aus ihnen dringen massenhaft die kleinen Zellen herauf, durch das Bindegewebe hindurch, frei in das Darmlumen empor. Im Teleostierdarm finden sich in dem die in den Krypten verlaufenden Gefäße umspinnenden Bindegewebe zahlreiche freie Rundzellen (Lymphkörperchen) / (Edinger 1784, 1876).

/ Das Substrat der Darmschleimhaut enthält bei Platessa und Gobius ziemlich sparsame Leukocyten, bei anderen Arten dagegen ziemlich reichliche und bildet am Ösophagus von Trygon sogar das aus adenoidem Gewebe bestehende Leydigsche Organ / (Kultschitzky 3261, 1887 nach dem Ref. von Hoyer in Schwalbes Jahresbericht).

#### Selachier.

/ In der weißen Substanz, welche man bei Selachiern in ziemlich mächtiger Lage zwischen der Muskel- und Schleimhaut des Schlundes antrifft, sieht Leydig ein Analogon der Lymphdrüsen. Dieses Organ besteht aus einem Fachwerk von zartem Bindegewebe, gefüllt mit Kernen und Molekularkörnern. Die Substanz beginnt oben, wo die Längsfalten des Schlundes anfangen, und hört auf dort, wo der Schlund in den Magen übergeht / (Leydig 563, 1857). (Vergl. auch oben S. 44 ff.)

/ In der intermediären Portion zwischen Magen und Spiralklappe, welche bei den Selachiern ein wahres Duodenum darstellt, findet man muköse lymphoide Organe (Lamna cornubica und Torpedo). Sie bilden drei Formen:

1. Infiltrationen an der Basis der Lieberkühnschen Drüsen, welche sich zwischen diesen Drüsen fast bis zur Oberfläche erstrecken;
2. linsenförmige submuköse Haufen, ähnlich denen, welche im Magen des Menschen vorkommen;
3. wahre Noduli, an deren Oberfläche keine Drüsen vorkommen;
4. endlich kommen bei Lame spirale partielle Infiltrationen im Faltengerüst vor / (Pilliet 4310, 1890).

#### Chimaera monstrosa.

/ In einer weißen gelappten Masse, welche sich zwischen der Basis cranii und der Rachenschleimhaut findet, sieht Leydig den Lymphdrüsen analoge Bildungen / (Leydig 563, 1857).

**Teleostier.**

Salmo fario, Forelle.

/ Aufser der grofsen Anzahl der (schon durch Edinger bekannten) sich an das Epithel anschmiegenden Wanderzellen finden sich bei der Forelle zahlreiche gekörnte, sich mit Eosin tingierende Zellen in der Mucosa und in dem der Submucosa entsprechenden Abschnitt.

Die pigmentierten Wanderzellen, welche hier gleichfalls vorkommen, fand ich nur an einer bestimmten Stelle des Darmes; die Stelle ist etwa über 1—2 cm ausgedehnt und ca. 2 cm vom After entfernt bei Tieren von etwa 25—30 cm Länge. Es kommen die pigmentierten Wanderzellen etwa in derselben Häufigkeit wie beim Frosche vor / (Oppel 4145, 1890).

Cyprinoiden.

/ Die Unterschiede in Beziehung auf die Struktur der Schleimhaut in verschiedenen Darmabschnitten betreffen nur die Menge der eingelagerten Körperchen. Im drüsenlosen Magen finden sich mehr Körnchen wie überhaupt in den oberen Darmteilen, nicht nur im Innern der Schleimhautleisten, sondern auch in den Schleimhautlagen innerhalb der Zwischenräume zwischen den Kämmen, deren Gewebe dann ebenfalls gelockert erscheint / (Langer 3329, 1870).

/ Weit zahlreicher als bei der Forelle fand ich pigmentierte Wanderzellen im Darm mehrerer Arten aus der Familie der Cypriniden. Bei allen untersuchten Fischen lagen sie im Epithel und an der Basis desselben, sich mit der grofsen Zahl der hier befindlichen Wanderzellen an dieselbe anschmiegend. Einzelne fanden sich auch tiefer in der Submucosa / (Oppel 4145, 1890).

Chondrostoma.

/ In der tieferen Schicht der Mucosa finden sich granulierte kernartige Körperchen / (Langer 3329, 1870).

Cobitis fossilis.

/ Die Mucosa des Darmes ist mit zahlreichen Lymphzellen durchsetzt / (Lorent 11, 1878).

Amiurus catus.

/ Mucosa und Submucosa des Mitteldarmes sind oft so dicht mit Lymphzellen besetzt, dafs die fibrilläre Struktur des Gewebes verdeckt wird / (Macallum 3660, 1884).

**Dipnoër.**

/ Ayers unterscheidet im Lymphgewebe des Darmes aufserhalb der Gefäfse drei Zellarten: 1. Kreisförmige oder unregelmäfsig konturierte Körperchen, welche oft gröfser als Blutkörperchen sind (augenscheinlich amöboid). 2. Sind von der Gröfse, Gestalt und Struktur der Kerne der ersten Art. Die „Entwicklung“ eines Kernes kann nicht entdeckt werden. 3. Sind noch geringer entwickelt, zeigen mit der zweiten manche Berührungspunkte und sind offenbar aus ihrer

Teilung entstanden. 2 und 3 sind die charakteristischen Lymphoidzellen / (Ayers 770, 1885).

### Protopterus annectens.

/ Es lassen sich im Darm zwei Arten von Lymphgewebe unterscheiden: 1. grofszelliges Gewebe, welches den gröfseren Teil dieses Organes bildet, und welches mit embryonalem Bindegewebe Ähnlichkeit hat; 2. kleinerzelliges Gewebe, ähnlich dem, welches direkt unter dem Epithel liegt; dasselbe gleicht dem Gewebe gewöhnlicher Lymphnoduli. Grofse Wanderzellen finden sich in beiden Arten von Gewebe; manche von diesen schliefsen gelbliche Körner ein. Abstufungen zwischen diesen und runden Zellen von tiefergelber oder brauner Farbe finden sich; die letzteren sind in gröfseren oder kleineren Gruppen angeordnet; ferner finden sich Zellen, welche Zwischenformen zwischen diesen und den gewöhnlichen schwarzen, verzweigten Pigmentzellen zu sein scheinen.

Das Lymphgewebe wird von einem Netz von Blutgefäfsen durchdrungen. Es ist wahrscheinlich, dafs die oben erwähnten gelben Körner entstehen, indem Leukocyten zerfallene rote Blutkörperchen aufnehmen.

Die Muskelschichten sind sehr dünn. Eine Muscularis mucosae ist vorhanden, welche eine Ring- und eine Längsschicht zeigt / (Parker 319, 1891).

/ Die Beschreibung Parkers läfst vermuten, dafs im Darme von Protopterus annectens pigmentierte Wanderzellen vorkommen, wenn auch seine Abbildungen in den histologischen Details nicht so klar gehalten sind, dafs dies sofort ersichtlich wäre / (Parker 6333, 1892). Verstehe ich den Autor recht, so würden die Verhältnisse dieser Pigmentzellen in manchen Punkten mit denen, welche ich für Proteus anguineus und Kingsbury für Menobranchus lateralis beschrieben haben, übereinstimmen. Allerdings hält Parker für möglich, dafs die Pigmentzellen, indem sie ins Darmlumen wandern, für die Exkretion von Bedeutung (important excretory agents) sind. Braus 8162, 1896 dagegen hat sich meiner Ansicht angeschlossen, dafs bei Proteus die Pigmentzellen des Darmes vor allem in die Leber wandern, um dort weiteren Veränderungen anheimzufallen.

/ Das lymphoide Organ wurde von Ayers beschrieben; allein er vertrat dabei die irrige Auffassung, dafs dasselbe in direkter Kommunikation mit dem Darm stehe. Das Epithel war hier verloren gegangen.

Was den Lymphkörper des Darmes anlangt, so kann man an manchen Stellen desselben eine kompakte Schicht von einer lockereren unterscheiden. Viele der Tausende und Tausende von Leukocyten sind von Fettkügelchen erfüllt / (Parker 4216, 1889).

### Lepidosiren.

/ Bei Lepidosiren ist das Lymphgewebe speciell entwickelt. Es bildet durch die ganze Spiralklappe häufig linsenförmige Kapseln.

In den lymphoiden Kapseln der Mucosa bei Lepidosiren finden sich keine trabekulären Züge. Das Lymphoidgewebe ist sehr gefäfsreich und wird von zahlreichen Kanälen, zweifelsohne Lymphkanäle, durchzogen. Ähnliche Lymphansammlungen hat Edinger bei anderen Fischen bemerkt und vergleicht sie mit den Peyerschen Noduli der Säugetiere. In der That ist eine grofse Ähnlichkeit und im allgemeinen eine Übereinstimmung in der Struktur vorhanden.

Ayers glaubt, was die Bedeutung der im Dipnoërdarm massenhaft angehäuften lymphoiden Zellen betrifft, dafs sie bei der Assimilation der Nahrung in mechanischem Sinne eine grofse Rolle zu spielen berufen sind / (Ayers 770, 1885).

### Amphibia.

#### Proteus anguineus.

/ Wanderzellen sind im Darme zahlreich. Im Bindegewebe, unter dem Epithel, zwischen dem Epithel, zwischen den Drüsen und an manchen Stellen in die tiefere, einer Submucosa entsprechende Schicht hinabreichend finden sich Anhäufungen von Wanderzellen, welche meist in kleineren, von Bindegewebe umsponnenen Häufchen zusammenliegen.

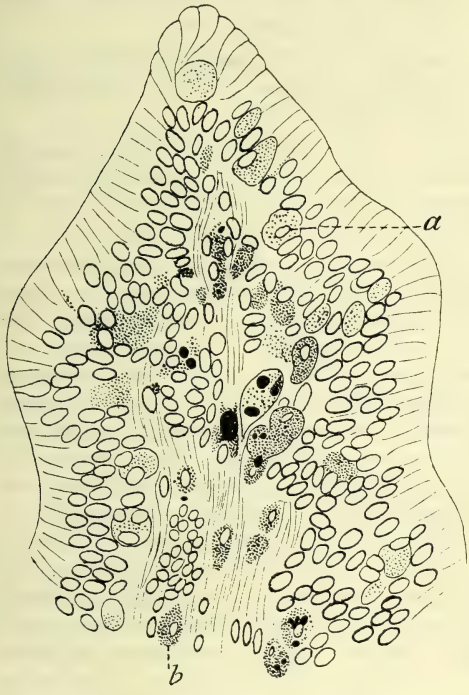


Fig. 232. **Aus dem Endabschnitt des Mitteldarmes von Proteus anguineus.** Zeigt die Anordnung der pigmentierten Wanderzellen *a* und *b*, deren Pigmentkörnchen in schwarzem Tone gehalten sind. In einzelnen der Pigmentzellen finden sich gröfsere Pigmentmassen. Gezeichnet mit Leitz Obj. 7 Ok. I, Tub. 160 mm bei Tischhöhe (reduziert auf 9/10). Nach Oppel 6330, 1889.

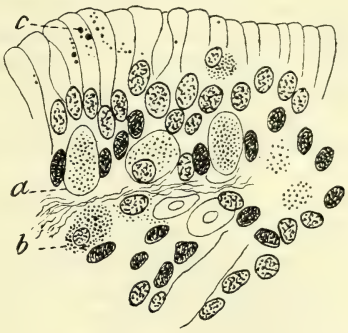


Fig. 233. **Aus dem Endabschnitt des Mitteldarmes von Proteus anguineus.** Pigmentierte Wanderzellen *a* im und *b* unter dem Epithel; *c* Pigmentkörnchen im Epithel. Gezeichnet mit Leitz Obj. 9 Ok. I, Tub. 160 mm bei Tischhöhe (reduziert auf 9/10). Nach Oppel 6330, 1889.

Unter den Wanderzellen fanden sich einkernige und mehrkernige Formen; am häufigsten sind die Formen mit wenig Protoplasma und einem Kern. Eosinophile Körnchenzellen sind zahlreich; sie sind auch kenntlich dadurch, dafs sie meist zwei beisammen wandständig liegende Kerne besitzen. Häufiger fand ich damals Wanderzellen bei wohlgenährten, namentlich in Verdauung befindlichen Tieren. Wanderzellen mit Einschlüssen benannte ich damals grofse, meist im Epithel liegende Zellen, welche in ihrem Zellleib weitere Gebilde verschiedener Art beherbergten. Es handelt sich um jene Gebilde, welche früher schon von zahlreichen Autoren, z. B. von Leydig und R. Heidenhain, beim Frosch und anderen Tieren beschrieben wurden. Heidenhain

schrieb ihnen phagocytäre Thätigkeit zu. Dafür spricht auch der Umstand, dafs bei Proteus in den Partieen des Darmes, in welchen die Epithelien viel Fett enthielten, auch der Fettreichtum dieser Zellen ein sehr grofser war, so dafs andere Einschlüsse, welche immerhin auch hier vorhanden waren, zurücktraten.

Als etwas Neues beschrieb ich damals im Mitteldarm des Proteus pigmentierte Wanderzellen (siehe Fig. 232 und 233). Es war zwar schon früher auch von anderen Beobachtern das Vorkommen von Pigment in der Schleimhaut des Darmes (z. B. für den Frosch und für das Meerschweinchen) gesehen worden. Die betreffenden Notizen aus der Litteratur sind in Oppel 4145, 1890 zusammengestellt. Ich erkannte damals bestimmt, dafs dieses Pigment in Zellen liegt, und dafs diese Zellen Wanderzellen sind / (Oppel 6330, 1889).

/ Proteus anguineus bietet bezüglich des Pigmentreichtums (pigmentierte Wanderzellen) seines Darmkanals Bilder, wie sie das Kaninchen unter den Säugern zeigt / (Oppel 4145, 1890).

/ Da mein Fund an Proteus für meine späteren Untersuchungen über das Pigment im Wirbeltierdarm (und für die Untersuchungen anderer Autoren) der Ausgangspunkt wurde, so halte ich es für erforderlich, meine damalige Schilderung hier zu rekapitulieren.

Die Zellen enthalten gelbliche Kügelchen, welche sich mit Osmiumsäure nicht bräunen und in Alkohol und Xylol nicht lösen. — Hier, wo es leicht ist, die Zellen und Zelleinschlüsse an ungefärbten Präparaten durch ihre gelbe Farbe deutlich zu sehen, habe ich mich mit Sicherheit davon überzeugt, dafs diese Zellen in der That Wanderzellen sind, da ich dieselben in allen Schichten des Darmes zu finden vermochte, vom Epithel, wo sie über, zwischen und unter den Kernen der Epithelzellen liegen, im Bindegewebe, auf dem Wege durch die Muskelschichten und noch an der an das Mesenterium angrenzenden Seite zwischen den beiden Mesenterialblättern und der Längsmuskelschicht des Darmes. Ich fand im Epithel alle Übergänge von Formen, welche nur wenige Pigmentkörnchen enthielten, bis zu solchen, die vollgepfropft damit sind, so dicht, dafs der Kern oft vollständig durch die Körnchen verdeckt wird. Letztere Formen nahmen dann stets eine auf dem Schnitte kreisrunde Gestalt an und schienen in einer kleinen Höhle zu liegen.

Was Ziel und Weg dieser Wanderung der pigmentierten Wanderzellen sei, darüber sprach ich mich damals in folgendem Sinne aus. Ich hielt es zwar durchaus nicht für unwahrscheinlich, dafs einzelne Pigmentzellen zur Darmoberfläche kommen, doch hielt ich dies nicht für die Regel. Vielmehr meinte ich schon damals, dafs die Pigmentzellen des Darmes nicht in anderen Organen entstehen und in den Darm wandern, um im Epithel ihre Einschlüsse zu verlieren; vielmehr glaubte ich, dafs eine bestimmte Art von Wanderzellen im Darm an dieser Stelle Pigment aufnehmen, wie an anderen Stellen andere Stoffe, und dann, wenn sie mit Pigment gefüllt sind, vom Lymphstrom weggeführt werden. Dafür, dafs die Pigmentzellen des Darmes in die Leber geführt werden, trat ich mit folgenden Worten damals schon bestimmt ein: Die Pigmentzellen in der Leber des Proteus entstehen nicht daselbst, sie gehen vielmehr dort zu Grunde; sie entstehen an anderen Orten; ein solcher ist der Darm, womit ich nicht behaupten will, dafs dies die einzige Quelle ist, welche dieselben liefert.

Die Gmelinsche Probe, angewandt auf die Pigmentzellen des Darmes wie auf das Pigment der Leber, gab kein Resultat, doch schliefst dies Gallenfarbstoff nicht aus, da es sich ja in diesem Falle um Choletelin, das Endprodukt der Gallenfarbstoffreaktion, handeln kann. Mit der von Perls empfohlenen Eisenreaktion konnte ich in den Pigmentkörnern Eisen nachweisen / (Oppel 6330, 1889).

Ich kann meine damaligen Anschauungen über die Pigmentzellen im Proteusdarm fast durchwegs heute aufrecht erhalten. Nur in einem Punkte bin ich etwas vorsichtiger geworden. Ich möchte nämlich die Pigmentzellen nicht ohne weiteres mit den an anderen Stellen des Darmes beobachteten Wanderzellen mit Einschlüssen (Phagocyten, Lyocyten) gleichstellen. Ich halte es nicht für bewiesen, dafs die Pigmentzellen im Proteusdarm die Pigmente als feste Stücke aufnehmen und dann in ihrem Zellleib zur Lösung bringen. Dagegen spricht vor allem der Umstand, dafs man häufig Pigmentzellen begegnet, deren im Zellleib enthaltene Pigmentkörnchen durchweg gleiche Gröfse zeigen. In Zellen dagegen, die als Phagocyten (als Lyocyten in dem von mir angenommenen Sinne) zu deuten sind, dürfen die aufgenommenen Stoffe keine solche Einheitlichkeit in Gestalt und Gröfse zeigen. Ich bin heute mehr geneigt, die Pigmentzellen im Proteusdarm als eine Wanderzellenart aufzufassen, deren gekörntes Protoplasma aus uns unbekannten Gründen Gelbfärbung zeigt. Es bleibt selbstverständlich immer naheliegend, als Ursache der Gelbfärbung auch an Gallenfarbstoffe zu denken (hierzu berechtigt der Ort des Vorkommens: Ende des Darmes und Leber); doch braucht die Gelbfärbung nicht entstanden zu sein durch die Aufnahme von Pigmentkörnchen als fester Partikelchen.

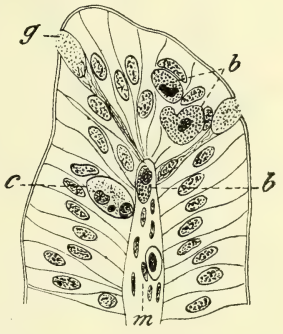


Fig. 234. **Querschnitt des Kammes einer Falte der Mucosa aus dem Darme von Necturus maculatus.** *g* Becherzelle; *b b* pigmentierte Wanderzellen (gelb gekörnte Leukocyten Kingsburys); *m* Bindegewebe der Falte. Sublimat, saurer Karmin. Vergröfserung ungefähr 149fach. Nach Kingsbury 7470, 1894.

### Necturus maculatus.

/ Kingsbury beschreibt Leukocyten im Epithel, welche eine Gröfse bis ungefähr 50 $\mu$ erreichen, und welche er den von List, Heidenhain, Bizzozero, Ruffer u. a. als Phagocyten und Makrocyten beschriebenen vergleicht. Dieselben enthalten Einschlüsse und verdaute Zellmassen, welche sich besonders mit dem Ehrlich-Biondischen Farbgemisch darstellen lassen. Ferner finden sich kleine Leukocyten, Ehrlichsche eosinophile Zellen und endlich Leukocyten, welche gelbe Körnchen enthalten. Letztere kommen im Epithel und im Bindegewebe hauptsächlich auf der Höhe der Falten vor (siehe Fig. 234). Kingsbury vergleicht sie mit den von mir bei Proteus beschriebenen Pigmentzellen / (Kingsbury 7470, 1894).

Ich kann die Befunde von Kingsbury bestätigen; der Reichtum des Darmes von Menobranchus lateralis an pigmentierten Wanderzellen schien mir den von Proteus anguineus fast noch zu übertreffen.

### Rana.

/ v. Recklinghausen fand wiederholt, aber nicht konstant noduliähnliche Körper in der Darmschleimhaut des Frosches, d. h. rundliche

etwa 1/2 mm dicke, dichte Zellenanhäufungen. Nach Silberimprägnation vermochte er einmal an einem solchen Körper ein Epithel, ähnlich dem der Lymphgefäfse, zu erkennen / (v. Recklinghausen 4557, 1862).

/ Pigmentzellen: Eimer beobachtete den Durchtritt normal beim Frosch vorkommender und unter anderem besonders in dessen Leber angehäufter, pigmentierter Zellen durch die Becher des Darmes / (Eimer 1810, 1867).

/ „Es findet durch die Schleimhaut des Darmkanals eine Exkretion von wahrscheinlich im Körper unlöslichen Stoffen statt. Die Exkretion scheint hauptsächlich durch die Becher vermittelt zu werden. Sie besteht beim Frosch in Ausscheidung von gelbroten bis schwarzen Pigmentmassen, welche, oft in farblose, kontraktile Zellen eingeschlossen, wahrscheinlich aus dem Kreislauf ins Parenchym und von da auf die Schleimhautoberfläche nach aufsen befördert werden“ / (Eimer 1812, 1868).

/ Beim Frosch finden sich im unteren Ende des Mitteldarmes pigmentierte Wanderzellen. (Die ältere Litteratur, Leydig, Eimer, R. Heidenhain, siehe bei Oppel 4145, 1890) / (Oppel 4145, 1890).

/ Die Darmmucosa des Frosches enthält Zellanhäufungen, welche wohl den solitären Darmnoduli der höhern Wirbeltiere homolog erachtet werden dürfen / (Grünhagen 2427, 1887).

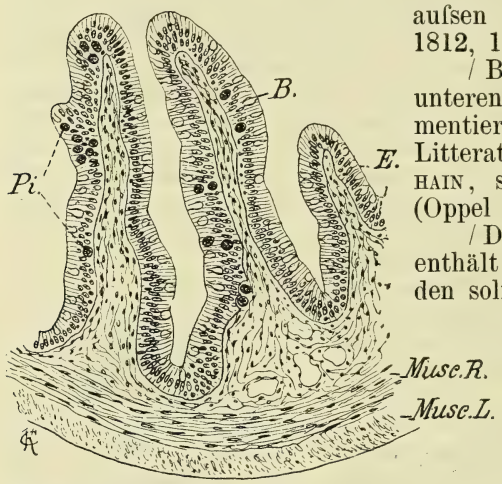


Fig. 235. **Querschnitt aus dem ersten Anfang des Dünndarmes von Alytes obstetricans.** *E* Oberflächenepithel; *B* Becherzellen; *Pi* Pigmentzellen; *Muse.R* Ring-, *Muse.L* Längsschicht der Muscularis. Vergrösserung 112fach.

Alytes obstetricans.

Der Darm von Alytes obstetricans bietet eine reiche Fundgrube von pigmentierten Wanderzellen. Ich fand sie im Anfangsteil des Dünndarms gleich hinter dem Pylorus beginnend. Weitaus die Mehrzahl lag im Oberflächenepithel, wie dies in Fig. 235 abgebildet ist, einzelne jedoch auch unter dem Epithel im Bindegewebe der Mucosa.

**Reptilien.**

/ Mitteldarm. Mucosa und Submucosa sind mehr oder weniger mit Leukocyten infiltriert, und nicht selten finden sich im Darme (Varanus, Seps, Anguis, Vipera, Tropidonotus) grofse Lymphnoduli, welche bisweilen auch ins Oberflächenepithel eingreifen. Leukocytenwanderungen durchs Oberflächenepithel lassen sich beobachten.

Enddarm. Die Lamina propria besteht aus fibrillärem Bindegewebe, reich an Blutgefäfsen und reich mit Leukocyten infiltriert. Bei einigen Reptilien (Tropidonotus, Zamenis) finden sich grofse Lymphknötchen / (Giannelli e Giacomini 7992, 1896).

/ Pigmentierte Wanderzellen im Darm: Von Reptilien untersuchte ich Testudo graeca und Emys europaea und fand bei beiden pigmentierte Wanderzellen im Darm / (Oppel 4145, 1890).

### Chelonier.

/ In manchen Fällen findet man die Mucosa in so hohem Grade durchsetzt von lymphoiden Zellen, dafs die Struktur der Schleimhaut völlig verhüllt ist / (Hoffmann in Bronn 6617, unvoll.).

### Emys europaea.

/ Das fibrilläre Bindegewebe des Mitteldarms ist in manchen Fällen in hohem Grade von lymphoiden Zellen durchsetzt / (Machate 3672, 1879).

### Krokodil.

/ Schleimbälge kommen beim Krokodil im ganzen Verlauf des Dünndarms vor, stehen in sehr mäfsig grofsen Entfernungen voneinander, haben eine rundliche Form. Ihr Umfang aber ist nur sehr gering und ihre Lage nur in der Substanz der Schleimhaut. Bei einem Alligator cynocephalus von 3′ 10″ 3‴ Länge betragen ihre Durchmesser höchstens 0,0025″. Im Dickdarm konnte Rathke nicht deutlich Schleimbälge erkennen / (Rathke 5802, 1866).

### Aves.

/ Tiedemann erkennt Lymphnoduli, welche er Schleimdrüschen nennt, im Vogeldarm. Im Zwölffingerdarm sind sie in grofsen Mengen vorhanden, aber sehr klein; im übrigen Dünndarm sind sie weniger zahlreich; im Dickdarm hingegen erblickt man sie sehr grofs und zahlreich / (Tiedemann 453, 1810).

/ Die Peyerschen Noduli sind bei den Vögeln durch den ganzen Darm zerstreut und zeigen sich besonders entwickelt in dem Darmdivertikel der Gans. Leydig findet (gegen Basslinger), dafs bei der Gans der Bau der Peyerschen Noduli in nichts abweicht von dem Verhalten bei den Säugern; insbesondere scheint die Kapsel nach der Zotte zu ebenso scharf umgrenzt wie da, wo sie an die Muskelhaut anstöfst / (Leydig 563, 1857).

/ Milne-Edwards giebt an, dafs auch den Vögeln Peyersche Noduli zukommen, während sie Reptilien, Amphibien und Fischen fehlen. Bei Vögeln sind sie weniger stark entwickelt / (Milne Edwards 386, 1860).

/ „Peyersche Noduli haben nur die höheren Wirbeltiere und die Vögel; bei letzteren stehen sie isoliert, bei den Säugern gruppenweise beisammen“ / (v. Thannhoffer 5501, 1885).

/ Die Lymphnoduli im Vogeldarm bestehen aus rundlichen, dicht beisammen liegenden, geschlossenen Bälgen, deren bindegewebige Wand nach innen ein zartes Balkenwerk entsendet; die Maschenräume im Innern des Nodulus füllen Lymphkörperchen aus. Zahlreiche Chylusgefäfse hängen mit den Noduli zusammen / (Gadow in Bronn 6617, unvoll.).

### Anser.

/ Böhm zählt 8—10 Peyersche Noduli im Darme der Gans / (Böhm 6500, 1835).

/ Basslinger beschreibt Gestalt und Lage der Noduli. Er findet sie zum Teil hochliegend, zum Teil tief (er sagt: zwischen den Muskelschichten): Er findet sie entweder einzelstehend (solitär) oder in Gruppen beisammen.

Die solitären sind über die ganze Peripherie des Darmrohres verbreitet, während die Gruppen nur an den den Anheftungsstellen des Mesenteriums gegenüberliegenden Stellen sich finden. Auch kommen sie in allen Abschnitten des Darmes vor, selbst im Rectum und im unteren Teil des Caecums. Sie sind schon im Duodenum sehr zahlreich, obgleich kleiner als im Ileum; auch die Gruppen beginnen schon im Duodenum; sie werden im unteren Ileum am gröfsten; das Divertikel selbst ist ein Peyerscher Nodulus, der aber statt der gewöhnlichen Flächenform die eines hohlen Cylinders hat und fast zottenfrei ist.

Die Gestalt der Peyerschen Noduli ist im allgemeinen eine ovale, und es steht ihre Längsachse im Dünndarm im rechten Winkel zu der des Darmes. Sie sind mit denen des Menschen verglichen um 90 Grad gedreht; bei der Ente stehen sie wie beim Menschen, doch ist diese Lage nicht konstant.

Die Zahl der Peyerschen Noduli der Gans beträgt für den Dünndarm 8—10. Die Noduli der Peyerschen Gruppen (viele, die meisten) haben nach aufsen in der Muskulatur keine scharfe Grenze, durchbohren oben mit verschmächtigten Hälsen die innere Längshaut, breiten sich dann zwischen den Krypten bedeutend aus und lassen ihre Cytoblastenmasse ohne irgend eine Grenze in die Zotten übergehen. Die von Böhm beschriebenen Ausführgänge sind nur Ausmündungen der Lieberkühnschen Drüsen, und es ist zu verwundern, dafs der fleifsige Forscher, der bei den Säugern zuerst diesen Irrtum widerlegte, bei den Vögeln doch in denselben verfallen konnte / (Bafslinger 5883, 1854).

### Gallus domesticus, Huhn.

/ Böhm findet 4—6 Peyersche Noduli im ganzen Dünndarm / (Böhm 6500, 1835). Die Peyerschen Noduli speciell der Blinddärme wurden von Eberth 1724, 1861 eingehend mikroskopisch untersucht. Vergl. seine Angaben im Kapitel Blinddärme der Vögel.

### Columba.

/ Die Knötchen sind bei der Taube nicht sehr zahlreich. Peyersche Noduli scheinen zu fehlen. Das Fehlen einer eigentlichen Submucosa im Vogeldarm bedingt eine ganz andere Form der Knötchen, als sie sich im Säugetierdarm findet. Sie liegen fast ausschliefslich in der Lamina propria und sind von einer Höhe, die der einer Zotte nicht viel nachgiebt. Man könnte solche Knötchen geradezu mit Leukocyten gefüllte Zotten nennen. Der Basisteil der Knötchen wird von Cloetta als Keimcentrum aufgefafst. Er kann die Muscularis mucosae durchbrechen und noch eine deutliche Delle in der Ringmuskulatur verursachen / (Cloëtta 263, 1893).

## Solitäre und agminierte Noduli der Säugetiere.

Als solitäre und gehäufte (auch Peyersche) Knötchen des Darmes (Noduli lymphatici solitarii und Noduli lymphatici aggregati [Peyer] nach His 8150, 1895) bezeichne ich diejenigen Bildungen der Darmschleimhaut, / welche früher periphere Lymphdrüsen (Brücke, Bd. 2 der Denkschriften der Wiener Akademie), solitäre und Peyersche Drüsen (Luschka, Anatomie des Menschen 1863; Kölliker, Gewebelehre, 5. Auf-

lage 1865), konglobierte Drüsen (Henle, Handbuch der systematischen Anatomie, 1866), solitäre Follikel und Peyersche Haufen oder Platten (Krause, Handbuch der menschlichen Anatomie, 3. Auflage 1876; Gegenbaur, Lehrbuch der Anatomie des Menschen 1883; Hyrtl, Lehrbuch der Anatomie des Menschen, 20. Auflage 1889) und Darmlymphknötchen nach dem Vorgange von Flemming (Studien über Regeneration der Gewebe, Archiv für mikroskopische Anatomie, Bd. 24, 1885) genannt wurden / (Küchenmeister 7664, 1895).

## Entdeckung und ältere Erforschung der solitären und der Peyerschen Noduli.

/ Hippokrates kannte die Peyerschen Noduli noch nicht. Erst in den Werken von Pechlinus, Willisius, Glisson, Stenon und Malpighi begegnen wir einzelnen zerstreuten Bemerkungen über die Peyerschen Noduli, die aber einer genauen Beschreibung und wissenschaftlichen Begründung entbehren. Eine genaue Schilderung erhielten sie erst durch Peyer 8268, 1677 / (R. O. Ziegler 8263, 1850).

/ Severinus (1645) waren schon die gehäuften Noduli bekannt / (Landois 560, 1896).

/ Die vielfachen Untersuchnngen, die nach und zum Teil schon vor Peyer über das Verhalten der gehäuften Noduli bei Tieren angestellt wurden, stellte Haller 3535, 1765 (Tome VII p. 35) zusammen / (R. O. Ziegler 8263, 1850).

/ Peyerus 8268, 1677 sagt: Tenuia perfectiorum animalium intestina accuratius perlustranti, crebro hinc inde, variis intervallis, corpusculorum glandulosorum agmina sive plexus se produnt, diversae magnitudinis et figurae / (Brunner 1298, 1688).

/ Peyer (Dissertatio de glandulis intestinorum 1681) sagt: „Wenn man die innere Fläche der dünnen Gedärme mit Genauigkeit untersucht, so sieht man auf ihr eine grofse Zahl kleiner, teils einzeln zerstreuter, teils zusammengehäufter Drüsen von verschiedener Form und Gröfse. Ihre Existenz am Ende des Ileums scheint gewöhnlich und unumgänglich notwendig zu sein; im Anfange des Dünndarms aber sind sie seltener oder gar nicht vorhanden. Die aus der Vereinigung von 40, 50, oder einer noch gröfseren, oft unzählbaren Menge solcher Drüsen entstehenden Plexus glandul. haben bald eine olivenähnliche oder eiförmige Gestalt, bald bilden sie winklige und unregelmäfsige Figuren. Ihre Basis steht mit der mittleren Darmhaut in Verbindung, und ihre Spitze bildet zwischen den Zotten der Schicht, welche die innere Höhle der Gedärme auskleidet, eine Hervorragung. Ihre Konsistenz ist weich und markig, so dafs, wenn man den in ihnen enthaltenen schleimigen Saft auszudrücken sucht, man ihre eigene Substanz zerstört. Sie haben die Gröfse des Rübsamens, sind in Neugeborenen weniger sichtbar und von einer weifsen, mit der der Schleimhaut sich vermischenden Farbe; sie enthalten Arterien und Venen; auch vermutet man, dafs sie mit Nervenzweigen versehen sind. Nie findet man sie am anhängenden, immer dagegen am freien Rande des Darmkanals; nur im Ileum sind sie zusammengehäuft; zerstreut finden sie sich in den übrigen Gegenden desselben. An ihrer Spitze befindet sich eine Exkretionsöffnung. Sie nehmen vorzugsweise das Ileum ein, und sind aufser diesem im Duodenum am häufigsten, am seltensten endlich im Jejunum vorhanden. Die Plexus glandul. stehen mit der

Zellgewebslage in Verbindung; die Durchsichtigkeit des Darmes ist an der Stelle, welche sie einnehmen, getrübt, und die von Kerkring beschriebenen Valvulae conniv. überschreiten niemals die Grenzen jener Plexus. Eine andere Art von Drüsen findet man im Caecum, Colon und Rectum; sie sind sehr zahlreich, — ac sunt stellae firmamenti, wie Peyer sich ausdrückt — und werden ohne Unterschied am freien wie am anhangenden Rande des Darmes gefunden."

Mehrere der Zeitgenossen Peyers haben diese Drüsen gleichzeitig mit ihm beobachtet, so Wepfer und Heinrich Screta; der erstere untersuchte vorzüglich die Drüsen des Magens.

Billard findet sie 1. einzeln und isoliert, 2. in kleine, unregelmäfsige Massen gruppiert, 3. in ovale oder olivenförmige Flecke vereinigt.

Erstere, die die einfachste Form darstellen, findet man vorzugsweise im Umkreise des Pylorus im Magen, im Caecum, Colon und Rectum / (Billard 1862, 1833).

/ Die von Treviranus angeführten Darmdrüsen sind offenbar Lymphnoduli, denn er sagt: „Der ganze Darmkanal enthält in dem Zellgewebe, wodurch die Muskelhaut mit der darunter liegenden Membran verbunden ist, eine grofse Menge Schleimdrüsen, deren Ausführgänge sich auf der inneren Wand des Darmes öffnen. Sie sind an einigen Stellen häufiger, an anderen seltener, am häufigsten im Blinddarm und Colon. An den meisten Stellen liegen sie einzeln. Bei einigen Tieren aber bilden sie hin und wieder im dünnen Darm, traubenförmig zusammengehäuft, die sogenannten Peyerschen Drüsen" / (Treviranus 5606, 1814).

/ Eine genaue Kenntnis der Peyerschen Noduli verdankt man Böhm. Eine Öffnung an der Spitze derselben behaupteten Peyer, Rudolphi, Billard, Barokhausen, Berres. Böhm und Krause dagegen haben niemals eine solche wahrgenommen / (Mandl 3724, 1838—1847).

/ C. Krause erkennt, dafs sich die Peyerschen Noduli nicht wesentlich von den Solitärnoduli unterscheiden; sie zeichnen sich von diesen nur durch ihre gehäufte Stellung und ihre kahle, an der freien Fläche der Schleimhaut hervorragende Oberfläche aus / (C. Krause 235, 1837).

/ Die Noduli, welche die Peyerschen Noduli zusammensetzen, sind dem Ausmafse nach kleiner als die solitären Noduli. Die Lymphgefäfse umspinnen die Oberfläche der Noduli in feinen Gängen, treten jedoch in dieselben nicht ein / (Graff 7402, 1880).

### Vorkommen und Anzahl der Noduli.

Während die speciellen Angaben bei Besprechung der einzelnen Tiere eingereiht werden sollen, gebe ich hier einige zusammenfassende Betrachtungen verschiedener Autoren.

/ Flower giebt viele Angaben über das Vorkommen, die Anzahl und Gröfse der Peyerschen Noduli bei zahlreichen Säugern / (Flower 7626, 1872).

/ Ihr Ausmafs variiert beim Rinde zwischen 2—16 cm. Zahl: Beim Pferd finden sich im ganzen Darm 110—130 von länglich runder Form, beim Rinde 25—40 von bandförmiger Form, beim Schweine 22—32 sehr lange, wulstige Haufen, beim Hunde 16—24 und bei der Katze 5—6 / (Graff 7402, 1880).

/ Ellenberger entnehme ich folgende Zusammenstellung über die Zahl der Peyerschen Noduli:

Pferd 50—200 (gewöhnlich 120—150), Rind 20—50 (gewöhnlich 40—50), Schaf 20—30, Schwein 24—30, Hund 15—30 (gewöhnlich 16—24), Katze 4—7. Die lymphoiden Gebilde kommen am reichlichsten beim Schwein und den Pferden vor; dann folgen die Fleischfresser und Wiederkäuer. Bei jungen Tieren ist dies Gewebe sehr verbreitet, bei alten Tieren selten / (Ellenberger 1827, 1884).

/ Lymphnoduli sind beim Pferd, Rind und Schwein im ganzen Darmkanal aufzufinden. Im vorderen Teile des Dünndarms und im Dickdarm kommen sie mehr vereinzelt vor. Im Jejunum und Ileum liegen sie dicht beisammen und bilden die bekannten Peyerschen Noduli, die beim Pferd und Schwein meist grofse plattenartige Flächen auf der Schleimhaut darstellen, während sie beim Rind meist als 1 cm breite und 10—15 cm lange, oft auch bedeutend längere, bandartige Streifen auftreten / (Schaaf 6655, 1884).

/ Beim Rind findet man am Ende des Ileums eine 2—3 m lange Platte, die noch in das Caecum hineinreicht. Beim Schaf ist der letzte Nodulihaufen 1—2 m lang und reicht noch in das Caecum hinein; beim Schwein ist der letzte Nodulihaufen 1,5—2,5, ja sogar bis 3 m lang und reicht noch 10 cm weit in das Caecum hinein. Bei der Katze ist dieser letzte Haufen 8—9 cm, beim Hunde 15—20 cm lang / (Ellenberger 1827, 1884).

/ Während es im allgemeinen als Regel gilt, dafs die Peyerschen Noduli sich im Dünndarm finden und besonders in seinem unteren Teile, gilt als seltene Ausnahme, dafs sich bei dem Kaninchen ein paar Peyersche Noduli in der unmittelbaren Nachbarschaft der Ileocaekalklappe finden, wie dies von Rolleston für das Kaninchen angegeben und von Parker für das Kaninchen und den Hasen abgebildet wird. Dobson findet nun, dafs bei den Insektivoren bei zwei Familien, Chrysochloridae und Talpidae, sich Peyersche Noduli durch den ganzen Darmkanal finden vom Duodenum bis zum Rectum, und weitere Untersuchungen zeigten, dafs dieses Vorkommen nicht auf die Insektivoren beschränkt ist. Es kann nun eingewendet werden gegen die von Dobson angeführten Beispiele für die Insektivoren, dafs dieselben kein deutlich abgegrenztes Colon besitzen, da eine Ileocaekalklappe fehle, aber die von ihm aufgefundenen Nodulihaufen finden sich doch in dem letzten Teile des Darmes, der keine Zotten mehr enthält.

Ferner findet Dobson auch bei Nagern Peyersche Noduli im Caecum und Colon (z. B. Arvicola amphibius) / (Dobson 1640, 1884).

**Lage der Noduli** (besonders zur Muscularis mucosae).

/ Der Angabe von His (Zeitschr. f. w. Zool. XI), dafs an den Stellen, wo Peyersche Noduli oder Solitärnoduli vorhanden sind, die Muscularis, aus ihrer Lage verdrängt, unter den Basen der Noduli zu finden wäre, widerspricht Lipsky. Bei Katzen sowohl als bei Kaninchen sind die Peyerschen Noduli mit ihren oberen respektive inneren Abschnitten durch die Muscularis durchgesteckt, genau so, wie es Brücke in seiner Abhandlung über die Muscularis mucosae beschrieben hat / (Lipsky 3523, 1867).

/ Wie beim Menschen reichen bei den meisten Tieren die Noduli bis zur Schleimhautoberfläche und erheben dieselbe kappenförmig

(Kaninchen, Schaf, Kalb, Schwein). Seltener geschieht es dagegen, daſs die Noduli die Schleimhautoberfläche nicht erreichen und früher schon in das gewöhnliche, adenoide Gewebe der Schleimhaut übergehen (Katze)/ (Verson 318, 1871).

/ Auch bei Lagerung in der Submucosa betrachtet Hoffmann die solitären Noduli des Dünndarmes bei Hund, Katze, Kaninchen wegen ihrer Zusammensetzung aus retikulärer Substanz histologisch und physiologisch als Organe der Schleimhaut und als Teile der Mucosa/ (Hoffmann 2776, 1878).

/ Nach Heitzmanns Abbildung liegen die einzelnen Noduli der Nodulihaufen im Dünndarm des Kaninchens gröſstenteils, die Muscularis mucosae durchbrechend, in der Submucosa/ (Heitzmann 2606, 1883).

/ Die Nodulihaufen treten zuerst in der Mucosa auf, verbreiten sich aber später im submucösen Gewebe/ (Piersol 3490, 1894).

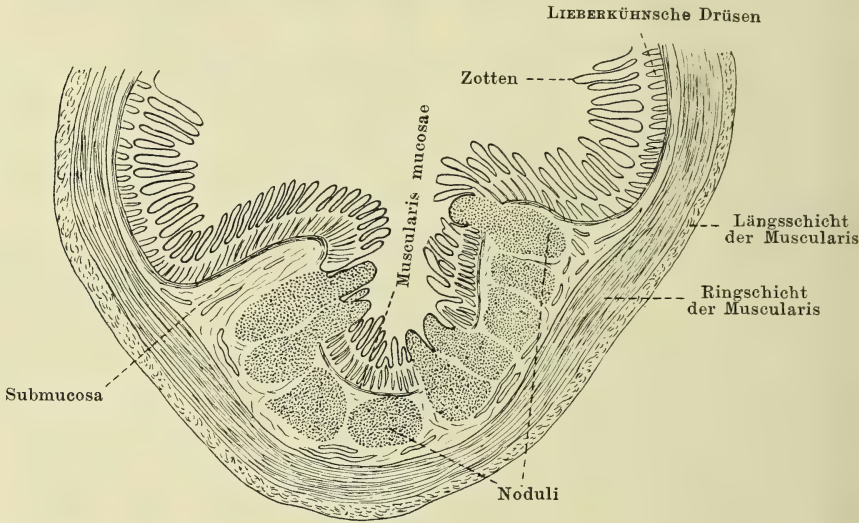


Fig. 236. **Querschnitt gehäufter Noduli des Dünndarmes der Katze.** 9mal vergröſsert. Die Kuppen von vier Knötchen sind nicht vom Schnitt getroffen. Nach Stöhr 8185, 1896.

/ Klein sagt über die Noduli (Dünn- und Dickdarm) der Säuger: Lymphnoduli kommen isoliert in der Submucosa vor und erstrecken sich mit ihrem inneren Teil durch die Muscularis mucosae hindurch in die Mucosa hinein, bis nahe der inneren freien Oberfläche der letzteren. Im Dickdarm sind sie gröſser als im Dünndarm.

Die Peyerschen Noduli liegen mit ihrem Hauptteil in der Submucosa, ragen aber mit ihrem äuſseren Teile nach dem Epithel der freien Oberfläche der Mucosa empor/ (Klein 7283, 1895).

/ Die Solitärnoduli (Mensch und Katze) liegen zu Beginn ihrer Entwicklung stets in der Lamina propria; ihre Kuppe reicht bis dicht unter das Epithel; die Basis ist gegen die Muscularis mucosae gerichtet. Mit vorschreitendem Wachstume (bei Katzen schon um die Zeit der Geburt) durchbrechen sie die Muscularis mucosae und breiten sich in der Submucosa, deren lockeres Gewebe ihnen wenig Widerstand entgegensetzt, aus. Der in der Submucosa gelegene Teil des

Knötchens hat eine kuglige Gestalt und wird bald bedeutend gröfser als der in der Lamina propria gelegene Abschnitt (siehe Fig. 236). Wo die Knötchen stehen, da fehlen die Zotten und sind die Drüsenschläuche zur Seite gedrängt. Hinsichtlich ihres feineren Baues bestehen die Solitärknötchen aus adenoidem Gewebe; sie enthalten meist ein Keimcentrum. Die daselbst gebildeten Leukocyten gelangen zum Teil in die benachbarten Lymphgefäfse, zum Teil wandern sie durch das Epithel in die Darmhöhle. Das die Kuppen der Solitärknötchen überziehende Epithel enthält stets in Durchwanderung begriffene Leukocyten / (Stöhr 8186, 1895).

### Bau der Noduli.

/ R. O. Ziegler giebt eine Zusammenstellung derjenigen Ursachen, welche bedingten, dafs so viele ausgezeichnete Männer die nicht bestehenden Centralöffnungen der Darmnoduli gesehen haben wollen / (R. O. Ziegler 8263, 1850).

/ Donders findet den Bau der Knötchenhaufen ganz mit dem der auswendigen Bläschen der Lymphdrüsen übereinstimmend, wie auch Brücke sie schon für Lymphgefäfsdrüsen erklärte / (Donders 8214, 1854).

/ Brücke fand Chylus im Centrum der Peyerschen Noduli bei noch blinden Exemplaren von Mus decumanus. Kölliker weist darauf hin, dafs Fettablagerung im Centrum der Noduli nicht notwendig Chylus zu sein braucht. Er findet solche Ablagerungen häufig in den solitären Noduli des Dickdarmes und in den Peyerschen Noduli von Säugern (besonders von Kaninchen). Auch beim Menschen findet Kölliker in den Peyerschen und solitären Noduli farblose Körnchenzellen (d. h. mit Fett gefüllte Zellen).

Kölliker betont jedoch, dafs in seinen Fällen das Fett immer in Zellen war, während Brücke die Fettmoleküle frei sah. An säugenden Tieren (Hund und Katze) fand nun Kölliker, dafs die Noduli der Peyerschen Noduli von feinen Fettmolekülen erfüllt sind, während fetthaltige Zellen nicht vorhanden sind. Kölliker denkt daran, dafs dieses Fett direkt von der Oberfläche der Schleimhaut in die Noduli eindringen könne / (Kölliker 6605, 1857).

/ R. P. H. Heidenhain beschreibt 1859 unter Bezugnahme auf frühere Beobachtungen von Donders und Billroth ein Netz von Trabekeln (rete trabeculatum) im Innern der Noduli der Knötchenhaufen, welches mit den Blutgefäfsen verbunden ist, und vergleicht die Struktur der Noduli der Peyerschen Noduli mit den Noduli in der Rindensubstanz in den Lymphdrüsen. Er giebt eine Abbildung vom retikulären Gewebe (Rete trabeculatum) / (Heidenhain 2577, 1859).

/ Die Noduli des Magens (sowie alle jene ähnlich gebauten Organe, welche Henle unter dem Namen der konglobierten Drüsen zusammenfafst) bestehen aus einem netzförmigen, von Gefäfsen durchsetzten Bindegewebe, in dessen Maschen kuglige Körperchen, durch ein mehr oder minder zähflüssiges Bindemittel zusammengehalten, infiltriert sind. Eine strukturlose, der Tunica propria der Drüsen vergleichbare Kapsel existiert nirgends, doch ist unter Umständen das Netz an der Peripherie zu einer Art Kapsel zusammengedrängt, welche trotz ihrer Spalten dicht genug ist, ihren zähen Inhalt zurückzuhalten / (Henle 2619, 1860).

/ Bei Säugern fand Kölliker fast ohne Ausnahme rings geschlossene Blasen, wogegen Ernst, Brücke, Henle damals angaben, dafs die Noduli an ihrer unteren Fläche undeutlich begrenzt in das submucöse Bindegewebe sich verlieren / (W. Krause 460, 1861).

/ Die Peyerschen und solitären Noduli des Darmes sind nicht Bildungen ganz besonderer Art, sondern sie lassen sich als reichlichere Anhäufungen von adenoider Substanz (siehe das Kapitel Bindegewebe der Mucosa) auffassen.

Wir unterscheiden an jedem Nodulus einen inneren, der Darmhöhle zugewendeten Abschnitt, ein Mittelstück und einen äufseren Abschnitt; letzterer kann in der Mucosa selbst liegen oder auch in die Submucosa sich eindrängen. Die Verbindung der Noduli mit dem drüsentragenden Teil der Schleimhaut, die man bis dahin hie und da beobachtet hatte, ist kein vereinzeltes Vorkommnis, sondern sie findet sich konstant und bei jedem Nodulus, und zwar ist es zunächst das Mittelstück, welches ausgedehntere Verbindungen mit der übrigen Schleimhaut eingeht; weniger ausgedehnte finden sich in vielen Fällen auch am Aufsenteil der Noduli.

His 2734, 1862 berücksichtigt auch die ältere Litteratur (Böhm, Brücke, E. H. Weber, Kölliker, Donders, Basslinger, W. Krause) / (His 2734, 1862).

/ Der Nodulus besteht aus einem netzartig angeordneten Gerüste und aus zelligen Elementen, Lymphkörperchen, welche die Maschenräume desselben ausfüllen. Wie aber das Netzwerk der Schleimhaut unter Umständen Unterschiede zeigt, so kann sich auch das Gerüste der Darmnoduli verschieden gestalten, und bald erscheint es als ein Gewebe von anastomosierenden Zellen, deren Kerne in die verdickten Knotenpunkte fallen (Rind, Kaninchen), bald als ein starres, hyalines Balkenwerk (erwachsener Mensch, Katze), bald als fadenartiges Maschengewebe (junger Hund) / (Verson 318, 1871).

/ Das Reticulum der Noduli der Säuger hängt mit dem übrigen Gewebe der Mucosa zusammen / (Watney 278, 1877).

/ Die Noduli stellen beim Rind kleine, runde Knötchen dar, über welchen Drüsen liegen, während die Zotten zuweilen fehlen. Bei Schaf und Ziege sind sie klein. Beim Schweine fehlen Drüsen und Zotten über den grofsen, oberflächlich liegenden, etwas vorragenden Noduli; bei den Fleischfressern gehen die Zotten über die birnförmigen (Katze) oder ovalen Noduli (Hund) hinweg / (Ellenberger 1827, 1884).

/ Das Reticulum ist sehr zart in der Mitte, stärker in der Aufsenzone des Nodulus. Hier sind die Balken als breite Bänder konzentrisch angeordnet; in der Mitte zeigt das zarte Netz nur in den Knotenpunkten flache, 3—4- bis 5-eckige Ausbreitungen / (Czermak 6873, 1893).

/ Von den Peyerschen Noduli gehen reichliche und voluminöse Lymphgefäfse ab, welche aus sehr zahlreichen Wurzeln entstehen. Es lassen die Abbildungen Sappeys keinen Zweifel darüber, dafs die Peyerschen Noduli in inniger Beziehung zum Lymphgefäfssystem stehen. Diese Gefäfse nehmen die in den Noduli entstehende Lymphe auf / (Sappey 7203, 1894).

### Bedeutung der Noduli.

/ Die Peyerschen Noduli sind in der Darmwand lagernde Lymphdrüsen, welche dem Chylus seine ersten

organisierten Elemente bereiten. Brücke fand, dafs von den Zotten Chylusgefäfse herabkommen; es sind ebensolche Lymphstränge, wie er sie zu den Noduli der Peyerschen gehend findet. Er findet als Resultat: 1. dafs die Chylusgefäfse von den Peyerschen Noduli aus eingespritzt werden können, und dafs hierbei die Injectionsmasse, nach den bei der Einspritzung beobachteten Erscheinungen zu urteilen, in natürlichen und nicht in künstlichen Wegen fortschreitet; 2. dafs die Cytoblasten, mit welchen die Peyerschen Noduli erfüllt sind, den in den Mesenterialdrüsen enthaltenen gleichen, und dafs sich während der Resorption aus ihnen Zellen bilden, welche den Lymphkörperchen gleichen; 3. dafs die Peyerschen Noduli mit strangartigen Gebilden zusammenhängen, welche denen gleichen, die von den Zotten herabsteigen und für die Bahnen des Chylus zu halten sind, weil in dem sogenannten submucösen Bindegewebe durchaus nichts anderes zu finden ist, was man als solche ansprechen könnte, andererseits aber bei der Art, wie die Untersuchung angestellt ist, ein Gefäfssystem, welches so viel Quellen hat, als es Darmzotten giebt, und welches, nach der Menge von Flüssigkeit, welche es zeitweise führt, zu urteilen, einen bedeutenden Raum einnehmen mufs, sich nicht wohl den Blicken gänzlich entziehen konnte / (Brücke 2680, 1851).

/ Als zu den Lymphdrüsen gehörend sieht Brücke an die Peyerschen Noduli und die Solitärnoduli, sie mögen wo immer im Tractus intestinalis liegen.

Es ist gewifs und unzweifelhaft, dafs die Lymphkörperchen in den Lymphdrüsen gebildet werden, und zwar nicht aus Keimen, welche der Chylusstrom in dieselben hineinbringt, sondern aus solchen, welche sich auf dem Drüsengewebe, als auf ihrem mütterlichen Boden, entwickeln / (Brücke 537, 1854).

/ Henle äufserte sich über die Bedeutung der Noduli wie folgt: Die seitherigen Hypothesen über den Zweck und Nutzen der Lymphdrüsen gingen doch alle von der Thatsache aus, dafs die Lymphe den Drüsen, irgendwie vorbereitet, zugeführt wird. Kölliker ist dagegen der Ansicht, dafs der Chylus ohne Vermittlung zuführender Gefäfse durch die Epithelzellen und Bindegewebsinterstitien direkt in die Noduli dringe. Man liefs demnach (Donders, Physiologie des Menschen, Bd. I, 2. Aufl. p. 333), den Strom der Lymphe, statt durch die geschlossenen Darm- und anderen Drüsen, von ihnen ausgehen und verlegte jene Drüsen, statt in die Mitte, an den Anfang des Lymphsystems. Es wären demnach diese Organe Erzeugungsstätten der Lymphe. Vasa efferentia müfsten sich immerhin nachweisen lassen. Solche aufzufinden, hat bis jetzt allein Brücke (Über den Bau und die Bedeutung der Peyerschen Drüsen, Denkschr. der Wiener Akad. 1850, p. 21) und allein für die Peyerschen Noduli versucht, mit zweifelhaftem Erfolg.

Hyrtl (Lehrb. der Anatomie, 6. Aufl., p. 573), dem es gelang, die Darmlymphgefäfse grofser Vögel vollständig zu injizieren, sah nie ein Lymphgefäfs zu oder von einem Peyerschen Nodulus kommen.

„Einstweilen also gewährt die Vergleichung der geschlossenen Drüsen mit Lymphdrüsen nur die falsche Beruhigung, ein Unbekanntes durch ein anderes Unbekanntes zu erklären“ / (Henle 2619, 1860).

/ v. Recklinghausen schildert das damals Bekannte folgendermafsen: Brücke behauptete die Identität der Darm- und Lymphnoduli zuerst. Er konstatierte bereits die Übereinstimmung der mikroskopischen

Elemente. Später wies Kölliker auch in den Darmnoduli das von ihm in den Lymphdrüsen gefundene Reticulum nach. Henle sieht in den negativen Injektionsresultaten von Hyrtl (bei Vögeln) und Teichmann (bei Säugern) einen Beweis dafür, dafs eine Beziehung der Noduli zu den Lymphgefäfsen fehlt. Er glaubt daher, dafs die Noduli ihren Inhalt zeitweise in den Darm entleeren. v. Recklinghausen findet durch Injektion von sehr schwacher Silberlösung, dafs je ein Nodulus im Lumen eines stark dilatierten Knotenpunktes des Lymphgefäfsnetzes gelegen ist, ganz wie der Lymphdrüsennodulus innerhalb des Lymphsinus, dafs die Noduli also wirklich zu Lymphgefäfsen in enger Beziehung stehen. Auch vermochte er das Epithel von den an dem Knotenpunkt zusammenkommenden 4—5 Lymphgefäfsen auf das allerdeutlichste über den ganzen Nodulus zu verfolgen / (v. Recklinghausen 4557, 1862).

/ Kölliker dagegen hebt die von His vertretene Ansicht hervor, dafs die Lymphkörperchen im Innern der Noduli zum Übertritte in die umgebenden Chylusräume bestimmt sind / (Kölliker 329, 1867).

/ Kölliker entfernte die solitären und konglobierten Drüsen (solitäre und gehäufte Noduli, Balgdrüsen und Tonsillen) aus der Reihe der offenen Drüsen. Brücke stellte die konglobierten Drüsen (Name von Henle) mit den Drüsen des Lymphsystems zusammen und erklärt sie für periphere, dem Anfang der Lymphgefäfse angefügte Lymphdrüsen.

In der Diskussion weist Kölliker darauf hin, dafs sich die Nodulibildungen in zwei Gruppen bringen lassen, in konstante und variable. Konstant sind die Noduli der Mandeln, der Zungenbalgdrüsen, der Milz, der Peyerschen Noduli, der Pharynxtonsille, des Dickdarms und des Mastdarms; weniger konstant dagegen die solitären Noduli des Dünndarmes und des Magens / (Stöhr 5359, 1883).

/ Die Lymphknoten und die Darmnoduli sind Brutstätten der Neubildung von Lymphzellen auf dem Wege indirekter Teilung.

Peyersche Knötchen des Kaninchenblinddarms: Die Mitosen sind massenhaft, kein Knötchen ohne solche, in den Durchschnitten der meisten je viele Dutzende. Flemming giebt eine Abbildung, aus der die Zahl und die Anordnung der Mitosen ersichtlich ist. Doch zeigen diese Knötchen in der Anordnung der Zellen nichts, was den Sekundärknötchen der Lymphdrüsen entspräche; vielmehr ist die Häufung der Zellen nach der Basis des Knötchens (der Submucosa) zu dichter, und hier finden sich reichlichere Mitosen / (Flemming 2004, 1885).

/ Die Hypothese, welche Flemming im I. Teil seiner Abhandlung zunächst für die Lymphdrüsen, die Peyerschen Darmknoten und die Mundknoten aufgestellt hatte, wendet er nunmehr auf weitere lymphoide Organe an. Mit den Sekundärknötchen der Lymphdrüsen gleichwertig sind alle die Gebilde, die aus der Mundschleimhaut, den Gaumen- und Schlundtonsillen und der Darmschleimhaut als Noduli bekannt sind. Sie alle sind nicht anatomisch-stabile Bildungen, sondern örtlich auftauchende und schwindende Erscheinungen; an allen Orten ist ein solches Knötchen nichts anderes als der Ausdruck eines Keimcentrums, d. h. einer lokalen Zellenwucherung im lymphatischen Gewebe / (Flemming 2001, 1885).

/ Stöhr 1226, 1892 war noch 1892 die Bedeutung der Darmnoduli eine zweifelhafte. Die starke Leukocytenwanderung durch das Epithel, sowie die Thatsache, dafs die vor (distal von) den wahren Lymph-

knoten liegenden Chylusgefäfse sehr wenig Leukocyten enthalten, schien Stöhr wenig geeignet, die Zuteilung der peripherischen Lymphknoten zu den wahren Lymphknoten zu rechtfertigen.

Gulland 2464, 1891 sprach aus, dafs die Leukocyten in Thymus und Tonsillen einwandern, um die Entfernung dieser Organe zu vermitteln, und dafs es gewissermafsen durch einen Zufall bedingt ist, dafs sie ins Freie gelangen. Nunmehr neigt auch Stöhr mehr der Meinung zu, dafs man das Hauptgewicht nicht auf die Durchwanderung, sondern auf die Einwanderung legen sollte, deren Zweck ist, der Rückbildung anheimfallendes Körpermaterial (rudimentäre Organe, abgestofsene Gewebsteile etc.) zu entfernen. Stöhr weist darauf hin, dafs er sich auch schon früher (Stöhr 5367, 1890 und 5368, 1891) in diesem Sinne ausgesprochen habe.

Stöhr kommt zum Gedanken, dafs die Noduli mit Rückbildung, und zwar von Drüsen in Zusammenhang zu bringen seien. Fleschs Beobachtungen und Rubelis Deutungen sprechen neben den eigenen Untersuchungen Stöhrs hierfür. Den damaligen Stand der Kenntnisse schildern gut folgende Schlufsworte Stöhrs: Wiederholen wir jetzt die obengestellte Frage nach der Bedeutung, nach der Funktion der Leukocytenhaufen, so sind wir zwar nicht in der Lage, jetzt eine völlig zufriedenstellende Antwort zu geben; wenn wir aber die anerkannte Bedeutung der Leukocyten als resorbierende Elemente berücksichtigen, wenn wir damit erkennen, dafs in dieser Resorptionsthätigkeit eine Eigenschaft vorliegt, welche die Leukocyten zu Diensten der Nahrungsaufnahme, zum Schutz gegen Mikroorganismen, als Helfer bei normalen wie pathologischen Rückbildungsprozessen befähigt, so ist uns ein wichtiger Fingerzeig gegeben, von welcher Richtung her wir eine Lösung der schwebenden Fragen erwarten dürfen / (Stöhr 1226, 1892).

/ Die Ausführungen von Czermak können hier nicht eingehend besprochen werden, da sie sich vielfach auf Vorgänge beziehen, welche von anderen Forschern in andere Organe verlegt und zum Teil ganz anders gedeutet werden. Sie sind dem Kapitel Lymphsystem einzureihen. Ohne Czermaks Ansichten in allen Punkten zu den meinigen zu machen, erwähne ich nur kurz einige der Vorgänge, welche sich nach Czermak in den Noduli des Darmes abspielen würden. Die tingiblen Körper (Flemmings) entstehen durch Knospung des Kerns und durch endogene Umbildung des Protoplasmas aus den Keimzellen. — Die tingiblen Körper leben eine Zeit lang frei, vermehren sich und verwandeln sich in farblose, rund-spindelförmige Körperchen, die den Blutplättchen vollständig identisch sind. — Diese Entstehung kleiner tingibler Körper und ihre Umwandlung zu den Plättchen ist Czermak ganz klar. — Es entstehen also Blutplättchen aus den Keimzellen durch Knospung oder Fragmentierung des Kernes und endogenen Zerfall des Protoplasmas. Die tingiblen Körper bilden die junge, vermehrungsfähige Übergangsform; zwischen ihnen und kernlosen fertigen Blutplättchen ist die Beziehung dieselbe wie zwischen kernhaltigen (jungen) und kernlosen (fertigen) roten Blutkörperchen. — Schicksal der Kryptenknospen: Der Reiz durch eingewanderte Leukocyten und direkte Berührung mit dem Nodulusplasma bedingt ein enormes Auswachsen und eine direkte Fragmentierung der Epithelkerne. Indem einige neugebildete Kerne, in den Krypten besonders, weiter sich fragmentieren und zu grofsen Schleimmassen sich umwandeln, werden die

anderen fragmentierten Kerne, besonders in den Epithelknospen, durch eine Art Austrocknung zu kleinen, glänzenden Körperchen umgewandelt. — Das Follikel-Epithel wird von Leukocyten aufgelockert und verzehrt, regeneriert sich aber beständig. Die Kryptenknospen werden teilweise verhornt (indem sie Homologa der Hassalschen Körper bilden); dann werden sie von Retoblasten durchwachsen und verzehrt, so daſs an ihrer Stelle nur eine Gruppe groſser Phagocyten bleibt; die Epithelkerne werden in Hornpartikelchen und vielleicht in Pigmentkugeln umgewandelt / (Czermak 6873, 1893).

/ Die Noduli des Darmes haben mit den Lymphknoten die einzige Aufgabe, Lymphe zu bereiten / (Sappey 7203, 1894).

/ Zur Angabe Gerolds (Untersuchungen über den Processus vermiformis des Menschen. Inaug.-Diss. München 1891), daſs die Umwand-

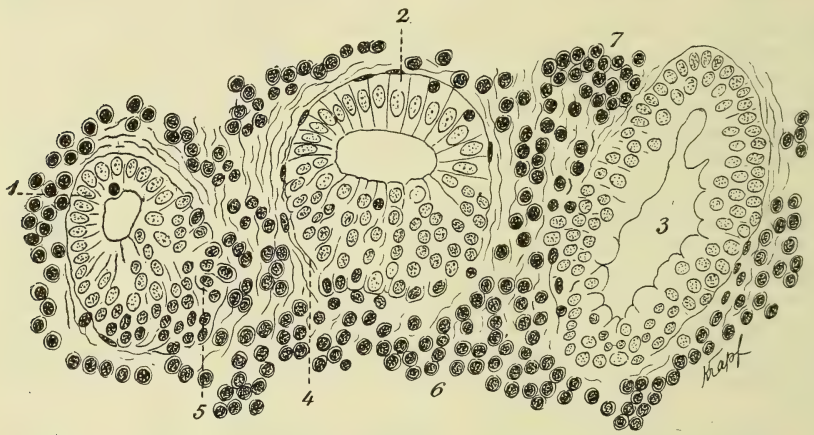


Fig. 237. **Drei Lieberkühnsche Drüsen vom Wurmfortsatz des Hundes, welche in charakteristischer Veränderung durch Einwirkung der Leukocyten begriffen sind.**

Rüdinger deutet das Bild folgendermaſsen: Bei *1*, *2* und *3* zeigen sich dieselben Veränderungen, welche Rüdinger am menschlichen Processus vermiformis beschrieb, bei *1* und *2* sind die Epithelien noch regelmäſsig angeordnet, bei *3* nicht mehr; die Mehrzahl sind Rundzellen geworden und schwer von Leukocyten zu unterscheiden; *4* die Lamina propria der Drüse ist an jener Seite, wo die Leukocyten den Angriff vollzogen haben, zerstört; *5* Leukocytengruppen an der Stelle, wo die Lieberkühnsche Drüse gewesen ist; *6* und *7* stellen Leukocytengruppen von verschiedener Dichtigkeit der Zellen dar. Nach Rüdinger 7466, 1895.

lung der Krypten in Noduli und umgekehrt natürlich in engstem Konnex zur jeweiligen Verdauungsphase des betreffenden Processus vermiformis steht, giebt das benutzte Material gar keinen Grund, und v. Brunn steht ihr kühl gegenüber; denn daſs im Verlaufe von Stunden sich eine solche tiefgreifende Verwandlung vollziehen und wieder zurückbilden sollte, ist kaum glaublich / (v. Brunn 7356, 1894).

/ In seinem Aufsatz über die Umbildung der Lieberkühnschen Drüsen beim Menschen suchte Rüdinger 4841, 1891 zu zeigen, daſs überall dort in der Darmschleimhaut, wo Leukocytennoduli vorhanden sind, die Lieberkühnschen Drüsen vollständig fehlen. Rüdinger suchte zu zeigen, daſs die Noduli der Darmschleimhaut, indem dieselben aus der Lamina propria mucosae, sich vergröſsernd, vorrücken, die Lieberkühnschen Drüsen derart umwandeln, daſs aus den Cylinder-

epithelien der Drüsen Rundzellen werden, die sich von den Leukocyten nur äufserst schwer unterscheiden lassen. Dieser Vorgang vollzieht sich im Dünn- und Dickdarm des Menschen, insbesondere in dessen Wurmfortsatz, unausgesetzt.

Rüdinger kam zur Überzeugung, dafs die Umwandlungen der Lieberkühnschen Drüsen durch Leukocyten-Einwanderungen sich beim Hunde ebenso vollziehen, wie es für den Menschen schon früher von Rüdinger beschrieben wurde, insbesondere, wenn ein grofser und reifer Nodulus sich den Drüsen nähert. Doch will Rüdinger den Satz nicht aussprechen, dafs die Epithelzellen der Lieberkühnschen Drüsen sich in Leukocyten umwandeln.

Rüdinger nimmt an, dafs die Eröffnung der solitären Lymphnoduli mit massenhafter Einwanderung der Leukocyten in den Darm eine periodische ist und wohl abhängig sein mag von den Verdauungsvorgängen im Darm / (Rüdinger 7466, 1895).

Zu der Abbildung Rüdingers vom Hunde, welche ich wiedergebe (siehe Fig. 237), bemerke ich, dafs (selbst wenn wir die Abbildungen im Sinne Rüdingers nehmen, also Schiefschnitte etc. ausschliefsen wollen) die Bilder nichts Auffallendes haben. Es ist ja bekannt, wie sehr das Oberflächenepithel über den Noduli z. B. im Processus vermiformis des Kaninchens von Leukocyten durchsetzt ist. Warum sollte eine derartige massenhafte Einwanderung von Leukocyten nicht auch in das Epithel von Lieberkühnschen Drüsen stattfinden? Rüdinger hat jedenfalls sehr wohlgethan, dafs er den Satz nicht aussprach, dafs die Epithelzellen der Lieberkühnschen Drüsen sich in Leukocyten umwandeln.

Ich bin der Ansicht, dafs die Reihe der vorstehend geschilderten Anschauungen den Kern der Lösung der Frage, was die Bedeutung der Noduli des Darmes wie der Wanderzellen des Darmes überhaupt ist, schon in sich birgt, und dafs es sich nur darum handelt, dieser Lösung gewissermafsen als Resultat aus den Erfahrungen anderer hier eine feste Fassung zu geben. Wir sehen aus Flemmings Beobachtungen, dafs in den Darmnoduli zahlreiche Wanderzellen gebildet werden. Wie Stöhr jetzt zugiebt, hat es keine Bedeutung, dafs dieselben ins Darmlumen gelangen. Wohl aber ist die Fähigkeit dieser Zellen zu wandern von hoher Bedeutung. Sie ermöglicht nämlich diesen Zellen, dorthin zu gelangen, wo sie ihre Thätigkeit ausüben, und dies ist weder in den Noduli, noch im Darmlumen, noch im Epithel, noch in den Blutgefäfsen, sondern im Gewebe der Mucosa, der Darmzotten, kurz dort, wo Nahrungsstoffe zur Aufnahme kommen. Und an diese Stoffe ist auch ihre Thätigkeit gebunden, sei es nun, dafs man, wie ich meine, den Hauptwert darauf zu legen hat, dafs sie diese Stoffe an Ort und Stelle umwandeln, oder dafs es ihre höchste Aufgabe, im Sinne anderer, wäre, diese Stoffe fortzuschleppen. Bei dieser hohen Bedeutung der Wanderzellen in der Mucosa des Darmes kann es nicht auffallen, dafs Wanderzellen auch an Ort und Stelle gebildet werden, und dafs es zur Entwicklung und Anhäufung der Wanderzellen bildenden Noduli im Darme kommt. Fasse ich zusammen, so haben Noduli und Leukocyten des Darmes folgende Bedeutung: Leukocyten liegt die Umbildung des aufgenommenen Nährmaterials ob. Leukocyten gehen dem Nährmaterial bis an die äufserste Grenze entgegen. Dem Zug der Leukocyten folgen deren Bildungsstätten; so

entstehen als Bildungsherde von Leukocyten die Noduli des Darmes.

Es wäre auch noch eine andere Auffassung möglich, die ich jedoch vorläufig nicht zu der meinigen machen kann, und die ich daher nur kurz, ohne auf ein Für und Wider einzugehen, skizzieren möchte. Diese Möglichkeit wäre: Den Leukocyten des Darmes kommt überhaupt keine Bedeutung für die Verdauung zu. Die Leukocyten kommen nur in die Darmmucosa, weil sie dort eine Quelle guter Ernährung finden. Aus demselben Grunde entstehen im Darme als Bildungsherde von Leukocyten die Noduli des Darmes.

**Beziehungen zwischen den Noduli und den Lymph- und Chylusgefäfsen.**

/ Teichmann wurde durch negative Injektionsresultate zu folgendem Schlusse geführt: Die Peyerschen Noduli und die solitären Noduli besitzen keine Chylusgefäfse, und weder die einen noch die anderen stehen mit diesen Gefäfsen in irgend einer Verbindung oder einem Zusammenhang. Brückes Hypothese, dafs die Peyerschen Noduli Saugaderdrüsen seien, erklärte demnach Teichmann für unrichtig / (Teichmann 327, 1861).

/ Im Innern der Noduli finden sich nachweisbar keine sinusartigen Räume; dagegen liegen solche in weiter Ausbreitung an der Peripherie der Noduli, und zwar zunächst im Umkreis des Aufsenteils, weniger reichlich in dem des Mittelstückes. Es sind in der Umgebung der Noduli die Sinus weit entwickelter als in der übrigen Darmschleimhaut; es scheint überhaupt als allgemeine Regel angenommen werden zu dürfen, dafs mit der Entwicklung des adenoiden Gewebes im Darm die Entwicklung der Sinus parallel geht / (His 2734, 1862).

/ His' Funde lassen sich im allgemeinen mit denen von v. Recklinghausen wohl vereinigen. Doch nimmt letzterer an, dafs die Saugadern der Mucosa und Submucosa des Darmes eine Röhrenform besitzen, der Name Sinus im Sinne von His daher nicht anwendbar ist / (v. Recklinghausen 4557, 1862).

/ „Jeder Nodulus der Knötchenhaufen besitzt zuführende lymphatische Gänge, welche die von membranös verdichtetem Bindegewebe abgegrenzten Chylusgänge des zottentragenden Schleimhautwalles sind. In die mittlere Verbindungsschicht jener angekommen, verbreiten sich die Chylusbahnen netzartig durch das die einzelnen Noduli verlöthende Netzgewebe, ohne in den eigentlichen Nodulus selbst jedoch einzudringen. Hier haben jene Lymphbahnen die membranöse, bindegewebige Begrenzung verloren und sind vielmehr nur netzartig eingefriedet. Aus der Verbindungszone gelangen sie alsdann in den den Nodulusgrundteil schalenartig umhüllenden Raum, welcher dem Umhüllungsraum oder dem Sinus der Lymphdrüsenalveole entspricht. Er leitet schliefslich in die Lymphkanäle des submucösen Gewebes. Somit sind Mittel- und Grundteil des Nodulus von lymphatischen Bahnen umzogen; die Kuppenpartie bleibt dagegen ohne alle Verbindung mit letzteren / (Frey 2106, 1863).

/ Durch die Injektionen von Hyrtl bei Vögeln und von Teichmann bei Säugern, sowie durch die Untersuchungen von His und Frey ist erwiesen, dafs die Noduli im Innern keine Lymphgefäfse besitzen. Die Teichmannschen Netze und die Noduli sind nach His ausgedehnte Lymphsinus, welche, wie v. Recklinghausen zeigte, von Plattenepithel

ausgekleidet sind. Nach Kölliker messen die Lymphsinus im Processus vermiformis des Kaninchens 0,1—0,7 mm und ihre Epithelzellen 30 bis 58 $\mu$ / (Kölliker 329, 1867).

/ Kölliker giebt an, weder er noch andere haben die von Brücke im Innern der Noduli beschriebenen Lymphgefäfse gefunden, doch sind die Noduli reichlich von Lymphgefäfsen umgeben / (Kölliker in Diskussion über Stöhr 5359, 1883).

/ Die Peyerschen Noduli unterscheiden sich von den eigentlichen Lymphdrüsen vor allem durch ihre minder innigen Beziehungen zu den Lymphgefäfsen, welche hier keine die Noduli umgreifenden Sinus bilden. Ausgenommen ist nur das Kaninchen, in dessen gehäuften Knötchen Sinus vorkommen; die Solitärnoduli dieses Thieres entbehren dagegen ebenfalls der Sinus. Es ist wahrscheinlich, dafs die Lymphsinus der Peyerschen Noduli des Kaninchens nichts anderes sind, als kolossal erweiterte, breitgequetschte Kapillaren / (Stöhr 8185, 1896).

**Blutgefäfse der Noduli** (siehe auch das Kapitel: Blutgefäfse).

/ Frey gelang es, die Kapillargefäfsnetze im Innern der Noduli von Peyerschen Noduli zu injizieren, die von Ernst im Jahre 1851 beschrieben und abgebildet wurden. Dann entdeckten Kölliker und fast gleichzeitig Donders Gefäfsnetze und ein schon von Brücke gesehenes, aus Bindegewebe bestehendes Fasernetz in den Alveolen der Rindensubstanz von Lymphdrüsen. Kölliker sah Gefäfse im Innern der solitären Darmnoduli; Fortsetzungen der bindegewebigen Kapseln nach innen fand Donders in den Noduli der Peyerschen Noduli; Billroth beobachtete Blutgefäfse in den solitären Darmnoduli und in den Noduli der Peyerschen Noduli; durch Heidenhain wurden die Netze in den Noduli der Peyerschen Noduli genau beschrieben und abgebildet / (W. Krause 460, 1861).

/ Nach Henle handelt es sich in den Noduli des Darmes am regelmäfsigsten um wirkliche Kapillaren / (Henle 2619, 1860).

/ Die Noduli unterscheiden sich von der übrigen adenoiden Substanz des Darmes, besonders von derjenigen der Zotten und Falten der Oberfläche, durch einen geringeren Reichtum an Blutgefäfsen, daher sie auch an blutreichen, frischen oder an injizierten Präparaten als hellere Flecke in die Augen fallen. In ähnlicher Weise sind auch die Ampullen der Lymphdrüsen viel gefäfsärmer als die Markschläuche, und auch bei ihnen tritt die gröfsere Blässe schon für das bloíse Auge hervor. Wie wir also die Noduli des Darmes mit den Lymphdrüsenampullen vergleichen, so können wir mit einem gewissen Recht die Darmzotten, die oberflächlichen Schleimhautfalten und das interglanduläre Schleimhautgewebe den Markschläuchen der Lymphdrüsen zur Seite stellen. Für die Zotten ist, wie His dies schon in seinem Lymphdrüsenaufsatz hervorgehoben hat, die Ähnlichkeit mit Markschläuchen sehr grofs; der Hauptunterschied zwischen beiden Bildungen ist nur der, dafs bei den Markschläuchen der Sinus peripherisch liegt, bei den Zotten dagegen central.

In den Noduli finden sich die stärkeren Gefäfsstämmchen an der Peripherie; die kapillaren Zweige verlaufen im allgemeinen radial gegen das Centrum hin; der mittlere Teil der Noduli ist gefäfslos und entbehrt, wie es scheint, auch konstant des Reticulums; er bildet somit eine Art von Vakuole; beim Kaninchen fanden sich auf einen Nodulus je zwei Vakuolen.

Wie die Peripherie der Noduli durch reichliche Gefäfsstämmchen markiert ist, so zeigt es sich auch anderwärts, dafs das Gerüst der Gefäfse mit Vorliebe an den Grenzflächen der adenoiden Substanz sich ausbreitet; bekannt ist das subepitheliale Gefäfsgerüst der Zotten und das der Schleimhautoberfläche des Dickdarms; allein auch gegen die Sinus hin sieht man die Regel bewährt. Schon in den Zotten selbst kann man an günstigen Präparaten sehen, dafs die Gefäfse teilweise dicht an der Wand des Centralraumes liegen; ferner beobachtet man in der übrigen Schleimhaut, dafs zunächst an die Sinuswand anstofsend teils stärkere Gefäfsstämme, teils kapillare Zweige sich ausbreiten. Auch in dieser Hinsicht also findet sich wiederum eine Übereinstimmung mit den Verhältnissen des Lymphdrüsenbaues / (His 2734, 1862).

## Entstehung der Noduli.

Ich habe oben folgende Sätze Flemmings 2004, 1885 und 2001, 1885 citiert: Die Noduli sind Brutstätten der Neubildung von Lymphzellen auf dem Wege indirekter Teilung. Sie sind nicht anatomisch stabile Bildungen, sondern örtlich auftauchende und schwindende Erscheinungen; an allen Orten ist ein solches Knötchen nichts anderes als der Ausdruck eines Keimcentrums, d. h. einer lokalen Zellenwucherung im lymphatischen Gewebe. — Diese Worte Flemmings zeigen uns auch klar den Weg, auf welchem wir uns die Entstehung der Noduli zu denken haben, nämlich eben im lymphatischen Gewebe. Letztere Anschauung wurde auch schon von alters her vertreten; so citiere ich z. B. nach Werber 5866, 1865:

/ Die Follikulargebilde dürften aus diffusen Anhäufungen lymphatischer Elemente entstehen. Diese entstehen aus Wucherungen der Zellen und Kerne des bindegewebigen Stroma und der Kapillaren der Schleimhaut und erhalten erst später eine schärfere Begrenzung und geordneten Gefäfsinhalt / (Werber 5866, 1865).

Bis heute ist die Mehrzahl der Forscher dieser Anschauung treu geblieben. Es scheint jedoch im Interesse einer allseitigen Darstellung unseres Wissens erforderlich, im folgenden auch auf Anschauungen anderer Art einzugehen, welche darin gipfeln, dafs vom Epithel ausgehende Knospen einen hervorragenden Anteil an der Entstehung der Noduli nehmen. Es scheint um so mehr erforderlich, auf diese Anschauungen einzugehen, da wir den Bestrebungen, sie zu widerlegen, eine Reihe wertvoller Arbeiten verdanken, welche uns wichtige Aufschlüsse über die Details der Entstehung der Noduli gebracht haben. Schon 1896 vermochte Prenant folgende stattliche Reihe hervorragender Forscher aufzustellen, welche in das erwähnte Gebiet einschlägige Fragen behandelt hatten.

/ Vertreter der Ansicht, dafs eine vom Epithel abhängige Leukocytenbildung besteht, sind Retterer, v. Davidoff, Klaatsch, Kölliker, Tourneux und Herrmann, Maurer, Prenant. Dafs das Epithel dagegen keine Anteile an der Genese der Leukocyten nehme, vertreten Stöhr, Zawarykin, Gulland, Czermak, Garbini, Küchenmeister, Tomarkin, His, Stieda u. a. / (Prenant 7945, 1896).

Ich stelle im folgenden eine Anzahl derjenigen Arbeitsresultate zusammen, welche die letzten Jahre brachten, und stelle dabei diejenigen Arbeiten in den Vordergrund, welche sich speciell mit den Knötchen des Darmes befassen. Ich werde zwar manche wertvolle Arbeit hier nicht berücksichtigen können, welche an anderem Material die Frage

der Knötchenbildung zu lösen suchte, kann aber dafür mehr Raum gewinnen für die hier speciell interessierenden Befunde an den Knötchen des Darmes.

Die älteren Anschauungen über die Entwicklung des Reticulums citiere ich nach Czermak 6873, 1893:

/ Leydig 563, 1857, Kölliker 329, 1867, Frey 2103, 1861, His 2729, 1860 betrachten das Reticulum als ein Netz sternförmiger Zellen, welche mit ihren Ausläufern anastomosieren. Das bestätigend zeigten Sertoli 5145, 1866, Peremeschko (Über die Entwicklung der Milz. Sitzungsber. d. K. Akad. d. Wiss., Wien 1867), Orth (Untersuchung über Lymphdrüsenentwicklung In.-Diss. Bonn 1870) und Chiewitz 1440, 1881 an Embryonen, dafs zunächst das Netz aus Zellen besteht, deren Ausläufer eine allmähliche Umbildung erfahren. Laguesse 3302, 1891

Fig. 238.

Fig. 239.

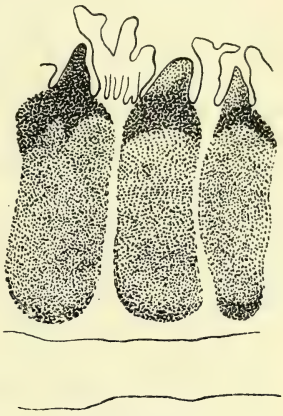

Fig. 241.

Fig. 240.

Fig. 238—241. **Entwicklung der Lymphknötchen des Katzendarmes.** 18mal vergröfsert.

Fig. 238. Katze, 2 Tage alt. Fig. 239. Katze, 9 Tage alt. Fig. 240. Katze, 16 Tage alt. Fig. 241. Katze, 6 Wochen alt. Nach Stöhr 5366, 1889.

bestätigt Peremeschkos Beobachtungen. Nach Ranvier 4465, 1889 (1. Aufl. 1875); (ferner in Gazette medic. de Paris 1872 und in Compt. rend. de la société de biologie 1873) und Bizzozero 1050, 1872 und 1051, 1873 dagegen liegen die Zellen dem Reticulum nur an. Ranvier hat für alle Bindesubstanzen die Entwicklung der Fasern (wie Henle und viele andere) in der intercellulären Substanz angenommen. Auch Mall 3716, 1888 erkennt die Bizzozero-Ranvierschen Zellen und andererseits das Reticulum / (Czermak 6873, 1893).

/ Die Lymphknötchen des Darmes entstehen in der Lamina propria und in den angrenzenden Teilen der Submucosa durch mitotische Teilung der dort befindlichen rundlichen Zellen (Leukocyten), und ihr weiteres Wachstum vollzieht sich vorzugsweise in dem in der Submucosa gelegenen Körper (siehe Fig. 238—241). Mit den ersten Spuren eines Knötchens werden auch die ersten durchs Epithel wandernden Leukocyten gefunden / (Stöhr 5366, 1889).

Vergleiche auch die von Stöhr 5367, 1890 und 5368, 1891 am adenoiden Gewebe der Zungenbälge und der Tonsillen gewonnenen Anschauungen. Stöhr 5365, 1891 sagt:

/ Die aus den Blutgefäfsen stammenden Leukocyten und das retikuläre Bindegewebe bilden zusammen das adenoide Gewebe, dessen weiteres Wachstum durch fortgesetzte Auswanderung von Leukocyten aus den Blutgefäfsen und durch mitotische Teilung der ausgewanderten Leukocyten bedingt wird / (Stöhr 5365, 1891).

/ Stöhr meinte anfangs (nur als Hypothese), dafs die Leukocyten aus den Blutgefäfsen austreten; diese Ansicht liefs er fallen, als Flemming nachwies, dafs in den Lymphknötchen des Darmes eine stete Neubildung der Leukocyten durch Mitose stattfinde.

Der Ansicht Stöhrs schliefst sich Gulland 1891 (die zahlreichen Arbeiten Gullands sollen später im Kapitel „Tonsille" eingehend berücksichtigt werden) an. Gulland findet in den Tonsillen zwar auch die Epithelknospen, auf welche Retterer den Hauptwert legt. Doch teilt er diesen nur eine physiologische Rolle zu. Durch ihre Anwesenheit wird das junge Bildungsgewebe gereizt und somit die Vermehrung und Infiltration „mechanisch" hervorgerufen. Diese Knospen werden durch die einwandernden Leukocyten und Bindegewebszellen aufgelockert, verschwinden allmählich, oder sie wandeln sich als Ganzes zu „Perlen" um / (Küchenmeister 7664, 1895).

/ Retterer dagegen findet: 1. Überall, wo sich später Peyersche Noduli finden werden, sieht man Epithelknospen entstehen; 2. diese, zuerst einfach endodermal, werden aufgelöst und durch Mesoderm durchwachsen. Trotz sekundärer Unterschiede (Entwicklung aus Epithelknospen oder aus Epitheldivertikeln, welche Seiten- und Endknospen bilden) ist der Prozefs der Bildung der Peyerschen Noduli derselbe beim Kaninchen und Meerschweinchen / (Retterer 4639, 1891.)

/ Retterer findet, dafs auch bei Wiederkäuern und Solipediern die Peyerschen Noduli sich aus (à l'aide) vielfachen Epithelknospen bilden, wie beim Kaninchen / (Retterer 6360, 1892).

/ Stöhr hält aufrecht, dafs ihn die Arbeiten von Retterer 271, 1888; 4640, 1892; 4639, 1891 nicht von der epithelialen Abkunft der Leukocyten überzeugen konnten / (Stöhr 1226, 1892).

/ Grofses Gewicht legt Retterer 4640, 1892 einem von ihm gemachten Funde an dem grofsen Peyerschen Nodulus am Anfange des Colon bei jungen Meerschweinchen bei. Hier durchbohren die Lieberkühnschen Krypten die Muscularis mucosae und reichen in der Submucosa bis an die Muskelhaut des Darmes heran, wo sie mit Noduli in nächste Beziehung treten, indem sie in solche hineingehen. Diese Angabe ist durch Tomarkin 268, 1893 bestätigt worden. Tomarkin (siehe unten bei Cavia cobaya) sieht in diesem Einwachsen der epithelialen Bildung gewissermafsen das Bestreben, den Leukocyten die Erreichung der Darmoberfläche zu erleichtern; er fafst diese Art der Verbindung des Epithels mit den bei jungen Individuen in der Submucosa gelegenen Noduli auf als physiologisch gleichbedeutend mit den später sich bildenden Zapfen der Noduli / (v. Brunn 7356, 1894).

/ Bei Echidna liegt nach Klaatsch wahrscheinlich der ursprüngliche Zustand der Peyerschen Noduli vor; hier sind Drüsenbildungen in ganz hervorragender Weise am Aufbau der Peyerschen Noduli beteiligt (siehe Echidna). Es wird dadurch zugleich der Ort bezeichnet, an welchem sie sich zuerst in der Säuger-

reihe gebildet haben. Dafs sie den Säugern allein zukommen, wird niemand bestreiten; dafs sie bei diesen in der Caecalgegend ihre Heimat haben, wird durch alle Thatsachen gezeigt. Das Caecum besitzt stets in seiner Schleimhaut Partieen, welche den Peyerschen Noduli gleichen; dies ist auch dann bereits der Fall, wenn, wie bei Echidna, aufserhalb des Caecum erst die Anfänge der Bildung von Peyerschen Noduli sich konstatieren lassen. Vom Caecum aus erstreckt sich diese Bildung im Ileum aufwärts, bei den einzelnen Säugergruppen verschieden weit emporreichend. So bleiben sie bei den Karnivoren auf die Ileocaecalregion beschränkt, und wie selbst beim Menschen ihre Verbreitung variiert, zeigen die Angaben von Passow (Virchows Archiv Bd. 101).

Damit gewinnt das Caecum eine neue Bedeutung, und dieses bisher so sehr vernachlässigte Organ sollte zum Gegenstand neuer Untersuchungen werden. Regt doch auch die von Howes behauptete Homologie desselben mit dem Processus digitiformis der Selachier hierzu an.

Klaatsch scheint geneigt, seine Befunde mehr zu Gunsten der Retterersehen als der Stöhrschen Theorie sprechen zu lassen, doch erwähnt er immerhin, dafs auch eine Deutung seiner Befunde in einem Sinne möglich ist, welche sich mit der Stöhrschen Theorie vereinigen liefse / (Klaatsch 6240, 1892).

/ Seine Ansicht, nämlich dafs zahlreiche Organe, darunter auch die agminierten Noduli der Darmschleimhaut, das gemein haben, dafs sie aus einer epithelialen Anlage hervorgehen, vertritt Retterer 6888, 1893. Er betrachtet vergleichend die Entwicklung der Milz, Schilddrüse, Thymus, der agminierten Noduli des Darmes, der Mandeln, der Bursa Fabricii und der Glandula pituitaria und bespricht eine grofse, bis in die früheste Zeit zurückreichende Litteratur.

Vom Oberflächenepithel des Darmkanals gehen solide oder hohle Knospen (Involutionen, Introrsionen, Divertikel) aus und dringen ins Mesoderm ein, wie wenn es sich um Drüsenbildungen handelte. Die Zellen dieser Knospen vermehren sich und werden durch das Bindegewebe vom Epithel getrennt. Die Knospen werden vom Bindegewebe durchwachsen, und es kommt zur Bildung eines Netzwerkes. Das so entstehende Gewebe des Nodulus setzt sich aus Epithelzellen zusammen, welche in Bindegewebsmaschen liegen; es werden dann die Noduli von Blut- und Lymphgefäfsen durchwachsen. Es sind also die in den Noduli enthaltenen Zellen nicht Lymphzellen mesodermaler Abkunft, sondern sie stammen von Epithelzellen, und nach ihrem Ursprung sind sie mit den Drüsenepithelzellen verwandt / (Retterer 6888, 1893).

/ In den jüngsten Stadien sind die Noduliknospen eine Mesenchymverdichtung, welche hauptsächlich aus Zellen mit stark sich färbenden, länglichen, unregelmäfsigen Kernen besteht. In der Mitte der Knospe hat das Reticulum sehr enge, runde und polygonale Maschen. In der äufseren Schicht der Knospe finden sich Zellen, welche im Prozesse der Umwandlung in Bänder (aus welchen hier das Reticulum später besteht) begriffen sind. — Vakuolisierte Zellen finden sich beim zweiwöchigen Kaninchenembryo. Da hier das Reticulum noch nicht existiert, so ist der vakuolisierte Teil des Protoplasmas einer grofsen Mesenchymzelle für die erste Anlage des Reticulums anzusehen. Weiterhin wird dann ein Teil des Protoplasmas mit Ausläufern, die zu den Nachbarzellen gehen, „chemisch“ umgewandelt; das dem Keim anliegende Protoplasma bleibt aber unverändert, und so bildet die Zelle eine Knospe,

welche das Weiterwachsen des Netzes und die Bildung neuer Balken ermöglicht. Später können solche Knospenzellen sich vollständig umwandeln, indem sie sich flach dem Reticulum anlegen und ein mehr oder weniger breites Band oder Knotenplatte bilden. Der Kern wird zuerst lappig, blafs und verschwindet endlich vollständig. Das Wachstum des Reticulums wird erstens durch Ausdehnung der schon ausgebildeten Balken bedingt, zweitens aber durch Neubildung neuer Schlingen und Balken durch die Retoblasten (so nennt Czermak die von ihm beschriebenen Zellenknospen). Czermak scheint es, dafs die Lymphocyten zu dem Reticulum in eben derselben Beziehung wie die Knochen-,

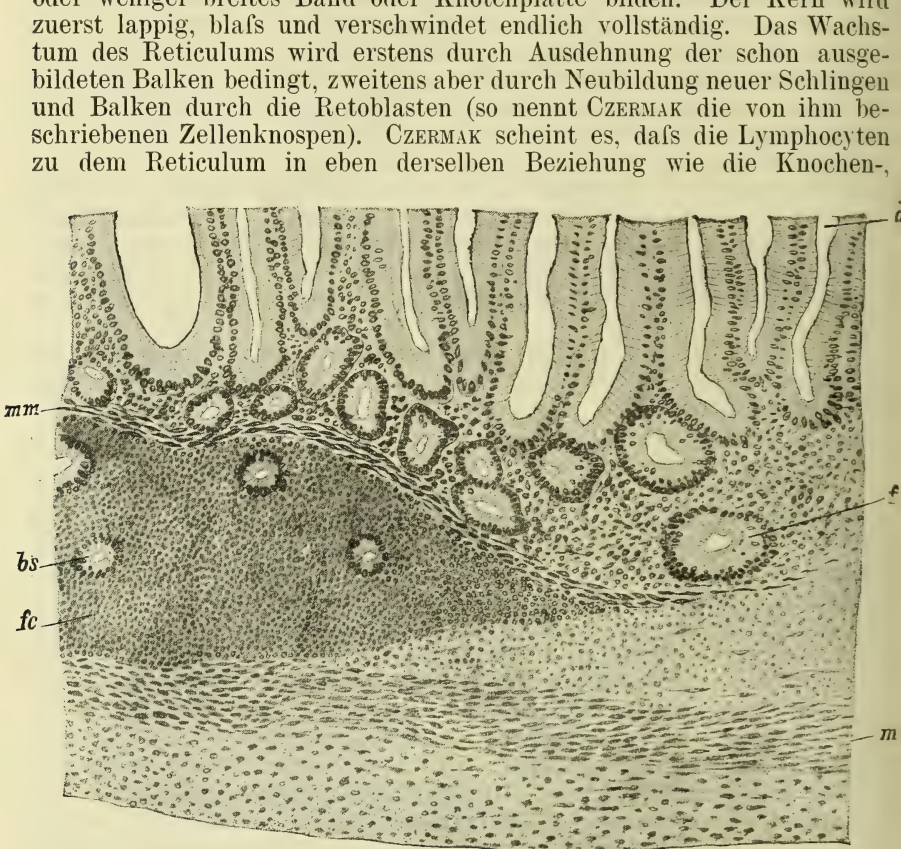


Fig. 242. **Schnitt aus dem Dickdarm vom Anfang des Colon vom 8 cm langen Meerschweinchenfötus.**
*m* Muscularis; *mm* Muscularis mucosae; *di* Epitheldivertikel; *f* Krypten; *fc* Lymphfollikel mit Epithelknospen *bs*. Nach Retterer 7588, 1895.
(Um das mir durch die Güte des Verlegers zur Verfügung gestellte Cliché gebrauchen zu können, ist der Schnitt ausnahmsweise in Autotypie wiedergegeben.)

Knorpel- und Bindegewebszellen zu ihrer Grundsubstanz in jungem, noch wachsendem Gewebe stehen: sie füllen die Maschen und stehen teilweise im Zusammenhang mit dem Netze; beweisen kann dies Czermak nicht; es ist nach ihm dieser Zusammenhang nur bei grofsen, vakuolisierten Retoblasten unbestreitbar.

Ich verweise auch auf die Abbildungen Czermaks über die Entwicklung der Lymphknötchen in der Darmwand.

Czermak kommt zum Resultate: Die Darmnoduli entwickeln sich aus einer Verdichtung des Mesenchyms (Mesenchymknospe); — das Epithel bleibt dabei ganz passiv.

Die Anwesenheit der Drüsenschläuche, „bourgeons épithélials“ ist für die Entwicklung des Adenoidgewebes gar nicht notwendig, sowohl

im Sinne Retterers — um die Hauptmasse des Nodulus zu bilden — als im Sinne Gullands — um durch Reizung die Vermehrung und Infiltration „mechanisch“ hervorzurufen. Czermak untersuchte in erster Linie das Kaninchen; Meerschweinchen dienten nur zum Vergleich / (Czermak 6873, 1893).

/ v. Brunn nimmt Stellung gegen den Vorschlag Retterers, der die Bezeichnung „lymphoide Zellen“ in den betreffenden Organen durch „Drüsenzellen“ ersetzen will / (v. Brunn 7356, 1894).

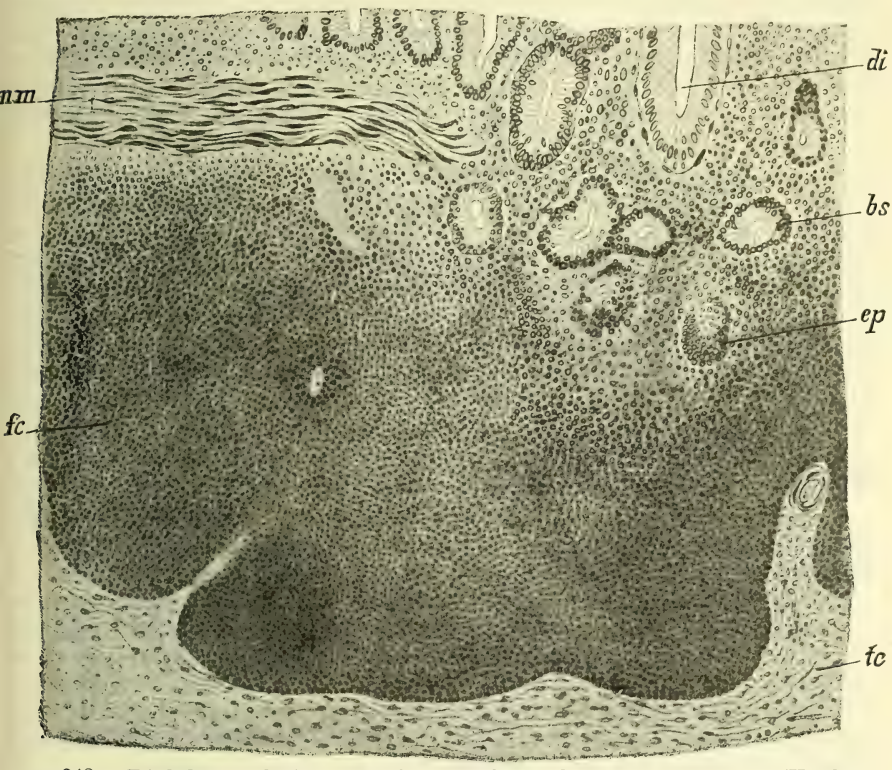


Fig. 243. **Dickdarmschnitt aus dem Anfang des Colon vom 3 Wochen alten Meerschweinchen.**

*mm* Muscularis mucosae; *di* Epitheldivertikel, welche in der Tiefe eine Anzahl von Epithelknospen *bs* abgeben, die in die Masse des Nodulus *fc* eindringen; *tc* den Nodulus umhüllendes Bindegewebe. Nach Retterer 7588, 1895. (Während sonst von mir das Autotypieverfahren nicht für Schnitte angewandt wird, geschieht dies hier, um das mir durch die Güte des Verlegers zur Verfügung gestellte Cliché verwerten zu können.)

/ Retterer ist der Ansicht, dafs Zellen epithelialen Ursprungs zur Bildung der Noduli der Mandeln und der Peyerschen Noduli beitragen. Die Zellen gehen aus epithelialen Knospen hervor. Das Gewebe der Noduli wird demnach aus epithelialen Elementen und mesodermalen oder bindegewebigen Elementen gebildet. Aber während die Entwicklung den verschiedenen Ursprung dieser beiden Arten von Elementen zeigt, ist es schwierig, wenn nicht unmöglich, sie beim Erwachsenen zu unterscheiden.

Retterer sucht seine Ansicht durch seine Befunde an Embryonen von Pferd und Meerschweinchen zu stützen. Bei Embryonen des

letzteren von 8 cm Länge wachsen die epithelialen Divertikel bis zum Niveau der Muscularis ein (siehe Fig. 242 und 243). Die Epithelzellen der Divertikel sind der Sitz zahlreicher Mitosen. Diese Verhältnisse bringt Retterer in Beziehung zur Bildung der Noduli.

In der Diskussion zu Retterer 7588, 1895 hebt His hervor, dafs der Schwerpunkt der Arbeit Retterers in dem Nachweise liegt, dafs die Bildung der Tonsillen und der Peyerschen Nodulihaufen durch epitheliale Sprossen eingeleitet wird. Hier scheint His ein allgemeines Prinzip vorzuliegen. Bei allen tonsillären Organen im Rachen, Pharynx und Zungenwurzel leitet sich die Bildung der Organe durch tiefe Schleimhautfaltungen ein. Bemerkenswert ist ferner, dafs enge Schleimhautbuchten, wie sie in der Rosenmüllerschen Grube und im Proc. vermiformis vorliegen, so vielfach in ihrer Wandung adenoide Organe entwickeln / (Retterer 7588, 1895).

/ Küchenmeister, der Kaninchen und Meerschweinchen untersuchte, kommt zum Resultate: Die Darmlymphknötchen entwickeln sich nicht aus dem Epithel, sondern aus den runden Zellen (Leukocyten) des Mesenchyms, sei es nun der Lamina propria, sei es der Submucosa. Schon in den jüngsten Stadien (beim neugeborenen Kaninchen), welche er untersuchte, fand er scharfe Grenzen zwischen den Anfängen der Lymphknötchen und dem Epithel. Erst beim vierwöchigen Kaninchen geht die Basalmembran über den Kuppen der Lymphknötchen verloren und die Elemente des Epithels und der Lamina propria scheinen in unmittelbarem Zusammenhang zu stehen.

Diese Veränderungen sind, wie schon Stöhr angiebt, nur die Folgen der starken Durchwanderung der Leukocyten durchs Epithel.

Gegen v. Davidoff sah Küchenmeister an zahllosen Stellen Leukocyten in allen verschiedenen Lagen auch zwischen den Epithelzellen und dem Kutikularsaum.

Das Meerschweinchen giebt ein ganz anderes Bild als das Kaninchen. Beim sieben Tage alten Meerschweinchen finden sich im Blinddarm teils völlig ausgebildete Knötchen, teils aber auch die ersten Anfänge derselben. Letztere bieten im Gegensatz zum Kaninchen folgendes Bild: Die in der Submucosa liegenden unfertigen Lymphknötchen haben weder die Dichtigkeit der ausgebildeten Lymphknötchen noch deren deutliche Abgrenzung gegen die Umgebung.

Auffallend verhalten sich die Krypten. Sie sind, wie das auch namentlich Tomarkin beschreibt, ganz aufserordentlich viel länger als sonst, gehen durch die Muscularis mucosae hindurch in die Lymphknötchen, und zwar sowohl die fertigen als die unfertigen, hinein und verzweigen sich in ihnen reichlich. Ihr Epithel ist an manchen Stellen intakt, an anderen von Leukocyten durchsetzt. Diese Bilder verwertet Retterer besonders für seine Beweisführung. Küchenmeister findet aber sicher, dafs nicht im Epithel, sondern im Mesenchym die ersten Veränderungen auftreten. Auch beschreibt er die Entwicklung eines Lymphknötchens völlig unabhängig vom Epithel mitten in der Submucosa. Die Mitose in den Krypten ist nicht für Retterer zu verwerten, da schon normal im Kryptenepithel sich Mitosen finden; so kommt dies ebenfalls bei den Epithelschläuchen vor, die ja auch nur gewucherte Krypten vorstellen. — Die Epithelschläuche verschwinden später, durch die eingewanderten Leukocyten allmählich aufgelockert. Wiederholt fand Küchenmeister in seinen Präparaten Zellen der Epithel-

schläuche, die im Untergang begriffen schienen (Gullands Perlen, Stöhrs Hornkugeln).

Küchenmeister giebt für die Kryptenwucherung beim Meerschweinchen folgende Erklärung. Da hier beim Meerschweinchen die Knötchen in der Submucosa entstehen, also fern von der Oberfläche, so stellen diese submucösen Kryptenabschnitte den hier sonst fehlenden Zusammenhang der Lymphknötchen mit dem Oberflächenepithel her, dienen also dazu, die Auswanderung der Leukocyten ins Darmlumen zu begünstigen oder überhaupt zu ermöglichen / (Küchenmeister 7664, 1895). Diese Bedeutung der submucösen Krypten fällt bei meiner Auffassung der Leukocytendurchwanderung natürlich weg.

## Monotremen.

### Echidna.

/ Echidna besitzt einen mäfsig langen Enddarm, dessen Grenze gegen den Mitteldarm nicht durch irgend welche Klappenbildungen markiert ist. Das Caecum bildet einen kleinen, etwa 1—2 cm langen Anhang, welcher in schräger Richtung ausmündet, indem seine Längsachse mit dem Ileum einen Winkel von etwa 70° bildet. In der Nähe des Caecums findet sich ein schön entwickelter Peyerscher Nodulus. Derselbe liegt der Anheftungstelle des Mesenteriums gegenüber und stellt ein ovales Feld dar, dessen kleinster Durchmesser 0,5 cm beträgt. Dieses Feld trägt etwa 30 Noduli, welche überaus deutlich durch eine dunklere Färbung von der Umgebung sich abheben. Jeder Nodulus ist kreisrund begrenzt. Gröfsere liegen in der Mitte, kleinere nach dem Rande zu.

Der Peyersche Nodulus reicht mit seinem distalen Pole bis an die Ausmündungsstelle des Caecum heran und nimmt hier diejenige Partie der Ileumwandung ein, an welche das Caecum sich im spitzen Winkel anlegt. Über den freien Rand der ringförmigen, die Ausmündung des Blinddarmes umziehenden Valvula caecalis fort gelangt man ins Lumen des Caecums und trifft hier in der Schleimhaut ganz ähnliche Bildungen wie am Peyerschen Nodulus. Einzelne Grübchen werden von den Peyerschen Noduli lediglich durch die Valvula caecalis geschieden. Namentlich gegen das blinde Ende des Caecum nehmen die Nodulibildungen an Zahl zu. Etwa $1^1/_2$ cm proximal von dem geschilderten Peyerschen Nodulus findet sich ein zweiter, dem ersten an Gröfse ziemlich gleichend und auch in der Beschaffenheit der Noduli nichts wesentlich Abweichendes darbietend. Obwohl Klaatsch nur diese beiden Noduli auffinden konnte, hält er es doch für möglich, dafs noch mehr vorhanden sind, da dieselben makroskopisch sehr schwer zu erkennen sind.

Feinerer Bau der Peyerschen Noduli: Bei der Annäherung an den Peyerschen Nodulus bemerkt man eine Dickenzunahme der Submucosa, in welche von der Mucosa aus Noduli einragen. In diese Zellhaufen erstrecken sich Drüsenschläuche hinein (siehe Fig. 244), welche nur durch bedeutende Gröfsenzunahme von den benachbarten Lieberkühnschen Krypten verschieden sind. Jeder Nodulus besitzt eine solche Drüse, welche mit verschmälertem Teil nach innen mündet, nach aufsen an Durchmesser zunimmt und Sprossen, oft in gröfserer Zahl, entsendet. Dabei gewinnt das Lumen gegen das blinde Ende der Drüse hin an Weite. Der Teil des Nodulus, welcher das Niveau

der Mucosa nach aufsen hin überragt, stellt den Körper dar. Dieser hat die Muscularis mucosae vor sich her gedrängt. Sie biegt am Rande des Nodulus mit scharfer Knickung nach aufsen um und umhüllt den Noduluskörper zum grofsen Teil, jedoch nicht vollständig. An einigen Stellen ist sie unterbrochen und läfst blinde Sprossen der Nodulidrüsen sich weit nach aufsen bis in die Nähe der Darmmuskulatur erstrecken.

Der epitheliale Bestandteil bildet die Hauptmasse des ganzen Nodulus. Der lymphoide Teil des letzteren erscheint als eine Umhüllung der Drüsenschläuche. Nach innen von der Muscularis mucosae wird der ganze Raum zwischen dieser und den Drüsen von Lymphzellen dicht erfüllt. Mit der Durchbrechung der Muscularis mucosae erstreckt sich das lymphatische Material in die Submucosa und bildet eine Art von äufserer Kappe um den Nodulus. Stets bleibt auch hier die Beziehung zu den Drüsen gewahrt / (Klaatsch 6240, 1892).

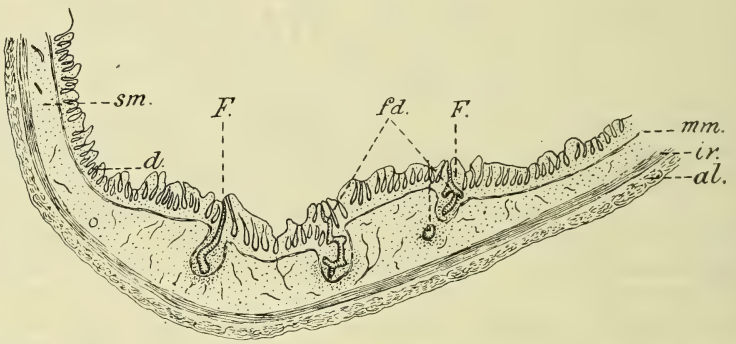


Fig. 244. **Querschnitt eines PEYERschen Haufens von Echidna setosa.** *al* Äufsere Längsmuskulatur; *ir* innere Ringmuskulatur; *sm* Submucosa; *d* Lieberkühnsche Drüsen; *mm* Muscularis mucosae; *F* Nodulus; *fd* Nodulusdrüse. Vergr. 13,5. Nach Klaatsch 6240, 1892.

/ Die beiden von Klaatsch angegebenen Peyerschen Noduli, den einen am Caecum, den anderen etwas höher im Dünndarm, fand ich bei Echidna aculeata var. typica schon makroskopisch aufserordentlich deutlich, wie sie Klaatsch schildert. Als ich einen Peyerschen Nodulus in Serienschnitten systematisch durchsah, fand ich zahlreiche Stellen, welche an das von Klaatsch gegebene Bild erinnerten. Ich sah in zahlreichen der einzelnen den Peyerschen Nodulus zusammensetzenden Noduli Einsenkungen des Oberflächenepithels, welche den Lieberkühnschen Krypten ähnlich sahen, jedoch länger als diese waren, so dafs sie tiefer als diese hinabreichten, und welche sich verzweigten. Wenn ich nun auch solch markante Bilder, wie sie Klaatsch zeichnet, namentlich eine solche reiche Verzweigung der epithelialen Sprossen, nicht finden konnte, so kann ich doch den Hauptpunkt, nämlich das Vorhandensein dieser Sprossen, bestätigen. Es lassen sich ja leicht individuelle oder Altersunterschiede zur Erklärung der Unterschiede in unseren Befunden heranziehen.

Ich mufs aber offen bekennen, dafs ich weit entfernt bin, diese neuen Befunde Klaatschs irgendwie im Sinne der Retterschen oder Stöhrschen Ansichten als beweisführend anzuerkennen. Klaatsch

schliefst, da die Peyerschen Noduli bei Echidna zuerst vorkommen (sie stimmen auch mit gewissen neuerdings an Embryonen gemachten Befunden überein), so müssen wir in ihnen das ursprüngliche Verhalten sehen. Die merkwürdigen Befunde, welche ich in so vielen Teilen des Verdauungstraktus der Monotremen erhielt, Befunde, welche gröfstenteils als sekundäre Abänderungen aufgefafst werden müssen, haben mich in dieser Hinsicht vorsichtig gemacht. Ich glaube, dafs wir vorläufig an Monotremen gemachte Befunde nur dann für ursprünglich ansehen dürfen, wenn sie mit den Befunden bei anderen Vertebraten übereinstimmen; für alles andere ist unsicher, ob es nicht sekundär abgeändert ist. Die Peyerschen Noduli mögen bei Echidna in ihrem Vorkommen ursprünglich sein, da sie niederen Vertebraten fehlen und höheren zukommen; die Punkte aber, in denen sich diese Noduli von denen anderer Säuger unterscheiden, können auch sekundär abgeändert sein. Ehe also diese Punkte im Sinne Retterers oder Stöhrs verwertet werden, wäre zu untersuchen, ob es sich dabei um ursprüngliche oder abgeänderte Bildungen handelt / (Oppel 8249, 1897).

Ornithorhynchus.

/ Die Peyerschen Noduli sind sehr wenig entwickelt. Beddard fand nur einen ungefähr zwei Fufs vom Caecum entfernt und einen zweiten eben unter dem Ursprung des Caecums / (Beddard 7449, 1894).

/ Das lockere Bindegewebe der Mucosa des Dünndarms fand ich überall stark mit Leukocyten infiltriert. Ich vermochte verschiedene Arten einkerniger Leukocyten zu unterscheiden, ferner Leukocyten mit polymorphem Kern; endlich fanden sich zahlreiche eosinophile Zellen, welche neben ihrem Tinktionsvermögen das für solche Zellen charakteristische Verhalten der Kerne zeigten. Es fanden sich nämlich in der Mehrzahl derselben die Kerne wandständig, und zwar aus zwei zusammenhängenden Teilen bestehend / (Oppel 8249, 1897).

## Marsupialia.

Känguruh, Macropus major.

/ Agminierte Noduli finden sich im Ileum. Sieben solche fanden sich im Caecum; auch im Colon finden sich kleinere, untermischt mit zahlreichen Solitärnoduli / (Owen 7532, 1839—1847 und Owen 212, 1868).

Edentaten.

/ Peyersche Noduli des Dünndarms finden sich bei Orycteropus, Myrmecophaga und bei Dasypus, aber bei Bradypus fand sie Rapp nicht / (Rapp 2823, 1843).

Myrmecophaga jubata.

/ Im Ileum finden sich Peyersche Noduli von 1—2 Zoll Länge in Intervallen von ungefähr einem Fufs. (Der Darmkanal war 34 Fufs lang.) Die Falten der Schleimhaut des Darmes beschreibt Owen / (Owen 7539, 1862 und 212, 1868).

Manis javanica.

/ Am Ende des Dünndarmes kurz vor seinem Übergang in den Dickdarm findet sich ein grofser Peyerscher Nodulus. In demselben

finden sich grofse Anhäufungen von Pigmentzellen. Die Zellen liegen in den Kuppen und in den Centren der Noduli. Auch aufserhalb der Noduli, in deren nächster Umgebung, besonders in der Nähe der Blutgefäfse, finden sich Ansammlungen von Pigmentzellen. Es macht den Eindruck, als ob den Pigmentzellen der Weg bis zu einem gewissen Grade durch die Lymphbahnen vorgezeichnet wäre.

Es handelt sich dabei um pigmentierte Wanderzellen, wie sie von anderen und von mir in verschiedenen Teilen des Darmrohres verschiedener Tiere beschrieben wurden. Ich habe meine früheren Präparate über Pigmentzellen im Wirbeltierdarm einer neuen Prüfung unterworfen, nachdem die von mir bei Proteus anguineus und bei zahlreichen Vertretern verschiedener Wirbeltiergruppen beschriebenen Pigmentzellen des Darmes von Braus 8162, 1896 für Proteus bestätigt und durch Kingsbury 7470, 1894 nun auch bei dem amerikanischen Menobranchus (wo ich sie später als Kingsbury auch fand) nachgewiesen worden waren. Ich kam dabei zum Resultate, dafs ich in meiner damaligen Arbeit vielleicht verschiedene Zellen aus dem Grunde zusammengestellt habe, weil ich in denselben Pigment fand. Ich glaube jetzt die pigmenthaltigen Wanderzellen in mehrere Gruppen trennen zu dürfen. Da aber für eine Einteilung und Unterscheidung noch keine scharfen Normen aufgestellt sind, enthalte ich mich jeder Behauptung, wohin die bei Manis javanica neu beschriebenen zu stellen wären. Jedenfalls handelt es sich bei Manis javanica an dieser Stelle um pigmentierte Wanderzellen und nicht um fixe Pigmentzellen. Eine andere Frage wäre dann, welche oder ob alle pigmentierten Wanderzellen des Säugerdarmes zu den von einigen als Phagocyten benannten Zellen gehören. Vorläufig müssen wir erst die verschiedenen Arten von Pigmentzellen im Wirbeltierdarm kennen lernen; dann können wir versuchen, sie in der genannten Weise einzuteilen. Diese Trennung mufs scharf für Vertreter aus allen Tierklassen durchgeführt werden, da wir zunächst die einzelnen Elemente, welche pigmentiert sein können, kennen lernen müssen, ehe wir daran gehen dürfen, ihren (vielleicht gemeinsamen) Ursprung aufzuklären. Es würde sehr erwünscht sein, wenn die pigmentierten Wanderzellen des Darmes eingehender bearbeitet würden, um so mehr, da gewifs von anderen wie von mir seit meiner nun schon eine Reihe von Jahren zurückliegenden Publikation über dieses Thema hierfür weiteres Material gesammelt wurde. In ein neues Stadium beginnt diese Frage dadurch zu treten, dafs Braus 8162, 1896 nunmehr bestimmt für meine Ansicht eintritt, dafs die Pigmentzellen (pigmentierte Wanderzellen) bei Amphibien vom Darme in die Leber wandern (und nicht umgekehrt). Ehe wir aber hieran Schlüsse über die pigmentierten Wanderzellen der Säuger knüpfen wollen, müssen wir erst wissen, inwieweit die pigmentierten Wanderzellen resp. die verschiedenen Arten derselben bei Amphibien und Säugern resp. bei Vertebraten überhaupt übereinstimmen / (Oppel 8249, 1897).

/ 1890 war ich durchaus geneigt, alle Pigmentzellen, welche ich in der Mucosa und Submucosa des Darmes fand, als Wanderzellen und zwar als Phagocyten im Sinne Heidenhains anzusehen (ich versuchte damals ohne grofsen Erfolg den Namen Lyocyten als richtiger an Stelle des hergebrachten Namens Phagocyten zu setzen) / (Oppel 4145, 1890). Wenn ich nun auch heute aufrecht erhalten möchte, dafs alle damals von mir gesehenen (bei Vertretern aus zahlreichen Wirbeltiergruppen) Pigment-

zellen Wanderzellen sind, so bin ich selbstverständlich gerne bereit, zuzugeben, dafs noch weitere von mir nicht beobachtete Pigmentzellen existieren, und dafs sich unter diesen welche befinden, welche nicht Wanderzellen sind. Noch weniger halte ich für erwiesen, dafs alle von mir damals beschriebenen pigmentierten Wanderzellen Phagocyten im Sinne Heidenhains sein müfsten. Vergl. darüber oben S. 407.

## Cetaceen.

/ Peyersche Noduli finden sich bei Delphinus phocaena (etwa 1/2 Fufs lang und von der Breite eines kleinen Fingers) / (Rapp 7628, 1837).

### Globiocephalus melas.

/ Murie zählte 24 Peyersche Noduli und hält es für möglich, dafs noch welche übersehen wurden / (Murie 196, 1874).

### Haussäugetiere.

/ Colin giebt eine makroskopische Beschreibung der Anordnung der Peyerschen Noduli bei zahlreichen Haussäugetieren / (Colin 103, 1849).

## Perissodactyla.

### Equus caballus, Pferd.

/ Bisweilen finden sich nur wenige Peyersche Noduli, bisweilen aber 100 und mehr an Zahl / (Böhm 6500, 1835).

/ Im Dünndarm finden sich 120—150 Peyersche Noduli, von denen das längste Häufchen 6—8 Zoll lang ist / (Gurlt 3478, 1844).

/ Im ganzen Darm finden sich 110—130 Peyersche Noduli von länglich-runder Form / (Graff 7402, 1880).

/ Die Lymphnoduli sind rund, oval oder birnförmig, von 2—4 mm Durchmesser und liegen in der Regel unter Drüsen und Zotten, zuweilen aber auch zwischen den Drüsen; im letzteren Falle bilden sie kleine Vorragungen.

Die agminierten Noduli erreichen 15—20 cm Länge und 3—4 cm Breite / (Ellenberger 1827, 1884).

/ Ellenberger findet in der Darmschleimhaut älterer Pferde (in der Dickdarmschleimhaut) eosinophile Zellen in grofser Menge. Er findet, dafs die Körnchen nicht wie Fett reagieren, und sie sind auch nicht Fett. In der Dünndarmschleimhaut fand er ähnliche, aber nicht gleiche Gebilde / (Ellenberger 1828, 1885).

/ Die Noduli sind klein und nur wenige bis höchstens 15—20 cm lang, 3—4 cm breit und in der Zahl von 120—150 / (Ellenberger und Müller 7784, 1896).

## Artiodactyla.

### Sus, Schwein.

/ Die Noduli des Ileums liegen mit ihrer Hauptmasse in der Submucosa und werden hier gleichfalls zum gröfseren Teil von sinusartigen Hohlräumen umgeben / (His 2734, 1862).

/ Das Fasergerüst des Follikels der Peyerschen Noduli zeichnet sich durch die Breite und Stärke seiner Netzfasern aus. Diese bilden

gegen die Peripherie hin ein sehr engmaschiges Netzwerk, nach den centralen Teilen zu ein mehr und mehr weitmaschiges / (Frey 2113, 1863).

/ Am unteren Ende des Ileums findet sich ein sehr grofser ($^3/_4$ Zoll breit und 3 Fufs lang beim jungen Tier) Peyerscher Nodulus / (Flower 7626, 1872).

/ Die Peyerschen Noduli sind hier am gröfsten unter den Haussäugetieren; gegen den Dickdarm hin erreichen einzelne eine Länge von 1,5—2,5 m und reichen selbst in den Dickdarm hinein; kleinere Peyersche Noduli finden sich schon im Duodenum. Letzteres ist auch bei den Fleischfressern der Fall, von denen der Hund 20—30, die Katze 4—6 Peyersche Noduli besitzt, die im Ileum eine Länge von 20 cm erreichen können / (Ellenberger und Müller 7784, 1896).

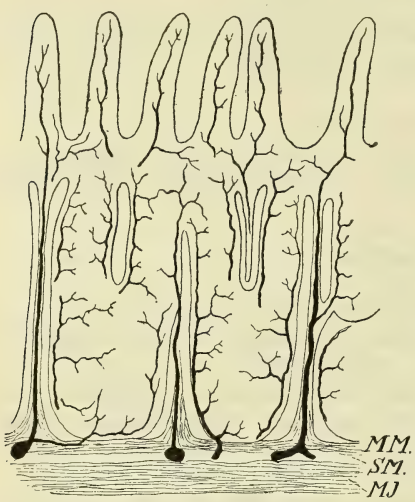


Fig. 245. **Senkrechter Durchschnitt durch einen PEYERschen Nodulus vom Ileum des Kalbes.**
Zeigt die gröfseren Gefäfsstämme in der Submucosa *SM*, von da aufsteigend, zum Teil bis in die Zotten, und radiäre Stämmchen in die Noduli sendend; *MM* Muscularis mucosae; *SM* Submucosa; *MJ* Muscularis. Nach His 2734, 1862, schematisiert.

Wiederkäuer.

/ Es finden sich nur 20—35 Peyersche Noduli, von denen die gröfsten 20 cm lang und 2—$3^1/_2$ cm breit sind / (Ellenberger u. Müller 7784, 1896).

Bos taurus, Rind.

/ Es finden sich ungefähr 30 Peyersche Noduli, von denen die gröfseren ungefähr die Länge einer Hand erreichen / (Böhm 6500, 1835).

/ Gurlt zählte 33—35 von $^1/_2$ bis 5 Zoll Länge / (Gurlt 3478, 1844).

/ Peyersche Noduli des Ileums beim Kalb: Die einzelnen Noduli der Peyerschen Noduli zeigen eine längliche Gestalt mit der Längsachse senkrecht zur Schleimhautoberfläche stehend. Die von der Seite her eintretenden Gefäfsstämmchen bleiben in der Peripherie der Noduli und senden ihre Kapillarzweige gegen das Centrum hin (siehe Fig. 245). Bevor diese die Mitte des Nodulus erreichen, pflegen sie schlingenförmig umzubiegen; man hat daher einen mittleren gefäfslosen Teil des Nodulus. Zwischen den Noduli und an ihrem äufseren Umfang beobachtet man Spalten. Der Nodulus besteht ähnlich wie die Lymphdrüse aus drei Teilen. Es ist eine scharfe Abgrenzung der Noduli vorhanden: 1. gegen die Oberfläche der Schleimhaut, 2. gegen die Schleimhautsinus hin, soweit diese die Noduli umgeben. Die scharfe Begrenzung fehlt aber durchweg da, wo der drüsentragende Teil der Schleimhaut den Noduli anliegt. Der drüsentragende Teil des Schleimhautgewebes ist von Spalten und kanalartigen Hohlräumen durchzogen, die nach einwärts mit den centralen Zottenräumen, nach auswärts mit dem Sinus des Noduläratratums zusammenhängen, und welche somit die präformierten Chylusbahnen darstellen.

Das Reticulum des drüsentragenden Teiles der Schleimhaut besteht aus verzweigten Zellen mit ovalen Kernen, ähnlich denen, die im Nodulus vorkommen / (His 2734, 1862).

/ Im Colon des Kalbes finden sich Übergangsbildungen zu den Peyerschen Noduli, obgleich noch in manchem abweichend von den Peyerschen Noduli des Dünndarms des gleichen Tieres / (Frey 2107, 1863).

Ovis aries, Schaf.

/ Gurlt zählte 20—25 Peyersche Noduli / (Gurlt 3478, 1844).

/ Die Abweichungen von den Drüsen des Kaninchens sind untergeordneter Natur. Die Verbindung des mittleren Teiles der Noduli mit dem drüsentragenden Teile der Schleimhaut geschieht durch interglanduläre Fortsätze / (His 2734, 1862).

/ Schleimhautgewebe. Frey vertritt den Standpunkt (gegen His): Nur im Peyerschen Nodulus und höchstens noch in dessen Umgebung erscheint das Gewebe als ein adenoides. Etwas entfernt davon kann es allein noch als ein nahe verwandtes bezeichnet werden. Das übrige Schleimhautbindegewebe unterscheidet sich von dem adenoiden Gewebe (auch an den Zotten). Es ist nicht so regelmäfsig netzartig / (Frey 6678, 1863).

Capra hircus, Ziege.

/ Bei der Ziege fanden sich 20—25 Peyersche Noduli / (Gurlt 3478, 1844).

## Sirenia.

Manatus americanus.

/ Der Dünndarm zeigt fast in seinem ganzen Laufe Längsfalten und sehr deutlich ausgeprägte schmale, längliche, Peyersche Noduli / (Waldeyer 126, 1892).

Halicore indica, Dugong.

/ Rapp konnte Peyersche Noduli im Darm nicht auffinden / (Rapp 7628, 1837).

## Proboscidea.

Elephas.

/ Owen konstatierte auch beim Elephanten Peyersche Noduli / (Owen 212, 1868).

/ Sogar im Rectum sollen sich beim indischen Elephanten den Peyerschen Noduli ähnliche Gebilde finden / (Miall and Greenwood 3893, 1878).

Lamnungia.

Daman. / Es finden sich (wie schon Owen erkennt) etwa 12 Lymphnoduli im Dünndarm, welche 75—125 mm voneinander entfernt sind und 9 mm im Durchmesser besitzen. Am Ende des Dünndarms findet sich etwa ein Dutzend Drüsenhaufen, bestehend aus agminierten Noduli, welche sehr an Peyersche Noduli erinnern / (George 347, 1875).

## Rodentia.

Lepus timidus, Hase.

/ Böhm zählt 8—10 Peyersche Noduli / (Böhm 6500, 1835).

### Lepus cuniculus, Kaninchen.

/ Zahl und Lage der Peyerschen Noduli: Es finden sich nach Böhm 4—6 Peyersche Noduli / (Böhm 6500, 1835).

/ Es finden sich, wie auch Rudolphi und Meckel 1829 angaben, etwa 4—6 Peyersche Noduli im Dünndarm des Kaninchens.

Frey unterscheidet: 1. die Kuppe des Nodulus; 2. die verbindende, in die Schleimhaut und benachbarte Noduli (damals Follikel genannt) übergehende Lage als follikuläre Verbindungssubstanz; 3. die unterste, vom Umhüllungsraum umgebene Partie, den Grundteil des Nodulus / (Frey 2113, 1863).

/ Der Dünndarm zeigt Längsfalten der Schleimhaut; er enthält in seinen unteren Falten nur 4—6 Peyersche Noduli / (Krause 6515, 1884).

/ His ist im Unrecht, wenn er die Noduli oberhalb der Muscularis mucosae sucht. Das, was His als Muscularis mucosae bezeichnet, ist keine solche. Die Noduli liegen nur zum kleinsten Teil in der Mucosa; zum grofsen Teil ragen sie über dieselbe hervor oder in die Submucosa hinein / (Lipsky) 3523, 1867).

Fig. 246 zeigt einen Durchschnitt durch einen Knötchenhaufen aus dem Kaninchendarm. In der rechten (vom Beschauer) Hälfte der

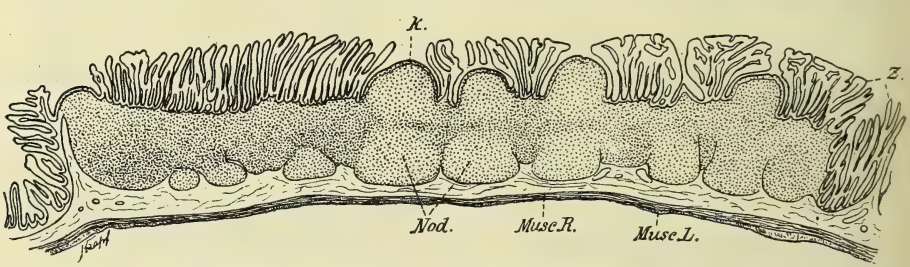


Fig. 246. **Querschnitt durch einen Knötchenhaufen des Dünndarmes vom Kaninchen.**
In der rechten Hälfte der Figur sind die Knötchen (*Nod*) so vom Schnitt getroffen, dafs deren Kuppen (*K*) sichtbar werden; linkerseits ist dies nicht der Fall; *Z* Zotten; *Musc.R* Ring- und *Musc.L* Längsschicht der Muscularis. Vergrösserung 12fach.

Figur sind die Knötchen in ihrer ganzen Höhe vom Schnitte getroffen, so dafs die Kuppen sichtbar sind; links dagegen sind die Kuppen nicht getroffen. Das Bild, bei schwacher Vergrösserung gezeichnet, kann als Übersichtsbild dienen und zeigen, wie sehr hier das stark entwickelte Lymphgewebe an Masse die übrigen Schichten übertrifft.

/ Adenoides Gewebe der Darmnoduli: Wie schon früher von Donders und Billroth erkannt wurde, findet sich in den Noduli ein eigentümliches Gewebe, welches Heidenhain durch Abpinseln zuerst darstellt. Er findet, dafs die Maschenräume in den Knotenpunkten häufig in eine Zelle übergehen, welche einen grofsen ovalen Kern enthält, so dafs ein Teil der Balken nichts weiter darstellt, als die Ausläufer sternförmiger oder mehrstrahliger Zellen. Heidenhain beschreibt auch die Verbindung dieses Balkennetzes mit den Blutgefäfsen. Er findet auch durch Injektionsversuche, dafs für gewöhnlich eine direkte Verbindung zwischen dem Lumen der Blutgefäfse und den Hohlräumen des Maschenwerkes nicht besteht / (R. Heidenhain 6642, 1859).

/ Wanderzellen der Knötchen: Flemming beschreibt in den Keimcentren (Lymphdrüse vom Ochs, Mesenterialdrüsen und Peyersche

Knötchen, teils vom Rind, teils vom Kaninchen) tingible Körper. Dieselben liegen in Zellen, welche man „den fixen Zellen des Reticulums zurechnen kann“. Die Zellen, in denen sie enthalten sind, beherbergen oft Pigmentkörner. Die Zellen sind „ihren Formen nach grofsenteils sicher so beschaffen, dafs man sie eher für vergröfserte fixe Zellen des Reticulums als für amoeboide, fressende Zellen halten wird; freilich ist es nicht auszuschliefsen, dafs auch letztere sich vergröfsern und durch ihre Lagerung zwischen den übrigen Elementen solche Formen annehmen könnten“, wie sie Flemming abbildet. Auf ihre Beziehung zur Bluttranssudatzufuhr weist hin, dafs oft dicht an dem gröfseren Centralgefäfs des Keimcentrums eine stärkere Ansammlung solcher pigmentierter Zellen liegt.

„Die physiologische Bedeutung der tingiblen Körper wie der gelben Pigmentkörner bleibt einstweilen räthselhaft; aus dem Beschriebenen ergiebt sich so viel, dafs man sie als Produkte intracellulären Stoffwechsels auffassen kann. Ferner aber ergiebt sich aus der Lokalisation ihres Vorkommens, dafs die Bedingungen, die zu ihrer Entstehung führen, in irgend einer Art lokal an die Keimcentren geknüpft sein müssen. Denn es ist ganz klar und schlagend, dafs sich die tingiblen Körner, sowie die gelben Körner vorwiegend in Zellen finden, die im Bereich der Keimcentren liegen. Es mögen also die gleichen, noch unbekannten Verhältnisse sein, die hier einerseits das Auftreten reichlicher Zellteilungen begünstigten, andererseits die Ausarbeitung dieser Arten von Körnerbildungen in anderen Zellen veranlassen“ / (Flemming 2004, 1885).

/ In den Noduli des Darmes liegen Pigmentzellen sowohl in der Mitte der Knötchen, doch ebensolche und bisweilen gröfsere Ansammlungen am Rande der Knötchen, und zwar sowohl im Grunde derselben, wie an der ans Darmepithel grenzenden Seite. Häufig lagen gröfsere Pigmentzellenhaufen in der Nähe von Gefäfsen / (Oppel 4145, 1890).

/ Die Makrophagen in den Peyerschen Noduli werden von Ruffer genau beschrieben nach ihrer Anordnung und ihrem Inhalt. Betreffend letzteren (welchen Ruffer meist als Leukocyten und Mikroorganismen deutet) giebt er auch zahlreiche Abbildungen / (Ruffer 4845, 1890).

/ In den Darmlymphknötchen findet Czermak folgende Elemente:

1. das Reticulum;

2. Lymphocyten, Zellen mit einem runden, „plumpen“, stark sich färbenden Kern und spärlichem Protoplasma;

3. hyaline Zellen; unterscheiden sich dadurch von den Lymphocyten, dafs die gleichfalls starke Färbung ihres Kerns „homogen“ ist;

4. Zellen, welche sich von den hyalinen Zellen dadurch unterscheiden, dafs man im Kern ein Chromatinnetz mit breiten Balken und engen Maschen unterscheidet;

3 und 4 entsprechen den Erythroblasten von Löwit; sie entsprechen Formen mit indirekter Fragmentierung von Arnold; Denys und Demarbais nehmen an, dafs diese Zellen eine postmortale oder pathologische Deformation des Kerninhalts zeigen;

5. grofse Zellen, „Keimzellen“, mit mächtigem Protoplasma; der Kern enthält ein sehr zartes Netzwerk; das Protoplasma ist sehr fein granuliert; bilden die Hauptmasse der Keimcentren;

6. tingible Körper von Flemming. Czermak findet dieselben nicht nur in Zellen, sondern auch frei;

7. Blutgefäfse.

Ferner kommen unbeständig vor:

8. Blutplättchen;

9. polynukleoläre (neutrophile Ehrlichs) Leukocyten;

10. eosinophile Leukocyten, dagegen zahlreich in der Umgebung der Noduli;

11. zerfallende Heidenhainsche Leukocytenart;

12. Heidenhains Phagocyten, mit grobgranuliertem, undurchsichtigem Protoplasma; enthalten als Einschlüsse rote und weifse Blutkörperchen in verschiedenen Degenerationsstadien, Pigmentkörnchen, Pigmentkugeln;

13. Pigmentkugeln, zum Teil freischwimmend;

14. grofse, mit glänzenden Körperchen gefüllte Kugeln; dieselben hängen an einigen Stellen mit dem Reticulum zusammen (entsprechen Hassalschen Körperchen, den Hornkugeln von Stöhr und den Perlen von Gulland); sind sehr selten;

15. Kryptenknospen.

Vergleiche auch die Abbildungen Czermaks in dessen Arbeit.

Czermak hat gesehen, dafs die Leukocyten im Epithel mitotisch sich vermehren, und so entstehen nach ihm die von Stöhr beschriebenen Leukocytenhäufchen (aus 2 bis 4 bis etwa 20 bestehend) / (Czermak 6873, 1893).

/ Rawitz findet im adenoiden Gewebe des Darmes lymphoide Zellen weniger reichlich beim Kaninchen, in mächtiger Entwicklung bei Hunden / (Rawitz 7369, 1894).

Vorkommen von Bakterien in den Knötchen. / Bizzozero findet Bakterien und Bazillen von verschiedener Gestalt und Gröfse (Gramsche Methode) in der ununterbrochenen Schicht von Noduli, welche sich im ganzen Processus vermiformis des Kaninchens ausdehnt, und in der, welche den Hauptbestandteil des sog. Böhmschen Sacculus rotundus am Ende des Ileums ausmacht.

Kaninchen aus verschiedenen Orten wurden untersucht, zum Teil am lebenden von aufsen, ohne Eröffnung des Darmlumens.

Die Bakterien liegen in Zellen, welche nicht die gewöhnlichen Lymphzellen sind; es sind Elemente von 10—20 $\mu$ Durchmesser, ovaler oder häufiger unregelmäfsig polyedrischer Form; jedenfalls handelt es sich um die als Phagocyten bezeichneten Elemente.

Bizzozero nimmt an, dafs die Bakterien vom Darmlumen her einwandern in entgegengesetzter Richtung wie die Leukocyten auswandern.

Die Zellen enthalten oft nur 8—10 Bakterien, sehr häufig aber viel mehr, so dafs (nach Gram behandelt) die Zellen als violette Klümpchen erscheinen / (Bizzozero 1066, 1885 und 1065, 1887).

/ Bizzozero teilte diesen Befund der k. mediz. Akademie zu Turin am 6. März 1885 mit und publizierte ihn am 7. Novbr. 1885 (1066, 1885). Ribbert publizierte denselben Befund am 26. März 1885 in der Deutschen mediz. Wochenschrift und teilte den Befund (wie er in Nr. 51 des mediz. Centralbl. 1885 schreibt) am 23. Febr. der Niederrhein. Gesellsch. f. Natur- u. Heilkunde mit. Bizzozeros Bericht über die Sitzung vom 6. März erschien am 10. März in der Gazzetta Piemontese und am 17. März in der Gazzetta delle Cliniche / (Bizzozero 1068, 1886).

Cavia cobaya, Meerschweinchen.

/ Die Noduli junger Tiere liegen fast gänzlich in der Submucosa. Eine Überschreitung der Musculargrenze in Form einer Zapfenbildung findet nirgends statt. Namentlich fehlt vollkommen ein Kontakt des Nodulus mit dem Oberflächenepithel. Bei erwachsenen Tieren treten Oberflächenepithel und Nodulus durch Verbindungsbrücken in Zusammenhang. Sonst liegen diese Noduli, cirkumskript und mit Keimcentren versehen, vollständig im Bereich der Submucosa, nach oben von der Muscularis mucosae scharf begrenzt.

Krypten: Überschreiten im Dünndarm junger Tiere nur wenig die Musculargrenze, liegen aber ganz deutlich innerhalb der Submucosa. Im Dickdarm von Tieren gleichen Alters liegen sie viel tiefer und gehen häufig bis auf den Grund der Submucosa hinab. In der Mehrzahl der Fälle sind die beschriebenen, submucös liegenden Krypten mit den oben erwähnten Noduli „vergesellschaftet". Die Krypten zeigen den Röhrentypus der Lieberkühnschen Krypten und besitzen keine Ähnlichkeit mit den Brunnerschen Drüsen. Submucöse Krypten und Epitheleinsenkungen liefern Ersatz für den hier ausfallenden direkten Kontakt zwischen Oberflächenepithel und Nodulus / (Tomarkin 268, 1893).

Capromys melanurus.

/ Der erste Peyersche Nodulus findet sich im Duodenum, ungefähr vier Zoll vom Pylorus / (Dobson 1639, 1884).

Mus decumanus und Mus musculus.

/ Nur drei oder vier Noduli enthaltende Peyersche Noduli beschreibt Gerlach bei Maus und Ratte und faſst dieselben als Übergänge zwischen Solitärnoduli und Peyerschen Noduli auf / (Gerlach 99, 1860).

Mus musculus.

/ Die Peyerschen Noduli des Dünndarmes bestehen aus fünf bis acht Noduli. Die Blutgefäſse bilden um die Noduli ein feines, unregelmäſsiges Maschenwerk / (Grimm 6583, 1866).

## Karnivoren.

Canis familiaris, Hund.

Peyersche Noduli: / Es finden sich 20—30 von $^1/_4$—1 Zoll Durchmesser im Dünndarm / (Gurlt 3478, 1844). Ebenso finden Ellenberger und Baum 7366, 1891 20—30 Knötchenhaufen beim Hund.

/ Lymphnoduli sind häufiger im Duodenum als in den nachfolgenden Abschnitten. Über denselben sind die Zotten meist kürzer, zuweilen verkümmert; Gleiches gilt von der Länge und dem Entwicklungsgrad der Krypten, welche dort die Zotte umgeben. An seiner äuſseren, nach der Submucosa hin gerichteten Seite ruht jeder einzelne Nodulus in einer niedrigen Grube; sind sie zu einem Haufen vereinigt, so ist ihre gemeinsame Lagerstätte von einem niedrigen Wulst umzogen, der von seinem inneren Rande erhabene Streifen ausschickt. Durch sie zerfällt die vom Wulst eingefriedigte Fläche in mehrfache, kleinere, rundliche Grübchen, in welche sich je ein Nodulus einsenkt / (Mall 3718, 1888).

Subglanduläre Infiltration. / Die subglanduläre Infiltration erreicht eine erheblichere Breite als bei der Katze / (Hofmeister 311, 1886).

/ Mall 3718, 1888 erklärt dieselbe für eine flächenhafte Ausbreitung der Noduli. Heidenhain 2588, 1888 kann sich dieser Auffassung nicht anschliefsen, da in Noduli Körnchenzellen sparsam auftreten oder in der Regel fehlen / (Heidenhain 2588, 1888).

### Cryptoprocta ferox.

/ Im Dünndarm findet sich ein $4^1/_2$ Zoll langer Peyerscher Nodulus, welcher gerade am Beginn des Caecums endigt. Das Caecum ist 10 mm lang; es ist von regelmäfsig konischer Form und wenig gegen den Dünndarm zu gekrümmt / (Beddard 7781, 1895).

### Hyaena striata.

/ Young und Robinson zählten 8 Peyersche Noduli (dieselbe Zahl findet sich bei Hyaena crocuta und Proteles) / (Young und Robinson 5977, 1889).

### Felis domestica, Katze.

/ Bei der Katze finden sich im Dünndarm nur 5 Peyersche Noduli, wovon aber der letzte 6 Zoll lang ist / (Gurlt 3478, 1844). Vergleiche auch Fig. 229 auf Seite 397 dieses Buches.

/ Die Noduli des Ileum liegen mit ihrer Hauptmasse in der Submucosa / (His 2734, 1862).

/ Lymphkörperchen des Dünndarmes: Frey findet neben gewöhnlichen Lymphzellen eine Minderzahl anderer, welche die doppelte bis dreifache Gröfse besitzen und drei- bis vierfache Kernbildung erkennen lassen. Diese Bildungen erinnern an Beobachtungen von Grohe, Billroth und Rebsamen an Lymphdrüsen und Milz / Frey 6678, 1863).

/ In der Dickdarmschleimhaut der Katze fand Flemming in je einem Peyerschen Knoten ein Keimcentrum (nicht im Blinddarm des Kaninchens) / (Flemming 2004, 1885).

/ Lymphgewebe des Dünndarmes: Die Ausbreitung des Lymphgewebes erreicht hier ihren Höhepunkt. Die reichste Entwicklung erfährt das Lymphgewebe unterhalb der Zotten (subvilläre Infiltration). Auch das Zottenepithel selbst ist aufs reichlichste von Lymphzellen durchsetzt.

Noduli: Solitäre Noduli sind selten; meist sind sie zu Peyerschen Noduli angeordnet, welche wiederum in den untersten Partieen des Dünndarmes am reichsten entwickelt sind. Konstant befindet sich unmittelbar oberhalb der Ileocaecalklappe ein grofser, 5—10 cm langer, zungenförmig sich nach oben verschmälernder Peyerscher Nodulus. Jeder Nodulus des Peyerschen Nodulus durchbricht mit einem schmalen Halse die homogene Grundschicht und setzt sich oberhalb derselben unmittelbar in eine Zotte fort, während ihr unterhalb der homogenen Grundschicht gelegener Teil gegen die Submucosa völlig abgeschlossen ist.

Die Noduli des Dünndarmes wie jene des Magens sind Schleimhautgebilde, welche nur infolge ihrer mächtigen Entwicklung ihren Sitz teilweise in der Submucosa haben.

Das Lymphgewebe erfüllt den Raum zwischen dem Epithel und den tubulösen Drüsen einerseits und einer eignen, scharf abgegrenzten,

nach innen von der Muscularis mucosae liegenden Bindegewebsschicht andererseits. Das bindegewebige Gerüst der Darmschleimhaut stellt vom Magen bis zur Ileocaecalklappe herab eine einzige, grofse, schlauchförmige Lymphdrüse dar, in welche die Darmdrüsen eingesenkt sind. Das Lymphgewebe zeigt ein faseriges Gerüst, welches eine sehr wechselnde Beschaffenheit von grobem fibrillärem Bindegewebe bis zu echtem adenoidem Bindegewebe besitzt / (Hofmeister 311, 1886).

/ Rückbildung von Lymphknötchen: Passow 4217, 1885 konnte eine ganz aufserordentliche Schwankung in der Zahl der Darmlymphknötchen bei verschiedenen Individuen konstatieren. Nach Hofmeister 2786, 1887 tritt bei Hunger eine Verminderung des adenoiden Gewebes des Darmes ein. Nach Stöhr 570, 1884 werden bei manchen Krankheiten Balgdrüsen und Tonsillen atrophisch.

Stöhr fand bei einer drei Tage hungernden erwachsenen Katze Lymphknötchen, die nur in der Lamina propria ihren Sitz haben, und die er für Rückbildungsformen hält, denn er fand bei ihnen keine Mitosen; zudem stammen sie ja vom hungernden Tiere (Stöhr 5366, 1889).

## Pinnipedia.

### Phoca.

/ Peyersche Noduli finden sich auch bei Seehunden / (Rapp 7628, 1837).

## Insectivora.

### Erinaceus europaeus, Igel.

/ Die agminierten Noduli des Dünndarms sind wohl ausgebildet im unteren Teil des Dünndarmes und von rundlich-ovaler Form / (Flower 7626, 1872).

## Mensch.

/ Peyer selbst zählt über 15 der nach ihm benannten Noduli, Rudolphius 8—10, Böhm meist ungefähr 20, selten weniger, bisweilen 30 und mehr. Ihr hauptsächlichster Sitz ist im letzten Ende des Ileums / (Böhm 6500, 1835).

/ Die Solitärnoduli des Dünndarms wechseln an Zahl individuell sehr.

Die Peyerschen Noduli bestehen aus zahlreichen, hunderten und mehreren Noduli. Peyersche Noduli finden sich beim Menschen 20—30 aber auch mehr oder weniger / (v. Hefsling 7405, 1866).

/ Mitteldorpf fand agminierte Noduli selbst in der unteren Krümmung des Zwölffingerdarms noch vor / (Verson 318, 1871).

/ Die Zahl der Peyerschen Noduli ist gewöhnlich 20—30, steigt jedoch bis 50 und 60; immer stehen sie im untersten Teil des Ileums am dichtesten. Ihre Länge ist meist 1—4 cm, kann jedoch von 6,5 mm bis zu 8—13, selbst 30 cm steigen, während die Breite 6—11 bis 20 mm mifst / (Kölliker 329, 1867).

/ Peyersche Noduli pflegen beim Menschen meistens erst im unteren Teile des Jejunums zu erscheinen, um durch das Ileum herab häufiger zu werden. Doch kommen solche als Ausnahmen auch im Dickdarm vor. Der Processus vermiformis des Menschen und in noch höherem Grade derjenige des Kaninchens bilden mit gedrängt stehenden Noduli

nur einen einzigen, mächtigen Peyerschen Nodulus. Die Zahl wechselt im menschlichen Dünndarm von 15—25 zu 40, 50 und mehr. Ihr Durchmesser ist von 7 mm bis zu mehreren und vielen Centimetern Länge.

Am Nodulus sind Kuppe, Mittelzone und Grundteil zu unterscheiden / (Frey 2115, 1876).

/ Passow findet auf Grund zahlreicher Zählungen, deren Resultate in Tabellenform zusammengestellt sind, dafs die Zahl der lymphatischen Organe des Dünndarms (Solitärnoduli und Peyersche Noduli) individuell sehr verschieden ist. Es tritt keine Vermehrung der Noduli mit dem Wachstum ein, und die Schwankungen bestehen schon von Kind auf / (Passow 6507, 1883).

/ Noduli und Peyersche Noduli im Dünndarm des Negers sind sehr deutlich und sehr zahlreich; letztere fanden sich schon in kurzer Ent-

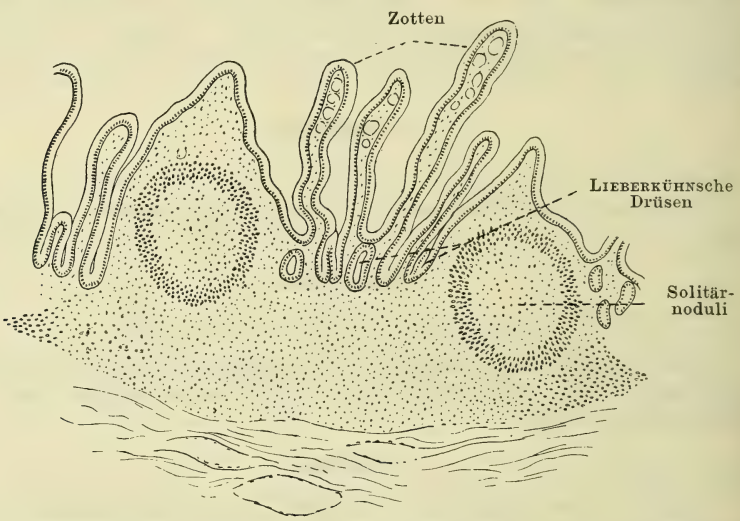


Fig. 247. **Lymphnoduli in der Dünndarmschleimhaut des Menschen.** Im Umkreis der Noduli ist das Bindegewebe stark mit Lymphzellen durchsetzt. Müllersche Flüssigkeit. ca. 68fach vergröfsert. Nach Brass 7482, 1896.

fernung vom Duodenum. In drei Fällen fand sich der erste Peyersche Nodulus 0,40 cm vom Duodenum / (Giacomini 2303, 1884).

/ Die Verteilung der Noduli im Dünndarm ist meist nicht sehr unregelmäfsig. Gewöhnlich nimmt die Zahl vom Magen zum Dickdarm hin zu, doch kommen Abweichungen vor. Sehr häufig fanden sich unterhalb des Pylorus mehr Drüsen (Lymphdrüsen) als im ganzen übrigen Teil des Duodenums. Nicht minder erheblich sind die Verschiedenheiten der Peyerschen Noduli.

Fast stets fand sich ein Peyerscher Nodulus am Schlufs des Dünndarms (unter 45 Fällen 41 mal). Meist war er unregelmäfsig, und es kam sogar vor, dafs seine Längsachse nicht parallel zu der des Darmes war / (Passow 4217, 1885).

Ich gebe nach verschiedenen Autoren in Fig. 247—249 drei Abbildungen über Solitärnoduli aus dem menschlichen Darm; Fig. 247 entstammt dem Dünndarm, Fig. 248 dem Dickdarm, Fig. 249 dem Rectum des Menschen.

/ Die solitären Noduli des Dünndarms sind nicht rund, sondern eiförmig. Hoffmann legt in seiner Untersuchung über die Noduli des

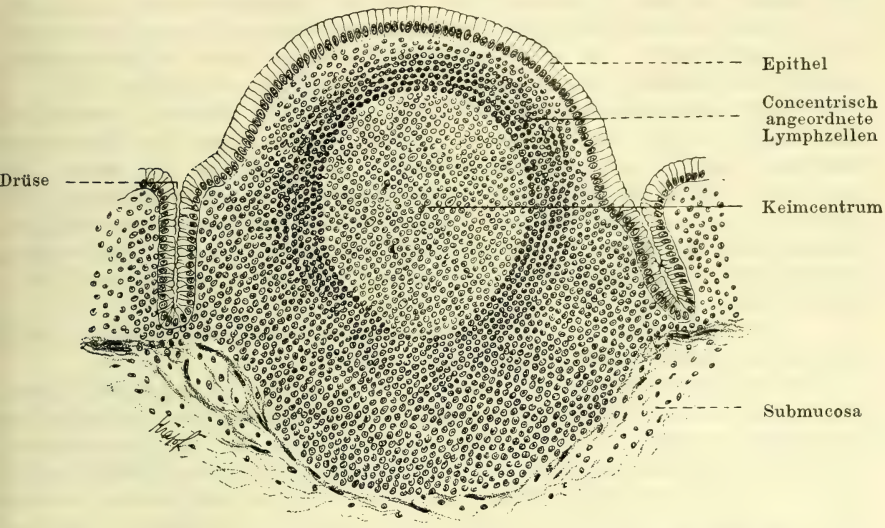


Fig. 248. **Schnitt durch einen Lymphknoten aus dem Dickdarm des Menschen.** Nach Böhm und v. Davidoff 7282, 1895.

Dünndarms des Menschen Hauptwert darauf, dafs die Noduli den Gebilden der Mucosa zugehören und nicht denen der Submucosa; denn in den Noduli findet sich dasselbe retikuläre Bindegewebe der Mucosa, das die Lieberkühnschen Drüsen trägt und umspinnt, und das mit in den Bau der Darmzotten eingeht.

Kapsel der Noduli: Hoffmann glaubt, dafs man das Recht habe, von einer Hülle oder Kapsel der Noduli zu sprechen; jedoch besteht dieselbe nicht als derbe Grenzschicht, sondern aus den charakteristischen Fasern des Reticulums, die sich enger aneinander legen. Er nimmt Stellung zu den Anschauungen Krauses, Versons und Henles.

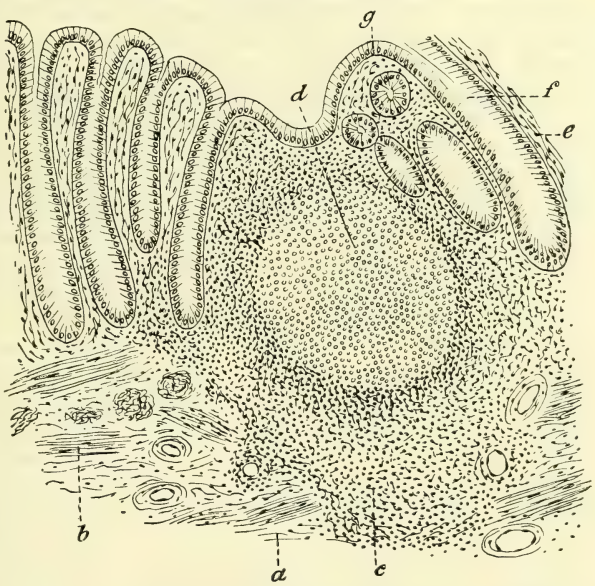


Fig. 249. **Schleimhaut des Rectums mit Solitärnodulus vom Menschen.**
*a* Submucosa; *b* Muskelbündel der Mucosa; *c* Keimlager; *d* Keimcentrum; *e* Mucosa; *f* Lieberkühnsche Drüse; *g* Oberflächenepithel. Mittlere Vergrößerung. Nach Benda und Guenther 7315, 1895.

Hoffmann sieht 1878 in den Noduli die Bildungsstätte der Lymphkörperchen und beruft sich besonders darauf, dafs es Loven geglückt ist, Noduli von den Lymphgefäfsen aus mit Injektionsmasse zu füllen.

Hoffmann denkt sich die Noduli zusammengesetzt aus Fasern und Zellen und glaubt, dafs die Fasern nicht Bestandteile der Zellen sind, sondern ein für sich bestehendes Element / (Hoffmann 2776, 1878).

/ Die Noduli haben zunächst ihren Sitz in der Mucosa, gewöhnlich aber ragen sie in die Submucosa hinein, wobei dann die Muscularis mucosae eine Unterbrechung erleidet; recht häufig ist sogar ihr gröfserer Anteil in der Submucosa gelegen. Sie unterscheiden sich in ihrem feineren Bau von der übrigen Schleimhaut durch den völligen Mangel aller fibrillären Elemente, durch ein sehr zartes, engmaschiges, zelliges Reticulum und durch die grofse Zahl der lymphoiden Zellen / (Toldt 5569, 1888).

/ Die subglanduläre Infiltration erreicht eine erheblichere Breite als bei der Katze / (Hofmeister 311, 1886).

Beziehungen der Noduli zu den Lymphgefäfsen. / Kölliker kommt, wenn auch nicht in der Auffassung der anatomischen Verhältnisse, doch in physiologischer Beziehung mit Brücke überein; er weicht von Brücke darin ab, dafs er den Inhalt der Noduli nicht direkt in die Lymphgefäfse übergehen und zu Lymphkörperchen werden läfst. Kölliker sind die Noduli des Darmes geschlossene Organe / Kölliker 314, 1850).

/ Während Teichmann auf Grund seiner Injektion meinte, dafs Peyersche Noduli und Solitärnoduli keine Chylusgefäfse besitzen und auch mit solchen nicht in Verbindung oder Zusammenhang stehen, ergab die Untersuchung von His, dafs die Lymphströme das netzartige, lymphzellenhaltige Schleimhautgewebe durchsetzen.

Nach dem bei Säugetieren Ermittelten nimmt Frey folgenden Bau der Peyerschen Noduli an. An dem Nodulus der Peyerschen Noduli unterscheidet er drei Teile, die Kuppe, die Mittelschicht und den Grundteil. Die Kuppe springt frei in die Schleimhaut ein, nur vom Cylinderepithelium bedeckt. Frey meint, die Oberfläche der Kuppe scheine beim Säugetier membranartig verdichtet zu sein.

Die Noduli der Peyerschen Noduli zeigen beim Menschen eine geringe Ausbildung des Kuppenteils (ähnlich wie beim Schaf); auch der Grundteil des Nodulus ist verhältnismäfsig sehr unentwickelt; somit bleibt die Mittelzone als der bei weitem massenhafteste Teil des Nodulus übrig. Diese „follikuläre Verbindungsschicht“ vereinigt sämtliche Noduli eines Peyerschen Nodulus miteinander und geht abwärts in das Gewebe der Zottenwälle und der Darmzotten kontinuierlich über, ebenso in der Peripherie des ganzen Peyerschen Nodulus in das seitliche Schleimhautgewebe. Auch die von Frey injizierten und abgebildeten Lymphbahnen dringen nicht in den Nodulus ein. Er konnte nur perifollikuläre Lymphbahnen durch Injektion nachweisen. Der Übergang der Chyluskanäle aus den Darmzotten erfolgt so, dafs sich das Lumen verengert, und ein Netzwerk lymphatischer Bahnen entsteht. An der Seite der Peyerschen Noduli und an der Grenze gegen das submucöse Gewebe erfolgt dann ein rascher Zusammentritt dieser wandungslosen Bahnen zu weiteren Gängen / (Frey 2106, 1863).

/ Die Lymphnoduli sind gewöhnlich von sinuösen Gefäfsen dieses Geflechtes umgeben. Die abführenden Stämme des submucösen Geflechtes nehmen während ihres Weges durch die äufsere Muskelschicht

nach dem Mesenterium die abführenden Zweige des Lymphgefäfsplexus der Muskelschicht auf.

Aus den Abbildungen Freys und Kleins geht eine nahe Beziehung zwischen Nodulus und Lymphgefäfs offenbar deutlich hervor / (Klein 7283, 1895).

/ Die Noduli enthalten ein ebenso schönes Kapillarnetz im Innern, wie es bei den Noduli der Peyerschen Noduli von Ernst und Frey zuerst nachgewiesen worden ist / (Kölliker 3212, 1854).

/ Die in den Noduli von Frey und Ernst bei Tieren entdeckten Blutgefäfse bestätigt Kölliker für die Peyerschen Noduli des Menschen / (Kölliker 329, 1867).

/ Die Peyerschen Noduli gehören vorzugsweise dem untersten Teil des Dünndarms an, erstrecken sich in einzelnen Fällen bis gegen das Duodenum (Böhm) und selbst bis in die untere Flexur des letzteren (Middeldorpf) / (Henle 2627, 1873).

/ Die von Frey entdeckten (siehe Ernst 1892, 1851) Blutgefäfse des Nodulus sind radiär angeordnet. Eine von Blutgefäfsen freie Centralpartie des Nodulus, welche His angenommen hat, existiert nicht. Doch wird das Kapillarnetz im Noduluscentrum weitmaschiger und bietet einzelne schleifenförmige Umbiegungen dar / (Frey 2115, 1876).

## Blutgefäfse des Darmes.

### Pisces.

#### Selachier.

/ Gefäfse der Spiralklappe: Im freien Rand der Spiralklappe verlaufen die Arteria und Vena mesaraico-intestinalis (Owen). Im freien Klappenrand zieht auch ein varicöses Chylusreservoir dahin. Zu ihm treten eine Reihe kleinerer Lymphgefäfse, die aus einem dicht unter der Mucosa gelegenen engen Lymphnetze stammen (Owen) / (Edinger 1784, 1876).

Vergleiche auch die Angaben über Venen und Chylusgefäfse von P. Mayer oben Seite 387 ff.

#### Teleostier.

/ Mitteldarm: Die Blutgefäfse bilden bei Gadus lota nach Melnikow ein reiches Kapillarnetz in den Septen. Beim Hecht, Karpfen und Aal durchbohren die Arterien senkrecht die Muscularis, geben an diese und die Submucosa cirkulär fast um den ganzen Darm verlaufende Äste ab und steigen dann in die Wand der Septa auf, wo sie sich in ein enges Netz von Kapillaren auflösen / (Edinger 1784, 1876).

Cyprinoiden (Tinca, Chondrostoma, Squalius).

/ Darm: Die arteriellen und venösen Stämmchen verlaufen in den Peritonealduplikaturen, welche die Darmwindungen untereinander verknüpfen, und sind daselbst in die diese Duplikaturen erfüllenden Fettkörper eingetragen. Das oberflächliche sogenannte subseröse Blut- und Lymphgefäfsnetz besteht aus unregelmäfsig viereckigen Maschen, deren Seiten je von einer Blut- und einer Lymphkapillare dargestellt werden. Nur die arteriellen Stämmchen werden noch von zwei Lymphröhrchen

begleitet. Das ganze lockere Netz liegt eigentlich zwischen den zwei Muskelschichten, also nicht subperitoneal, sondern unterhalb der Longitudinalis.

In den Schleimhautkämmen werden die Arterien meistens von zwei Lymphgefäfsen und Venen umfafst. In den blättrigen Kämmen bilden die von der Basis an gerade aufsteigenden Arterien ein feines Kapillarnetz an der Oberfläche. Das Venennetz wurzelt in den feinen Kapillaren der Oberfläche und geht erst an der Basis der Kämme in ein Bündel von drei bis vier Stämmchen über, welche an den kleinen Arterien entlang durch die Zwischenräume der Schleimhautblätter, dann unter den Basen dieser letzteren hinwegziehen, um mit den Stämmchen derselben sich teils anastomotisch zu verbinden, teils aber zusammenzutreten und mit ihnen gröfsere Venenwurzeln darzustellen / (Langer 3329, 1870).

### Cobitis fossilis.

/ Die Darmschleimhaut hat einen sehr grofsen Gefäfsreichtum, was Leydig dazu in Beziehung bringt, dafs dieser Fisch mit dem Darme atme / (Leydig 563, 1857).

/ Edinger findet im Mitteldarm ein starkes Gefäfsschlingennetz, das sich über das Niveau der Schleimhaut erhebt, mit sehr dünner und enger Kapillarwandung. Er schliefst sich Leydig an, der diese Gefäfsanordnung als der Atmung dienend auffafste / (Edinger 1784, 1876).

/ Von den doppelten Venae portarum treten zahlreiche Äste an den Darm heran in Abständen von $1^1/_2$—2 mm und verzweigen sich mehr oder weniger cirkulär verlaufend dann zahlreich dichotomisch. Die Blutgefäfse durchbohren die Muscularis und verzweigen sich, häufig sinusartige Räume bildend, in der Submucosa; die Verzweigung ist eine äufserst zahlreiche, dichotomische, und es steigen von hier aus die Kapillaren in die Höhe, dringen ins Epithel ein, verzweigen sich dort in mannigfaltiger Weise und bilden ein im Epithel gelegenes dichtes Kapillarnetz, so zwar, dafs die Kuppen des Netzes ganz oberflächlich liegen, nur bedeckt von den platten oberflächlichen Zellen. Hierbei mufs ausdrücklich hervorgehoben werden, dafs im Bereich des Epithels die Kapillaren nur von den ihnen eigenen Wandungen begrenzt werden, dafs keinerlei bindegewebige Elemente mit ihnen zwischen die Epithelien eindringen / (Lorent 11, 1878).

### Amiurus catus.

/ Die Arterien durchbrechen im Mitteldarm die Muskelschichten unter rechtem Winkel; in der Submucosa verlaufen sie parallel der Oberfläche und geben Zweige in die Mucosa ab, welche um die Krypten Maschen bilden. Die Kapillaren verlaufen unmittelbar unter dem Oberflächenepithel. Daraus entstehen venöse Kapillaren, welche sich verbinden und gegen die Submucosa zu verlaufend sich zu gröfseren Ästen vereinigen / (Macallum 3660, 1884).

### Lota vulgaris.

/ Die Arterien und Venen durchbohren die Serosa des Darmes nahe nebeneinander, und zwar so, dafs meistens jeder Arterienstamm von einem Venenstamme von fast gleichem Durchmesser begleitet wird.

Ersterer zerfällt gewöhnlich gleich nach seinem Eintritt in zwei Äste, welche, nachdem sie eine Strecke weit die Serosa selbst durchlaufen und ihr einige Zweige abgegeben haben, sich in andere Darmhäute begeben. Die Arterien der Serosa gehen allmählich in ein Kapillarnetz über, welches mit dem Kapillarnetz der Längsschicht der Muscularis in Zusammenhang steht. Die Venen vereinigen sich nach Art der Verzweigung der Arterien.

Die Blutgefäfse der Muscularis verbreiten sich in dem bindegewebigen, die kontraktilen Elemente umfassenden Gerüste. Das Kapillarnetz stellt rechteckige oder parallelogrammartige Maschen dar, deren längste Seiten der Faserachse meist parallel sind. — Mucosa (siehe Fig. 250): Die horizontal verlaufenden Arterienstämme der Dünndarmschleimhaut teilen sich schon in der Submucosa in eine Anzahl von Ästen, welche sich, sich verzweigend, in ein weitmaschiges, die ganze Mucosa durchziehendes Kapillarnetz auflösen. Andere Äste gelangen zu den um die Drüsenmündungen (Melnikow nimmt hier Drüsen an) herum sich erhebenden kammartigen (Zottenanaloga) Aus-

Fig. 250. **Längsschnitt durch den Dünndarm von Lota vulgaris.** Blutgefäfse injiziert. *a* Melnikows Darmdrüsen; *b* kammartige Auswüchse. Nach Melnikow 3836, 1866.

wüchsen der Schleimhaut. Nachdem die feinsten Arterienäste die genannten Auswüchse erreicht haben, gehen sie in ein aus engen, meist polygonalen Maschen bestehendes, die ganze Fläche der Auswüchse deckendes Kapillarnetz über. Die Venen der kammartigen Auswüchse folgen gewöhnlich dem Verlaufe der Arterien, durch Zusammenfluſs deren Kapillaren sie gebildet werden. — Mucosa des Dickdarms: hat keine analogen Auswüchse und zeigt deswegen eine besondere Eigentümlichkeit im Verhalten ihres Gefäfssystems. Die feinsten Arterienzweige der Dickdarmschleimhaut steigen, Ästchen abgebend, zwischen den Drüsen bis zu der Epithelschicht hinauf, und nachdem sie da mehrfache, die Drüsenmündungen (Melnikow nimmt hier Drüsen an) umfassende, schlingenförmige Umbiegungen gebildet, verästeln sie sich nochmals, um sich dann in ein die Drüsen umspinnendes Kapillarnetz aufzulösen / (Melnikow 3836, 1866).

## Dipnoër.

### Protopterus.

/ Blutgefäfse im Epithel des Darmes: Laguesse beschreibt im Duodenalteil der Darmschleimhaut Gefäfse im Epithel. Er sieht

Kerne der Epithelzellen dicht gedrängt unter den Gefäfsen liegen. Das Gefäfsnetz liegt in der tiefen generativen Schicht des Epithels. Er vergleicht seinen Fund mit den Angaben über Gefäfse im inneren Ohr (Kölliker, Waldeyer, Retzius, Ranvier)/ (Laguesse 3298, 1890).

## Amphibien.

### Salamandra maculata.

/ Darm: Die Arterien des Dünndarms sind nach ihrem Abgang von der Aorta während ihres Verlaufes durch das Gekröse in Fortsetzungen des gemeinschaftlichen grofsen Lymphraums aufgenommen, wie dies bereits Panizza und M. Rusconi gezeigt haben.

In der Nähe des Darmrohres angelangt sind sie gröfstenteils schon an die Wand des Lymphkanals gerückt und blicken teilweise schon aus dem injizierten Lymphkanal hervor, meistens in der Art, dafs sie wie von einem Netze kleiner Lymphgefäfse überlagert erscheinen.

Am Darmrohre selbst liegen die Arterien bald frei, meistenteils aber mitten zwischen zwei Lymphstämmchen, die aus der Fortsetzung des Lymphsinus hervorgegangen sind.

Die Venen sind während ihres Verlaufes durch das Gekröse nie invaginiert.

Die Arterien verteilen sich in der Submucosa dendritisch und meistens so, dafs die Übergänge in die Kapillaren in die Zwischenräume der Falten fallen, während die Venen sich zu Stämmchen vereinigen, die längs der Basis der Falten oft eine längere Strecke weit fortlaufen.

Die Kapillaren bilden im unteren Dünndarm ein Maschenwerk, welches sich gleichmäfsig in der ganzen Schleimhautfläche verteilt und Venen und Arterien bedeckt. Es umspinnt mit seinen Maschen die Drüsenöffnungen. An dem kleinen drüsenlosen Bezirke des Kammes jeder Leiste sind die Maschen enger geschürzt und werden dann durch bogenförmige Schleifen verbunden/ (Levschin 3436, 1870).

### Rana.

/ Ösophagus: Das Eigentümlichste an allen den Kapillaren (Blutgefäfs) der Schleimhaut des Mundes und des Schlundes (mit Ausnahme jener der Zunge) bis hart an den Mageneingang heran besteht darin, dafs sämtliche mit knotigen Anhängen versehen sind; es handelt sich dabei um wahre Divertikel/ (Langer 3327, 1867).

/ Darm: Es giebt am Froschdarm ein doppeltes kapillares Blutgefäfssystem, ein subseröses und eines für die Schleimhaut. Die beiden Netze entstehen aus einer doppelten Astfolge, einer, die gleich anfangs durch die Muscularis zur Schleimhaut geht, und einer oberflächlichen, die in der Subserosa liegt, daselbst zu einem Teile in Kapillaren zerfällt, zum anderen Teile zwar auch, aber erst nach längerem oder kürzerem Verlaufe in die Tiefe gelangt und mit der erst abgehenden zur Schleimhaut kommt/ (Langer 8218, 1866).

## Reptilia.

### Emys europaea.

/ Mitteldarm: Die Arterien bilden in den höheren Schichten der Submucosa ein Netz langgestreckter Maschen, aus welchem zahlreiche

feine Ästchen unter rechtem Winkel entstehen, die vielfach anastomosierend in den Falten in die Höhe steigen. Auf der Höhe der Falte angekommen gehen die Kapillaren in weite Venen über, welche nach abwärts ziehende Stämmchen zu einem weitmaschigen Netz venöser Gefäfse entsenden. Dieses venöse Netz ist in der Submucosa unter dem arteriellen Netz gelegen / (Machate 3672, 1879).

## Aves.

Columba, Taube.

/ Dünndarm: Die Kapillaren der Drüsen setzen sich meist als ziemlich kontinuierliches Netz in die Zottenmaschen fort. Die Gefäfse der Zotten bilden dichtere und engere Maschen als beim Kaninchen / (Ernst 1892, 1851).

/ Eine Ausbreitung in der Submucosa (siehe diese) ist nicht möglich, dagegen finden sich jenseits der Muscularis mucosae in der Lamina propria noch relativ grofse Gefäfse, die regelmäfsig zwischen dem Fundus der Lieberkühnschen Drüsen liegen, von wo aus die Zottengefäfse an den Seiten der Drüsen, vereint mit den Muskelbündeln, in die Höhe steigen / (Cloetta 263, 1893).

## Mammalia.

/ Die überaus zahlreichen und zum Teil höchst feinen Gefäfse der eigentlichen Zottensubstanz bilden ein Netz, welches den im Innern der Zotte befindlichen weiten Kanal gleichsam umspinnt / (Herbst 7721, 1844).

/ Die Haargefäfse liegen im Darme zum grofsen Teile unter der bekleidenden Membran, worauf das Epithelium liegt; einzelne kleinere Haargefäfse kommen zerstreut im Gewebe der Zotte vor; das arterielle und venöse Stämmchen verlaufen nahe bei einander in der Mitte / (Donders 8214, 1854).

/ Dünndarm. Zotten. Heller fafst seine Resultate folgendermafsen zusammen:

1. Jede Zotte erhält eine in der Regel unverästelt bis zur Zottenspitze verlaufende Arterie. Nur beim Menschen beginnt sie meist schon von der Zottenmitte an sich in das Kapillarnetz aufzulösen.

2. Die Zottenvene beginnt entweder schon in der Zottenspitze (Kaninchen, Mensch) oder nahe derselben (Ratte) und geht dann in der Regel, ohne Seitenzweige aufzunehmen, direkt in die Submucosa — oder sie entsteht nahe der Zottenbasis und nimmt mehr oder weniger zahlreiche Seitenzweige auch aus der Drüsenschicht auf (Hund, Katze, Schwein, Igel).

3. Bei keinem der untersuchten Tiere findet sich der häufig angegebene Modus eines in der Zotte zur Spitze aufsteigenden arteriellen, eines absteigenden venösen Stämmchens und eines den Verlauf beider Stämmchen vielfach verbindenden Kapillarnetzes / (Heller 2612, 1872).

/ Dünndarm: Während bei Mensch und Hund die Arterie in die Zotte aufsteigt, löst sich bei Kaninchen und Meerschweinchen die Arterie schon an der Basis der Zotte in ein Kapillarnetz auf, und an der Spitze der Zotte münden die Kapillaren in die Vene / (Stöhr 8185, 1896).

/ Darmzotten: Die Arterien haben eine besondere zusammenhängende Muskelschicht. Das Reticulum dringt dazwischen ein und umgiebt die glatten Muskelfasern. Die kleinen Arterien mancher Zotten liefsen glatte Muskelfasern nicht mehr erkennen. Sie wurden als Arterien erkannt durch die ausgesprochene Adventitia; bei den Venen ist die Adventitia nicht so deutlich als eine gesonderte Membran zu erkennen. Das Reticulum umgiebt nicht nur das Endothel, sondern man kann sehen, dafs es zwischen die einzelnen Zellen eindringt / (Watney 278, 1877).

### Sus, Schwein.

/ Dünndarm: Die Zottenarterie löst sich meist erst in der Zottenspitze in Kapillaren auf. Die Zottenvene beginnt bisweilen in der Mitte, meist erst an der Basis der Zotten / (Heller 2612, 1872).

### Lepus timidus, Hase.

/ Frey giebt eine Abbildung des Gefäfsnetzes einer Darmzotte des Hasen / (Frey 2115, 1876).

### Lepus cuniculus, Kaninchen.

/ Dünndarm, Zotte: Die Venen bleiben meist bis zur Mitte der Zotte unverästelt; dann, oft schon früher, geben sie zahlreiche Kapillaren ab. An der Spitze der Zotte biegt die Vene in die arteriellen Kapillaren um. — Die Arterien lassen in ihrem Verlauf durch

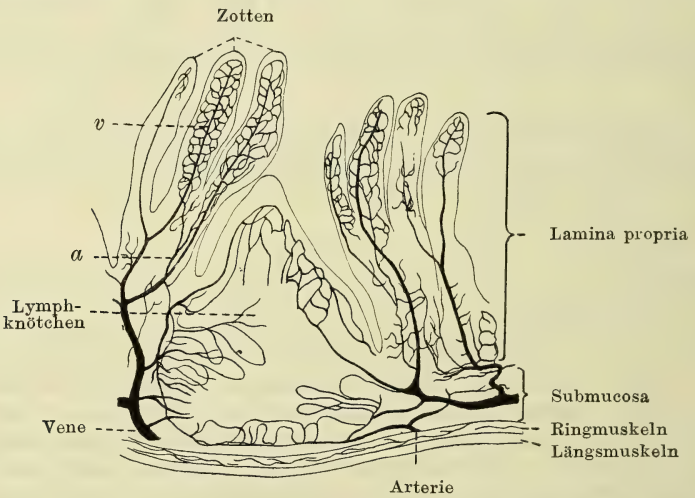


Fig. 251. **Stück eines Querschnittes eines injizierten Dünndarmes des Kaninchens.** 45mal vergröfsert. Das Lymphknötchen ist so durchschnitten, dafs in seiner oberen Hälfte das oberflächliche Kapillarnetz, in der unteren Hälfte die im Innern des Knötchens befindlichen Kapillarschlingen sichtbar sind. Die Darmdrüsen sind nicht gezeichnet. *a* Arterie; *v* Vene. Nach Stöhr 8185, 1896.

die Schleimhaut zwei Arten unterscheiden. Im einen Fall löst sich die Arterie bereits an der Basis der Schleimhaut in Kapillaren auf, welche um die Lieberkühnschen Drüsen ein Netzwerk bilden und Vasa afferentia für die Zotten abgeben. Im anderen, häufigeren Fall entspringt für je eine Zotte ein Vas afferens gleich aus der Basalarterie,

welche meist bis zum Eintritt in die Zotte unverästelt bleibt, oft aber auch seitliche Zweige für die Drüsen abgiebt. Das Vas afferens löst sich in der Zotte bald früher, bald später in Kapillaren vollständig auf / (Ernst 1892, 1851, vergl. auch Frey 6678, 1863).

/ Bei dem vielfach untersuchten Kaninchen findet sich auch eine unverästelte Zottenarterie, welche sich nahe der Spitze zum Kapillarnetz auflöst. Die Zottenvene entsteht schon ziemlich nahe der Zottenspitze und führt meist ohne Anastomose direkt in die Submucosa / (Heller 2612, 1872).

/ Frey giebt eine Abbildung des Gefäfssystems der Darmzotten / (Frey 2115, 1876).

/ Bei Kaninchen verlaufen die zu den Zotten ziehenden Arterien als feine Ästchen bis zur Basis der Zotte (siehe Fig. 251) und lösen sich dann in ein Kapillarnetz auf; an der Spitze der Zotte münden die Kapillaren in die Vene, welche in ihrem senkrecht absteigenden Verlaufe die die Drüsenmündungen umspinnenden Kapillaren aufnimmt / (Stöhr 8185, 1896).

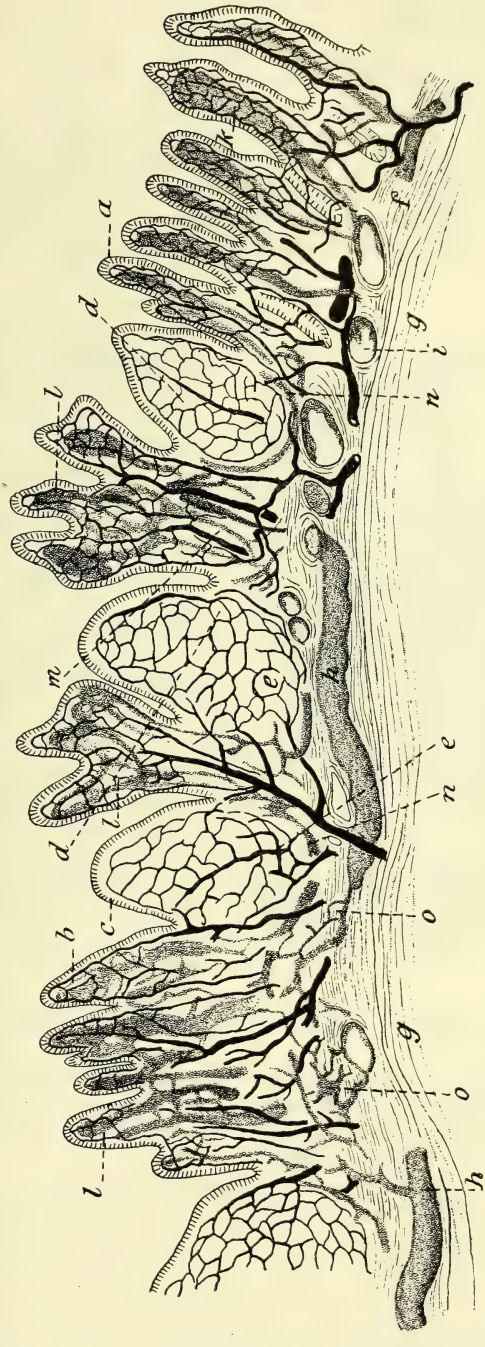


Fig. 252. **Vertikalschnitt durch einen einfachen PEYERschen Nodulus des Ileums vom Kaninchen.** *a* Darmzotten mit den Blutgefäfsen; *b* modifizierte Darmzotten zwischen den Noduli; *e* Noduluskuppe; *d* verbindende Schicht; *e* Noduluskrund; *f* Submucosa; *g* Muskelhaut; *h* längslaufende Chylusbahnen des submucösen Gewebes; *i* Querschnitte derselben; *k* Chylusgefäfse der Darmzotten; *l* Chylusgefäfse der modifizierten Darmzotten; *m* Chylusnetze der Schleimhaut; *n* Umhüllungsräume um den Noduluskrund; *o* Einmündung der Chylusbahn der Schleimhaut in die submucösen Kanäle. Nach Frey 2113, 1863.

/ Gefäfse der Peyerschen Noduli und Solitärnoduli: Ernst schliefst sich der Ansicht Brückes an, dafs die Peyerschen Noduli in der Darmwand

lagernde Lymphdrüsen sind. In den einzelnen Noduli finden sich Blutgefäfse; sie laufen von der Peripherie des Körperchens radial gegen die Mitte desselben, wo sie sehr fein werden; sie gehen hier ineinander über und bilden zahlreiche Anastomosen.

Sehr leicht reifsen beim Injizieren die sehr zarten Centralgefäfse und bedingen das so häufig eintretende Extravasat im Nodulus. Ist das Extravasat nur gering, so nimmt es meist nur diejenige Stelle im Nodulus ein, wo man so häufig Pigment (Reste von Blutkörperchen) trifft. Die Kapillaren der Noduli entspringen aus den zwischen den Noduli verlaufenden Gefäfsen. In seiner Abbildung läfst Ernst die Gefäfse im Nodulus entweder blind endigen oder durch dasselbe durchlaufen; ein schleifenförmiges Umbiegen wird von Ernst nicht angegegeben oder abgebildet / (Ernst 1892, 1851).

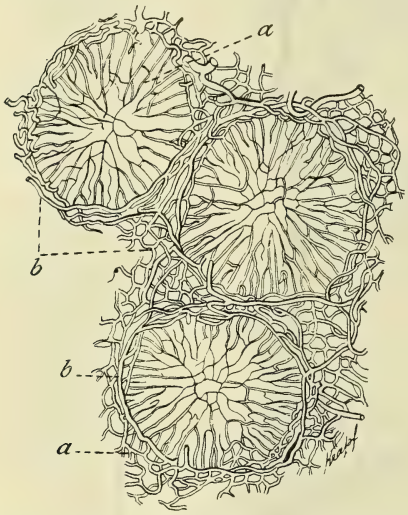


Fig. 253. **Querschnitt durch die Äquatorialebene dreier PEYERschen Noduli des Kaninchens.** *a* Das Kapillarnetz; *b* die gröfseren ringförmigen Gefäfse. Nach Frey 2115, 1876.

/ Heidenhain 6642, 1859 gab eine genaue Beschreibung und Abbildungen der Gefäfse und Fasernetze aus den Noduli der Peyerschen Noduli von Kaninchen. Er fand Noduli sowohl in dem von Böhm beschriebenen, am Ende des Dünndarmes gelegenen Sack als im Processus vermiformis. Die Gefäfse laufen, wie Heidenhain fand, nicht von der Peripherie nach der Mitte des Nodulus hin, um daselbst radienartig umzubiegen, sondern setzen sich vielmehr in zierlichen, engmaschigen Netzen durch den ganzen Nodulus fort / (W. Krause 460, 1861).

/ Die Noduli der Peyerschen Noduli erhalten ihre Gefäfse von zweierlei Stellen: 1. von den Strängen, welche am Nodulusgrunde vorkommen, 2. von der follikulären Verbindungsschicht her. In den Nodulus selbst eingedrungen bilden jene ein Haargefäfsnetz. Dasselbe wird gegen die Mitte des Nodulus feiner und weitmaschiger, ist aber durchgehend und ohne Schlingenendigung (siehe Fig. 252) / (Frey 2113, 1863).

/ Carpenter giebt eine Abbildung der Blutgefäfse in einem Peyerschen Nodulus des Kaninchens; in derselben biegen die Kapillaren in der Mitte des Nodulus alle schleifenartig um und gehen nicht ineinander über / (Carpenter 7545, 1869).

Nach Frey 2115, 1876 gebe ich eine Abbildung der Gefäfse der Peyerschen Noduli des Kaninchens in Fig. 253 wieder.

/ Die ins Innere des Nodulus eindringenden Gefäfse erreichen nach Stöhr oft das Centrum des Knötchens nicht; dann besteht ein gefäfsloser Fleck inmitten des Knötchens / (Stöhr 8185, 1896).

/ Duodenum: Aus den Basalarterien entspringen zahlreiche Kapillaren, welche zu den Wandungen der Endbläschen der Brunnerschen Drüsen ziehen.

Dickdarm: Die Venen bilden ein submucöses Netz; aus diesen „Basalgefäfsen“ entspringen aufsteigende, die Schleimhaut meist senkrecht durchsetzende Zweige. An der Schleimhautoberfläche verteilen sich diese Venen wurzelartig in dicke Zweige, welche sich in das Kapillarnetz auflösen.

Die Basalarterien geben dagegen sofort in der Submucosa zahlreiche kleine Zweige ab und bilden gleich von der Basis aus ein feines Kapillarnetz. Von diesem gleichartigen Netz wird die Schleimhaut durchzogen. Die Drüsenwandungen sind von einem reichlichen Gefäfsnetz umgeben. Bisweilen sieht man neben den Kapillaren noch ein gröfseres Gefäfsstämmchen die Schleimhaut durchziehen, das sich rasch verästelt. Der Übergang der Arterien in die Venen findet an der Oberfläche statt.

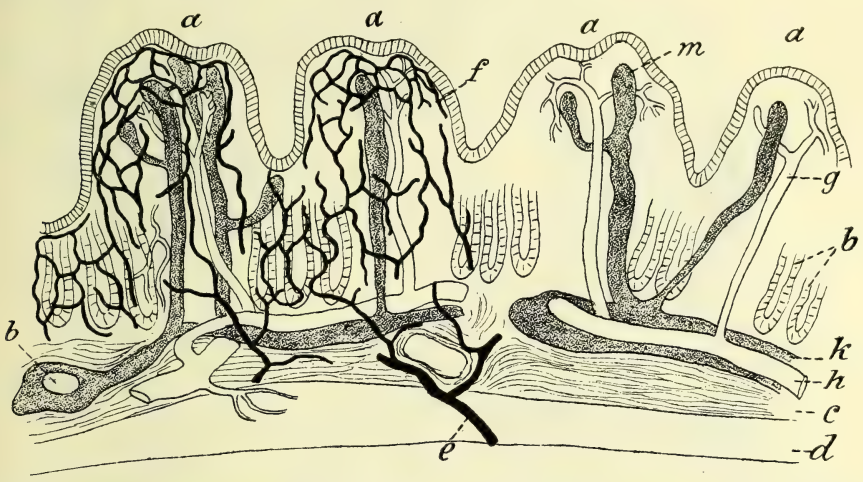


Fig. 254. **Schnitt aus dem Anfangsteil des Colons beim Kaninchen**, ca. 100fach vergröfsert.

*a* Colonpapille; *b* einzelne Schlauchdrüsen; *c* Submucosa; *d* Muscularis; *e* Arterienzweige, in das Kapillarnetz *f* sich auflösend; *g* die Achsenvenen der Papillen, bei *h* in die horizontal verlaufenden Venen der Submucosa übergehend; *k* horizontal verlaufende Lymphgefäfse der Submucosa, bei *l* eines als Lymphscheide einen Venenquerschnitt umfassend; bei *m* die vertikalen Lymphkanäle in den Achsen der Colonpapillen. (Arterien schwarz, Lymphgefäfse gekörnt, Venen hell gelassen.) Nach Frey 2107, 1863.

Bei Hund und Mensch findet sich eine analoge Anordnung der Gefäfse / (Ernst 1892, 1851).

/ Die Arterien zerfallen im Colon an der Unterfläche der Mucosa in ein Kapillarnetz (siehe Fig. 254), welches mit seinen Maschen die Schlauchdrüsen umspinnt und so zur Schleimhautoberfläche gelangt, wo es mit rundlichem, aber aus etwas stärkeren Röhren gebildetem Netzwerk die Drüsenmündungen umgiebt. So beobachtet man es mit Leichtigkeit auf der Höhe jeder Papille. In der Achse der letzteren erscheint dann senkrecht absteigend die einfache Vene. In der Achse jeder Papille findet man das blinde Ende eines senkrecht absteigenden Lymphweges / (Frey 2107, 1863).

Fig. 255 zeigt die Gefäfsversorgung des Processus vermiformis vom Kaninchen. Besser gelungen ist die Injektion der oberflächlichen Teile der Schleimhaut, während das Gefäfsnetz der hier in der Tiefe

vom Schleimhautgewebe überwachsen liegenden Noduli weniger gut gefüllt ist.

### Cavia cobaya.

/ Blutgefäfse des Auerbachschen Plexus des Darmes: Jedes Ganglion des Auerbachschen Plexus ist von einem dichten Gefäfsnetz umgeben / (Gerlach 6615, 1873).

Fig. 255. **Querschnitt aus dem Processus vermiformis des Kaninchens.** Die Blutgefäfse sind mit Karminleim injiziert. Vergröfserung 60fach.
*K K* Kuppen der zum Teil im Anschnitt getroffenen Knötchen (*Nod*); eine der Krypten mündet bei *Ausf* zur Oberfläche; *Muse* Muscularis.

### Mus decumanus, Ratte.

/ Die Zottenarterie verläuft meist unverästelt bis zur Spitze; bisweilen teilt sie sich schon an der Basis zu zwei bis zur Spitze unverästelt verlaufenden Zweigen. In seltenen Fällen zeigen die Zottenarterien gleich nach dem Eintritt in die Drüsenschicht eine feine Anastomose mit dem Kapillarnetz der letzteren / (Heller 2612, 1872).

### Canis familiaris, Hund.

/ Dünndarm (siehe Fig. 256): Die an den Darm herantretende Arterie teilt sich noch im Mesenterium, bevor sie den Darm erreicht, in mehrere starke Zweige. Die mittleren derselben, meist von schwächerem Kaliber, durchbohren senkrecht die Darmwand, um sich

in der Submucosa gleich sternförmig zu zerteilen. Die beiden gröfseren der im Mesenterium entstehenden Äste umfassen das Drittel des Darmes, dessen Mitte dem Mesenterialansatze entspricht, durchbohren sodann die Muskelhäute, um in der Submucosa ein Netzwerk zu bilden, das mit dem der anderen Seite, sowie mit dem an dem Mesenterialansatze in die Submucosa eintretenden Gefäfse zahlreiche Anastomosen eingeht.

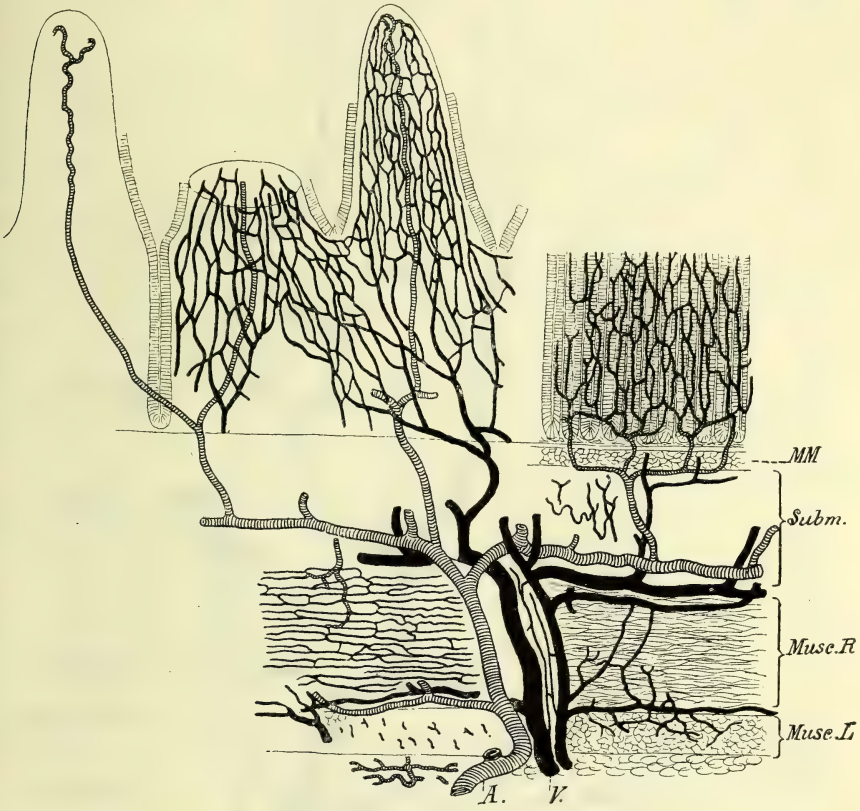


Fig. 256. **Ein stark vergröfserter Durchschnitt durch die Dünndarmwand des Hundes.** In dem ersten Abschnitte der Schleimhaut ist das Drüsenkapillarnetz allein gezeichnet, darin zwei abgeschnittene Zottenarterien sichtbar; eine vollständig injizierte Zotte folgt, sodann eine über der Basis querdurchschnittene; in ihrem Centrum ist die Zottenarterie sichtbar. Weiter nach unten die grofsen Gefäfsstämme der Submucosa, welche die Muskelhäute senkrecht durchbohren. Der Schnitt aus dem Mesenterialansatz. *MM* Muscularis mucosae; *Subm* Submucosa, *Musc.R* Ring-, *Musc.L* Längsschicht der Muscularis; *A* Arterie; *V* Vene. Nach Heller 2612, 1872.

Aus diesem Netze steigen zahlreiche Äste auf, durchbohren die Muscularis mucosae, teilen sich in Zweige, welche zum Teil die Drüsenschicht versorgen, zum andern Teil unverästelt zu je einer Zotte aufsteigen; letztere erfahren gegen die Spitze der Zotten hin eine leichte Erweiterung des Lumens und zerfallen in der Zottenspitze in ein Kapillarnetz. Aus den Kapillaren der Zottenbasis sammeln sich die Venen, welche dann auch aus der Drüsenschicht Zufluſs erhalten und sich weiterhin den Arterien anschliefsen.

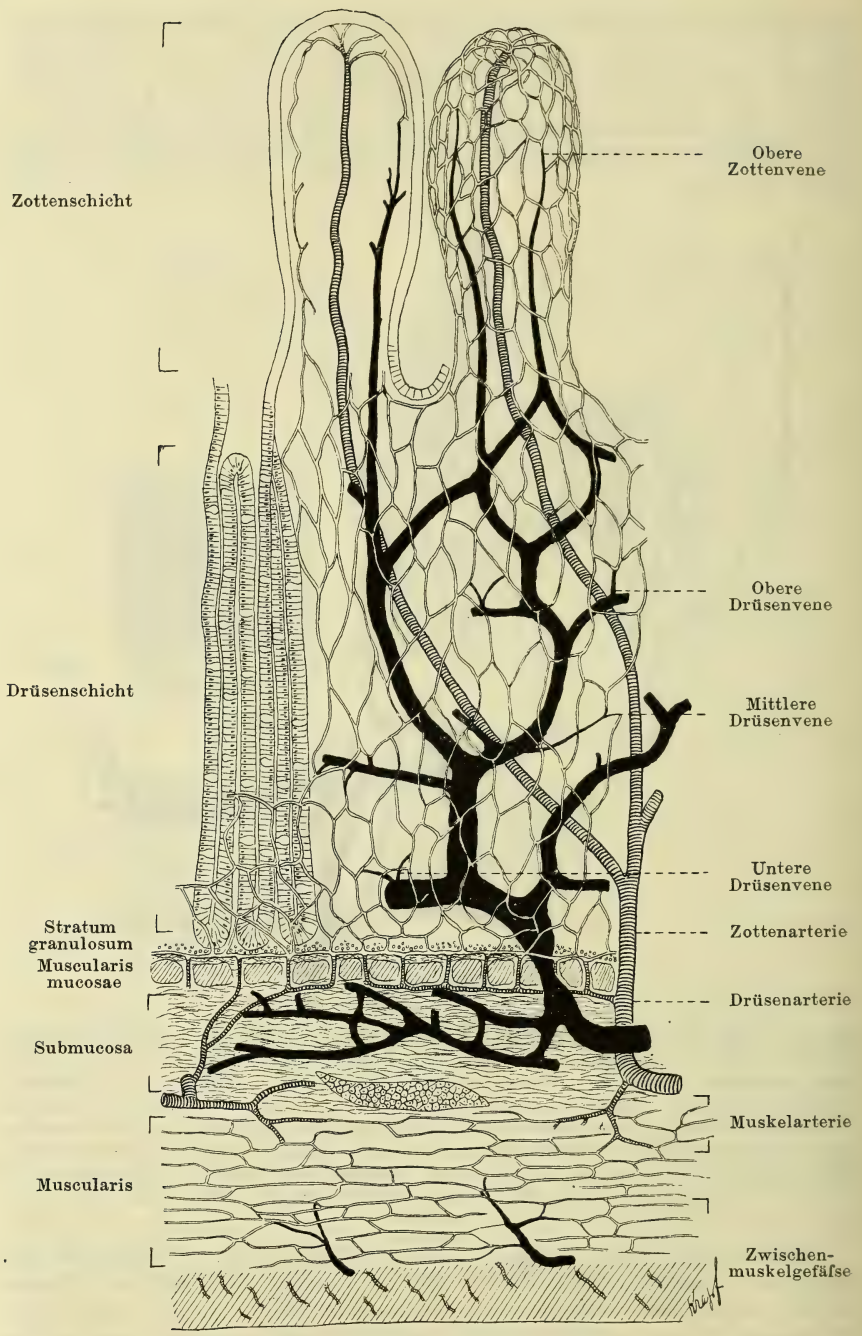


Fig. 257. **Übersichtliche Darstellung der aus und in HELLERs Plexus gehenden Blutgefäfse im Dünndarm des Hundes.** Kapillaren farblos, Arterien gestrichelt, Venen schwarz. Nähere Bezeichnung an der Figur. Nach MALL 3718, 1888.

Die Muskelhäute werden durch Stämmchen aus den durchtretenden Arterien versorgt und erhalten Zufuhr aus der Submucosa. Ihr Kapillarnetz besteht aus länglichen Rechtecken, deren Längsdurchmesser dem Muskelfaserverlaufe entspricht / (Heller 2612, 1872).

/ Im Dünndarm sind lange und kurze Arterien (nach ihrem Ursprung) zu unterscheiden. Lange und kurze Darmarterien durchsetzen gerade aufsteigend die Längsmuskeln der Darmwand, geben jenseits derselben kleine Muskelzweige ab, verfolgen aber dann ihren Weg durch die Kreismuskeln und gelangen alsbald in die Tela submucosa, wo jedes Stämmchen sternförmig auseinanderfährt. Lange und kurze Arterien bilden auf der Submucosa ein Netzwerk (siehe Fig. 257 und 258). Von diesem Netzwerk (dessen Bedeutung zuerst Heller erkannte), gehen Abzweigungen zum kleineren Teil in die Kreismuskeln der Darmwand, zum gröfseren Teil in die Schleimhaut. Letztere sind zweierlei Kryptengefäfse und Zottengefäfse. a) Die Kryptenarterien durchbrechen die Muscularis mucosae und lösen sich jenseits derselben in ein Kapillarnetz auf, in dessen Maschen die blinden Enden der Krypten hineinragen. Aus dem engen Netze gehen sogleich Venen hervor, welche in andere, gröfsere, von den Zotten herabsteigende münden. b) Die Zottenarterien entspringen in gröfseren Zwischenräumen als die Kryptenarterien aus Hellers Netz. Jenseits der Muscularis mucosae zerfällt jede in Äste, von denen je einer, ohne sich mit den Nachbarn zu verbinden, in das Innere einer Zotte eindringt und unter leichter Schlängelung bis zur Zottenspitze hinstreicht. Während des Verlaufs durch die Zotte ändert die Wand des Gefäfses ihren Bau; sie verliert allmählich ihre Kreismuskeln, und auf dem Gipfel der Zotte angelangt, unmittelbar unter dem Epithel, löst sich das Gefäfs plötzlich in 15—20 Kapillaren von etwa 0,008 mm Durchmesser auf. In der Zahl, in welcher sie entstanden, laufen die Kapillaren stets nahe dem Epithel gegen den Ursprung der Zotte zurück, wobei sich die benachbarten in regelmäfsiger Folge durch Ausläufer miteinander verbinden, welche schräg gegen die Zottenachse gestellt sind. Dadurch wird die obere Hälfte der Zotte in einen Mantel von dichten Kapillarnetzen eingehüllt. An der Zottenbasis nehmen die Kapillaren an Zahl ab, fliefsen zum Teil schon in der Zotte, dann im Bereich der Krypten zu Venen zusammen. Alle aus diesen Wurzeln hervorgegangenen Venen fliefsen zu einem Stämmchen nahe über der Muscularis mucosae zusammen. Dieselben durchbrechen noch getrennt von den Arterien die Muscularis mucosae. c) Die Muskelarterien aus dem Netz der Submucosa lösen sich in Kapillaren auf, entweder noch innerhalb der Ringmuskelschicht oder erst nach Durchbrechung derselben. Nahe dem Wege, den die Arterien eingeschlagen hatten, kehren auch Venen in die Submucosa zurück.

Die kleinen Venen, welche aus der Schleim- und Muskelhaut hervorgehen, vereinigen sich zur Bildung eines feinen, durchweg zusammenhängenden Netzwerkes, welches sich allmählich zu einem Abzugskanal sammelt, der dem Verlauf folgt, welchen die Arterie in das gleiche Gebiet genommen hat.

Eigentümliche Wundernetze, welche Mall als „Venenbällchen“ bezeichnet, finden sich in der Submucosa / (Mall 3718, 1888).

Fig. 258 vom Duodenum zeigt einmal die Gefäfsversorgung der Brunnerschen Drüsen. Dann giebt sie auch ein Bild von dem Übergange der Gefäfsversorgung des Magens in die des Darmes.

### Felis domestica, Katze.

/ Ähnliche Verhältnisse wie beim Hunde. Eine meist bis zur Zottenspitze unverästelte Arterie. Dicht unter der Zottenbasis entstehen die Venen / (Heller 2612, 1872).

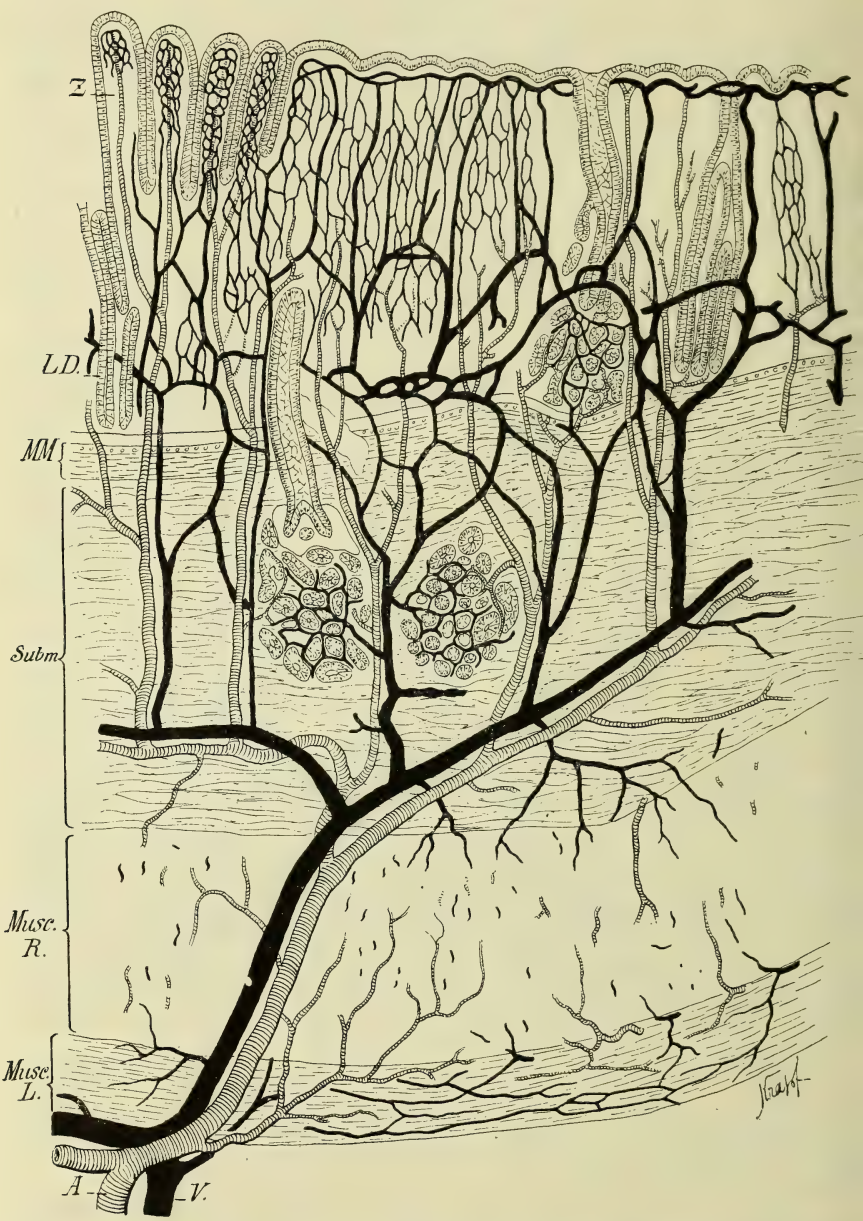


Fig. 258. **Schnitt durch die Pylorusklappe des Hundemagens.** Links ist der Darm, rechts der Magen. 44mal vergrößert.
*V* Venen, schwarz; *A* Arterien, gestreift; *Z* Zotten; *LD* Lieberkühnsche Drüsen; die Submucosa *Subm* enthält Brunnersche Drüsen; *MM* Muscularis mucosae; *Musc.R* Ring- und *Musc.L* Längsschicht der Muscularis. Nach Mall 6285, 1893.

/ v. Thanhoffer giebt eine Abbildung eines Schnittes aus dem Dünndarm der Katze, zeigend die injizierten Blutgefäfse / (v. Thanhoffer 5501, 1885).

/ In den Peyerschen Noduli der Katze bildet Gerlach ab: a) ein Gefäfsnetz, welches die Noduli durchzieht; b) Gefäfse, welche Lieberkühnsche Drüsen umgeben; c) Gefäfse, welche zu Darmzotten abgehen / (Gerlach 99, 1860).

### Erinaceus europaeus, Igel.

/ Die Zottenarterien steigen unverästelt in die Spitze der Zotten auf / (Heller 2612, 1872).

### Mensch.

Blutgefäfsversorgung des Darmrohres im allgemeinen:

/ Von der Seite des Mesenteriumansatzes dringen die Arterien in die Darmwand ein und durchbohren die Längsmuskulatur. An der Grenze zwischen dieser und der Ringmuskulatur geben sie Zweige ab, die sich miteinander verbinden, ein intermuskuläres Netz herstellen, von welchem aus Ästchen in die Muskulatur abgegeben werden. Der Arterienstamm durchbohrt nun die cirkuläre Muskulatur und bildet in der tiefen Schicht der Submucosa ein weitmaschiges, aus dickeren Gefäfsen bestehendes Netz, den Hellerschen Plexus. Von diesem gehen radiäre Ästchen zur Muscularis mucosae ab und bilden unmittelbar unter derselben ein engmaschiges Netz von feineren Gefäfsen. Aus dem letzteren und dem Hellerschen Plexus gehen Zweige ab, welche die Muscularis mucosae durchbohren, um sich in der Schleimhaut in Kapillaren aufzulösen. Die aus der Schleimhaut zurückkehrenden Venen bilden unter der Muscularis mucosae ein feinmaschiges Netz, aus welchem viele radiäre Zweige abgehen, die abermals zu einem, hier aber aus gröberen Gefäfsen bestehenden und weitmaschigen Netz zusammenfliefsen. Aus dem letzteren entspringen dann Venen, die sich zu gröfseren Stämmen vereinigen und neben den Arterien verlaufen / (Böhm und v. Davidoff 7282, 1895).

/ Dünndarm, Zotte. Die Venen entstehen an der Spitze der Zotte. Die Arterien verlaufen eine Strecke weit in der Längsrichtung der Zotten und gehen dann meist in dem Kapillarnetz auf; manchmal jedoch sieht man, wie ihre letzten Ausläufer durch schlingenartige Umbiegung in die Venenwurzeln übergehen / (Toldt 5570, 1871).

/ Auch hier erhält jede Zotte ihr besonderes arterielles Stämmchen, welches sich meist schon in der Mitte der Zotte in das Kapillarnetz auflöst, oft nahe bis zur Spitze unverästelt verläuft. Bisweilen findet sich nahe dem Drüsengrund eine feine Anastomose zwischen Zottenarterie und Drüsenkapillaren. Die Zottenvene entsteht meist in der Zottenspitze / (Heller 2612, 1872).

/ Die Venen treten in den Zotten des Menschen schon in der Nähe der Spitze auf und steigen nahe der Mitte der Zotte zur Drüsenschicht hinab, nachdem sie auf diesem Wege häufig schon mit benachbarten Venenstämmen in Verbindung getreten sind.

Differentialdiagnose zwischen Vene und Chylusgefäfs: an der Wand des letzteren finden sich längsverlaufende Muskeln, an der Wand der ersteren nicht / (Spee 341, 1885).

/ In die Zotten gelangt eine (bei breiten Zotten mehrere) Arterie die dort der Vene gegenüberliegt; von ersterer entspringen dicht unter dem Epithel gelegene Kapillaren, die, senkrecht oder schräg zur Zotten längsachse verlaufend, in die Vene übergehen. So ist es auch beim Hund / (Stöhr 8185, 1896).

Fig. 259 und 260 zeigt die Gefäfsversorgung im Dünndarm des Menschen. Während Fig. 259 als Übersichtsbild dient, stellt Fig. 260 bei stärkerer Vergröfserung die Gefäfse der Zotten dar.

/ Dickdarm: Der Übergang des Kapillarnetzes in die Venen geschieht an den Kuppen jener Wülste, welche die Schleimhaut um die Mündungen der Schlauchdrüsen bildet / (Toldt 5570, 1871).

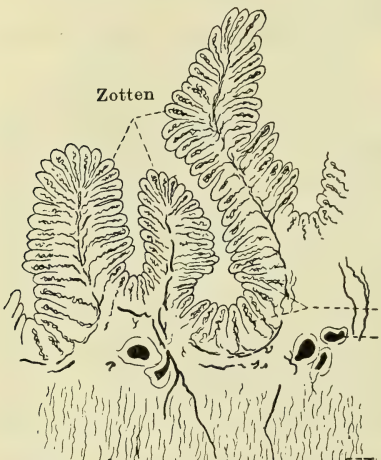


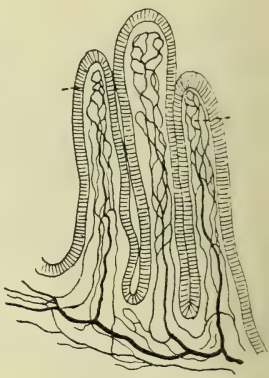

Fig. 260. **Blutgefäfse innerhalb dreier Zotten des menschlichen Dünndarmes.** 90fach vergröfsert. Nach Brass 7482, 1896.

Fig. 259. **Blutgefäfse des Dünndarmes des Menschen.** Übersichtsbild, ca. 22fach vergröfsert. Nach Brass 7482, 1896.

/ Im Dickdarm geben die herantretenden Arterien zuerst feine Ästchen an die Serosa ab, durchsetzen die Muscularis, welche sie versorgen, und bilden in der Submucosa ein Netz. Von diesem aufsteigende Zweigchen durchbrechen die Muscularis mucosae und bilden am Grunde der Drüsen ein zweites Netz; daraus gehen (4,5—9 $\mu$ weite) Kapillaren hervor, welche die Drüsen umspinnen und an der Schleimhautoberfläche in doppelt so weite (9—18 $\mu$) Kapillaren übergehen, welch letztere kranzförmig um die Mündungen der Drüsen liegen. Die daraus hervorgehenden Venen steigen senkrecht zwischen den Drüsen hinab, bilden in der Lamina propria ein Netz und verlaufen weiterhin neben den Arterien; die von dem submucösen Venennetze ausgehenden Venen sind bis zu ihren Mündungen in die dem Darm annähernd parallel laufenden Sammelvenen mit Klappen versehen (Stöhr 8185, 1896).

## Nerven des Darmes.

Im Wege unserer Erkenntnis der Nerven des Darmrohres können wir drei Abschnitte unterscheiden:

1. Die ersten Funde über Ganglienzellen des Darmkanals. Remak.
2. Entdeckung des Plexus submucosus durch Meissner und des Plexus myentericus durch Auerbach.
3. Auf den letzten beiden fundamentalen Entdeckungen ruht die ganze neuere Forschung, welche sich damit befafste, einmal den feineren Bau des Meissnerschen und Auerbachschen Plexus zu untersuchen und von ihnen aus die Nerven bis in ihre letzten Endigungen in Muskulatur und Schleimhaut und deren Teilen zu verfolgen. Die Namen zahlreicher, im folgenden erwähnter Forscher knüpfen sich an diese dritte Epoche.

### Die ersten Funde über Ganglienzellen des Darmkanals.

/ Am Schlundteile des Nahrungsrohres fand Remak 391, 1840 bereits im Jahre 1840 mikroskopische Ganglien im Verlaufe der Nerven auf, und zwar an den Schlundästen des Nervus glossopharyngeus.

An den Nerven des Darmrohrs und zwar bei Vögeln an den von Remak in dieser Tierklasse entdeckten gangliösen Darmnerven hat Remak bereits im Jahre 1843 (Müll. Arch. 1843 p. 481) zahlreiche kleine Ganglien entdeckt. (Vergl. auch Remak 392, 1841 und 390, 1844).

Inzwischen fand (1852) Remak auch an den Speiseröhrenästen des Vagus Ganglien bei Frosch, Taube, Schwein, Schaf, Katze, Kaninchen / (Remak 396, 1858).

/ Endlich gehört hierher die Arbeit Billroths 30, 1858 über Nervenplexus in der Schleimhaut des Schlundkopfes und Magens von Frosch und Wassersalamander und in der Schlundschleimhaut der Schildkröte. Noch in derselben Arbeit konnte Billroth den inzwischen erfolgten Fund des Plexus submucosus durch Meissner bestätigen. Billroth beschrieb den Meissnerschen Plexus beim Kind / (Billroth 30, 1858).

### Plexus submucosus (Meissner).

/ Die Submucosa des Darms (untersucht: Mensch, Schwein, Rind) darf wohl zu den nervenreichsten Gegenden des Körpers gezählt werden. Die Nerven bilden durch vielfache Anastomosen Geflechte, und die feinen daraus hervorgehenden Zweige scheinen hauptsächlich in die Muskelhaut einzudringen. Die Primitivfasern gehören zum bei weitem gröfsten Teile (vielleicht ausschliefslich) den blassen, nicht doppeltkonturierten an. Am Dünndarm ist der Nervenreichtum am beträchtlichsten, bedeutend auch in der Wand des Dickdarms; im Magen sind die Nerven weit spärlicher.

Diese Darmwandgeflechte zeigen einen grofsen Reichtum an Ganglien, welche in dem Verlauf der Nervenstämmchen oder in deren Kreuzungspunkten liegen. Die gröfsten bestehen aus 30—50 Zellen; häufiger aber finden sich kleinere, aus nur 5—10 Zellen bestehend. Die Zellen sind gröfstenteils bipolar. Die Wand des Dünndarms ist am reichsten an Ganglien, weniger zahlreich sind sie im Dickdarm; im Magen mag die relative Anzahl nicht geringer sein / (Meifsner 395, 1857).

Es erfolgte nun die schon erwähnte Bestätigung des Meissnerschen Fundes durch Billroth 30, 1858.

/ Reichert dagegen meinte damals, dafs der von Meissner und Billroth beschriebene Nervenplexus der Darmschleimhaut nichts anderes sei, als ein unregelmäfsig mit stagnierendem, geronnenem Blute erfülltes Gefäfs-, besonders Kapillarnetz / (Reichert 6611, 1859).

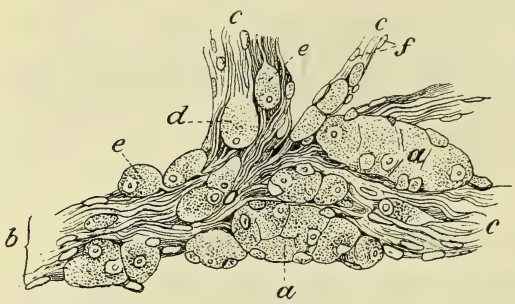


Fig. 261.

Fig. 261. **Ganglion aus dem Dünndarm des Schweines** (starke Vergröfserung), an der Teilungsstelle eines Nerven gelegen.
*a a* Zellenpakete; die Scheide ist mit grofsen granulierten Kernen besetzt, von denen jedoch nur eine kleine Zahl gezeichnet ist; *b* zutretender Nervenstamm; *c c c* austretende Nerven; *d* Ganglienzelle mit 3 nach einer Seite gerichteten Fortsätzen; *e* Zelle mit einem Ausläufer; *f* längliche Kerne des Neurilemms. Nach Manz 3733, 1859.

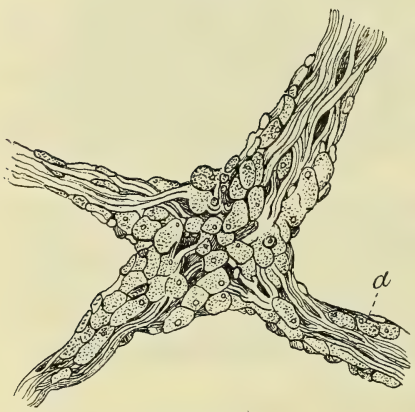


Fig. 262.

Fig. 262. **Ganglion aus dem Schweinsdarm** (schwächere Vergröfserung), an der Kreuzungsstelle dreier Nerven gelegen. Man kann hier die Äste des Ganglions auf weitere Strecken verfolgen und sieht bei *a*, wie die Zellen in das Neurilemm hineingestopft sind; Fortsätze derselben sind bei dieser Vergröfserung nicht wahrzunehmen. Nach Manz 3733, 1859.

Fig. 265.

Fig. 265. **Ganglion aus dem Darm eines zwei Tage alten Kindes** (starke Vergröfserung). *s* Kernlose Ganglienscheide; *nn* Nerven; *nl* Neurilemm. Nach Manz 3733, 1859.

Fig. 263.

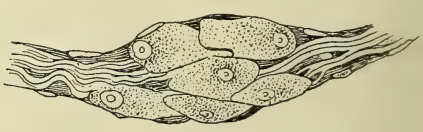

Fig. 264.

Fig. 263 und 264. **Ganglien aus dem Darm des erwachsenen Menschen** (starke Vergröfserung). Die Nervenfasern sind nur blasse, die Ganglienzellen ohne Fortsätze. Nach Manz 3733, 1859.

/ Unter den untersuchten Objekten (Mensch, Schwein, Rind, Kalb, Kind, Kaninchen) zeigte der Schweinsdarm (siehe Fig. 261 und 262) die gröfsten Meissnerschen Ganglien, der erwachsene Mensch (siehe Fig. 263, 264 und 265) verhältnismäfsig die kleinsten.

Der Inhalt der Ganglienzellen ist bei manchen Tieren, auch beim Menschen, bräunlich oder gelb gefärbt.

Beim Rind sind zwar die Ganglien kleiner als beim Schwein, die Zellen dagegen im allgemeinen gröfser.

Die Ganglien liegen häufig an der Teilungsstelle eines Nerven.

In der Darmwand ist ein Hauptfundort von Übergangsformen zwischen dunkelrandigen und blassen Fasern.

Die Ganglien des Darmes sind Hemiganglien (nach Remaks Bezeichnung), d. h. es treten nicht alle zu den Knoten gelangenden Nervenfasern mit dessen Zellen in Verbindung, sondern ein grofser Teil derselben streift, ohne eine solche Verbindung einzugehen, nur über das Ganglion hinweg. Aber andererseits ist es ebenso gewifs, dafs solche Verbindungen wirklich existieren. In den Darmganglien entstehen neue Nervenfasern (siehe auch speciell Schwein.)

Manz nahm damals an, dafs die Ganglienzellen des Darms teils apolare, teils unipolare, nirgends oder sehr wenige bipolare sind / (Manz 3733, 1859).

/ Kollmann 6613, 1860 stellt fest, dafs auch der hintere Lungenmagennerv mit dem gröfsten Teile seiner Fasern sich in den Dünndarm verzweigt. Er konstatiert, dafs das Nervennetz wie Meissners Plexus markhaltige Fasern enthält, während er sich nach Meissner aus blassen, nicht konturierten Fasern zusammensetzt / (Drasch 1668, 1881).

/ Eine eingehende Besprechung der Resultate der älteren Forscher (Meissner, Billroth, Remak und Manz und die Widerlegung von Reichert) findet sich bei W. Krause 460, 1861.

W. Krause hält die Richtigkeit der Meissnerschen Beobachtungen von Ganglienzellen und Plexus von Nervenstämmchen in der Darmwand durch die Beobachtungen und Abbildungen von Manz für jedenfalls konstatiert / (W. Krause 460, 1861).

/ Breiter findet, dafs die von Billroth 1858 (nach Meissner) beschriebenen Körper identisch sind mit den Meissnerschen Ganglien und ihr verändertes Aussehen nur durch zu starke Maceration erlangt haben / (Breiter 6501, 1861, vergleiche auch Breiter und Frey 6610, 1862).

/ Auerbach weist darauf hin, dafs die Funktion des Meissnerschen Plexus sich auf die Submucosa und die Schleimhaut beziehe, im Gegensatz zu dem von ihm entdeckten „Plexus myentericus“, der die Kontraktion der Muskelhaut vermittle / (Auerbach 6686, 1862).

/ Kölliker findet beim Menschen im Auerbachschen und Meissnerschen Plexus unipolare Zellen und schliefst sich darin den Anschauungen von Manz an / (Kölliker 329, 1867).

/ Der Meissnersche Plexus submucosus unterscheidet sich vom Plexus myentericus durch die Dicke der Stränge und die Form der Ganglien. Die Stränge sind bei ersteren dünner, die Maschen gröfser und unregelmäfsiger. Die Ganglien gestalten sich zu 3—4eckigen Gebilden mit konvexen Rändern; sie sind nicht flach, sondern besitzen eine gewisse Dicke; die Ganglienzellen eines Ganglions liegen gehäuft übereinander. Vom Meissnerschen Plexus gehen Nervenbündel aus, die in der Schleimhaut ein weitmaschiges Übergangsgeflecht bilden, die Muscularis mucosae, zum Teil gemeinschaftlich mit den Gefäfsen, durchbohren. In den oberflächlichen Schleimhautschichten lösen sich die Bündel in einzelne Nervenfasern auf, die zum Teil die Kapillaren begleiten, zum Teil die Drüsen und das Oberflächenepithel aufsuchen / (Goniaew 186, 1875).

/ Im Duodenum der Säugetiere untersuchte Drasch den Meissnerschen Plexus. Die gröfseren Knoten des Plexus liegen in verschiedenen Höhen der Submucosa. Die tiefer liegenden sind mit höher liegenden immer verbunden (Meerschweinchen). Die Angaben Goniaews, dafs zwischen Meissnerschem und Auerbachschem Plexus ein Faseraustausch stattfindet, bestätigt Drasch, ebenso, dafs die anastomotischen Fasern die Ringmuskulatur in schiefer Richtung durchbohren. Drasch beschreibt Maschenwerke zweiter, dritter und höherer Ordnung, welche das Hauptgeflecht in allen Richtungen durchziehen. Sowohl das pri-

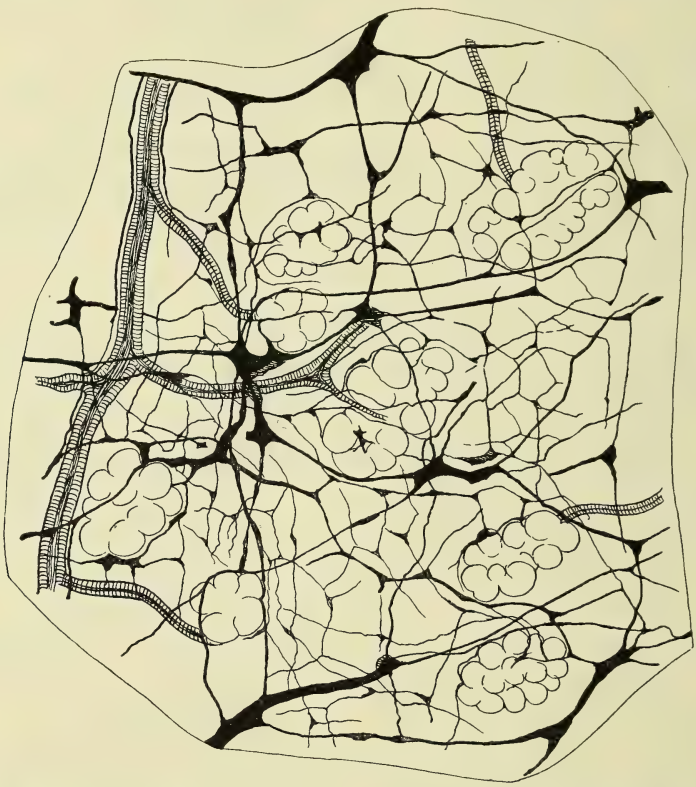

Fig. 266. **Submucosa des Meerschweinchendarmes mit dem MEISSNERschen Geflecht, Gefäfsen und den BRUNNERschen Drüsen**; von letzteren nur die Umrisse gezeichnet. Den Brunnerschen Drüsen legen sich verbreiterte Fasern an. Hartnack Ok. 3 Obj. 7 (reduziert auf 4/5). Nach Drasch 1668, 1881.

märe wie sekundäre und tertiäre Geflecht sendet Fasern zu den Brunnerschen Drüsen. Das Verhalten der Nervenstränge zu den Brunnerschen Drüsen beschreibt Drasch folgendermafsen: 1. Vom Hauptgeflecht ziehen Nervenstränge zu den Brunnerschen Drüsen. Dieselben verbreitern sich, indem sie sich an die Drüsen anschmiegen, und buchten sich selbst schalenartig aus (siehe Fig. 266.) Diese Bilder hält Drasch nicht für Kunstprodukte. 2. Die eigentliche Innervation der Brunnerschen Drüsen besorgen Fasern aus dem sekundären Plexus (siehe Fig. 267). Die Nerven, mit den Gefäfsen verlaufend, zweigen dann zwischen den Drüsenschläuchen ab, oder sie verlaufen unverzweigt

über eine gröfsere Partie der Drüsen, um, an einem Divertikel angelangt, verbreitert sich an dasselbe anzuschmiegen und, von da ab mit feinen Fasern auf die Drüsenschläuche übertretend, sich an denselben allmählich zu verlieren. Die Zweige beider Arten von Nerven bilden dann, durch anastomotischen Austausch verbunden, ein Netzwerk, welches, kleine Ganglien enthaltend, die Drüsenschläuche umspinnt. Von den Maschen dieses Netzwerks treten feinste Fäserchen ab, welche der weiteren Beobachtung entschwinden und nicht mit Sicherheit in das Drüseninnere verfolgt werden könnten.

Fig. 267. **Schlauchstück einer BRUNNERschen Drüse** mit den Nervenknoten des das Schlauchstück umspinnenden Nervengeflechtes und schalenartig verbreiteten, dem Divertikel eng anliegenden Nervenzweigen. Hartnack Ok. 3 Obj. IX (reduziert auf 4/5). Nach DRASCH 1668, 1881.

Der MEISSNERsche Plexus versorgt auch die Gefäfse der Submucosa mit Fasern / (Drasch 1668, 1881).

/ Am Meerschweinchen, Kaninchen, Hund, Ratte, Maus, Rind untersuchte neuerdings RAMON Y CAJAL die Visceralganglien. Die Zellen sämtlicher zum Sympathicus gehörigen Ganglien besitzen Protoplasmafortsätze und den Achsencylinderfortsatz.

Fig. 268.

**Zellen der MEISSNERschen Ganglien vom Meerschweinchen** (das Ganglion selbst ist nicht abgebildet).

*a*, *b*, *c* Isoliert imprägnierte multipolare Zellen mit Ausläufern, welche sich weit verfolgen lassen; *d*, *e* Zellen, welche gleichzeitig mit Bündeln des MEISSNERschen Plexus imprägniert sind; *f*, *g* verzweigte Fasern; *j* Zellenausläufer, welcher ein Faserbündel entstehen läfst. Nach RAMON Y CAJAL 6820, 1893.

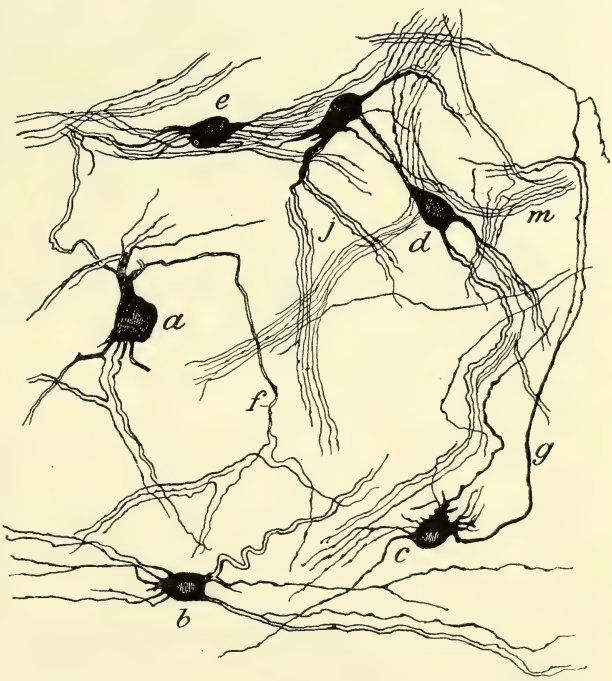


Eigentliche Visceralganglien (so nennt RAMON Y CAJAL die Ganglien des AUERBACHschen und MEISSNERschen Plexus): Die Ganglien dieser beiden Plexus sind analog gebaut, doch bezieht sich die folgende Beschreibung auf den MEISSNERschen Plexus allein.

Meissnerscher Plexus (siehe Fig. 268). a) Nervenfaserbündel. Jedes Bündel besteht aus einer wechselnden Zahl von Nervenfasern von verschiedener Dicke; sie sind varikös und besitzen kein Myelin. An der Kreuzungsstelle der Bündel finden sich Chiasmen, in welchen, wie E. Müller betonte, jede Nervenfaser ihre vollständige Unabhängigkeit bewahrt. Einige der dicken Nervenfasern teilen sich im Chiasma in zwei, und ihre gleichen oder ungleichen Äste ziehen in zwei verschiedene Bündel. b) Ganglien (besonders Meerschweinchen untersucht): Die Ganglien bestehen aus $\alpha$. Zellen, 2—8 in einem Ganglion; sie sind multipolar (wie dies schon Schwalbe, Ranvier, Toldt und andere angaben); sie besitzen 3—8 Fortsätze. Ausnahmsweise sieht man auch bipolare Zellen. Unter den Ausläufern vermochte Ramon y Cajal kurze oder protoplasmatische und lange oder Remaksche Fasern nicht zu unterscheiden. Die Ausläufer verzweigen sich näher oder ferner von der Zelle in zwei, drei oder mehr variköse Fasern. $\beta$. Fasern der Nervenbündel. Aufser den Ausläufern der Zellen finden sich im Ganglion zahlreiche Fasern, welche eine einfache Fortsetzung der Fasern darstellen, die dem Ganglion durch die Faserbündel zugeführt wurden. Auch in ihrem Verhalten gegen die Silbermethode unterscheiden sich diese Fasern von denen, welche von den Zellen ausgehen. $\gamma$. Die Kollateralen. Im Innern der Ganglien finden sich aufserordentlich feine Fasern mit sehr reichlichen Varikositäten. Sie verlaufen gewunden zwischen den Zellen und bilden um dieselben einen reichen, sehr komplizierten Plexus. Viele dieser Fasern verzweigen sich und enden mit freien, angeschwollenen Enden, welche auf dem Zellkörper liegen. Diese Fasern sind (wie Ramon y Cajal für einige derselben feststellen konnte) Kollateralen der Fasern der Nervenbündel; sie entstehen unter rechtem oder spitzem Winkel in der Zahl von zweien, selbst dreien. Die Mehrzahl der Fasern der Nervenbündel ermangelt jedoch der Kollateralen / (Ramon y Cajal 6820, 1893).

### Petromyzon Planeri.

/ Langerhans beschreibt im Mitteldarm von Petromyzon Planeri einen zwischen Muscularis und Mucosa liegenden Nervenplexus, welcher seiner Struktur nach an den Meissnerschen Plexus der Säuger erinnert / (Langerhans 3336, 1873).

### Tinca.

Wenn sich auch nur schwer sagen läfst, was von den von Monti bei Tinca beschriebenen nervösen Gebilden etwa dem Meissnerschen Plexus der höheren Wirbeltiere entsprechen würde, zumal da Monti die Schichten des Darmes anders einteilt, als dies sonst üblich ist, so lasse ich doch seine Angaben folgen, da sie sich auf den hinsichtlich seiner nervösen Elemente noch so wenig bekannten Fischdarm beziehen.

/ In der quergestreiften Muskulatur sind die Nerven sehr zahlreich und verlaufen hauptsächlich in dem Bindegewebe, welches die beiden Schichten der quergestreiften Muskulatur trennt. Die Nerven bilden einen Plexus mit kleinen, an den Knotenpunkten gelegenen Ganglien. Es finden sich Nervenzellen mit Fortsätzen, verzweigte Nervenfasern und Fasern der Nervenbündel, welche die Ringmuskelschicht durchbrechen und in die Submucosa ziehen (nach Monti folgt unrichtig die

Submucosa direkt auf die quergestreifte Muskulatur und enthält zwei Schichten glatter Muskulatur). Einige Nerven breiten sich bis zur innersten Schicht aus, andere dringen in die Muskelbündel ein und geben Endfibrillen, welche in Knopf- oder Gabelform in innigem Kontakt mit der quergestreiften Muskelfaser endigen.

Die perforierenden Fasern gelangen zur Muscularis mucosae. In der Submucosa ist ein grofser Nervenreichtum; dieser Plexus setzt sich in das Stützgewebe der Drüsen (so nennt Monti kryptenförmige Faltenbildungen des Oberflächenepithels) fort und umgiebt die Drüsen in grofser Zahl, indem sich zahlreiche sekundäre, meist sehr dünne Zweigchen abspalten; sie machen den Eindruck eines zarten, reichen Netzwerkes. Die Nerven endigen in einer oder mehreren kugeligen Anschwellungen. Vermittelst der Golgi-Methode färben sich auch die Becherzellen, und Monti beobachtet, dafs Ausläufer derselben mit Nerven in Zusammenhang stehen, während die Cylinderzellen letzteres nicht thun / (Monti 7817, 1895).

### Rana.

/ Drasch findet im Dünndarm des Frosches Nerven nur im Parenchym, nicht in der Grenzmembran (siehe Säugetiere). Der Plexus ist grobmaschig mit spärlichen Ganglien versehen / (Drasch 1668, 1881).

### Aves.

/ W. Krause findet im Dünn- und Dickdarm, sowie in den Blinddärmen bei der Gans zum Meissnerschen Plexus gehörige Ganglien und Nervenplexus vor. Er verfolgt Nervenfasern bis ins Gewebe der Zotten und andererseits in die Muscularis. Die an den Teilungsstellen der Nerven liegenden Ganglien bestehen aus 3—10—30 Ganglienzellen / (W. Krause 460, 1861).

Auch Cloetta 263, 1893 findet den Elementen des Meissnerschen Plexus entsprechende Ganglienzellen bei der Taube.

### Sus, Schwein.

/ Die Ganglien des Meissnerschen Plexus ermangeln einer gemeinschaftlichen, alle Zellen umschliefsenden Hülle; dies verleiht ihnen das flächenhafte Aussehen. Die Zellen sind in überwiegend grofser Zahl rund, selten drei- oder viereckig. Zellmembran vorhanden. Sie haben wahre und falsche (diese sind keine nervösen Elemente) Fortsätze. Die wahren Fortsätze setzen sich direkt in die Nervenfaser fort / (Manz 3733, 1859).

### Lepus cuniculus.

/ Billroth fand Ganglienzellen beim Kaninchen im Rectum / (Billroth 30, 1858).

/ Die Ganglien des Kaninchendarmes wurden von Manz zuerst gesehen. — Die Anzahl der Ganglien wurde zu ca. 100 auf 733 qmm im submucösen und zu 2000 auf derselben Fläche (1 □″) im intermuskulären Geflechte geschätzt (Frey, Handbuch 1867) / (Krause 6515, 1884).

/ Der Meissnersche Plexus ist im Dickdarm sehr entwickelt / (Lipsky 3523, 1867).

/ Die Maschen des Meissnerschen Plexus sind beim Kaninchen weiter als die des Auerbachschen. Die Funktionen des Meissnerschen Plexus scheinen sich auf die Sensibilität des Darmes und auf die Drüsensekretion zu beziehen. Markhaltige Fasern kommen nicht vor / (Ranvier 4466, 1880).

Abbildungen vom Plexus submucosus und myentericus vom Kaninchen finden sich bei Rawitz 7369, 1894.

### Arctomys marmota, Murmeltier.

/ Flächenschnitte liefsen klar die Ganglien des Meissnerschen Plexus mit ihrer Membran und der Einlagerung der Kerne erkennen. Manz stellte die Existenz derselben (der Membran) in Abrede / (Breiter 6501, 1861).

### Mensch.

/ Die Ganglienzellen des Meissnerschen Plexus enthalten Pigmentkörnchen im Zelleninhalt / (Meifsner 395, 1857).

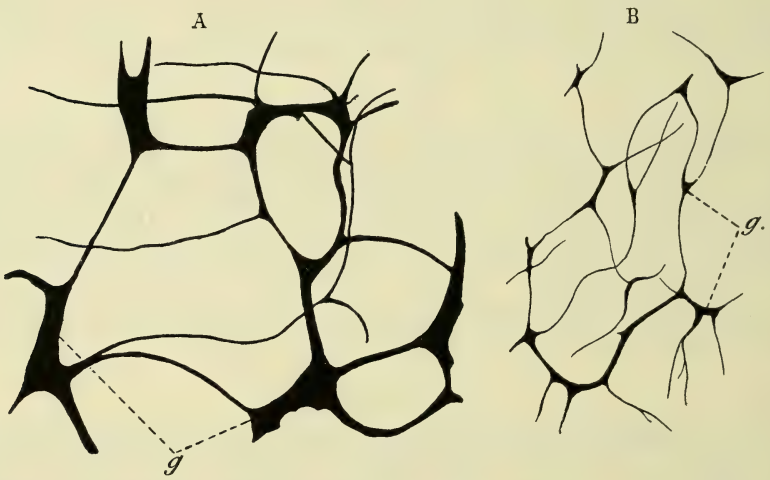


Fig. 269. *A* **Flächenbild des Plexus myentericus eines neugeborenen Kindes.** 45mal vergröfsert. *g* Gruppen von Ganglienzellen.
*B* **Flächenbild des submucösen Plexus desselben Kindes.** 45mal vergröfsert. *g* Ganglienzellengruppen. Nach Stöhr 8185, 1896.

/ W. Krause konstatiert den Meissnerschen Plexus auch im Processus vermiformis, sowie im ganzen Dick- und Dünndarm. Er konstatiert namentlich nach Natronzusatz in den Ganglienzellen mehr oder weniger zahlreiche braungelbliche Pigmentkörnchen.

Gegenüber den Reichertschen Angaben liefert W. Krause die Bestätigung, dafs Billroths Entdeckung eines Nervennetzes im Darm des Kindes nicht auf Irrtum beruht / (W. Krause 460, 1861).

/ Im Meissnerschen Plexus des Menschen sind die Ganglienzellengruppen kleiner und die Maschen enger als im Auerbachschen (siehe Fig. 269) / (Stöhr 8185, 1896).

## Plexus myentericus (Auerbach).

/ Nachdem der Meissnersche Plexus von Meissner, Billroth, Manz, Remak, Kollmann und Krause beschrieben worden war, entdeckte Auerbach den nach ihm benannten Plexus, dem er wegen der physiologischen Deutung (Kontraktion der Muskelhaut zu vermitteln) und hauptsächlich wegen der Lage innerhalb der Muskelhaut den Namen Darmmuskelgeflecht „Plexus myentericus“ gab / (Auerbach 6686, 1862).

/ Auf der Karlsbader 37. Naturforscherversammlung (vergl. den Bericht Seite 202) teilt Auerbach ergänzende Beobachtungen darüber und über ein ähnliches Magengeflecht mit. Dann folgen Bestätigungen, namentlich von Kölliker und Frey.

Das Hauptgeflecht liegt immer an der äufseren Seite der Ringmuskelschicht, resp. zwischen dieser und der Längsmuskelschicht, umspinnt immer das Darmrohr ringsum und in seiner ganzen Länge und enthält überall Ganglien. Die Gröfsenverhältnisse wechseln bei verschiedenen Tieren zwischen sehr weiten Grenzen.

Es wächst die quantitative Ausbildung dieses Nervenapparates mit der höheren Organisationsstufe der Gattung.

Bei grofsen Tieren ist das Netzwerk aufserdem weitmaschiger und aus dickeren Strängen bestehend als bei kleineren.

Die histologischen Bestandteile des Auerbachschen Plexus sind:

1. Fasern (blafs). Es sind beim Menschen und vielen Tieren 4—8 oder 2—4 solcher Fasern zu einem Bündel gruppiert, welches von einer zarten, aber reichlich mit Kernen besetzten Scheide umhüllt ist; eine kleinere oder gröfsere Anzahl solcher parallel nebeneinander laufender Bündel macht dann ein Stämmchen aus. Bei anderen Tieren fehlen die Specialbündel und ihre Scheiden, und nur das ganze Stämmchen besitzt eine dickere, bindegewebige Hülle.

2. Ganglienzellen. Dieselben sind bei grofsen Tieren gröfser als bei kleineren; aufserdem finden sich fast überall grofse und kleine Zellen (auch Übergangsstufen). Viele dieser Zellen sind unipolare; andere senden zwei oder drei Nervenfasern aus. Namentlich die grofsen Ganglienzellen sind von einer mit mehreren Kernen besetzten Scheide umgeben, welche bis zum Übergang der Ausläufer in primitive Fasern reichen.

Verteilung und Anordnung der Fasern und Zellen: Das Maschenwerk erster Ordnung besteht im wesentlichen aus Fasern, Längsstämmen, welche untereinander in der queren Richtung durch Ganglien verbunden sind. Diese Ganglien liegen aber aufserdem in queren Reihen (parallel den Ringfasern) angeordnet; benachbarte sind oft durch Brücken verbunden oder sogar verschmolzen; so können gangliöse Querbänder in der Cirkumferenz des Darmes sich aneinander reihen. Solche ringförmige Querbänder wiederholen sich in der Länge des Darmes in fast gleichmäfsigem Abstande, „ringförmige Zonen“, „gangliöse Herde“.

Die sekundären Verflechtungen sind fast ganz faserig und enthalten nur hie und da einzelne Ganglienzellen oder kleine Gruppen derselben. Der Zug der Fasern hält in ihnen durchaus die quere Richtung inne.

Endigung der Nerven des Plexus myentericus: Aus den innersten Stufen des sekundären Geflechtes treten sehr feine Ausläufer in die Ringmuskelschicht, um in dieser wiederum geradlinig in querer

Richtung zu verlaufen. Sie bestehen aus 1—2 Primitivfasern und teilen sich im letzteren Falle bald gabelig. Zwischen den letzten beobachteten Fasern liegen immer noch mehrere, selbst 5—10 Muskelzellen; auch in der Längsschicht treten ähnliche, feine, den Muskelfasern parallele Ausläufer ein.

Das Geflecht steht in Verbindung:

1. durch die Mesenterialnerven mit den Centralapparaten des Nervensystems;

2. am Pylorus mit dem Magenmuskelgeflecht und durch dieses wiederum mit den Nervi vagi;

3. mit dem Meissnerschen Geflecht / (Auerbach 6614, 1864).

/ Aufser beim Menschen lassen sich bei Taube, Huhn, Sperling, Kaninchen Maschen erster und niederer Ordnung unterscheiden. Die Maschen sind im ursprünglichen Zustande nach allen Richtungen hin ziemlich gleich weit, erscheinen jedoch an in erhärteten Flüssigkeiten aufbewahrten Präparaten in die Länge gezogen / (Auerbach 6686, 1862).

/ Gerlach unterscheidet bei Taube, Meerschweinchen und Kaninchen an dem Plexus myentericus (= Auerbachscher Plexus): 1. Ganglien; 2. Nervenfasern.

Die Ganglien bestehen 1. aus einer eigentümlichen Grundsubstanz; 2. aus Ganglienzellen; 3. aus Nervenfasern.

Die Gestalt der Ganglienzellen ist ziemlich unregelmäfsig, häufig eckig und birnförmig. Gegen Auerbach und Kölliker, welche die Ganglienzellen gröfstenteils als unipolare hinstellen, findet Gerlach fast stets mehrere Fortsätze, auch bipolare Zellen (Meerschweinchen, Isolationspräparate).

Die Ganglien sind sehr platt und bestehen fast überall nur aus einer einzigen Ganglienzellenlage / (Gerlach 6615, 1873).

/ Auch Klein 6616, 1873 bestätigt Auerbachs Angaben / (Drasch 1668, 1881).

/ Der Auerbachsche Plexus umgiebt Magen und Darm als zusammenhängendes Geflecht und liegt zwischen Längs- und Ringmuskelschicht. Er besteht beim Kaninchen aus Maschen, deren Länge zwischen 2,428 und 0,286 mm, deren Breite zwischen 0,714 und 0,086 mm schwankt. Der längere Durchmesser der Maschen ist der Längsachse des Darmes parallel. Die Stränge dieses Geflechtes bestehen aus den feinsten nackten Achsencylindern oder richtiger Nervenfäden.

Myelinhaltige Nervenfasern kommen im Geflechte nie vor. In den Queranastomosen und den Kreuzungspunkten dieser Stränge liegen gehäuft die Nervenzellen als charakteristisch geformte Ganglien von verschiedener Gröfse. Aus diesen Strängen und Ganglien entspringen feine, aus 3—10 und mehr Nervenfäden bestehende Bündel, die untereinander anastomosieren, so dafs ein sekundäres (intermediäres) Geflecht entsteht, das in den Interstitien des (primären) Hauptgeflechts ausgespannt ist und sich von diesem durch dünne Stränge, engere Maschen und Abwesenheit von Nervenzellen unterscheidet. Aus diesem Geflechte entspringen die zu den Muskeln sich begebenden Nervenfäden.

Die Mesenterialnerven durchsetzen den Peritonealüberzug der Magendarmwand und bilden das von Auerbach beschriebene Übergangsgeflecht, das in dem straffen Bindegewebe zwischen Serosa und Längsmuscularis liegt und keine Nervenzellen enthält, wohl aber eine Anzahl myelinhaltiger Nervenfasern; der weitaus gröfste Teil der Nervenfasern besitzt auch hier keine Myelinscheide.

Nach seiner Tafelerklärung zu schliefsen, scheint GONIAEW hauptsächlich Kaninchen und Katze untersucht zu haben. Im Text seiner Arbeit vermochte ich darüber keine Angaben aufzufinden / (Goniaew 186, 1875).

Weitere Untersucher fand der AUERBACHsche Plexus in LÖWIT, DRASCH 1668, 1881 u. a.

/ RAMON Y CAJAL beschreibt unter Beigabe von Abbildungen den Plexus myentericus im Darme von Rana / (Ramon y Cajal 7800, 1892).

/ Ebenso wie im MEISSNERschen Plexus (siehe diesen) finden sich im AUERBACHschen Plexus (siehe Fig. 270) Zellen, Fasern der Nervenbündel und Kollateralen (Meerschweinchen, Kaninchen, Hund, Ratte, Maus, Rind). Am AUERBACHschen Plexus läfst sich feststellen, dafs die Mehrzahl der (wenn nicht alle) Fasern der Nervenbündel einfach REMAKsche Fasern sind, welche von aufsen kommen, um sich mit den Zellen des Ganglions vermittelst der Kollateralen und vielleicht auch von Endarborisationen in Verbindung zu setzen.

Resultat: Es bestehen in den Intestinalganglien zwei Faktoren: Nervenzellen, deren Ausläufer sich an die glatten Muskelfasern und an die Drüsenzellen verteilen, und Fasern vom Sympathicus, verbreitet

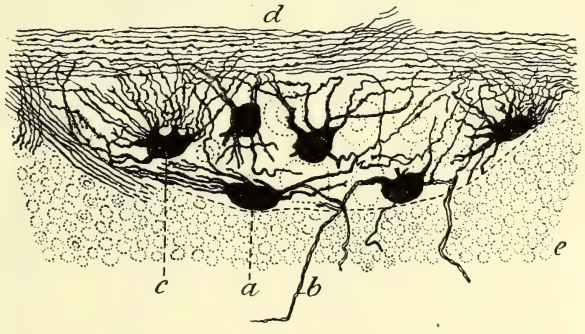


Fig. 270. **Längsschnitt durch ein AUERBACHsches Ganglion vom viertägigen Meerschweinchen.** *a* Untere Zelle mit wenig zahlreichen Ausläufern; *c* Zelle mit aufserordentlich zahlreichen Ausläufern; *b* extraganglionärer Ausläufer einer Zelle; *d* Fasern der Nervenbündel; *e* ringförmig verlaufende Muskelfasern im Querschnitt. Nach RAMON Y CAJAL 6820, 1893.

in allen Intestinalganglien, welche sie in Verbindung setzen mit dem Grenzstrang des Sympathicus oder anderen Nervencentren / (Ramon y Cajal 6820, 1893).

/ In den Ganglien der AUERBACHschen, wie auch der MEISSNERschen Geflechte (siehe Fig. 271) finden sich Zellen, welche sich weder durch den Charakter ihrer Fortsätze noch durch ihren Bau von denjenigen Zellen unterscheiden, die zu dem Bestande anderer sympathischer Ganglien verschiedener Art gehören. Sie haben meistenteils eine unregelmäfsige, eckige, ovale und rundliche Form, wobei von dem Körper jeder Zelle mehrere Protoplasmafortsätze (Dendriten) ausgehen, und stets nur einen Achsencylinderfortsatz (Metylenblaufärbung EHRLICH-DOGIEL). Die Zellen enthalten grofse runde Kerne und beim Meerschweinchen Pigmentkörnchen. Die Ausläufer der Protoplasmafortsätze bilden an der Peripherie des Ganglions ein Geflecht. Der Achsencylinderfortsatz begiebt sich zu einem der zunächst belegenen Ganglien und konnte oft durch mehrere Ganglien hindurch verfolgt werden. Die aus dem Ganglion an verschiedenen Stellen hervortretenden Achsencylinderfortsätze bilden diejenigen Bündel feiner Nervenfasern, mittelst welcher alle Ganglien eines jeden Darmgeflechts miteinander verbunden sind. Ferner beschreibt DOGIEL Fasern, welche in den

Ganglien des AUERBACHschen Geflechts mit Pericellulärgeflechten endigen (siehe Fig. 272). Diese Fasern nehmen zusammen mit den Achsencylinderfortsätzen der Zellen an der Bildung der Nervenbündel, welche die Ganglien miteinander verbinden, Anteil.

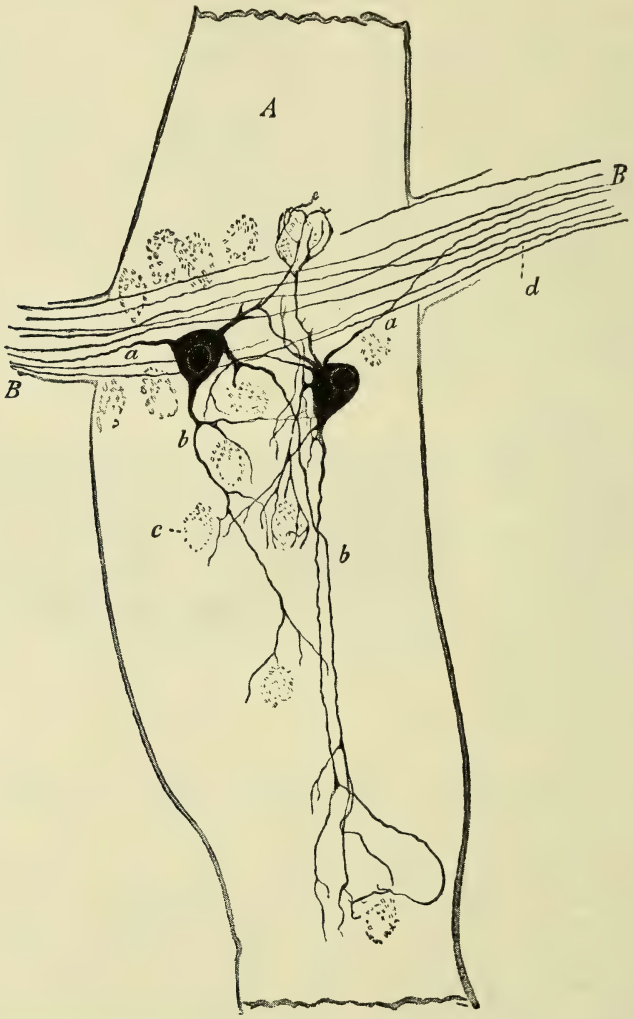


Fig. 271. **Sympathische Zellen aus dem AUERBACHschen Geflecht eines Meerschweinchens.**

*a* Achsencylinderfortsatz; *b* Protoplasmafortsätze der Zellen, von denen einige die sympathischen Zellen umflechten; *c* sympathische Zellen mit körnigem Pigment, welche mit Methylenblau nicht gefärbt sind; *d* Nervenfasern der Bündel; *A* Ganglion; *B* Nervenfaserbündel, welche die Ganglien miteinander verbinden. Nach DOGIEL 8217, 1895.

Diese Fasern nehmen aller Wahrscheinlichkeit nach im Cerebrospinalsystem ihren Anfang. — Die von RAMON Y CAJAL beschriebenen Zellen haben nach DOGIEL gar keine Beziehung, weder zu den Nervenfasern der Bündel noch zu den Elementen der Ganglien. Alle Fortsätze derselben sind gewöhnlich einen und desselben Charakters. Diese

Zellen wie deren Fortsätze liegen nur der Oberfläche der Ganglien und der sie verbindenden Nervenfaserbündel an und stehen in gar keinem Zusammenhang mit den Fasern der Geflechte selbst. So haben

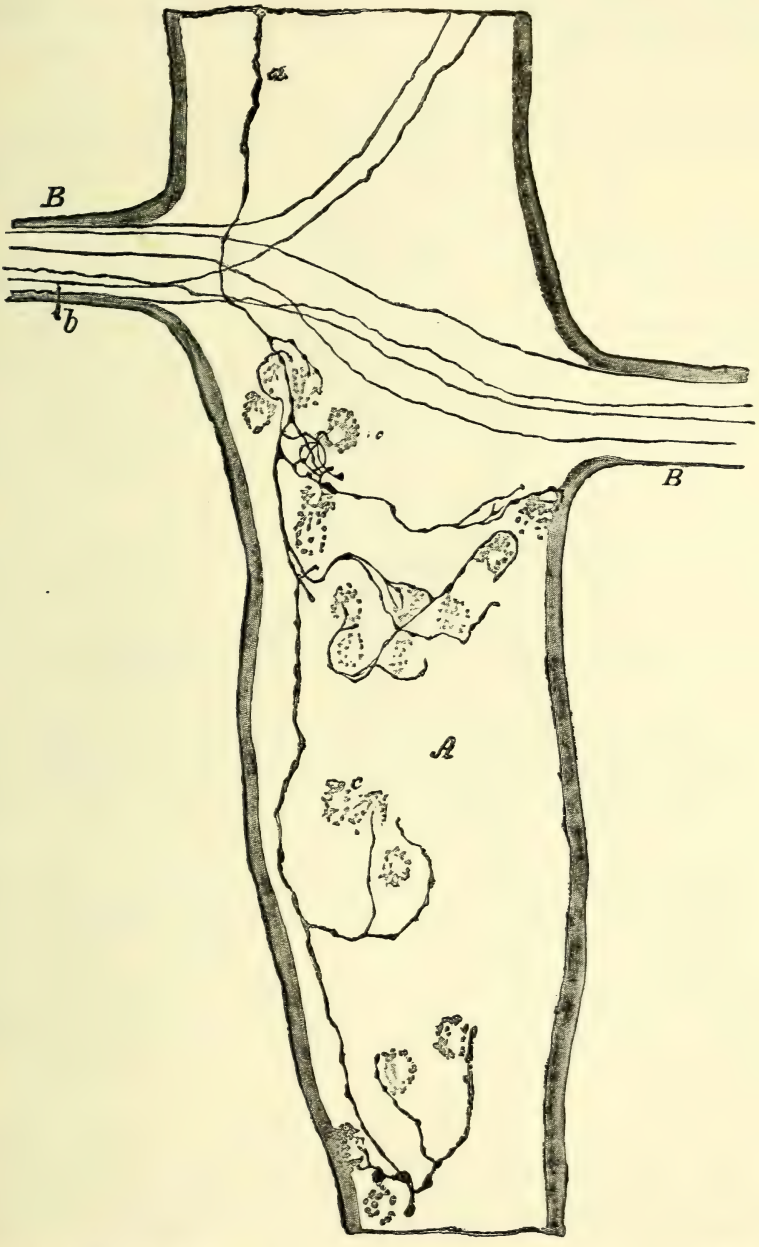


Fig. 272 a. *a* Fasern, welche in den Ganglien eines Auerbachschen Geflechts mit Pericellulärgeflechten endigen; *b* Achsencylinderfortsätze (Remaksche Fasern) der sympathischen Zellen; *A* Ganglion; *B* Bündel der Nervenfasern (Meerschweinchen). Nach Dogiel 8217, 1895.

die von Ramon y Cajal als Nervenzellen beschriebenen Zellen der Auerbachschen und Meissnerschen Geflechte in Wirklichkeit keine unmittelbare Verbindung mit den Nervenelementen dieser Geflechte und umwinden ausschliefslich nur die Darmarterien, Venen, Kapillaren und Lymphgefäfse, indem sie um dieselben perivaskuläre Geflechte bilden / (Dogiel 8217, 1895).

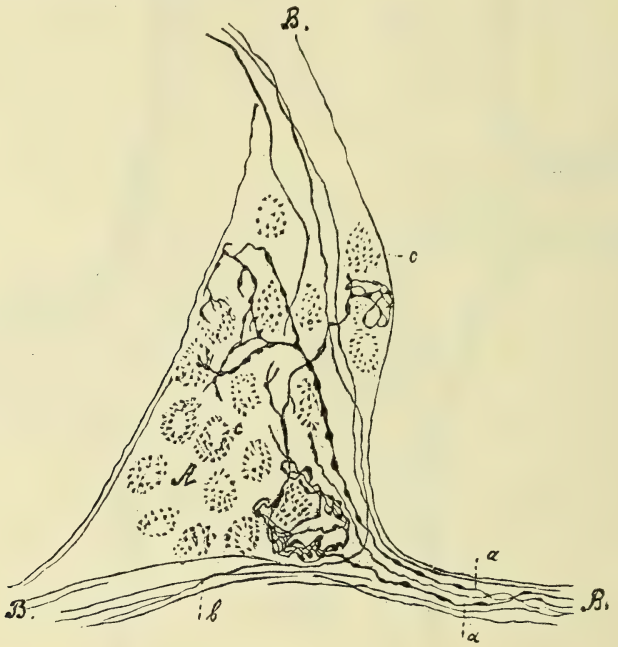


Fig. 272 b. *a* Fasern, welche in den Ganglien eines Auerbachschen Geflechts mit Pericellulärgeflechten endigen; *b* Achsencylinderfortsätze (Remaksche Fasern) der sympathischen Zellen; *c* sympathische Zellen, welche mit Methylenblau nicht gefärbt sind; *A* Ganglion; *B* Bündel der Nervenfasern (Meerschweinchen). Nach Dogiel 8217, 1895.

/ Gerota gelang es, eine Lymphscheide, welche den Plexus myentericus des Dünndarmes und des Dickdarmes begleitet, zu injizieren. Die Injektion gelang bei Mensch, Affe, Katze, Kaninchen, besonders leicht aber bei neugeborenen Menschen und kleinen Kindern. Das Lymphnetz folgt den Zügen des Plexus myentericus selbst und ist nicht zu verwechseln mit einem von Auerbach beschriebenen Lymphgefäfsnetz, welches konstant an der inneren Seite vom Hauptstratum des Plexus liegt, dessen Stämme und Knoten kreuzend / (Gerota 8151, 1896).

### Rana und Bufo.

/ Klein beschreibt den Auerbachschen Plexus im Darm von Frosch und Kröte; er sieht Körper und Fortsätze der Ganglienzellen bisweilen in einer Kapsel liegen. Aufser diesem in Maschen liegenden System von Ganglienzellen findet Klein ein zweites System von Ganglienzellen. Dieselben sind zwei- und dreimal so grofs denn erstere; sie sind multipolar; ihr Protoplasma, welches deutlich fibrillär ist, mit Körnchen zwischen den Fibrillen, besitzt einen oder zwei lange dicke und mehrere kurze dünne Fortsätze. Die Zellen liegen meist isoliert,

bisweilen im Centrum einer Masche oder öfter nahe einem Nervenstamm, welcher die Maschen an einer Seite umrandet. Bisweilen sind diese Zellen so zahlreich, daſs jede Masche eine enthält. Jede Zelle steht mit einem Nervenstamm aus dem Plexus durch einen Ausläufer in Verbindung / (Klein 6616, 1873).

Gallus, Huhn.

/ Die Nervenstämmchen der Maschen erster Ordnung des Plexus myentericus im Darm enthalten gewöhnlich 8—12 Fasern / (Auerbach 6686, 1862).

Columba, Taube.

/ Die Nervenstämmchen der Maschen erster Ordnung des Auerbachschen Plexus im Darm enthalten gewöhnlich 6—9 Fasern / (Auerbach 6686, 1862).

/ Die Nervenfaserstränge, welche die Ganglien des Auerbachschen Plexus im Dünndarm vereinigen, besitzen im Dünndarm eine Dicke von ca. 17 $\mu$ / (Gerlach 6615, 1873).

Auch Cloetta 263, 1893 findet bei der Taube Ganglienzellengruppen sowohl zwischen Längs- und Ringmuskelschicht als auch in letzterer selbst.

Passer domesticus, Sperling.

/ Die Nervenstämmchen der Maschen erster Ordnung des Plexus myentericus im Darm enthalten gewöhnlich 4—7 Fasern / (Auerbach 6686, 1862).

Equus caballus, Pferd.

/ Schaaf konnte im Bindegewebe der Längs- und Kreisfaserschicht Ganglien und auch Ganglienzellen auffinden. Bei der Dicke der Muskelschicht konnte er einen regelmäſsigen Plexus myentericus nicht nachweisen / (Schaaf 6655, 1884).

Lepus cuniculus, Kaninchen.

/ Die Nervenstämmchen der Maschen erster Ordnung des Auerbachschen Plexus im Darm enthalten gewöhnlich 4 bis 7 Fasern / (Auerbach 6686, 1862).

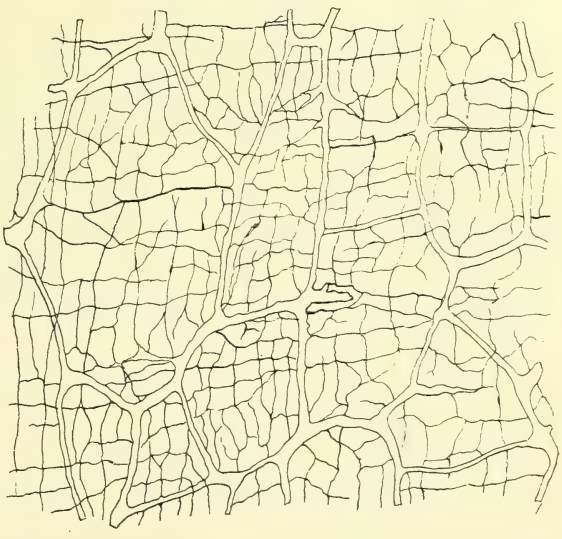

Fig. 273. **Primäres und sekundäres Geflecht des Plexus myentericus aus dem Dünndarm des Kaninchens.** Goldpräparat. Hartnack Ok. III, System 4 (reduziert auf 4/5). Nach Gerlach 6615, 1873.

/ Die Nervenfaserstränge, welche die Ganglien des Auerbachschen Plexus vereinigen, besitzen im Dünndarm eine Dicke von 22 $\mu$.

Gerlach beschreibt beim Meerschweinchen und Kaninchen die Anordnung des Plexus genau (siehe Fig. 273—275). Er findet neben

dem Hauptgeflecht noch ein sekundäres Geflecht. Letzteres bildet ein Maschenwerk, welches das Hauptgeflecht innig durchzieht und die Stränge desselben miteinander verbindet / (Gerlach 6615, 1873).

/ Markhaltige Fasern kommen nicht vor im Plexus myentericus und in Meissners Plexus des Kaninchens.

Vom Plexus myentericus gehen Nervenfasern ab, welche im Innern seiner Maschen einen sekundären und fibrillären Plexus bilden, der keine Nervenzellen enthält / (Ranvier 4466, 1880).

### Cavia cobaya.

/ Gerlach findet, dafs die Dichte des Auerbachschen Plexus im Darmtractus sich ganz nach der Stärke der betreffenden Muskulatur richtet.

Fig. 274. **Hauptgeflecht aus dem Anfangsteil des Duodenums des Meerschweinchens.** Goldpräparat. Hartnack Ok. III, Syst. 4 (reduziert auf 4/5). Nach Gerlach 6615, 1873.

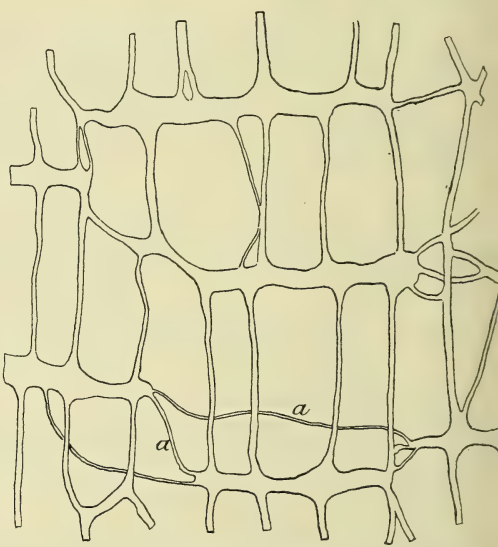


Fig. 275. **Hauptgeflecht aus dem Dünndarm des Meerschweinchens.** *a* Stränge des sekundären Geflechtes. Goldpräparat. Hartnack Ok. III, Syst. 4 (reduziert auf 4/5). Nach Gerlach 6615, 1873.

Die Nervenfaserstränge, welche die Ganglien vereinigen, besitzen im Dünndarm eine Dicke von 20 $\mu$.

Auerbach weist den Strängen einen longitudinalen und den Ganglien einen transversalen Verlauf an.

Gerlach weist darauf hin, dafs diese Angabe nur für den Dünndarm des Meerschweinchens pafst. „Bei allen anderen Tieren, die Gerlach untersuchte, lagen Stränge und Ganglien sowohl in longitudinaler als transversaler oder auch schräger Richtung. Hiernach wird sich im wesentlichen auch die Form der Maschen richten; wir sehen daher im Dünndarm des Meerschweinchens in der Überzahl rechteckige Maschen, während bei anderen Tieren die Maschen des ersten Geflechtes meist gröfsere, 5—8eckige Figuren darstellen, zwischen welche sich auch kleinere, 3—4eckige Maschen einschieben / (Gerlach 6615, 1873).

## Mensch.

/ Die Ganglien des AUERBACHschen Plexus sind beim Menschen gröfser als beim Kaninchen / (Auerbach 6686, 1862).

/ Die Nervenfaserstränge, welche die Ganglien vereinigen, besitzen im Dünndarm beim Kinde eine Dicke von ca. 20 $\mu$ / (Gerlach 6615, 1873).

/ Eine Abbildung des AUERBACHschen Plexus aus dem Dünndarm vom neugeborenen Kind zeigt Fig. 276 / (Klein and Noble Smith 312, 1880).

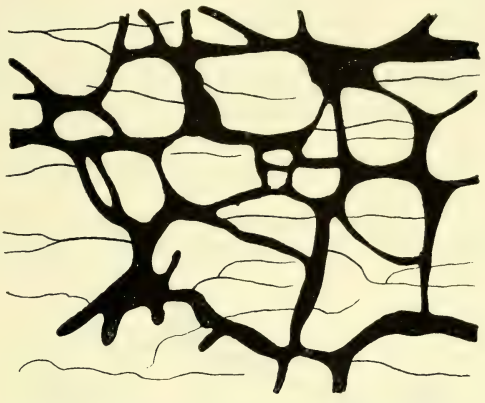

Fig. 276. **Ein Stück des AUERBACHschen Plexus aus dem Dünndarm des neugeborenen Kindes.** Ungefähr 36fach vergröfsert. Nach KLEIN and NOBLE SMITH 312, 1880.

### Zusammenhang zwischen AUERBACHschem und MEISSNERschem Plexus.

/ Zwischen dem MEISSNERschen und dem AUERBACHschen Plexus findet beim Kaninchen ein Faseraustausch statt.

Die Nervenfäden des Magendarmgeflechtes entspringen auf zweierlei Art aus den Ganglienzellen:

1. Indem die Zellenfortsätze, in verschiedener Richtung ausstrahlend, durch Teilung und Verfeinerung zu Nervenfäden werden;

2. indem die in einem Zellenfortsatze einer unipolaren Zelle enthaltenen Fibrillen ins Ganglion eintreten und in einer Richtung weitergehen.

Gegen GERLACH existiert der feine Nervenfilz, der für die graue Substanz der Centralorgane so charakteristisch ist, weder in den Ganglien noch in den Strängen des Darmgeflechtes / (Goniaew 186, 1875).

/ Auch DRASCH konstatiert bei Säugern im Dünndarm den Zusammenhang des MEISSNERschen und AUERBACHschen Plexus, ferner die Verbindung des MEISSNERschen Plexus mit dem Geflechte zwischen den LIEBERKÜHNschen Krypten und dem der Zotten / (Drasch 1668 1881).

/ Zur Untersuchung des Plexus myentericus wählte BARTENJEFF den Dünndarm von Ratten, Mäusen und Kaninchen, zur Untersuchung der Nerven der Submucosa und Mucosa den Dünndarm junger Hunde. Der Dünndarm ist viel nervenreicher als der Dickdarm oder der Magen. Der AUERBACHsche Plexus besteht vorwiegend aus marklosen Nervenfasern; es läfst sich übrigens eine Beimischung markhaltiger Fasern konstatieren. Der AUERBACHsche Plexus verbindet sich mittelst feiner Zweige mit dem MEISSNERschen. Aus dem MEISSNERschen Plexus geht ein Teil der Fäden zur Ringmuscularis, der andere dringt in die Muscularis mucosae ein, der dritte Teil der Fasern gelangt zur Mucosa. Zwischen den LIEBERKÜHNschen Drüsen finden sich Nerven und kleine Nervenzellen, welche durch dünne Fäden miteinander in Zusammen-

hang stehen. Im Gebiete der Zotten haben die Nervenfasern da Aussehen langer Fäden, welche korkzieherartig gewunden sind; die selben gelangen bis zum Epithel. Ob sie sich mit langen Fortsätze der Becherzellen verbinden oder blofs an diese Fortsätze anlehnen, wir nicht mit Bestimmtheit entschieden / (Bartenjeff 852, 1891 nach den Referat von Lukjanow in Schwalbes Jahresbericht).

/ Über die Visceralganglien (Auerbachscher und Meissnersche Plexus) giebt Ramon y Cajal folgende Zusammenfassung:

1. Die Visceralganglien bestehen aus multipolaren Zellen, deren Ausläufer, nachdem sie sich öfters verzweigt haben, in die Plexu übergehen, welche in den glatten Muskelfasern oder in den Drüsen zellen endigen.

2. Jedes Ganglion besitzt auch Fasern der Nervenbündel (welch sich vielleicht mit den Fasern des Grenzstranges des Sympathicu

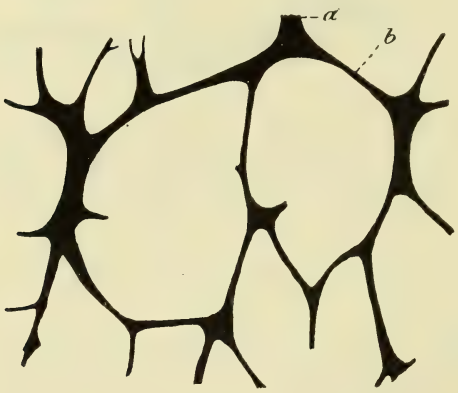


Fig. 277.

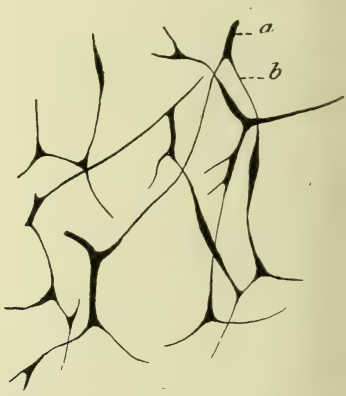


Fig. 278.

Fig. 277. **AUERBACHscher Plexus vom Meerschweinchendarm.** Schwach Vergrößerung. Nach Benda und Günther 7315, 1895.

Fig. 278. **MEISSNERscher Plexus aus der Submucosa des Meerschweinchen darmes (Duodenum).** Schwache Vergrößerung. Nach Benda und Günther 7315, 1895

verbinden) und Kollateralen, welche zwischen den Nervenzelle endigen.

3. Jede Drüse und vielleicht jede noch so kleine Gruppe glatte Muskelfasern enthält interstitielle Nervenzellen, deren Ausläufer de Plexus verstärken, der durch die Visceralganglien und die Faser vom Sympathicus gebildet wird.

4. Jedes Chiasma bildet nicht allein einen Durchkreuzungspunkt sondern auch einen Bifurkationspunkt für einige Fasern der Nerven bündel und für Ausläufer der visceralen Ganglienzellen.

5. Es bestehen Anastomosen weder zwischen den Zellen de visceralen Ganglien noch zwischen den Fasern der Nervenbündel noch zwischen den Kollateralen. Ebenso verhält es sich wahrscheinlich für die interstitiellen Zellen / (Ramon y Cajal 6820, 1893).

Endlich stelle ich in Fig. 277 und 278 noch zwei Abbildungen des Auerbachschen und Meissnerschen Plexus zusammen, und zwar beide vom Meerschweinchen und bei schwacher Vergrößerung, um so einen Vergleich der Größenverhältnisse zu ermöglichen.

/ Physiologisches: Stöfst man einem dekapitierten Triton eine Nadel in den Rückenmarkskanal ein, so zieht sich der Darm zusammen, und die Zellen schwellen an; nach einiger Zeit folgt Erweiterung des Darmes und Abschwellen der Zellen. Aber auch bei Zerstörung von Hirn und Rückenmark wird Farbstoff aus dem Darm resorbiert / (Spina 5234, 1881).

/ Der Plexus myentericus ist ein „automatisches Bewegungscentrum". Dieser bedingt, dafs selbst ausgeschnittene Darmstücke (ähnlich wie das Herz) noch eine Zeitlang ihre Bewegung fortsetzen / (Landois 560, 1896).

### Nervenendigungen in den glatten Muskelfasern des Darmes.

Über dieses Thema finden wir ein eingehendes Referat in der Arbeit von E. Müller 6305, 1892; ich habe dasselbe in vielen Punkten der folgenden Schilderung zu Grunde gelegt.

/ Kölliker fand 1862, dafs sich die Nervenstämme in feine Fäden verteilten, welche, nachdem sie sich verzweigt hatten, mit freien Endausläufern schlossen. Auerbach (Virchows Archiv, Bd. 30) fand, dafs von gewissen Lagen in dem mächtigen Plexus zwischen dem Längs- und Ringmuskellager des Darmes feine Ausläufer in das Ring- und Längsmuskellager eindringen, um hier hauptsächlich geradlinig, d. h. parallel mit Muskelfäden zu verlaufen. Die feinsten Ausläufer dieser Fäden, welche Auerbach sehen konnte, lagen mehrere bis 5—10 Zellen voneinander entfernt.

Klebs (Virch. Arch. Bd. 32) 1865, Frankenhäuser (Die Nerven der Gebärmutter und ihre Endigung in den glatten Muskelfasern, Jena 1867) und Arnold (Die Gewebe der organischen Muskeln, Leipzig 1869 und Strickers Handbuch 1871) untersuchten die Nervenendigungen in der glatten Muskulatur gründlich.

Arnold findet, dafs im Bindegewebe, welches die Muskelteile umhüllt, die Nerven weitmaschige Plexus (Grundplexus) bilden. Von diesen geht ein die Muskelbündel umspinnender sekundärer Plexus (intermediäres Netz) aus. Von letzterem gehen feine Fäden zwischen die Muskelfasern hinein, diese teilen sich in noch feinere, welche sowohl in ihrem Verlauf als auch an den Teilungstellen dunkle Körner von gerundeter, elliptischer oder kantiger Form enthalten. Die Fäden anastomosieren (intramuskuläre Netze). Von diesen Netzen gehen Fäden aus, die sich in die Muskelsubstanz hineinsenken und darauf in die Kerne eindringen; hier verbinden sie sich mit den Körnern des Kerns, um darauf quer durch die Zellen hindurchzugehen und sich von neuem mit dem intramuskulären Netz zu vereinigen. Frankenhäuser läfst die Nerven im Kern enden / (E. Müller 6305, 1892).

/ Die letzten Nervenendigungen in der Muskulatur beim Meerschweinchen und Kaninchen untersuchte Gerlach. Von den Nervenstämmchen des sekundären Netzes (Gerlach) des Auerbachschen Plexus gehen feinste Nervenfasern aus, die sich bisweilen in ein Körperchen fortsetzen, das wieder einen oder zwei Fortsätze ausschickt. Die Fortsätze verlieren sich zwischen den glatten Muskelfasern / (Gerlach 6615, 1873).

/ Auch Löwit (Sitzungsber. d. Wiener Akad. Bd. 71, 1875) unterscheidet einen Grundplexus, einen intermediären und einen intramuskulären Plexus von Nervenfäden. Die Art der Verbindung der

Terminalfibrillen, welche in das intramuskuläre Netz eingehen, mit der Muskelzelle bestimmt er nicht genau.

Arnstein und Goniaew verfolgten die Nerven bis zu den Muskelkernen / (E. Müller 6305, 1892).

/ Die sekundären Stränge des Plexus myentericus strahlen büschel- oder pinselförmig in die Muskulatur aus. In der Nähe der letzteren teilen sich die feinen Fäden mehrfach; feine Fäden senken sich in das Muskelstratum ein; häufig gelingt es, die Fäden bis an die sehr deutlich hervortretenden Muskelkerne zu verfolgen / (Goniaew 186, 1875).

/ Drasch (Sitzungsber. d. Akad. d. Wiss. Bd. 71, 1875) erhielt mit Löwit hinsichtlich der Nervenenden in der Muskulatur übereinstimmende Resultate, ebenso Gscheidlen (Archiv für mikrosk. Anat. 14. Bd., 1877) / (E. Müller 6305, 1892).

/ Die Nerven endigen in den glatten Muskelfasern mit mehr oder weniger langen Zweigen; oft sind dieselben so kurz, dafs es schwer ist, sie zu unterscheiden. Wenn diese Zweige in Kontakt mit den Muskelelementen treten, bilden sie eine Endarborisation, eine motorische Platte.

Betreffend die Innervation der glatten Muskelfasern stellt Ranvier die älteren Daten zusammen. (Krause, Tolotschinoff, Hénocque, Goniaew, Löwit, Elischer, Gscheidlen) / (Ranvier 4466, 1880).

/ Lustig (Sitzungsber. d. Akad. d. Wiss., Bd. 83, 1881) findet, dafs die feinsten Nervenendzweige mit dem Kernkontur sich verbanden, oder dem sog. Protoplasma- oder Kernfortsatz (ein central dem Kern zunächst gelegener, mit Gold intensiv färbbarer Teil des Protoplasmas). Wahrscheinlich tritt jede besondere Muskelzelle mit einem Nervenfaden in Verbindung.

Auch Ranvier (Traité technique d'Histologie) unterscheidet einen Grundplexus, einen intermediären und einen intramuskulären Plexus. Die Nervenfäden treten in der Gegend der Kerne der Muskelzellen in Verbindung mit dem Protoplasma der Zellen durch knollenartige Verdickungen, die unmittelbar auf dem letzteren liegen und von Ranvier „motorische Flecke“ genannt werden.

Nach Arnstein (Anatomischer Anzeiger, Bd. II. 1887) dringen die Fäden zwischen die Muskelfäden hinein, um zu enden, „ohne Endknöpfe oder taches motrices zu bilden / (E. Müller 6305, 1892).

/ Nach Obregia soll die Nervenfaser in die glatte Muskelzelle des Hundedarmes eindringen. Sie verläuft durch den Kern so, dafs nicht die Mitte des letzteren, sondern dessen Seitengrenze mit der Faser verknüpft ist. Er sah auch mehrmals diese Endfaser aus dem Kern wieder heraustreten, der Länge nach den Zellkörper durchziehen, um dann wieder frei zu erscheinen. Das hatte schon Arnold beobachtet und gesagt, dafs diese wieder erschienene Faser in den Plexus intramuscularis zurückkehrt. Obregia sah nun, dafs diese feinen Fasern, welche aus dem Kern einer Muskelzelle wieder austreten nach einem verschieden langen Verlauf, eine zweite glatte Muskelfaser erreichen und der Länge nach den Kern wie oben durchziehen. Selbst die Durchziehung einer dritten und vierten Zelle konnte gesehen werden / (Obregia 4123, 1890).

/ Dafs die feinsten Nervenfasern sich mit den Muskelzellen in der Nähe des Kernes (Löwit) verbinden, ist zwar nicht sichergestellt, aber Schiefferdecker wahrscheinlicher als die von Frankenhäuser und Arnold angenommenen Beziehungen der Nervenfasern zu dem Kern

resp. den Kernkörperchen / (Schiefferdecker in Behrens, Kossel und Schiefferdecker 2005, 1891).

/ Zusammenfassung für 1892 nach E. Müller:

1. Die Endfasern bilden durch Anastomosen ein wirkliches Netz; Arnold, Löwit, Ranvier u. a.

2. Freie Enden der Nerven in der glatten Muskulatur, Kölliker 1862, Arnstein; E. Müller schliefst sich dieser Ansicht auf Grund seiner Untersuchung mit der Golgischen Methode gleichfalls an.

E. Müller selbst kommt zu folgenden Resultaten: Vom Plexus Auerbachs gehen reichliche Nervenstämme, d. h. Bündel feiner Nervenfäden, in die Muskellager hinein, gewöhnlich fast winkelrecht gegen deren Verlaufsrichtung. Ein Teil der Bündel endet, indem er mit den Muskelzellen in Verbindung tritt; ein anderer Teil geht quer durch die Muskellager hindurch, um sich mit dem Plexus Meissners und dem subserösen Nervenplexus zu vereinigen. Diese letzteren anastomosierenden Bündel sind recht zahlreich. Es finden sich grofse Endverzweigungen mit mächtigen Zweigen, welche einander oft kreuzen, ehe sie endigen; oder man kann ihnen zur Seite kleine, büschelförmige Bildungen kurzer, zahlreicher Fäden sehen, welche durch Verzweigung eines einzigen entstanden sind, und ferner zahlreiche Übergänge von verschiedenem Aussehen zwischen den erwähnten Verzweigungstypen.

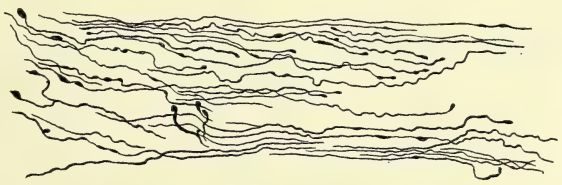

Fig. 279. **Nervenendfäden in der Muscularis des Hundedarmes.** Nach E. Müller 6305, 1892.

Die feinen Zweige endigen mit einer keulen- oder birnenförmigen Anschwellung, die sich auf eine Muskelzelle legt (s. Fig 279). Oft finden sich die Fäden ihrer ganzen Länge nach mit dergleichen kleinen Platten versehen, oft an kleinen, kurzen Stielen sitzend und eine jede mit ihrer besonderen Muskelzelle in Verbindung tretend. Es kann also jeder Nervenfaden mehrere Muskelzellen versorgen. Die Endvarikosität, womit der Nerv endigt, legt sich auf den Zellenkörper selbst, berührt denselben, senkt sich aber nie in denselben hinein. In einem Präparat vom Längsmuskellager des Hundedarms war die Zahl der frei endigenden Nervenfäden eine so grofse, dafs jede Muskelzelle mit einem Nervenfaden in Verbindung treten sollte.

Zusammenfassung: Die reichlich vorkommenden Bündel von Nervenfäden, die sich im Muskellager des Darmes befinden, zerteilen sich in feinere Zweige, die sich auf eine sehr charakteristische Weise miteinander verflechten, ohne jemals wirkliche Anastomosen einzugehen. Schliefslich gehen aus diesem Netzwerk mit seinen gröfseren und kleineren Maschen und gröberen und feineren Balken feine Nervenfäden hervor, die gewöhnlich parallel mit den Muskelzellen verlaufen. Diese verzweigen sich auf eine sehr typische Weise, und die Zweige in dieser Endarborisation endigen als freie Fäden, sich mit dem Protoplasma der Muskelzellen in Verbindung setzend.

E. Müller erhielt mit der Golgischen Methode im Zwischenraum zwischen der Ring- und Längsmuskulatur aufserordentlich reichliche Bündel von Nervenfäden, die sich in verschiedenen Richtungen kreuzen

und hierdurch ein enges Flechtwerk bilden, so daſs das Studium der Nervenzellen erschwert wird / (E. Müller 6305, 1892).

/ Berkley untersuchte die Endigungen der Nerven in der Muscularis mucosae des Hundedarmes. Er beschreibt zwei Arten von Nervenendigungen, die eine in Form einzelner groſser Endzwiebeln, die andere als eine Reihe von kleinen, kugelähnlichen Knöpfen, welche zwischen den Muskelfasern liegen. Um eine Nachprüfung

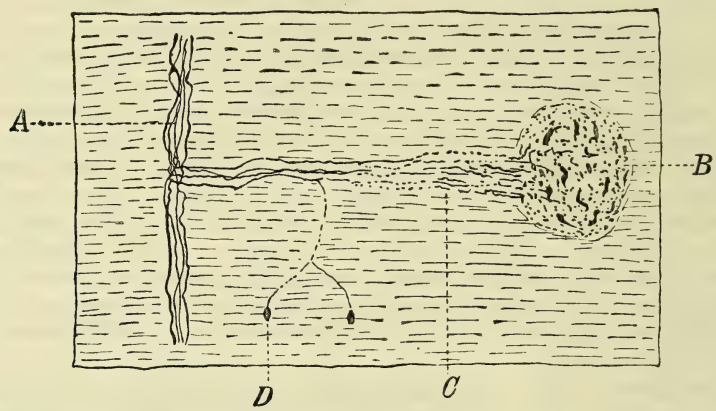


Fig. 280. **BERKLEYs erste Art der Nervenendigung in der Muscularis mucosae des Hundedarmes.**
*A* Nervenbündel; *B* Endzwiebel; *C* dazwischen liegender Nervenabschnitt; *D* aberranter Nervenzweig, der in zwei kleine Zwiebeln endigt. Nach Berkley 6076, 1893.

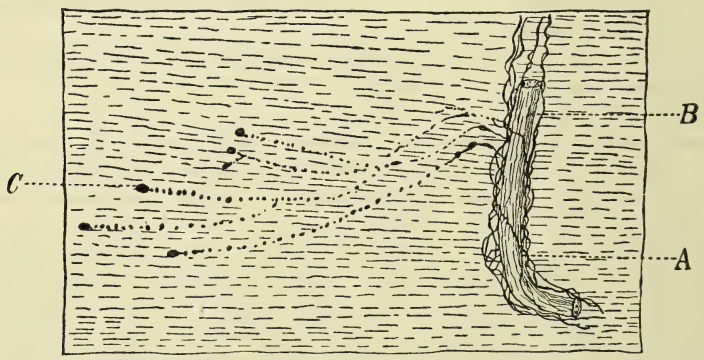


Fig. 281. **BERKLEYs zweite Art der Nervenendigung in der Muscularis mucosae des Hundedarmes.**
*A* Nerven, welche die Blutgefäſse umspinnen; *B* Gefäſs; *C* terminale Knöpfe zwischen den Muskelfasern. Nach Berkley 6076, 1893.

zu ermöglichen, gebe ich Abbildungen Berkleys in Fig. 280 und 281 wieder / (Berkley 6076, 1893).

/ Aus der Arbeit von E. Müller geht hervor, daſs, während man im allgemeinen über die Anordnung und Verbreitung der Nerven sich geeinigt und die Darstellung Arnolds angenommen hat, die Meinungen über die Art der Endigung sich schroff gegenüberstehen.

Der Anschauung Arnolds (siehe oben) haben sich im groſsen und ganzen Löwit, Arnstein und Goniaew, Gscheidlen, Lustig, Ranvier angeschlossen.

Über die letzte Endigung sind folgende Meinungen vertreten:

1. Freie Enden in den glatten Muskeln. Kölliker 1862. Arnstein (Methylenblau), Erik Müller (Golgi-Methode), Retzius (beide Methoden).

2. Die Endzweige der Nerven gehen zu den Kernen der Muskelfasern, und zwar zu den Kernkörpern. Frankenhäuser. Ähnlich Lustig und Bernheim.

3. Die Endzweige gehen zwar in den Kern, verlassen denselben aber wieder, um sich (nach Arnold) wieder mit dem intramuskulären Netze zu vereinigen, oder es liegen (Obregia) die letzten Endigungen in der Substanz der Zelle selbst.

4. Ranvier und Löwit hingegen halten an einem Endnetz fest. In der Nähe der Kerne der Muskelelemente stehen die Balken des Netzes mit den Zellen in Verbindung; nach Ranvier sitzen hier motorische Flecke auf kurzen Stielen.

5. Die Ansicht von Paul Schultz (der Darm vom Kaninchen und Hund untersuchte): Es sind zwei Systeme vorhanden: a) Das eine stellt den motorischen Apparat dar, wie man ihn auch bisher aufgefafst hat, und wie er besonders von E. Müller geschildert wird. Dabei erhält nicht jede Zelle eine besondere Nervenfaser, wohl aber finden sich an letzteren Endknöpfchen (birnen- oder kolbenförmige Anschwellungen auf kurzen Stielen). Jede Zelle tritt mit einem der Endknöpfchen oder doch einer Varikosität der Terminalfibrille in Kontakt. b) Schultz beschreibt ein neues System von aufserordentlich zahlreichen, mit feinen Ausläufern versehenen Ganglienzellen, welche zwischen den Muskelzellen selbst liegen. Von jeder Ganglienzelle gehen zahlreiche feinste Fortsätze aus, welche nicht anastomosieren. Auch diese zeigen im Verlauf und am Ende kleinste Knöpfchen mit sehr kurzen Stielchen. Aufserdem geht ein längerer Fortsatz ohne Knöpfchen von der Ganglienzelle aus; derselbe senkt sich in einen Nervenstamm ein. Schultz sieht in diesen Ganglienzellen mit den vielen kurzen und dem einen langen in den Stamm sich einsenkenden Fortsatz den sensiblen Nervenapparat der glatten Muskulatur.

Schultz giebt zahlreiche Abbildungen der Nerven- und Ganglienzellen aus der Muskulatur des Magens. Seine Fig. 34, 35, 36, 37 lassen kaum einen Zweifel, dafs es sich hier um Ganglienzellen handelt / (Schultz 7829, 1895).

/ Die Muskelnerven bilden in der Muskulatur selbst ein reiches Geflecht rechteckiger Maschen, aus welchen Nervenfasern abschwenken und nach wiederholter Teilung an die Muskelfasern herantreten, an (nicht in) denen sie frei mit einer kleinen Anschwellung endigen / (Stöhr 8185, 1896).

### Nervenendigungen in der Mucosa.

/ Kölliker beschreibt beim Frosch in der Mucosa des Dünndarms ein Endnetz blasser, feinster, stellenweise kernhaltiger Fädchen / (Kölliker 329, 1867).

/ Es findet sich im Dünndarm bei Säugetieren in der Schleimhaut ein Plexus, der aus primären und sekundären Netzen besteht, zwischen denen ein Faseraustausch stattfindet. Der Plexus entspricht der ganzen Dicke der Schleimhaut (siehe Fig. 282) und versorgt die Muscularis mucosae, die Lieberkühnschen Krypten, die Gefäfse der Schleimhaut und steht in Verbindung mit dem Meissnerschen Geflechte (eine

Innervation der Muscularis mucosae von seiten des MEISSNERschen Plexus stellt DRASCH nicht in Abrede). DRASCH nimmt an, dafs das die LIEBERKÜHNschen Drüsen umspinnende Nervennetz in der sich von der Zotte auf die Krypten fortsetzenden Membran verlaufe.

Die Zottennerven haben mit denen des Plexus zwischen den LIEBERKÜHNschen Krypten Zusammenhang. Mächtige Nervenstämme tauchen mit den Gefäfsen auf und verlaufen unverzweigt mit jenen der Zotten eine Strecke weit. Unter der Zottenoberfläche (siehe Fig. 283) findet sich ein Netzwerk, welches teils durch Verzweigung der an der Basis eintretenden Nerven, teils durch Fasern zu stande kommt, welche aus Ganglienknoten entspringen. Die ganze Membran erscheint von einem gleichförmigen Nervennetz bedeckt, dessen Hauptmaschen dadurch fast gleiche Dicke beibehalten, dafs die Fasern derselben von den eingestreuten Ganglien neue Zuzüge erhalten.

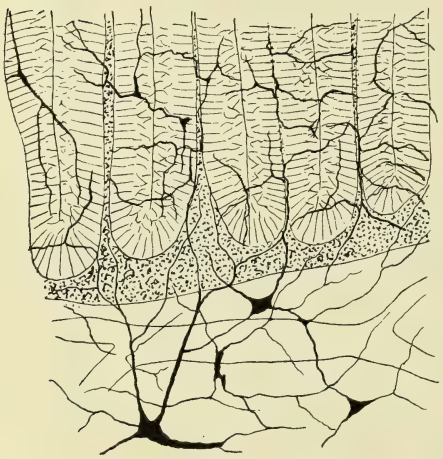

Fig. 282. **Schnitt durch die Schleimhaut und Submucosa eines Kaninchendarmes.** Zeigt die LIEBERKÜHNschen Krypten mit dem dieselben umspinnenden Nervennetze. Hartnack Ok. 3 Obj. 7 (reduziert auf 9/10). Nach DRASCH 1668, 1881.

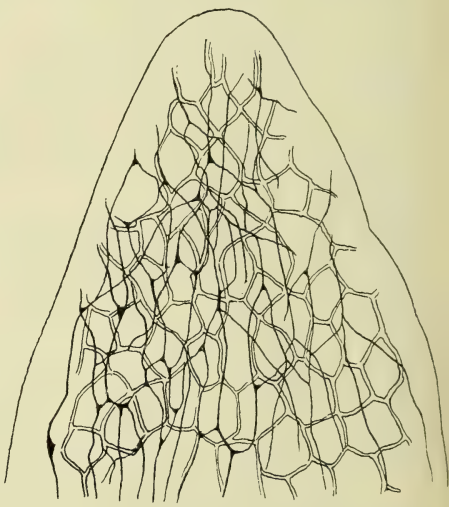

Fig. 283. **Vom Epithel befreite Kaninchenzotte.** Zeigt die Zottenkapillaren und die Ganglienknoten des Zottenplexus. Hartnack Ok. 3 Obj. 7 (reduziert auf 9/10). Nach DRASCH 1668, 1881.

Von den Maschen dieses Netzes treten Zweigchen ab, welche entweder die Gefäfse weiter begleiten oder sich unter fortwährender Gabelung in die Felder verlieren, welche die Kapillarschlingen umgrenzen. — Die Stämme des Plexus im Innern der Zotten sind mächtiger als die des Geflechtes der Grenzmembran. Die zu den Muskeln ziehenden Nerven endigen in der Nähe des Kernes. — Beide Geflechte (Grenzmembrangeflecht und Geflecht im Innern der Zotten) zeigen einen Zusammenhang. Ebenso hängen diese Geflechte mit denen der übrigen Schleimhaut zusammen. Zwischen den Epithelzellen verlaufende Fasern, welche wahrscheinlich vom Plexus der Grenzmembran ausgehen, konnte DRASCH nicht mit Sicherheit nachweisen / (Drasch 1668, 1881).

/ RAMON Y CAJAL (Gazeta Medica Catalana 1889) hat mittelst der GOLGIschen Methode in den Villi der Darmschleimhaut besondere

Nervenzellen von Stern- oder Spulenform entdeckt, die miteinander anastomosieren und hierdurch zusammen ein Netzwerk mit verdickten Knotenpunkten bilden, welche also gerade von den Zellenkörpern zu den eben erwähnten Zellen ausgemacht wurden.

E. Müller findet ein zusammenhängendes Flechtwerk von Nervenfäden in der Mucosa, welches sich von dem subserösen Lager quer durch die Darmwand hindurch ganz bis an das Cylinderepithel ausbreitet. Zwischen den beiden Muskelhäuten sowohl als auch in dem submucösen Lager ist das Flechtwerk reichlicher als sonst. Dies sind die beiden, seit Meissner und Auerbach bekannten Nervenplexus. In der Mucosa finden sich tiefgelegene Plexus (wovon Nerven unter anderem auch zu den Lieberkühnschen Drüsen abgehen) und die, welche sich in den Villi befinden. Beide hängen zusammen. Die Bilder nach der Golgischen Methode stimmen mit den von Drasch mit Goldchlorid erhaltenen überein. Doch finden sich nicht wirklich zusammenhängende Netze, wohl aber tauschen die Bündel Fäden aus, keine wahre Anastomosen.

Fig. 284. **Nerven in den Zotten des Kaninchendarmes.** Nach E. Müller 6305, 1892.

Fig. 285. **Ganglienzellen in den Zotten des Kaninchendarmes.** Nach E. Müller 6305, 1892.

Das Prinzip für die Nervenendigungen ist dasselbe wie in der Muscularis: eine immer feinere und feinere Zerteilung der Fädenbündel bis zu den einfachen Fäden, welche dann entweder Endfäden sein können oder sich ein oder mehrere Male in solche zerteilen können, die blind endigen. Natürlicherweise begeben sich nicht alle diese Endfäden zu der feinen subepithelialen Endausbreitung auf den Drüsen, sondern ein Teil schliefst als Gefäfsnerven, andere als Muskelnerven in der Muscularis mucosae oder in den Muskelfasern in der Mucosa.

Im Villus will E. Müller nicht einen centralen und einen peripheren Plexus unterscheiden (wie dies Drasch that); er erhält eher den Eindruck einer ziemlich gleichförmigen Verteilung der Nervenelemente durch des ganzen Villus' Parenchymmasse bis zu dem Epithel (siehe Fig. 284). Die Endausläufer legen sich unmittelbar ans Epithel an; andere liegen innerhalb des Villusparenchyms und verbinden sich mit den glatten Muskelzellen. Auch in den Zotten finden sich keine wahren Anastomosen.

Die von Ramon y Cajal in den Zotten beschriebenen Ganglienzellen konnte E. Müller gleichfalls einige wenige Male imprägnieren (siehe Fig. 285).

Eine Verbindung der Endausläufer mit den Epithelzellen (im Sinne Capparellis) fand E. Müller nicht; vielmehr enden die Nerven mit freien, oft angeschwellten Endfäden unter dem Cylinderepithel oder zwischen den basalen, zugespitzten Enden der Zellen / (E. Müller 6305, 1892).

/ Auch Berkley findet und demonstriert Nerven in der Mucosa des Darmes von Hund und Maus vermittelst geringer Modifikation der raschen Golgischen Methode. In der Muscularis der Maus findet sich ein aufserordentlich entwickelter Plexus feiner und grober Fasern; ihre Richtung ist im allgemeinen parallel der der Muskelschicht. In dem Teil der Submucosa, welcher unter der Muscularis mucosae liegt, finden sich Nerven in Bündeln von zweien oder mehr, auf den Blutgefäfsen und um dieselben liegend und mit ihnen in die Muscularis mucosae eintretend. Einige Fasern treten zwischen die Muskelbündel der Muscularis mucosae ein; Berkley läfst sie in Endknöpfe endigen. Die Mehrzahl der Fasern durchbricht jedoch die Muscularis mucosae und steigt in die Zotten auf. An der Basis der Zotten findet sich nur eine oder einige Fasern, welche sich dann verästeln; die auf- oder absteigenden Äste enden auch hier in Endknöpfe.

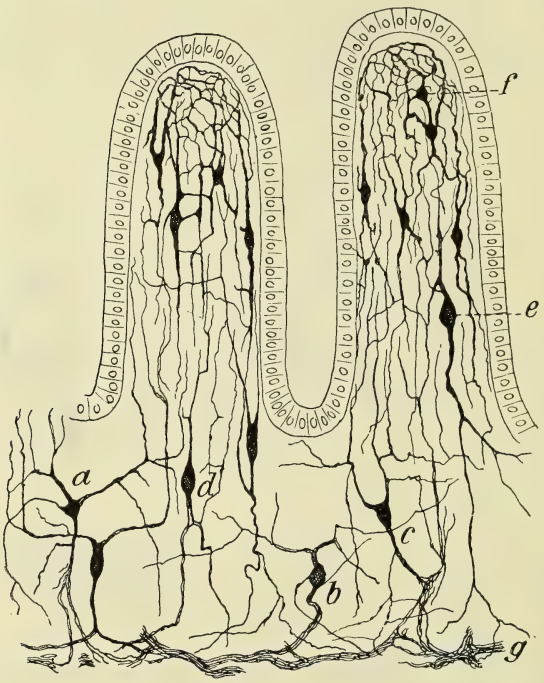


Fig. 286. **Nervenzellen des Plexus periglandularis und der Zotten vom Meerschweinchen.** *a*, *c* Dreieckige und sternförmige Zellen; *b*, *d* spindelförmige Zellen des Plexus periglandularis; man sieht, dafs die Ausläufer dieser Zellen wahre Bündel entstehen lassen; *e* spindelförmige Zelle; *f* dreieckige oder sternförmige Zelle der Zotte; ihre Ausläufer bilden ein ziemlich deutliches Netz. Nach Ramon y Cajal 6820, 1893.

Die Nerven für die Lieberkühnschen Drüsen gehen von den Seitenzweigen der zu den Zotten aufsteigenden Stämme ab. Die feinen Zweige dringen zwischen die Drüsenepithelien ein; ihre Endigungsweise konnte Berkley nicht genau feststellen. Doch kommt nicht auf jede Epithelzelle eine Nervenendigung; letztere finden sich nur hier und da vereinzelt, bestätigend, dafs die Nervenwirkung nicht durch Kontakt, sondern durch Kontiguität übertragen wird.

Alle Nerven der Darmschleimhaut sind aufserordentlich fein und ganz ohne Markscheide / (Berkley 6077, 1892).

/ Dann beschreibt Berkley die Nervenendigungen in der Mucosa des Hundedarmes. Er kommt zum Schlusse, dafs die gesamte Nervenversorgung der Mucosa des Dünndarmes vom Meissnerschen Plexus ausgeht. Von den zur Mucosa aufsteigenden Nervenbündeln gehen Seitenzweige in die Muscularis mucosae ab (siehe das Kapitel: Nervenendigung in der glatten Muskulatur des Darmes). In der Mucosa finden sich zwei eigene Plexus, der eine für die Lieberkühnschen Drüsen, der andere für die Zotten; sie endigen in kleine, runde Knöpfe, die zum gröfsten Teil unmittelbar unter dem deckenden Epithel liegen.

Später beschreibt Berkley auch die Nerven in der Mucosa des Hundedarmes / (Berkley 6076, 1893).

/ Interstitielle Ganglien: So nennt Ramon y Cajal Nervenzellen, zerstreut unter den Drüsenschläuchen der Speicheldrüsen (Fusari und Panarci) im interstitiellen Bindegewebe des Pankreas (Cajal, Cl. Sala, E. Müller) und endlich zwischen den Lieberkühnschen Drüsen und im Gewebe der Darmzotten (Drasch, Cajal, Müller). Cajal fand sie auch in grofser Zahl auf der inneren Oberfläche der Ringmuskelschicht (Plexus muscularis profundus).

Diese Zellen sind bald spindelförmig, bald dreieckig, bald sternförmig (siehe Fig. 286). Ihre Ausläufer bilden ein Netzwerk. Vielleicht handelt es sich dabei um wahre Anastomosen; doch könnte es sich auch nur um Verbindungen nach Art eines Chiasmas oder Durchkreuzungen feiner, von benachbarten Bündeln ausgehender Fasern handeln. Die Fasern scheinen zu endigen in glatten Muskelfasern (Muskelzellen der Zotten, Muscularis mucosae, Ringschicht der Muscularis etc.) oder an Drüsenzellen (Brunnersche, Lieberkühnsche Drüsen) vermittelst freier, mit einer Varikosität versehener Enden. Diese legen sich auf das Protoplasma der Elemente, welchen die Fasern bestimmt sind / (Ramon y Cajal 6820, 1893).

## Nervenendigungen im Epithel.

Eine Verbindung der Endausläufer der Nerven mit den Oberflächenepithelien des Darmes ist nicht nachgewiesen. Da jedoch manche Autoren solche zu finden meinten, und hier und dort in der Litteratur von solchen Verbindungen die Rede ist, habe ich geglaubt, nicht mit Stillschweigen über diese Frage hinweggehen, vielmehr derselben ein eigenes kurzes Kapitel weihen zu sollen. Es scheint dies um so mehr erforderlich, als auch für andere Teile des Darmrohres, z. B. für den Magen und namentlich für den Ösophagus, Angaben von Beobachtern vorliegen, welche Nerven im Epithel gefunden haben wollen.

/ v. Thanhoffer findet, dafs im Darmepithel des Frosches an feinen Quer-, „noch besser an schrägen Schnitten“ an der Basis der Zotten, in selteneren Fällen in der Nähe der Zottenspitze, die Epithelzellen den Geschmacksknospen vollständig ähnliche, aufsen aus Deckzellen, innen aus den Zellen der Geschmacksorgane bestehende knospen- oder becherähnliche Gebilde bilden. „An guten Präparaten“ (Osmiumsäure) „sind sie sogar noch schöner als die Geschmacksknospen der Zunge.“ Auf den Nachweis solcher Organe im Darme der Säuger hofft v. Thanhoffer / (v. Thanhoffer 5500, 1883).

/ Klein weist darauf hin, dafs 1876 sein Schüler H. Watney diese Gebilde gesehen in der Magen- und Darmschleimhaut, an den Plicae villosae der ersteren und den Zotten der letzteren, beschrieben (Philosophical Transactions of the Royal Society 1876 II S. 472 und 473) und zugleich auf die Litteratur dieses Gegenstandes, namentlich auf die Abbildungen von Bowman und Ebstein, hingewiesen hat. Watney findet, dafs die Knospen der Ausdruck rascher Epithelregeneration sind / (Klein 346, 1883).

/ v. Thanhoffer entgegnet auf Klein 346, 1883, dafs die von ihm gesehenen Gebilde gröfser sind, als die von Watney beschriebenen, dafs er ferner den Zusammenhang der Gebilde mit Nervenfäden inzwischen gefunden habe. Er hält daher aufrecht, dafs von einem neuen Nervenendapparat im Dünndarme die Rede sei / (v. Thanhoffer 5499, 1883).

/ 1885 sagt v. Thanhoffer: Einzelne Fäden erstrecken sich bis zum Kern der Epithelzellen (v. Thanhoffer, Edinger), deren nervöser Charakter sehr wahrscheinlich ist (v. Thanhoffer) / (v. Thanhoffer 5501, 1885).

Die Nervenendigungen im Epithel des Froschmagens, welche Trütschl 495, 1870 (schon Goniaew und Arnstein 186, 1875 erklärten dieselben für Becherzellen) und Capparelli 119, 1891 und 123, 1889/90 annahmen, habe ich schon im ersten Teil dieses Lehrbuches (S. 119—120) in Übereinstimmung mit anderen Autoren zurückgewiesen, glaube daher, hier nicht länger mehr dabei verweilen zu sollen.

/ Die Beschreibung Smirnows über Nerven im Ösophagusepithel des Frosches (siehe Ösophagus, Frosch, Nerven, vergl. auch dort die Abbildung) ist deswegen von Interesse, weil an den Becherzellen des Darmes niemals derartige Verhältnisse beschrieben sind, ja Erik Müller und Berkley leugnen überhaupt ein Eindringen von Nervenfasern zwischen die Epithelzellen der Darmzotten und der Glandulae intestinales (Säuger). Die Lieberkühnschen Drüsen werden nur von einem sehr feinen Netzwerk von Fasern umsponnen, die aus dem Meissnerschen Plexus stammen. Danach würden sich die Becherzellen im Ösophagus vom Frosch und im Darm von Säugern in Bezug auf die Nervenversorgung wesentlich unterscheiden, und es wäre so die Becherzelle im Ösophagus morphologisch vergleichbar — nach der Nervenversorgung — dem Zellkomplex, der eine Darmdrüse bildet.

Wenn in der That die Darmdrüsenepithelien nach den Angaben von Berkley und Müller nicht so eng mit Nerven in Beziehung treten, wie die sekretorischen Zellen anderer Drüsen, so wäre das vielleicht auch ein Grund, ihre Hauptfunktion in der Vergröfserung der resorbierenden Darmoberfläche zu suchen / (Kallius 7746, 1895).

## Physiologisches.

### Begriff der Verdauung.

/ Durch die Verdauung lernen wir die Veränderungen kennen, denen Speisen und Getränke unterliegen, bevor sie durch Aufsaugung wirkliche Bestandteile des Organismus werden / (Donders 6624, 1856).

/ Unter Verdauung im weiteren Sinne begreifen wir alle diejenigen Vorgänge im tierischen Organismus, deren Resultat die Uber-

führung gewisser, der Aufsenwelt entlehnter Stoffe, der Nahrungsstoffe, vom Speisekanal aus in die Säftemasse ist.

Zur Erreichung dieses Zweckes sind vier Thätigkeitsarten erforderlich:

1. Die Nahrungsmittel müssen durch den Speisekanal hindurch bewegt werden (Muskeln).

2. Feste Massen müssen verkleinert werden (Zähne, Emulsion der Fette).

3. Gewisse vorbereitende, physikalische und chemische Metamorphosen (Drüsen, Ferment).

4. Mittel und Wege für den Übergang der verdauten Stoffe aus der Verdauungshöhle durch die Gewebselemente in die saftführenden Kanäle / (Funke 6647, 1857).

Über die Bewegungsvorgänge im Darmrohre und den Einfluſs des Nervensystems vergleiche die Arbeiten: v. Wittich 320, 1881, Ellenberger 7456, 1890, Landois 560, 1896 u. a.

/ Der Dünndarm ist bestimmt, einesteils in dem vom Magen empfangenen Speisebrei weitere chemische (und zum Teil mechanische) Umsetzungen einzelner Substanzen hervorzurufen, andererseits die Lösungen der verdauten Stoffe, teils solcher, die im Magen verdaut sind, teils solcher, die erst in ihm die vorbereitenden Umwandlungen erlitten haben, in den erforderlichen Mengenverhältnissen in das Blut- und Chylusgefäſssystem überzuführen / (Funke 6647, 1857).

/ Die Funktion der Oberfläche des Darmes ist, die Verdauungsprodukte aufzunehmen und sie als Ersatz für die beim Stoffwechsel verbrauchte Körpermasse dem Organismus zuzuführen / (v. Wittich 320, 1881).

/ Die Verdauungsphysiologie umfaſst die Lehre von allen denjenigen Verrichtungen des Körpers, durch welche die sogenannten Nahrungsmittel in den Verdauungsapparat aufgenommen und in diesem auf mechanische und chemische Weise derart umgewandelt werden, daſs ihre wesentlichsten Bestandteile, die Nährstoffe, in die cirkulierende Säftemasse des Körpers aufgenommen werden können. Der eigentliche Zweck der Verdauung ist demnach, die Nährstoffe absorbierbar zu machen.

Die sämtlichen bei der Verdauung ablaufenden Vorgänge kann man in die grobmechanischen und in die physikalisch-chemischen trennen.

Die grobmechanischen Vorgänge bezwecken: Aufnahme der Nahrungsmittel, Zerkleinerung derselben, Durchmischung mit den Verdauungssäften, Fortleitung durch den Verdauungskanal, Entleerung des nicht Absorbierten.

Die physikalisch-chemischen Vorgänge bezwecken, wie erwähnt, das Absorbierbarmachen der Nährstoffe. Sie werden durch die Verdauungssäfte bewirkt.

Im engeren Sinne versteht man unter Verdauung diejenigen chemischen und fermentativen Vorgänge, durch welche die unlöslichen Nährstoffe löslich gemacht werden. Man scheidet alle mechanischen und physikalischen Vorgänge aus.

Im weiteren Sinne versteht man unter Verdauung nicht bloſs die Mechanik und Chemie der Verdauung, sondern auch die in den Zellen stattfindende Umwandlung unlöslicher in lösliche Stoffe. Man unterscheidet dann zwischen einer interstitiellen Verdauung (Lösung unlös-

licher Stoffe in Zellen und Eintreten der ersteren in den Säftestrom) und einer superficiellen Verdauung. Zur superficiellen Verdauung rechnet man die Verdauung im Darmkanale der Tiere und diejenige in gewissen Höhlen von Pflanzen.

Im weitesten Sinne zählt man zu den Funktionen der Verdauung nicht blofs das Absorbierbarmachen, sondern auch das Assimilierbarmachen der Nährstoffe und deren Überführung in Ernährungsmaterial der Zellen / (Ellenberger 7456, 1890).

/ Hammarsten 7689 (2. Aufl. 1891) definiert die Verdauung folgendermafsen: Die Verdauung hat zur Aufgabe, die zur Ernährung des Körpers brauchbaren Bestandteile der Nahrung von den unbrauchbaren zu trennen und jene in eine Form, welche die Aufnahme derselben aus dem Darmkanal ins Blut und ihre Verwendung für die verschiedenen Zwecke des Organismus ermöglicht, überzuführen. Hierzu ist nicht nur eine mechanische, sondern auch eine chemische Arbeit erforderlich / (Hammarsten 7689, 1891).

/ „Unter Verdauung oder Digestion wird im weiteren Sinne die Gesamtheit aller derjenigen Prozesse verstanden, welche dazu dienen, den rohen Nährstoff in das für die Ernährung der Zelle geeignete Material überzuführen. Hierbei ist es gleichgültig, ob sich diese Umwandlung des Nährmaterials an der Oberfläche der Organismen, im Darmkanal der Tiere oder erst nach der Resorption in deren Säftemasse vollzieht."

Die Verdauung im weiteren Sinne läfst sich nach Cl. Bernard in eine superficielle und eine interstitielle Form scheiden. Die superficielle oder, wie Krukenberg (Grundzüge einer vergleichenden Physiologie der Verdauung, Heidelberg 1882, S. 5) sie richtiger nennt, die sekretive Verdauung verläuft an der Oberfläche der Organismen und ist mit der Verdauung im gewöhnlichen Sinne identisch. Sie kommt dadurch zu stande, dafs enzymatisch wirkende Sekrete gegen die Oberfläche der Organismen (resp. der Darmwand) abgesondert werden. Diese sekretive Verdauung ist bei den höheren Tieren allgemein verbreitet. — Die interstitielle, protoplasmatische oder, wie Krukenberg sie auch bezeichnet, celluläre Verdauung kann in verschiedener Weise auftreten. Bei einzelligen Wesen, wie den Amöben, nimmt die Zelle ohne weiteres die Nährstoffe auf, um sie ihren Bedürfnissen entsprechend umzugestalten. Bei höheren Tieren wird das durch vorhergegangene sekretive Verdauung der Säftemasse einverleibte Nährmaterial, das in den Organen in unlöslicher Form deponiert wurde, durch Vorgänge in den Zellen selbst der Ernährung zugänglich gemacht.

Die celluläre Verdauung scheint bei den Tieren lediglich durch protoplasmatische Einwirkung zu stande zu kommen; Enzyme spielen hierbei keine Rolle. Wenigstens ist es bisher niemals gelungen, intracellular wirkende Verdauungsenzyme bei Tieren mit Sicherheit nachzuweisen. Betreffend die Begründung dieses Satzes mufs auf die Arbeit von Neumeister verwiesen werden / (Neumeister 8246, 1893).

Ich habe im ersten Teile dieses Lehrbuches auf Anschauungen hingewiesen, welche in neuerer Zeit besonders durch die Arbeit von Moritz 7683, 1895 in den Vordergrund des Interesses gestellt wurden. Moritz wendet sich gegen eine allzu starke Hervorkehrung des Chemismus bei der Funktion des Magens. Er fafst vielmehr denselben der Hauptsache nach als ein Schutzorgan für den Darm auf.

Anderwärts (Oppel 7719, 1896) habe ich die Anschauungen von Moritz vom vergleichend-anatomischen Standpunkte aus besprochen. Ich habe darauf hingewiesen, dafs das häufige Vorkommen magenloser (der Magendrüsen entbehrender) Vertreter in verschiedenen Gruppen der Wirbeltiere es wohl plausibel erscheinen lasse, dafs eine Magenverdauung für den Wirbeltiertypus nicht absolut erforderlich sei. Die von Moritz hervorgehobene Schutzthätigkeit des Magens für den Darm habe ich unter die vorbereitenden Thätigkeiten des Magens eingereiht. Endlich habe ich darauf hingewiesen, dafs auch hier die vergleichende mikroskopische Anatomie lehrt, dafs zahlreiche Vertebratenmagen nach ihrem Bau sich für solche vorbereitende Thätigkeit (oft ausschliefslich für solche) besonders geeignet zeigen.

Dafs ich hier auf diese Anschauungen zurückkomme, hat seinen Grund darin, dafs dieselben die Darmverdauung in ein anderes Licht stellen. Damit, dafs die Magenverdauung in Wegfall kommen kann, fällt der Darmverdauung eine höhere Aufgabe zu; sie mufs im stande sein, auch den Teil der Verdauung auf sich zu nehmen, welchen man bisher dem Magen zuschrieb. Eine Magenverdauung kann fehlen, eine Darmverdauung nicht. Die Darmverdauung gewinnt damit an Bedeutung.

## Der Darmsaft.

/ Zuerst gelang es Frerichs 150, 1846, reinen Darmsaft zu gewinnen. Bidder und Schmidt 7548, 1852 erhielten dagegen keine nennenswerten Mengen von Flüssigkeit. Nach den Methoden von Thiry und Vella erhielten Darmsaft Thiry, Quincke, Masloff, Gumilewski, Röhmann (die Quellenangabe siehe bei Voit), jedoch nur bei Reizung (mechanischer, chemischer und thermischer) / (F. Voit 6463, 1893).

/ Bidder und Schmidt kommen zum Resultat, dafs dem alkalischen Sekret der Darmwand an und für sich und unabhängig von jeder Zumischung von aufsen her Verdauungskraft in Bezug auf feste, eiweifsartige Körper innewohne, und dafs diese auflösende Wirkung desselben, wie sie sich an dem prozentigen Verlust des festen Rückstandes der verdauten Stoffe nachweisen läfst, der verflüssigenden Wirkung des sauren Magensaftes kaum nachsteht.

Auch folgender Satz ist von Interesse betreffend das Resultat, dafs der Darmsaft eiweifsartige Körper aufzulösen vermag: „Wir müssen aber auch daran erinnern, dass dasselbe im vollsten Einklange steht mit der oben festgestellten Thatsache, dafs die auflösende Kraft des Magensafts nicht ausreicht, die Summe von Albuminaten zu verflüssigen, die der Organismus zu seiner Erhaltung aufnehmen mufs“ / (Bidder und Schmidt 7548, 1852).

/ Claude Bernard sagte, dafs der Darmsaft dieselben Funktionen habe, wie ein Gemisch von Galle und Pankreassaft, und für ihn ist dieses Gemisch die Verdauungsflüssigkeit „par excellence“; die wahre Verdauungsflüssigkeit ist nicht der Magensaft, wie Spallanzani dachte. Das Fehlen des Magens bei den Cyprinoiden wird schon von Valatour als Beweis für solche Anschauungen herangezogen, „et comme le pancréas semble manquer, il faut bien chercher, ainsi que le laisse entendre M. Cl. Bernard, des organes équivalents dans les cellules épithéliales“ / (Valatour 7501, 1861).

/ Es ist schon seit längerer Zeit bekannt, dafs Lösungen von Alizarin sehr empfindlich (empfindlicher als Lackmus) die Gegenwart

von Alkalien und Säuren erkennen lassen; Eug. Schaal (Berichte der deutschen chemischen Gesellschaft 1873, S. 1180) hat eine neutrale Alizarinlösung mit Erfolg bei Titrierungen anstatt Lackmus verwandt. Bei Injektion von etwa 6 ccm Alizarinlösung in die Vena jugularis externa eines jungen Fuchses war die ganze Magenschleimhaut gelb; der ganze Dünndarm enthielt eine gelbliche Flüssigkeit, welche auf Zusatz von Kalilauge sich violett färbte. Der Dickdarm enthielt dagegen keine Spur von ausgeschiedenem Alizarin. Bei ungefähr 9 Pfund schweren Hunden, von denen jedem 30 bis 40 Kubikcentimeter Alizarinnatriumlösung (5prozentig) innerhalb einer Stunde in die Vena jugularis externa injiziert wurden, war die Schleimhaut des leeren Magens intensiv gelb, die Submucosa aber blauroth, die Muscularis weniger intensiv gelb, die Serosa rötlich / (Lieberkühn 3194, 1874).

/ Im nüchternen Zustand ist die Darmsaftabsonderung sehr gering oder fehlt ganz (Thiry, Masloff 1878.) Während der Verdauung und auf Reizung tritt Absonderung ein (Thiry, Dobroslawin, 1870, Quinke 1868, Busch 1858, Masloff 1878, Leuret und Lassaigne 1825, Brieger 1878.) Sichere Erfahrungen dagegen über die Abhängigkeit vom Nervensystem fehlen noch / (R. Heidenhain 2587, 1880).

/ 1881 äufserte sich Hoppe-Seyler folgendermafsen: Eine unbefangene Vergleichung der zahlreichen, einander in vielen Einzelheiten widersprechenden Forschungsergebnisse führt zu dem Schlusse, dafs ein besonderer Darmsaft als Sekret der Lieberkühnschen Drüsen oder der Darmschleimhaut wahrscheinlich nicht existiert, dafs jedenfalls bis jetzt ein Beweis seiner Existenz fehlt. Nur Schiff allein giebt an, dafs die Flüssigkeit gut gelungener Thirystcher Fisteln auf die verschiedenen Nährstoffe fermentativ umwandelnd wirke, wie Pankreassekret; ihm widersprechen alle übrigen Beobachtungen / (Hoppe-Seyler 1718, 1881).

/ Maly kommt zum Schlufs, dafs die verdauenden Wirkungen der Darmfeuchtigkeiten weder nennenswert sind noch konstant auftreten, und dafs sie jedenfalls für das Verdauungsgeschäft im ganzen von sehr untergeordneter Bedeutung sind.

Wirkung der Galle auf Eiweifskörper ist einflufslos; eine Wirkung auf die Kohlehydrate läfst sich eher nachweisen, aber von gröfserer Bedeutung ist sie nicht; die Wirkung auf Fette tritt am entschiedensten hervor / (Maly 3213, 1881).

/ Masloff weist Pepsin als eines der natürlichen Absonderungsprodukte des Darmepithels beim Hunde nach. Diese Thatsache ist um so weniger auffällig, als kleine Pepsinmengen von Grützner und anderen Autoren schon in den Cylinderzellen der Brunnerschen Drüsen und Pylorusdrüsen und Spuren von Pepsin fast in allen Säften und Geweben von Brücke und Kühne gefunden sind.

Doch weist die nur sehr langsame Fibrinverdauung durch angesäuerten Dünndarmsaft darauf hin, dafs die eigentliche Rolle des Dünndarms nicht in einer Speisenumwandlung in einen resorptionsfähigeren Zustand, sondern fast ausschliefslich in der Resorption der durch andere Säfte schon in diesen Zustand versetzten Nahrung besteht / (Masloff 3068, 1882).

/ Nicht nur aus der Magenschleimhaut, sondern auch aus dem Ösophagus, dem Mittel- und Enddarm, sowie aus den Anhangsgebilden des Darmes (Kloake, Pylorusanhänge) der untersuchten Fische (Hecht, Barsch, Forelle, Aal, Zander, Schleie, Leuciscus cephalus, Abramis

brama, Cyprinus carpio, Barbe, eine nicht bestimmte Weifsfischart, Cobitis fossilis; in den meisten Exemplaren waren Hecht und Barsch vertreten) läfst sich durch Digerieren mit Salzsäure von 0,1% ein Extrakt gewinnen, welches auf Fibrin verdauende Kraft ausübt, was auf die Anwesenheit eines Fermentes schliefsen läfst, das mit geringen Unterschieden dem Pepsin ähnlich sich verhält. Unter den vorerwähnten Bedingungen wird das Fibrin nicht nur gelöst, sondern auch in Peptone übergeführt / (Decker 1575, 1887).

/ Der Darmsaft der Haussäugetiere enthält ein diastatisches Ferment, dagegen kein proteolytisches, ebensowenig ein fettspaltendes Ferment. Dagegen besitzt er eine fettemulgierende Wirkung, die er mit allen alkalischen Flüssigkeiten gemeinsam hat. Milch bringt er zum Gerinnen. Cellulose wurde von den Extrakten nicht gelöst. Nach Mac Gillavray soll das Extrakt aus der Schleimhaut des Processus vermiformis des Kaninchens Cellulose unter Bildung eines zuckerähnlichen Körpers, lösen.

Ellenberger stellt zahlreiche Namen der Autoren zusammen, welche die einander in fast allen Richtungen widersprechenden, in der Litteratur vorliegenden Angaben über die Wirkungen des Darmsaftes im einen oder anderen Sinne zu stützen gesucht haben / (Ellenberger 7456, 1890).

/ Auch Hammarsten 7689 (2. Aufl. 1891) schildert, dafs Schiff allein findet, dafs der Darmsaft nach gut gelungener Fisteloperation nicht nur geronnenes Eiweifs und Kaseïnklümpchen, sondern auch ungekochtes und gekochtes Fleisch verdauen soll / (Hammarsten 7689, 1891).

/ Die Untersuchungen von Demant, Frick, K. B. Lehmann u. a. haben eine nennenswerte verdauende Einwirkung des Darmsaftes von Karni-, Herbi- und Omnivoren weder auf Eiweifskörper noch auf Fette konstatieren können. Am ehesten noch wird Stärkekleister vom Darmsaft in Zucker übergeführt und Rohrzucker invertiert, d. h. in ein Gemenge von (stark reduzierendem) Trauben- und Fruchtzucker umgewandelt. Die Bedeutung des Darmsaftes ist, abgesehen von seiner den Bauchspeichel unterstützenden diastatischen und seiner invertierenden Wirksamkeit, einmal in dessen hohem Gehalt an Natriumcarbonat zu suchen, insofern dieses zur Neutralisierung und Alkalisierung des sauren Chymus, sowie zur Seifenbildung mit den vom Bauchspeichel abgespaltenen Fettsäuren und damit auch zur Emulgierung des Fettes beiträgt, sodann nach Hoppe-Seyler in dem Mucingehalt, insofern das Mucin durch Fäulnis nicht angegriffen wird, eine schützende Decke für die Darmepithelien bildet und das Gleiten der festen Massen im Darm und die leichte Fortbewegung derselben befördert / (Munk 8074, 3. Aufl. 1892).

/ 1893 äufsert sich Hoppe-Seyler betreffend den Darmsaft folgendermafsen: Der Speisebrei soll im Verlaufe durch den Dünndarm noch ein Sekret der kleinen Drüschen der Dünndarmschleimhaut erhalten, welches Darmsaft benannt, aber von niemand in reinem Zustande gewonnen ist. Die Versuche, dieses Sekret durch Abschnürung mittelst Streichen entleerter Darmschlingen zu erhalten, haben meist pathologische Flüssigkeiten, Transsudate erzeugt, deren Untersuchung nur insofern etwas Besonderes ergeben hat, als es sich zeigte, dafs sie zum Teil noch Eiweifs zu verändern oder zu verdauen im stande waren; bis man das Statthaben der Sekretion der Darmschleimhaut

wirklich nachgewiesen hat, müssen alle derartigen Versuche ohne sichere Ergebnisse bleiben / (Hoppe-Seyler 1718, 1893).

/ Litteraturangaben über den Darmsaft giebt Neumeister; derselbe ist der Ansicht, die digestive Wirksamkeit des Darmsaftes sei unbedeutend, da er weder Proteïnsubstanzen noch die Fette im geringsten verändert. Es enthält derselbe neben Ptyalin nur ein invertierendes Enzym, welches schon Cl. Bernard gefunden hat / (Neumeister 8246, 1893).

/ Die Versuche von F. Voit, wenn sie auch zunächst einen anderen Zweck verfolgten, bestätigten das Vorhandensein des Darmsaftes. Schon Hermann sprach die Masse, welche sich in isolierten, in Verbindung mit dem Mesenterium belassenen Darmstücken nach einigen Wochen findet, für mehr oder minder eingedicktes Sekret der Dünndarmschleimhaut an. F. Voit fand bei seinen Versuchen am isolierten Darmstück, dafs die physiologischen Fnnktionen des Dünndarmes dreifache sind. Sie bestehen 1. in der Sekretion wirklicher Verdauungssäfte, 2. in der Resorption von Nahrungsstoffen und 3. in der Ausscheidung von Stoffen, welche im Körper schon zirkuliert und demselben schon als Nährmaterial gedient haben. Im isolierten Darmstück ist dem Sekret der Lieberkühnschen Drüsen die wesentliche Rolle bei der Kotbildung zuzusprechen / (F. Voit 6463, 1893).

Durch diese Arbeit von F. Voit sind die verkannten Lieberkühnschen Drüsen wieder mehr zur Würdigung gelangt, und es scheint die Voitsche Arbeit für die schwebenden anatomischen Fragen von eminenter Bedeutung. Jene Theorie, welche in den Lieberkühnschen Drüsen nur Regenerationsherde für das Oberflächenepithel sehen will, eine Theorie, gegen welche ich an anderer Stelle mit weiteren Gründen vorgehe, erhält durch die Voitsche Arbeit einen bedeutenden Stofs. Wären die Lieberkühnschen Drüsen nur Regenerationsherde für das Oberflächenepithel, so könnten sie nicht in so hohem Mafse bei der Sekretion beteiligt sein.

Nach Versuchen von Röhmann und Lappe (Über die Laktase des Dünndarms. Ber. d. deutschen chem. Ges., Berlin XXVIII. p. 2506 bis 2507, 1895) enthält die Dünndarmschleimhaut vom Kalbe und Hunde Laktase, d. h. ein Ferment, welches Milchzucker in Traubenzucker überführt. Die entsprechende Schleimhaut des Rindes war wirkungslos. (Nach dem Ref. von Cohn in Hermanns Jahresbericht über die Fortschritte der Physiologie.)

/ Pregl kommt zum Resultate, dafs beim Schafe der gesamte Dünndarm in 24 Stunden 2835 gr Darmsaft abzusondern vermag, also um das Vielfache mehr als der des Hundes. Doch fügt Pregl bei, dafs die Voraussetzungen für die Berechnungon nicht ganz richtige gewesen sein dürften. Der Darmsaft vermag Eiweifs nicht zu verdauen, ob er Milch zur Gerinnung bringen kann, blieb zweifelhaft; Cellulose wurde nicht verändert, Glykogen zum Teil in Zucker übergeführt, Maltose und Rohrzucker invertiert, nicht dagegen der Milchzucker. Fett vermag der Darmsaft nicht zu spalten; dagegen spielt er wohl bei der Emulgierung desselben eine Rolle / (Pregl 8240, 1895, nach dem Referat von Cohn in Hermanns Jahresbericht über die Fortschritte der Physiologie).

/ Der Darmsaft enthält beim Menschen (Turby und Manning) Eiweifs (0,80%), Fermente, Mucin, namentlich im Dickdarm (0,73%), Salze 0,88% (darunter 0,34% Soda und 0,5% Kochzalz). Wirkung

des Darmsaftes: 1. diastatische Wirkung (geringer als Speichel und Pankreassaft); 2. Umwandlung von Maltose in Traubenzucker; 3. Fibrin wird langsam peptonisiert, weniger leicht Albumin, frisches Kaseïn, Fleisch, roh oder gekocht, Pflanzeneiweifs. Wahrscheinlich wird auch Leim durch ein besonderes Ferment in Lösung gebracht; 4. Fette werden nur teilweise emulgiert und später zerlegt; 5. der Darmsaft enthält Invertin, ein ungeformtes Ferment, welches die Disacharide in die Monosacharide spaltet; 6. Milch (Kaseïn) wird koaguliert.

Beim Hunde liefern 100 qcm bei Reizung in einer Stunde 13 bis 18 gr Saft (Thiry, Masloff) / (Landois 560, 1896).

Es ist von physiologischer Seite sehr viel Wert auf die den Nahrungsstoffen sich beimischenden Säfte (Sekrete z. B. der Speicheldrüsen, der Leber, der Bauchspeicheldrüse, der Drüsen des Magens und neuerdings auch des Darmes) gelegt worden. Ich bin nun weit entfernt, die hohe Bedeutung dieser Säfte zu verkennen. Trotzdem möchte ich einem Gedanken Ausdruck geben, der mir bisher nicht die genügende Würdigung gefunden zu haben scheint. Betrachten wir die Verhältnisse bei niederen Wirbeltieren oder namentlich Wirbellosen, wo bald dieses, bald jenes der erwähnten Drüsensekrete, bald alle diese fehlen, so finden wir nichtsdestoweniger auch bei diesen Tieren eine Nahrungsaufnahme vom epithelialen Darmrohre aus. Ich glaube demnach, dafs der Darmepithelzelle ursprünglich die Fähigkeit innewohnen mufs, aus einem einigermafsen geeigneten Nahrungsmaterial diejenigen Stoffe zu entnehmen, welche der Organismus bedarf. So mufs es der Fall sein bei niederen Tieren, denen die Anhangsorgane des Darmes zum Teil oder ganz fehlen. Deshalb nun, weil die grofsen Drüsen vom Darmepithel als ihrem Mutterboden abstammen, ist es nicht erforderlich, dafs mit der Herausbildung dieser Drüsen das Darmepithel bei höheren Tieren seine ihm ursprünglich innewohnende Thätigkeitsart eingebüfst habe.

Es sind diese Gedanken nicht durchaus neu; sie sind nur bisher noch nicht genügend betont worden. Alle jene Forscher, welche sich mit der Beschaffenheit der Darmepithelzelle beschäftigten, haben wohl mehr oder weniger bestimmte Ansichten über die Thätigkeit dieser Zellen gehabt; sei es nun, dafs sie, wie Kölliker 6606, 1856, in Porenkanälchen des Randsaums Fettstrafsen sahen, oder dafs sie, wie Wiedersheim 5890, 1883, an eine aktive amöboide Thätigkeit der Zellen dachten. Wenn auch neuere Untersuchungen die amöboide Thätigkeit nicht bestätigen konnten, so bleibt doch der Grundgedanke, der die Darmepithelzelle als thätig (wenn auch nicht amöboid) betrachtet, ein durchaus richtiger. Es wird natürlich nicht jede Darmepithelzelle im stande sein, alle jene Thätigkeiten in gleichem Mafse auszuüben, wie dies aus hochdifferenzierten Drüsenorganen stammende Verdauungssäfte vermögen. Aber so sehr auch die Thätigkeit der Darmepithelzelle durch das Vorhandensein der Verdauungssäfte gefördert wird, so besafs diese Zelle doch ursprünglich die Fähigkeit, auch ohne Hülfe solcher Verdauungssäfte ihre Thätigkeit auszuüben. Und es liegt kein Grund vor, warum sie diese Fähigkeit heute verloren haben sollte. Ich glaube, dafs wir bei allen Untersuchungen nicht nur über Resorption, sondern auch über Verdauung in jedem Sinne der wichtigen Rolle des Darmepithels mehr eingedenk bleiben sollen. Jede Darmepithelzelle mufs als Einzelorganismus betrachtet

werden, welcher die Fähigkeit besitzt, aus einem nur einigermafsen geeigneten Nährmaterial diejenigen Stoffe aufzunehmen, welche der Organismus braucht; jede einzelne solche Zelle birgt in sich des Rätsels Lösung.

### Entstehungsort des Darmsaftes.

Der Darmsaft wird vom Oberflächenepithel des Darmes gebildet; besonders beteiligt sind daran die Lieberkühnschen Drüsen.

/ Die Ähnlichkeit des auf den Zotten befindlichen Epithels mit dem der Lieberkühnschen Drüsen (Vorkommen von Becherzellen an beiden Orten) veranlafst Heidenhain zu der Erwägung, ob die Funktion der Darmepithelien mit ihrer Resorptionsaufgabe wirklich erschöpfend bezeichnet ist und nicht vielleicht eine Theilnahme derselben an der Darmabsonderung anzunehmen sei, die ja bezüglich der in dem Epithel zerstreuten Becherzellen ganz unzweifelhaft ist / (R. Heidenhain 2587, 1880).

/ Bei den von Decker untersuchten Fischen ist die Absonderung des unter Mitwirkung schwacher Salzsäure Fibrin lösenden Fermentes nicht an eine kubische oder konische oder polyedrische, als Haupt- oder Belegzellen anzusprechende Zellenform gebunden, sondern kann ebenso von schmalen, cylindrischen, während der Sekretion möglicherweise Becherzellenform annehmenden Zellen der Oberfläche einer drüsenlosen Schleimhaut vollzogen werden / (Decker 1575, 1887).

/ Humilewski kommt zum Schlufs, dafs dem Dünndarmepithel von Frosch, Hund, Katze und Kaninchen nicht nur eine resorbierende, sondern auch eine sekretorische Tätigkeit zugeschrieben werden mufs. Viele Cylinderepithelzellen (vielleicht alle) werden infolge von Schleimmetamorphose des Protoplasmas zu Becherzellen umgewandelt. Die Verringerung und Trübung des Protoplasmas der Cylinderzellen, die Vergröfserung und Abrundung des Kernes, die Verlängerung der Härchen (Stäbchen) des Kutikularsaumes charakterisieren die sekretorische Thätigkeit der Zellen, analog den Zellen der Lieberkühnschen Drüsen und anderen Elementen / (Humilewski 2850, 1887 nach dem Referat von Mayzel in Schwalbes Jahresbericht).

/ In den Lieberkühnschen Drüsen sind im Hungerzustand die Becherzellen aufserordentlich zahlreich; nach anhaltender Thätigkeit verschwinden sie gröfstenteils und, durch Vergiftung mit Pilokarpin können sie in bestimmten Darmabschnitten des Kaninchens gänzlich zum Schwunde gebracht werden. Es scheint also, dafs die physiologische Aufgabe der Lieberkühnschen Drüsen wesentlich in der Schleimsekretion besteht, wenn auch die Möglichkeit einer Produktion eines anderen Sekretes, namentlich im Dünndarm, nicht ausgeschlossen werden kann (vergl. R. Heidenhain 2587, 1880) / (Böhm und v. Davidoff 7282, 1895).

/ Der Succus entericus ist die von den zahlreichen Drüsen der Darmschleimhaut abgesonderte Verdauungsflüssigkeit. Die gröfste Menge desselben liefern die Lieberkühnschen Drüsen.

Die Dünndarmdrüsen liefern vorwiegend dünnes Sekret, die des Dickdarmes aus ihren zahlreichen Bechern zähen Schleim (R. Heidenhain und Klose) / (Landois 560, 1896).

Im Dünndarm findet Bildung von Darmsaft statt (siehe das Kapitel Darmsaft). Im Dickdarm dagegen findet nach Malys (Chemie der Verdauungssäfte und der Verdauung, Hermanns Handbuch Bd. 5, 2, S. 235, 1881) Angabe kaum mehr eine Absonderung von Verdauungssäften statt. Dies beweist, dafs nicht die Becherzellen allein den Darmsaft liefern können. Im Dickdarm sind ja die Becherzellen in den Lieberkühnschen Drüsen zahlreicher als im Dünndarm. Es bleibt daher nur übrig, eben denjenigen Zellen der Lieberkühnschen Drüsen eine sezernierende Thätigkeit zuzuschreiben, welche nicht Becherzellen sind. Der Hauptbeweis für diese meine Auffassung liegt aber in den im Kapitel Lieberkühnsche Drüsen (vergl. besonders Seite 325 ff.) niedergelegten Erfahrungen über den mikroskopischen Bau dieser Drüsen, Erfahrungen, welche diese Drüsen als echte Drüsen (nicht nur als Ersatzherde für das Oberflächenepithel) kennzeichnen. Die Entstehung und Wirkung anderer, dem Darmsafte beigemischter Säfte zu schildern, so z. B. der Galle und der Sekrete der Speicheldrüsen und des Pankreas, ist hier nicht meine Aufgabe, da ich ja mit den Organen, welche diese Säfte liefern, hier nicht zu thun habe. Soweit wir mit der Wirkung dieser Säfte zu thun haben, sollen die betreffenden Nachweise an Ort und Stelle eingefügt werden.

## Resorption im Dünndarm.

/ Vor einem Menschenalter galt die Darmresorption unbestritten als ein einfacher physikalischer Diffusionsvorgang, der nur für die Aufnahme der Fette nicht verantwortlich gemacht werden konnte. Hoppe-Seyler 1718, 1881 machte darauf aufmerksam, dafs es Resorptionsvorgänge gebe, welche sich der Deutung als osmotische Prozesse nicht fügen, vielmehr auf die Mitwirkung der lebenden Epithelzellen hinweisen / (Heidenhain 2588, 1888).

/ Wenn v. Wittich auch zugestehen mufs, dafs überall, wo die notwendigen Vorbedingungen sich finden, die Vorgänge der Imbibition, der Filtration und der Hydrodiffusion stattfinden, so ist er doch weit entfernt, den Vorgang der Aufsaugung auf sie allein zurückführen zu können. Die Resorption vom Darmkanal her ist unzweifelhaft eine Funktion der Epithelzellen; ihre physikalischen wie chemischen Eigenschaften bedingen die Aufnahme der verschiedenen Nährstoffe, ihre Weiterführung in Chylus und Blut / (v. Wittich 320, 1881).

/ Die Untersuchungen Metschnikoffs lehrten bei Wirbellosen die Aufnahme fester Nahrung durch Mesoderm- und Entodermzellen kennen, ein Vorgang, der bei Wirbeltieren ein Analogon in der von Schäfer 4924, 1885 und Zawarykin 6005, 1883 beobachteten Aufnahme des Fettes durch Leukocyten zu haben schien. Für die Epithelzellen schien durch Thanhoffer 5495, 1874 und Wiedersheim 5890, 1886 Protoplasma-Kontraktilität gesichert / (Heidenhain 2588, 1888).

/ Für die Sekretion und Resorption im Dünndarm kommen die Gesetze der Filtration und Osmose nicht wesentlich in Betracht. Beide Prozesse sind bedingt durch die Lebensäufserung von Zellen, d. h. in letzter Instanz durch die sich in ihnen abspielenden chemischen Vorgänge / (Röhmann 351, 1887).

/ Endlich wies die Synthese neutraler Fette aus ihren Ingredientien und die Rückverwandlung von Peptonen in Eiweifskörper auf ver-

wickelte chemische Vorgänge in den Zellen des Epithels oder des Zottenstromas hin.

Die Aufnahme der im Wasser gelösten Nahrungsbestandteile: 1. Tiedemann und Gmelin 4203, 1820 nahmen an, dafs die resorbierenden Zotten aus dem Darminhalte eine Auswahl der Substanzen treffen, welche sie an den Ort ihrer Bestimmung befördern.

2. Eine Zeit lang herrschte die physikalische Diffusionshypothese.

3. Heute will sich eine grofse Anzahl von Beobachtungen der Vorstellung, dafs die Resorption eine einfache Diffusion sei, wie sie durch jede tote Membran stattfindet, nicht mehr fügen.

Aufzählung solcher Beobachtungen:

1. Gumilewski 349, 1886 fand, dafs aus Kochsalzlösungen von geringerem Gehalte als 0,6 % das Wasser schneller resorbiert, als das Salz, bei Lösungen der genannten Konzentration Wasser und Salz in unverändertem Verhältnisse, bei stärker konzentrierten Lösungen das Salz schneller als das Wasser.

2. Röhmann 351, 1887 sah, dafs aus einer Lösung, welche 0,5 % Traubenzucker und 0,5 % schwefelsaures Natron (oder in anderen Versuchen 1 % Traubenzucker und 0,25—1 % Glaubersalz) enthielt, der Traubenzucker bis auf Spuren verschwindet, von dem Salze ein erheblicher Teil zurückbleibt, — trotzdem, dafs das schwefelsaure Natron nicht eine geringere, sondern eine etwas gröfsere Diffusionsgeschwindigkeit besitzt, als der Zucker. Bei längerer Resorptionsdauer (zwei Stunden) wird in der zweiten Stunde von der gelösten Substanz weniger resorbiert, als in der ersten (Traubenzucker, Rohrzucker, Stärke, Pepton), während die Resorption von Wasser in der zweiten Stunde bei Lösungen von Rohrzucker, Pepton zu- und nur bei Stärkelösungen abnahm.

3. Bekannt ist, dafs das Epithel für manche gelöste Substanzen (z. B. für viele Farbstoffe) ganz undurchgängig und für andere schwer durchgängig ist, z. B. für Hühnereiweifs und Serumeiweifs. Die genannten Albuminate haben zwar geringe physikalische Diffusibilität, doch ist zu erwidern, dafs Serumeiweifs fortwährend durch die Wand der Blutkapillaren hindurchtritt, und Hühnereiweifs mit grofser Leichtigkeit in den Harn übergeht. Die Erfahrungen über Membrandiffusion geben also keinen Anhalt für den Durchtritt durch Lagen lebender Zellen.

4. Wenn die Darmepithelien ferner manchen gelösten Substanzen den Durchtritt verweigern, dem unlöslichen Fett aber gestatten, so will auch hier die an einfache Diffusionsversuche sich anlehnende Vorstellung zu einer Deutung nicht ausreichen.

Weitere Schicksale der Stoffe nach Durchsetzung des Epithels. Schon Cl. Bernard nahm an, dafs die Chylusgefäfse weder Zucker noch Eiweifskörper aufnehmen, sondern nur einen Teil des Fettes. Aber erst Mering 352, 1877 hat für den Zucker mit Sicherheit nachgewiesen, dafs derselbe nur durch die Blutwege abströmt und keine nachweisbaren Mengen in den Chylus gelangen. Für manche Salze, z. B. indigschwefelsaures Natron, gilt ein Gleiches.

Der Grund, dafs die in Wasser gelösten Stoffe dem Chylus zum gröfsten Teil entzogen werden, liegt darin, dafs das Wasser nur zu einem verschwindend geringen Teile — wenigstens beim Hunde —

in das Chylusgefäfs gelangt; es werden die gelösten Substanzen dem Wasserstrome in die Blutkapillaren folgen müssen.

Schicksale der resorbierten Eiweifskörper. Bekannte Thatsachen:

1. Der Hauptanteil derselben gelangt unter der Form von Peptonen zur Resorption.

2. Weder das Blut noch der Chylus enthält Peptone (Neumeister 353, 1888).

3. Innerhalb der Darmschleimhaut verschwindet Pepton als solches, während dasselbe aufserhalb des Körpers im Blute, demselben künstlich zugesetzt, als solches erhalten bleibt.

Schlufs hieraus (besonders von Hofmeister erörtert): Die Peptone müssen nach ihrer Resorption innerhalb der Darmschleimhaut eine Rückverwandlung in Eiweifskörper erfahren.

Hofmeisters (355, 1885 und 356, 1881) Theorie: Die Rückverwandlung der Peptone in Eiweifskörper wird durch die Lymphzellen der Darmwand vermittelt. Die resorbierten Albuminate werden zunächst von jenen Zellen, was diesen entgeht und in den Chylusstrom gerät, von den Zellen der Lymphdrüsen assimiliert. Bei dem reichlichen Zustrom von Ernährungsmaterial gehen die Leukocyten in grofser Zahl mitotische Teilungen ein; die Abkömmlinge geraten in den Säftestrom und verteilen die aufgenommenen (und aus der Form des Peptons in die der Eiweifskörper zurückverwandelten) Albuminate an die Organe, etwa wie die roten Blutkörperchen den Sauerstoff (Salvioli 354, 1880).

Einwände gegen Hofmeisters Theorie: 1. Sollen die Peptone dem Lymphapparat der Mucosa und der Mesenterialdrüsen überwiesen werden, so mufs der wesentliche Strom der Flüssigkeit, in welcher sie gelöst sind, durch das Zottenparenchym nach dem Chylusraume gerichtet sein; der Hauptteil dieser Flüssigkeitsmengen wird aber von den peripheriewärts gelagerten Kapillaren abgefangen, welche hauptsächlich nur das passieren lassen, was nicht gelöst ist — das Fett.

2. Die Menge resorbierbarer (trockner) Albuminate, welche in den Säftestrom des Köpers in 24 Stunden gelangen können, ist gröfser als das Gesamtgewicht der Schleimhaut. 80 gr frische Lymphkörperchen mit einem Gehalte von 20 gr Trockensubstanz würden (beim mittelgrofsen Hund) nicht weniger als 274 gr trocknen Eiweifses täglich assimilieren und dabei sich so lebhaft teilen müssen, dafs diese ganze Masse assimilierten Materials unter der Gestalt neugebildeter Leukocyten in den Körper übergeführt würde! „Dafs überhaupt die Überführung des gesamten resorbierten Eiweifses auf dem Wege der Lymphbahnen ganz unmöglich ist, geht aus folgender Überlegung mit Sicherheit hervor: Der Hundechylus enthält 2,1 % an Albuminaten (Hoppe-Seyler). Um 274 gr trocknen Eiweifses nach der Resorption auf den Lymphbahnen dem Blute zuzuführen, müfsten in 24 Stunden durch den Duct. thoracicus des Hundes 12454 gr Flüssigkeit fliefsen, während in Wirklichkeit doch nur etwa der zehnte Teil dieser geforderten Menge beobachtet wird (Zawilsky 357, 1876).

3. Wenn der erste Schritt bei der Rückverwandlung des Peptons die Aufnahme desselben durch Leukocyten und die Teilung der letzteren ist, so müfste es im Zottengewebe verdauender Tiere fort und fort von Mitosen wimmeln, was nicht der Fall ist; Heidenhain sah sie seltener als Neumeister 353, 1888.

Heidenhain schliefst: „Ich kann es nicht widerlegen, dafs die Leukocyten vielleicht eine Rolle bei der Umwandlung des Peptons spielen, aber erwiesen ist sie meiner Ansicht nach noch nicht, und sie müfste jedenfalls anderer Art sein, als Hofmeister es sich vorstellt.“ Die Beobachtungen Schmidt-Mühlheims 361, 1877 machen es sehr wahrscheinlich, dafs die resorbierten Albuminate direkt und nicht auf dem Umwege der Chylusbahnen in das Blut gelangen. Da nun aber das Blut kein Pepton enthält, und da die Blutbahnen dicht an die Epithellage stofsen, ist man darauf hingewiesen, schon in dieser Schicht die Stätte für die Rückverwandlung der Peptone in die Eiweifskörper zu suchen / (Heidenhain 2588, 1888).

Mit den im vorausgehenden geschilderten Anschauungen R. Heidenhains kann ich meine Auffassung über die Bedeutung der Leukocyten im Darm gut in Einklang bringen. Ich schreibe den Leukocyten, wie ich S. 256 und 502 geschildert, als Thätigkeit nicht den Transport des aufgenommenen Nährmaterials zu, sondern nur die Umwandlung desselben. Gerade dicht unter dem Epithel, wo nach Heidenhain die Stätte für die Rückverwandlung der Peptone in die Eiweifskörper zu suchen ist, ist durch die ganze Wirbeltierreihe die Ansammlung der Leukocyten eine sehr grofse. Was läge da näher, als an eine Anteilnahme der Leukocyten an dieser Umwandlung zu denken! Selbstverständlich möchte ich damit nicht gesagt haben, dafs dies die einzige Aufgabe der Leukocyten im Darme sei. Schon die verschiedenen Formen dieser Zellen lassen auf eine vielseitige Thätigkeit schliefsen. Ebenso würde eine solche Thätigkeit der Leukocyten eine gleiche oder ähnliche Thätigkeit des Oberflächenepithels nicht ausschliefsen.

/ Bei Hund, Kaninchen und Katze findet Lehmann, dafs sowohl Jodkalium als Rhodanammonium durch das Blut wie durch das Lymphgefäfssystem resorbiert werden, und zwar ungefähr gleichzeitig / (Lehmann 6502, 1884).

/ Die Resorptionswege sämtlicher in den Flüssigkeiten des Darmtraktus gelöster Nährstoffe sind die Blutkapillaren der Darmwand, in welche die Proteïnstoffe oder deren Verdauungsprodukte, die einfachen Zucker, sowie die Salze, durch unbekannte Vorgänge nach dem Passieren der Darmepithelien hineingelangen, um weiterhin der Pfortader zuzuströmen. Zahlreiche physiologische Beobachtungen sprechen hierfür.

Dafs Eiweifskörper mit wenigen Ausnahmen auch ohne vorausgegangene Peptonisierung im genuinen oder denaturierten Zustande die Darmwand passieren können, mufs aus Versuchen von C. Voit und J. Bauer (Über die Aufsaugung im Dick- und Dünndarm, Zeitschrift f. Biol. Bd. 5, 1869, S. 562) geschlossen werden / (Neumeister 8246, 1893).

/ 1. Wasser gelangt leicht zur Resorption, und zwar gröfstenteils durch die Blutgefäfse (Heidenhain).

2. Die gelösten Kohlehydrate haben in den Zuckerarten, und zwar hauptsächlich in Dextrose und Maltose, ihre Hauptvertreter. Die Aufsaugung scheint relativ langsam zu erfolgen, da man zur Zeit stets nur sehr geringe Mengen Traubenzucker in den Darmgefäfsen und in der Pfortader findet.

3. Peptone können schnell resorbiert werden. Die Resorption erfolgt durch die Blutgefäfse, da nach Ligatur des Ductus thoracicus verfütterte Eiweifsstoffe ebenso gut resorbiert werden, als bei normalem

Zustande. Die Schleimhaut besitzt die Fähigkeit, das Pepton in Eiweifs wieder umzuwandeln. Heidenhain sieht als Stätte dieser Umwandlung die Zottenepithelien an.

4. Auch unveränderte Eiweifskörper können zur Resorption gelangen (Brücke); ihre Resorption erfolgt sogar teilweise von der Dickdarmschleimhaut aus / (Landois 560, 1896).

/ Diese Erfahrungen haben in den Nährklystieren, zu welchen die Untersuchungen von K. Voit und J. Bauer, sowie namentlich auch die von Eichhorst aufforderten, eine praktische Anwendung gefunden / (Neumeister 8246, 1893).

Eisenaufnahme: / Schneider findet, dafs die Eisenmengen im Darm von Tieren (Proteus anguineus), welche in eisenarmem Wasser (im Aquarium) gelebt haben, gering ist.

Schneider weist nochmals auf die Bedeutung der Nuclei als Hauptträger bez. -Speicher der resorbierten Eisenmengen hin. Dies bestätigt früher von Schneider gezogene Schlüsse hinsichtlich der histochemischen Bedeutung des Zellkernes überhaupt.

Schneider unterscheidet: 1. die Resorption im engeren Sinne, d. h. Eisenaufnahme und erste Assimilation, in Darm und Leberzellen; 2. die Accumulation oder eigentliche Aufspeicherung in den Bindegeweben (und Blutzellelementen); 3. die Sekretion, Abscheidung überschüssiger Eisenmengen, in Hautdrüsen und Epidermis / (Schneider 5010, 1890).

/ Eine ganz eigentümliche Ansicht über den Eisenkreislauf ist die von Lussana (Lo sperimentale Bd. 30, 1872, Lipski cit. nach Anselm). Er nimmt an, dafs das Eisen durch die Galle ausgeschieden werde, und dafs darauf dieses ausgeschiedene Eisen durch die Darmschleimhaut resorbiert werde, um späterhin wiederum mittelst der Galle ausgeschieden zu werden. Es wäre also nach Lussana das in den Versuchen von Samojloff und Gottlieb in der Darmwand gefundene Eisen als das Produkt der Ausscheidung durch die Galle und nachfolgender Aufnahme durch den Darm zu betrachten. Lipski schliefst sich Lussana nicht an, da er die Galle eisenfrei findet.

Lipski untersuchte die Ablagerung und Ausscheidung des Eisens nach intravenöser Applikation desselben. Er findet, dafs das eingespritzte Eisen auf dem Wege des Blutgefäfssystems zum Teil sofort ausgeschieden wird, und zwar durch die Niere und die Darmwand; der weitaus gröfsere Teil wird aber schon in den ersten Stunden nach der Injektion in der Leber und der Milz, wie Stender nachgewiesen, und im Knochenmark, wie aus Lipskis Versuchen erhellt, deponiert. Darauf wird das Eisen mittelst der Leukocyten aus diesen Ablagerungsstätten allmählich zum Darm hinabgeführt, und zwar ist der wahrscheinlichste Gang der, dafs die Leukocyten auf dem Wege der die Gefäfse begleitenden Lymphscheiden die Organe verlassen, um von dort in den Blutkreislauf zu gelangen. Auf diesem Wege gelangen sie nun in die Darmwand, aus der vielleicht sie selbst oder die von ihnen befreiten Eisenkörnchen zum gröfseren Teil ausgeschieden werden; zum kleineren Teil wird aber das Eisen in der Darmwand aufgehalten und mit dem Lymphstrom zurück zum grofsen Kreislauf gebracht. Diese Ausscheidung dehnt sich über längere Zeit (nach Gottlieb 19 Tage) aus. Gegen Kunkel u. a. findet in der Galle keine Eisenausscheidung statt, ebenso nicht durch Pankreas, Haut und Speicheldrüsen / (A. Lipski 8264, 1893).

/Die Aufnahme von Eisen im Verdauungskanal bewegt sich nur in sehr niederen Werten. Die aufgenommenen kleinen Eisenmengen werden zum geringeren Teil durch die Nieren, zum gröfseren Teil aber durch die Darmwandung wieder ausgeschieden. Die Galle ist an der Eliminierung des Eisens aus dem Organismus kaum beteiligt. Das wenige Eisen, was in ihr enthalten ist, wird zum gröfsten Teil im Darm wieder resorbiert. Gemäfs der geringen Eisenresorption aus der Nahrung beträgt auch das täglich in den Darm ausgeschiedene Eisen nur einige Milligramme. Der weitaus gröfste Teil des im Kot gefundenen Eisens stammt direkt von der aufgenommenen Nahrung her/ (F. Voit 6463, 1893).

/Eisenaufnahme: Durch die Untersuchungen der letzten Jahre darf als feststehend erachtet werden, dafs die Eisensalze und wahrscheinlich auch die salzartigen Eisenalbuminate im Darm nicht resorbiert werden, dafs vielmehr nur besondere organische Eisenverbindungen, wie sie nach Bunge zunächst im Eidotter (nukleïnartige Eisenverbindung), sodann aber auch in zahlreichen anderen tierischen und pflanzlichen Nahrungsmitteln (Bunge, Schmiedeberg) vorkommen, im Darmkanal aufgenommen und beim Aufbau und bei der Erhaltung der Gewebe, insbesondere der roten Blutkörperchen, verwendet werden können. Es hat demgemäfs auch Bunge die im Eidotter enthaltene Eisenverbindung als Hämatogen bezeichnet, und es erscheint passend, diese Bezeichnung auf alle resorptions- und verwertungsfähigen, in den Nahrungsmitteln enthaltenen Eisenverbindungen anzuwenden.

Weiter wissen wir, dafs das Eisen durch die Galle und den Harn und unter besonderen Verhältnissen auch durch den Darm zur Abscheidung kommt; ferner auch, dafs verschiedene Organe, namentlich die Leber, die Milz, die Lymphdrüsen und das Knochenmark, seltener und nur in geringerem Grade auch andere Organe, zu Zeiten Eisen in mikrochemisch nachweisbaren Ablagerungen enthalten.

Die Untersuchungen von Ziegler, de Filippi und Biondi ergaben folgendes: Ferratin (Ferrialbuminsäure bildet eine organische Eisenalbuminverbindung, wie sie in pflanzlichen und tierischen Nahrungsmitteln vorkommt, und wird nach den Untersuchungen von Schmiedeberg von dem Darmkanal aufgenommen) lagert sich, subkutan oder intravenös injiziert, in den Lymphdrüsen, der Milz, dem Knochenmark und der Leber ab, und zwar zum weitaus gröfsten Teil in Leukocyten und Bindegewebszellen, doch kommen auch freie Eisenkörner und Imbibitionen der Gefäfswände mit Eisen, die eine Blaufärbung derselben bei der Berlinerblaureaktion bedingen, vor. In den Zellen ist es teils in Form von Körnern vorhanden, teils sind die Zellen mit gelöstem Eisen durchtränkt, so dafs das Protoplasma sich diffus blau färbt. Es können die Lymphdrüsen aller Körpergegenden grofse Mengen Eisen enthalten. Im Darm lassen sich bei subkutaner Injektion keine Ausscheidungserscheinungen nachweisen. Nach intravenöser Injektion können im Darm einzelne Kapillaren eisenhaltige Leukocyten enthalten und die Umgebung einzelner Noduli des Magens gebläut sein. Bei Fütterung wurde bei einem Hunde auch eine diffuse Bläuung einzelner Darmzotten und der Umgebung der Magennoduli beobachtet.

Es ist wahrscheinlich, dafs das körnige Eisen wieder in Lösung übergehen und im Organismus verwertet werden kann. In der Diskussion über den Zieglerschen Vortrag erklärt Beneke, dafs körnige

Eisenablagerungen in den Wanderzellen als Abscheidungsprodukte der in gelöstem Zustande in die Zelle aufgenommenen Ferratinschollen anzusehen sind / (Ziegler 7476, 1895).

S. Lipski 8180, 1896 giebt ein sehr reichhaltiges Litteraturverzeichnis über Eisenablagerung im menschlichen und tierischen Organismus.

/ Hall kommt bei seinen Untersuchungen an der Maus zu folgenden Resultaten: Aus dem dem Futter beigemengten Carneferrin wird Eisen durch die Darmepithelien aufgenommen. Das aufgenommene Eisen läfst sich in dem Protoplasma der Darmepithelien in Form von eisenhaltigen Körnern nachweisen (siehe Fig. 287). Die Resorption ist eine echte Resorption, welche durch den Stäbchensaum hindurch in das Protoplasma der Zellen geht. Das Eisen scheint hierbei in eine andere Bindungsform überzugehen, da es im Darmlumen auf dem Stäbchensaume aufliegend in diffuser Form, in dem Protoplasma der Zellen aber in Körnchen von den Reagentien nachgewiesen wird. Die Eisenresorption ist allein deutlich in den Epithelien des Duodenums, nur undeutlich in denen des Jejunums und gar nicht in denen des Ileums nachweisbar. Es ist wahrscheinlich, dafs das Eisen bei seiner Wanderung durch den Darm aus seiner resorptionsfähigen Bindungsform unter dem Einflufs der Darmsekrete und der Fäulnisvorgänge in nicht resorptionsfähige Formen (z. B. Schwefeleisen) übergeht / (Hall 7867, 1896).

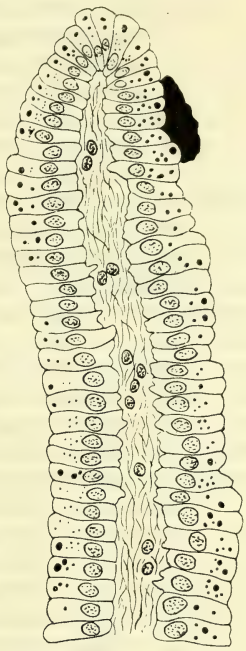

Fig. 287. **Zotte des Duodenums einer nach einwöchentlicher Eisenfütterung untersuchten Maus.** Diffuse Eisenmassen im Lumen, Körnchen in den Zellen. Eisen überall schwarz gezeichnet. Nach Hall 7867, 1896.

/ Kalksalze. Hund. Bei gemischter und namentlich bei gemischter kalkreicher Nahrung hat der weitaus gröfste Teil der im Kot ausgeschiedenen Kalksalze nicht im Stoffkreislauf cirkuliert, sondern stammt direkt von der Nahrung. Ein gewisser Teil der vom Körper abgegebenen Kalkverbindungen wird in das Darmrohr secerniert, was schon aus dem Kalkgehalt des Hungerkotes ersichtlich ist. Die Ausscheidung erfolgt durch die Darmwanddrüsen (die Galle spielt nur eine untergeordnete Rolle hierbei). Im Darm wird nur sehr wenig Kalk resorbiert / (F. Voit 6463, 1893).

## Fettresorption.

/ 1888 standen folgende Ansichten unvermittelt nebeneinander betreffs der Fettwege:

1. Innerhalb der Epithelschicht:
   a) das Fett geht durch die Epithelzellen (die Mehrzahl der Forscher);
   b) das Fett bewegt sich nur zwischen den Epithelzellen (Watney);
   c) das Fett schlägt beide Wege ein;

d) das Fett wird ausschliefslich nur durch die in die Epithelschicht eindringenden Leukocyten aufgenommen (Zawarykin), oder diese sind wenigstens die regelmäfsigen Vermittler seiner Aufnahme, während es bei grofsem Überschusse auch in die Epithelzellen tritt (Schäfer).

2. Innerhalb des Zottenparenchyms:
   a) das Fett wird durch ein System untereinander anastomosierender Bindegewebskörperchen vom Epithel aufgenommen und dem Chyluskanal zugeleitet (Heidenhain, zurückgenommen 2588, 1888, Eimer, Thanhoffer);
   b) das Fett bewegt sich intratrabeculär innerhalb der Bindesubstanzstränge der Zotte (Basch, Brandt);
   c) das Fett wird ausschliefslich durch die Leukocyten transportiert (Zawarykin, Schäfer).
3. Innerhalb der Gefäfse:
   a) das Fett wird nur durch die Chylusgefäfse fortgeleitet;
   b) auch die Blutgefäfse beteiligen sich an der Fortführung / (Heidenhain 2588, 1888).

/ Will untersucht den Darm gefütterter Frösche (Oleum olivarum, Palmitinsäure und Glycerin, palmitinsaures Kalium) nach Behandlung mit Osmiumsäure. Seine Ergebnisse bestätigen die von Perewoznikoff entwickelten Anschauungen. Will ist der Ansicht, dafs die Fette nicht, wie bis jetzt von den Meisten angenommen worden ist, in Form von Emulsion als Fettkügelchen aufgenommen werden, sondern dafs sie innerhalb des Darmrohres zuerst zersetzt und dabei in Fettseifen und Glycerin verwandelt werden, welche, in Wasser löslich, auf dem Wege der Diffusion in das Epithelprotoplasma eindringen, um daselbst aufs neue als Fettregeneratoren zu dienen / (Will 339, 1879).

/ Es wird zweifellos bei weitem die Hauptmasse der Fettnahrung im unzerlegten Zustande resorbiert. Nur ein kleinerer Anteil der Fette unterliegt durch das Steapsin des Pankreassaftes einer Spaltung in Glycerin und Fettsäuren, welche letztere, an Alkali gebunden, als Seifen zur Aufsaugung gelangen.

Ein dominierender Einfluſs des Pankreassaftes auf die Reaktion des Darminhalts und damit auf die Fettresorption, wie er sich beim Hunde findet, scheint keineswegs bei allen Tieren in gleichem Mafse vorhanden zu sein. Dafs bei den Herbivoren der lange Dünndarm über einen gröfseren Vorrat an alkalischem Sekret verfügt, als der Pankreassaft dieser Tiere, liegt sehr nahe.

Hieraus erklären sich vielleicht die Befunde von Teichmann (Mikroskopische Beiträge zur Lehre von der Fettresorption. Diss. Breslau 1891), der durch mikroskopische Untersuchung der Dünndarmschleimhaut vom Kaninchen feststellen konnte, dafs bei diesen Tieren die Fettresorption nach Unterbindung des D. pancreaticus nicht merklich gestört wird. Ja selbst bei gleichzeitigem Ausschluſs der Galle konnte Aufsaugung von Fetten beobachtet werden, wenn auch die Resorption unter diesen Umständen stark beeinträchtigt war / (Neumeister 8246, 1893).

/ Für die Frage, ob das Fett korpuskulär oder in gelöster Form resorbiert wird, ist folgendes von Wichtigkeit. Eine der Resorption vorangehende Spaltung sämtlicher Neutralfette erscheint physiologisch möglich, da Munk nach Fütterung von Neutralfetten im Dünndarminhalt des Hundes bis 12 % freier Fettsäuren gegenüber 88 % Neutral-

fette fand, welch erstere nur zum geringsten Teil mit dem Kote entfernt, zum weitaus gröfsten Teil aber resorbiert werden. Da der Verlauf der Spaltung im Verdauungstractus und der Resorption in die Epithelzellen ein cyklischer ist, so ist jenes gefundene Quantum mehr als hinreichend, um die der Resorption vorausgehende Spaltung sämtlicher Neutralfette als möglich erscheinen zu lassen. Schwieriger ist der Umstand zu verstehen, dafs der Dünndarminhalt des Hundes bei der Fettresorption sauer reagiert. Dadurch scheint es ausgeschlossen, dafs die Fettsäuren als Seifen in wässeriger Lösung hier zur Resorption kommen. Diese Schwierigkeit wird jedoch durch die schon von STRECKER erwähnte Thatsache behoben, dafs die Galle, insbesondere die Taurocholsäure, Fettsäuren zu lösen im stande ist / (Altmann 6901, 1894).

/ Früher nahm man eine korpuskuläre Aufnahme des Fettes an. Als aber gezeigt wurde, dafs nach Fütterung mit Fettsäuren oder -Seifen ebenfalls Fetttröpfchen in den Epithelzellen auftreten, und der Chylus danach, wie nach Fettfütterung, Fett führt, konnte man die Hypothese aufstellen, welche annimmt, dafs das Fett unter dem Einfluſs des pankreatischen Saftes in Fettsäuren und Glycerin gespalten wird, dafs ferner die Fettsäuren durch das Alkali des Darmsaftes und der Galle gelöst werden und innerhalb der Epithelzellen mit dem Glycerin sich wieder zu Fett verbinden. Letztere Umwandlung wird nach ALTMANN durch bestimmte Körnchen in der Zelle vollführt / (Böhm und v. Davidoff 7282, 1895).

/ Die löslichen Fettseifen bilden nur einen Bruchteil der zur Aufnahme gelangenden Fette; der gröfste Teil der Fette wird in Form feinkörniger Emulsion aufgenommen. Der gröfsere Teil der Seifen im Darme wird, in Neutralfett umgewandelt, in den Chylus übergeführt. Es scheint, dafs die Seifen mit Glycerin schon im Parenchym der Zotte wieder zu neutralem Fett zusammentreten können / (Landois 560, 1896).

## Aufnahme fester Körper.

Die Frage nach der Aufnahme fester Körper ist heute durchaus in negativem Sinne beantwortet. Doch sollen die Erfahrungen, welche auf diesem Gebiete gesammelt wurden, eingehend geschildert werden, da diese Erfahrungen für die noch nicht vollständig verstandene Art der Fettresorption von Wichtigkeit sind.

Die älteren Anschauungen, welche von der Annahme offener Chyluswege ausgingen, habe ich schon im Kapitel Chylusgefäfse geschildert. Als die Anschauung durchzudringen begann, dafs die Epithelzellen einen zusammenhängenden, geschlossenen Überzug über die Darmzotten bilden, entstand die Frage: wie werden Fetttröpfchen aufgenommen? und können feste Körperchen in feinster Verteilung aufgenommen werden?

/ TIEDEMANN und GMELIN brachten den Tieren Indigo, Färberröte, Cochenille, Rhabarber, Saftgrün bei Hunden, Indigo aber, Lackmustinktur, Alkannatinktur, Gummigutt bei Pferden ein. Sie fanden die Farbe des Chylus nicht von der gewöhnlichen abweichend. Sie bezweifeln demnach die Richtigkeit der von älteren Physiologen, als LISTER, MUSGRAVE, HUNTER, HALLER, FÖLIX, BLUMENBACH, bekannt gemachten Beobachtungen. Auch für Stärkemehlkörner erhielten sie negative Resultate. HERBST meint dagegen, im Gegensatz zu der

herrschenden Anschauung, dafs nur flüssige Stoffe vom Darme aufgenommen werden können, den Übergang von Stärkemehlpartikeln aus der Darmhöhle in die Chylusgefäfse konstatieren zu können / (Herbst 7721, 1844).

Diese Angaben riefen eine Reihe von Untersuchungen hervor.

/ Österlen füttert Kaninchen, Kätzchen und junge Hahnen mit möglichst fein zerteilter und mit Wasser angeriebener Holzkohle, und findet danach Kohlenpartikelchen in den Gekrösvenen; ähnliche Resultate erhielt er mit Berlinerblau. Er teilt seine Ergebnisse mit, ohne irgendwie unvorsichtige Schlüsse daran zu knüpfen; er glaubt jedoch nicht an Poren und Bleulandsche Mäuler der Zotten; ebenso ist ein interstitielles Durchdringen (etwa analog dem Fortschreiten verschluckter Nadeln) oder einfaches Durchtreten durch zerrissene Epithelien etc. wenigstens nicht erwiesen / (Österlen 7722, 1846).

/ Eberhard beschrieb, Österlen bestätigend, den Übergang fester Stoffe durch Darm und Haut in die Blutmasse. Z. B. fand er im Venenblut eines Kaninchens, welchem er 2 Drachmen Kohle gefüttert hatte, Kohlenfragmente, ebenso bei einem Hund im Chylus der Mesenterialgefäfse und des Ductus thoracicus, im Mesenterialvenen- und Pfortaderblut viele zerstreute oder in Haufen zusammenliegende Schwefelkörner nach Fütterung mit Milch, welcher eine Drachme Flor. sulfur. beigemengt war.

Eberhard denkt, dafs diese Stoffe in mechanischer Weise durch die Darmwand durchgepreſst werden; ebenso stellt er sich den Vorgang der Fettresorption vor und stellt diese Annahme der Verseifungstheorie gegenüber / (Eberhard 7723, 1847).

/ Ähnliche Versuche wurden nun auch von Donders in Gemeinschaft mit Mensonides angestellt / (Erdmann 1885, 1867).

/ Weber 5818, 1847 fand, dafs während der Resorption die epithelialen und subepithelialen Zellen der Darmzotten Fettkörnchen enthielten / (Rindfleisch 4686, 1861).

/ Ob eine teilweise Verseifung des neutralen Fettes, etwa an der Oberfläche der Darmcontenta, stattfinde, braucht nicht gerade verneint zu werden, ist aber gewifs nicht das Wesentliche bei der Fettresorption, da sich die Kügelchen und Tröpfchen des neutralen Fettes auf dem ganzen Wege von der Darmhöhle durch die Darmwände hindurch in die Säftemasse hinein verfolgen lassen.

Den Übergang der Fettmoleküle denkt sich Bruch rein mechanisch, etwa wie Quecksilber, das man durch Leder preſst.

Als Hauptresultat seiner Arbeit betrachtet Bruch den Nachweis, dafs Blut- und Lymphgefäfse bei der sogenannten Fettresorption im Darmkanal sich gleicherweise beteiligen / (Bruch 360, 1853).

/ Moleschott und Marfels 6620, 1854 kommen zum Resultat:

1. Kleine Gebilde mit glatter Oberfläche (Pigmentkörnchen, Blutkörperchen) gelangen aus dem Darmkanal in die Blutbahn.

2. Die festen Teilchen dringen aus der Darmhöhle in die mit nachgiebigen Pfröpfen verschlossenen Schleimhautzellen, aus diesen in wandungslose Bahnen des Zottengewebes, in die Speisesaftgefäfse und endlich durch den Milchbrustgang in das Blut.

3. Der Übergang von Pigmentkörnchen in die kegel- und walzenförmigen Schleimhautzellen erfolgt auch im toten Darm, besonders wenn die Wärme von 34° C. und ein Druck von 9—10 cm Quecksilber zu Hülfe genommen werden.

4. Die Durchdringlichkeit der Schleimhautzellen des Darms ist keine allgemeine Zelleneigenschaft; sie fehlt den Blutkörperchen des Frosches und den vieleckigen Zellen vom Überzug der menschlichen Zunge.

5. Die Fettverdauung mufs folglich der Hauptsache nach als ein Bewegungsvorgang in mefsbar grofsen Entfernungen, nicht als eine blofse Auflösung gedeutet werden und ist in ihrem ganzen Wesen zuerst von Brücke richtig erkannt / (Moleschott und Marfels 6620, 1854).

/ Funke 6647, 1855 (zweite Auflage) wandte fein verteiltes Stearin und Wachs an, weil es nach Moleschotts Vorstellung gleichgültig sein mufste, ob man flüssiges oder festes Fett zur Resorption darböte. Er hatte nur negative Resultate / (Rindfleisch 4686, 1861).

/ Marfels findet, dafs auch unlösliche Stoffe durchs Epithel aufgenommen werden, und hat dieselben bis in die Chylusbahnen verfolgt. Es scheint ihm demnach die Fettaufnahme ganz klar; es handelt sich um einfache physikalische Vorgänge / (Marfels 3748, 1856).

/ Nach Kölliker 6606, 1856 wird das Fett in Form unmefsbar feiner Moleküle aufgesaugt / (Hoffmann in Bronn 6617, unvoll.).

/ Alle diejenigen, welche Moleschotts Untersuchungen nachmachten, sind entweder zu rein negativen Resultaten gekommen, wie v. Wittich, Donders, Funke, oder, wie Holländer 7724, 1857, (siehe unten) zu einem scheinbar positiven Resultate, welches zur Entdeckung einer Fehlerquelle führte.

Donders 6624, 1856 gab einem Hunde Tieraugen zu fressen und untersuchte einige Stunden darauf Blut und Darmepithel desselben. Es gelang ihm nicht, ein einziges Pigmentkörnchen darin zu entdecken / (Rindfleisch 4686, 1861).

/ Auch Donders 6589, 1857 erhielt negative Resultate / (Erdmann 1885, 1867).

/ In seiner zweiten Abhandlung kommt Funke zum Resultat, dafs die Resorption des Fettes, wie die jeder andern Flüssigkeit, nur auf endosmotischem Wege vor sich geht, dafs die Zellen, durch welche sein Weg geht, nicht offen, sondern wie jede tierische Zelle mit einer Membran, welche für feste Körper undurchgängig ist, geschlossen sind / (Funke 6587, 1856).

/ Moleschott kommt zum Resultat (beim Frosch, durch Injektionsversuche in den Darm), dafs feste Körnchen mechanisch in die Zellen hinein gedrückt werden können (gegen Donders 6589, 1857).

Moleschott schliefst sich der Ansicht Brückes an, der den hellen Saum als einen Schleimpfropf ansieht / (Moleschott 6680, 1857).

/ v. Wittich findet beim Kaninchen, dem er defibriniertes Kaninchenblut in den Darm spritzte, und das er dann nach 5 Stunden tötete, in den Chylusgefäfsen blassrötlichen Chylus, in dem sich deutlich Blutkörperchen nachweisen liefsen / (v. Wittich 6488, 1857).

/ v. Wittich 6488, 1857 erklärt sich deshalb für Moleschotts Folgerungen, obwohl er dessen Versuche mit negativem Resultate wiederholte / (Rindfleisch 4686, 1861).

/ Auch Schiff 6590, 1857 meint es mit Moleschott gut. Er läfst Kohlenpulver und Schwefel vom Darmkanal aus ins Blut übergehen. Ferner läfst er den Kutikularsaum jeder Epithelialzelle sich in 4—6 Lappen trennen, in welchen diese ein dem Kauorgan der Nassula

ähnliches Werkzeug erhält, um die Elemente der Fettemulsion einzufangen und sich zu inkorporieren / (Erdmann 1885, 1867).

/ Holländer ist es niemals gelungen, im kreisenden Froschblut einen Körper des injizierten Säugerblutes mit Bestimmtheit nachzuweisen. Nach seinen Erfahrungen erklärt er sich daher gegen die Angaben von Marfels und Moleschott. Er erklärt die Körper, welche diese Autoren im kreisenden Blute des Mesenteriums, häufiger aber noch im Herzblut von gefütterten Fröschen bemerkt haben und aus dem zur Fütterung benutzten Säugerblut herstammen lassen, entweder für eine gewisse Form von Lymphkörpern oder für Kerne der Froschblutkörper / (Holländer 7724, 1857).

/ Virchow 5734, 1857 machte mit einer eigentümlichen Fetterfüllung des Epithels der Gallenblase bekannt, welche derjenigen des Darmepithels bei der Fettresorption vollkommen analog ist, und liefs bei dieser Gelegenheit die Ansicht laut werden, dafs das Fett wahrscheinlich nicht in jenen gröberen Tröpfchen, welche wir im Innern der Epithelzellen antreffen, resorbiert werde, sondern nur in ganz feinen Körnchen, welche erst nachträglich zu gröfseren Tröpfchen zusammenflössen.

Rindfleisch erklärt, dafs ein Übergang von festen Stoffen vom Darm aus zwar nicht unmöglich sei, doch sei es gewifs, dafs es sich dabei um ein gewaltsames, mit Zerreifsung der betreffenden Membran einhergehendes Eindringen, nicht um eine Überführung der Partikelchen auf präformierten Wegen handle, jedenfalls nicht um einen Vorgang, der für die normale Resorption in Anspruch genommen werden kann / (Rindfleisch 4686, 1861).

Mit dieser Arbeit Rindfleischs war die Aufnahme fester Körperchen endgültig abgethan; sie erscheint weiterhin nur mehr selten in der Diskussion und wird auch dann durchweg im Sinne Rindfleischs aufgefafst.

/ J. Arnold (Untersuchung über Staubinhalation und Staubmetastase, Leipzig 1885) hat bei eingehenden Untersuchungen trotz reichlichen Vorhandenseins von Kohle im Darme nichts in den Mesenterialdrüsen oder in den Organen gefunden / (Neifser 8245, 1896).

/ Feste Körper werden, so fein verteilt sie auch sein mögen, von der Darmwand nicht aufgenommen, und aller Wahrscheinlichkeit nach ist es das Epithelium, welches in dieser Hinsicht den Organismus vor den schädlichen Stoffen zu schützen vermag / (Kyrklund 6514, 1886).

/ Nur Fett, nicht feinste Körnchen anderer Art (Karmin, Tusche) finden den Weg in das Darmepithel des Frosches / (Grünhagen und Krohn 2429, 1889).

/ Noch in neuester Zeit fanden Munk und Rosenstein, dafs äufserst fein gepulverte Pflanzenkohle, welche mit der Nahrung in Oblaten eingenommen wurde, auch nicht spurweise in der Lymphe nachzuweisen war / (Munk und Rosenstein 8244, 1891, nach dem Ref. in Schwalbes Jahresbericht).

/ Einer Resorption korpuskulärer Elemente scheint der normale Darm nicht fähig zu sein. Der normale Chylus ist, wie Neisser findet, auch bei reichlichster Bakterienverfütterung (vergl. bei Neisser frühere Litteratur) absolut keimfrei. Es geht auf dem Lymphweg normaler Weise nicht ein einziges Bakterium durch Resorption oder

Durchwachsen in die Cirkulation über. Ebensowenig gehen normaler Weise Bakterien vom Darm aus in die Blutbahn über.

Resorption korpuskulärer Elemente vom normalen Darme aus behaupteten Österlen, Herbst, Bruch 360, 1853, Donders und Mensonides (Moleschotts Untersuchungen 1857, Bd. II), Marfels, Moleschott, Mialhe (Arch. gén. de Méd. 1845 T. XVIII), Hoffmann (Über die Aufnahme von Quecksilber und der Fette in den Kreislauf. Dissertation. Würzburg 1854), Holländer 7724, 1857, Croqu (Bullet. de l'Académie de Bruxelles 1858, p. 419), Overbeck (Merkur und Syphilis 1861, S. 24), G. Levin (Die Inhalationstherapie in Krankheiten der Respirationsorgane. Berlin 1865, 2. Aufl.), Rindfleisch (Archiv für Derm. und Syph. 1870, Bd. II, S. 309), Auspitz (Über die Resorption ungelöster Stoffe bei Säugetieren. Wiener med. Jahrbücher. Neue Folge 1871, Bd. III), Weintraud (Untersuchungen über Kohlenstaubmetastasen. Diss. Strafsburg 1889), Wassilieff-Kleimann (Über Resorption körniger Substanzen von seiten der Darmfollikel, Archiv für experim. Pathologie und Pharmakologie 1890, Bd. XXVII, S. 191)/ (Neifser 8245, 1896).

### Thätigkeit des Oberflächenepithels bei der Resorption.

Von den aufgenommenen Stoffen ist unter dem Mikroskope am leichtesten kenntlich das Fett; die folgenden Angaben beziehen sich daher zum grofsen Teil auf die Resorption des Fettes, während über die Thätigkeit der Epithelzelle bei der Resorption anderer Stoffe fast nichts bekannt ist.

/ Goodsir zeigte 1842 zuerst, dafs sich bei der Fettaufsaugung die Epithelien der Zotte mit Fett füllen / (Kölliker 329, 1867).

/ Küss tritt für folgenden Gedanken ein: Das Darmepithel beschränkt sich nicht darauf, aus dem Chymus durch Attraktion Nährstoffe aufzunehmen, die sich darin schon gebildet vorfinden. Vielmehr besitzt das Epithel das Vermögen der Umwandlung, d. h. es läfst die Substanzen, mit denen es sich imbibiert, Umwandlungen eingehen so wichtig, dafs neue Stoffe entstehen / (Küfs 6493, 1846).

/ Donders fand Fettkügelchen in den Epithelzellen, und zwar in der gröfsten Menge in den Epithelien der Zottenspitze / (Donders 8214, 1854).

/ Funke tritt gegen Brücke dafür ein, dafs die Darmepithelzellen nicht offen sind; vielmehr nimmt er eine Deckelmembran an / (Funke 6607, 1855).

/ Bei Moleschotts 6680, 1857 Versuchen gingen Pigmentmoleküle, Karminkügelchen, Blutkörperchen nach Verfütterung in die Darmcylinder über. (Die Widerlegung dieser Anschauung siehe im vorhergehenden Kapitel). Moleschott folgerte, wenn diese starren Gebilde, allerdings unter ungewöhnlichen Umständen, durchkommen können, dann wird's ja mit den glatten und feinen Fetttropfen auch unter gewöhnlichen Umständen gehen. Dafs dieses nicht ganz zutrifft, sucht Funke 6587, 1856 nachzuweisen. Er hatte gleichzeitig mit und unabhängig von Kölliker die Streifung des Kutikularsaumes entdeckt, doch bringt er sie nicht in Beziehung zur Fettresorption. Das Fett wird nach ihm nicht in Körnchen, sondern flüssig aufgenommen / (Erdmann 1885, 1867).

/ Das Fett häuft sich zunächst in den Zellen des Epitheliums an / (Gerlach 99, 1860).

/ Der Weg für die resorbierenden Wasserlösungen geht durch die Hülle der Epithelialzellen, während die Aufsaugungsbahn für die Fetttröpfchen durch den Inhalt der Epithelialzellen der Darmzotten geht. Die Streifung des Kutikularsaumes ist der optische Ausdruck von feinen Kanälchen, durch welche die Fetttröpfchen bei der Fettresorption ihren Weg nehmen / (Balogh 803, 1860).

/ Das Cylinderepithel gestattet ein Eindringen der Fettmoleküle in das Zottengewebe (beim Kaninchen) / (Frey 6678, 1863).

/ Nach Dönitz 306, 1864 wird das Fett in flüssiger Form, die sich gleich nach dem Tod als Nebel präsentiert und erst nach einiger Zeit zu Tröpfchen sich kondensiert, aufgenommen / (Erdmann 1885, 1867).

/ Eimer tritt dafür ein, dafs die Cylinderzellen die Resorption der Fette und Eiweifskörper vermitteln. Er findet in isolierten Cylinderzellen des Frosches feine Fetttröpfchen / (Eimer 1809, 1866).

/ Kölliker nimmt an, dafs Poren des Kutikularsaumes den Weg abgeben, auf dem die Fettkügelchen in die Zelle dringen. Die gröfseren Tropfen in der Zelle sind sekundäre Bildungen (sie bilden sich schon während des Lebens oder postmortal) / (Kölliker 329, 1867).

/ Bei Einspritzung von Eiweifs-Berlinerblaulösung in den Dünndarm des lebenden Tieres (Säugetier, meist Katze) fand Zawarykin, dafs zwischen dem Kern und den Wandungen der Becherzellen ein kleiner Raum bleibt, welcher von der blauen Masse eingenommen wird. Die Cylinderzellen verhalten sich ebenso. In den Zotten sind die „lymphkörperförmigen Kugeln" von kreisrunden, blauen Linien umschlossen / (Zawarykin 5595, 1869).

/ Das Fett dringt in feinen Tröpfchen durch den Stäbchensaum hindurch in den Protoplasmakörper der Epithelzellen / (v. Basch 856, 1870).

/ v. Thanhoffer sah aus den Epithelzellen des Duodenums solcher Frösche, bei welchen er die aus der Rückengegend herauskommenden Rückenmarkswurzeln durchschnitt, flimmerhaarähnliche Fortsätze abwechselnd hervorspringen und sich zurückziehen. „Solche Fortsätze trieben inzwischen ihren lebhaften Bewegungen die in ihre Nähe gelangten Blut- oder Epithelzellen fort. Solche Fortsätze beförderten auch die zwischen sie gelangten, winzigen Fettkörperchen in das Innere der Zelle. Dieselben blieben in dem Protoplasma der Zelle noch eine Weile in Bewegung. Die Zotten, an welchen er dieses volle $^3/_4$ Stunden dauernde Phänomen beobachtete, waren stark mit Galle getränkt. Auf Grund solcher wiederholter Beobachtungen behauptete v. Thanhoffer schon in seiner vorläufigen Mitteilung, die Streifung sei durch wahre, aus dem Innern der Zelle sich durchdrängende protoplasmatische Fortsätze bedingt, und dafs deren Bewegung auf den Fettresorptionsgang von grofser Wichtigkeit sein könne.

v. Thanhoffer fafst seine Resultate folgendermafsen zusammen:

1. Die Zottenepithelien sind offen und mit einem ringartigen Saume umfangen, der seinerseits nur ein verdichteter, stärker lichtbrechender Teil der Zellmembran ist.

2. Die unter dem sogenannten wahren oder konstanten Saume aus dem Protoplasma der Zelle hervorragenden, von Brettauer und

Steinach zuerst beschriebenen Fortsätze zeigen beim Frosche eine lebhafte Bewegung und befördern inzwischen ihren Bewegungen die zwischen sie gelangten Fettkörnchen ins Innere der Zelle; die Fettaufsaugung geschieht wahrscheinlich ebenfalls auf diese Weise bei den warmblütigen Tieren so gut wie auch beim Menschen.

3. Das verdaute Fett und die Galle ist auf diese Bewegungen so wie letztere auf die Bewegungen des Darmes von günstigem Einflusse.

4. Das Nervensystem ist auf diese Bewegungen auch von Einfluſs, und endlich

5. ist es wahrscheinlich, daſs einzelne Zottenepithelzellen auch innerviert werden / (v. Thanhoffer 5495, 1874).

/ Watney nimmt eine Fettresorption durch die Epithelzellen nicht an; vielmehr geht dieselbe durch ein von ihm angenommenes, zwischen den Epithelzellen liegendes Reticulum / (Watney 278, 1877).

/ Frey erklärt die Angaben von v. Thanhoffer 5495, 1874 und H. Watney 5804, 1874 über den Mechanismus der Fettresorption für irrtümlich / (Frey 2115, 1876).

/ Fortunatow 2063, 1877 hat gezeigt, daſs auch bei Petromyzon Flimmerzellen vorkommen, nicht aber, daſs diese Zellen Darminhalt in sich hineinziehen; es dürfen somit die Resultate Fortunatows nicht als Bestätigung v. Thanhoffers gedeutet werden / (Spina 5235, 1882).

/ Im Jahre 1881 herrschte nach Spina folgende Hypothese: Die diffusionsfähigen Substanzen des Darminhalts gelangen durch Imbibition oder Endosmose in die Lymph- und Blutgefäſse; die nicht oder schwer diffundiblen Körper aber werden durch die Peristaltik des Darmes in die Zellen und von da in das Gewebe der Zotten gepreſst. Spina dagegen läſst die Resorption durch direkte Thätigkeit der Darmepithelien (An- und Abschwellen derselben) erfolgen / (Spina 5234, 1881).

/ Spina konnte zeigen, daſs die Epithelzellen des lebenden Insektendarmes bei ihrer Dilatation Flüssigkeit aufsaugen und bei ihrer Kontraktion Flüssigkeit auspressen. Sie stellen so ein Pumpwerk dar.

Spina konstatiert am Darm vom Frosch und Triton, daſs mit der Kontraktion des Darmkanals Vergröſserung der Epithelzellen, mit der Dilatation Verkleinerung der Epithelzellen einhergehe.

Es besteht wenig Wahrscheinlichkeit, daſs im Darme befindliche Fetttröpfchen in die Epithelzellen aufgenommen werden. Spina erwähnt die Angabe Wills, daſs die Epithelien die Fähigkeit besitzen, aus den chemischen Konstituenten des Fettes wieder Fett zu erzeugen.

Als Resorptionswege betrachten die Kittsubstanz zwischen den Zellen Arnold 717, 1875; 718, 1876; 724, 1878, Thoma 5174, 1875, Caster (Journal of Anat. und Physiol. IV 1870), Leber (Archiv f. Ophthalmologie, Bd. 24), v. Wittich 320, 1883 / (Spina 5235, 1882).

Aktive amöboide Bewegung der Darmepithelzellen, welche Wiedersheim 5890, 1883 bei Spelerpes fuscus beobachtete, wurde weiterhin nicht mehr beschrieben. Doch war diese Angabe zu notieren, da sie in den folgenden Jahren vielfach ventiliert wurde und den Ausgangspunkt weiterer Untersuchungen bildete.

/ Wiemer betrachtet die zahllosen Cylinderepithelien als die allein thätigen Organe bei der Resorption. Ihr kontraktiles Protoplasma sendet die von v. Thanhoffer und Wiedersheim in lebhafter Thätig-

keit gesehenen und von Wiemer im Zustand der Erstarrung angetroffenen faserartigen Fortsätze aus, wodurch die Fettkügelchen ergriffen und in das Innere der Epithelzellen befördert werden / (Wiemer 5896, 1884).

/ Brand findet beim Kalb Chyluskörnchen in den Epithelzellen der Zotte und im Parenchym der Zotte, sowohl in den Bälkchen als den Maschen des Reticulums; nur die Kerne und Kapillargefäfslumina sind frei. Auch die innerhalb der Maschen des Reticulums liegenden lymphoiden Zellen erscheinen mit Ausnahme ihres Kernes von Chylusmasse imbibiert. Gewöhnlich ist allein die Spitze der Zotte mit Chylus infiltriert / (Brand 1215, 1884).

/ Eimer erinnert daran, dafs er (Virchows Archiv 48. Bd. 1869) eine Aufnahme von Fett zwischen den Epithelzellen des Darmes hindurch — besonders bei Fledermäusen und Ratten — beschrieben habe.

Es scheint ihm bis heute keine Thatsache sicher festgestellt, welche die von ihm damals angenommene Erklärung des Eintritts der Nährstoffe in die Epithelzellen des Darmrohres bei höheren Tieren unnötig machen und ersetzen würde — es sei denn die der interepithelialen Nahrungsaufnahme. Indes wird sich dieselbe vielleicht im Sinne Wiedersheims als Überrest alter Verhältnisse erweisen, vermittelt durch amöboide Bindegewebszellen.

Eimer fand beim Frosch Fett in allerfeinster Verteilung auch in breiten Randsäumen, und zwar in einer Anordnung, welche genau den Porenkanälchen entsprach; es waren die Kanälchen durch feinste Fettpartikelchen wie staubartig erfüllt. Wirkliche Fetttröpfchen fand Eimer nie im Randsaum, und es ist anzunehmen, dafs jene staubartigfeinen Fettteilchen erst in den Epithelzellen selbst zu Tröpfchen zusammenfliefsen.

Die Bestätigung der Angaben Wiedersheims über Aufnahme der Nährstoffe durch amöboide Bewegung der Darmepithelzellen bei niederen Amphibien würde nur das Vorkommen eines Prozesses, welcher thatsächlich bei wirbellosen Tieren besteht, bis in die Reihen der Wirbeltiere hinauf beweisen, ohne dafs dadurch die Prinzipien der Frage berührt würden.

Dafs amöboide und endosmotische (oder koskinetische d. h. siebartige) epitheliale Aufnahme der Nährstoffe bei einer und derselben Tierklasse den Amphibien vorkäme, könnte nicht überraschen, denn irgendwo mufs die letztere doch zuerst auftreten, — es würde aber noch weniger überraschen, wenn sich die interepitheliale Resorption, welche sogar bei Säugern vorkommt, als eine amöboide — und somit als Uberrest, als Erbstück aus uralter Zeit — thatsächlich sollte feststellen lassen / (Eimer 1819, 1884).

/ v. Thanhoffer reproduziert seine Ansicht, dafs die Stäbchen des Kutikularsaumes im Froschdarm sich (bei Anstechen des Rückenmarkes in der Gegend der zu den oberen Extremitäten führenden Wurzeln, dann an der Medulla oblongata, unterhalb des Kleinhirns in der Medianlinie) bewegen und währenddessen Fettmolekeln aufnehmen würden. v. Thanhoffer behauptet, seine Resultate seien später von Fortunatow konstatiert und von Edinger, Hoppe-Seyler, Landois, Wiedersheim, Kollmann, Wiemer u. a. angenommen worden / (v. Thanhoffer 5501, 1885).

/ Eysoldt bespricht die Anschauungen v. Thanhoffers und Wiedersheims eingehend in ablehnendem Sinne. Er nimmt an, dafs

das Fett in einer äufserst feinen Emulsion (Erdmanns Vergleich mit einem feinen Nebel scheint gerechtfertigt) zur Resorption kommt, und hält das Vorhandensein von gröberen Tropfen für die Folge eines Zusammenfliefsens nach dem Tode. Das Fett wird von den Darmepithelien aufgenommen (gegen Zawarykin), wenn sich auch fetthaltige Wanderzellen zwischen ihnen finden. Auch Eysoldt unterscheidet einen äufseren und inneren Teil des Kutikularsaumes, der sich jedoch von dem v. Thanhoffers unterscheidet. Eysoldt sieht den inneren Teil des Kutikularsaumes für eine stärkere Anhäufung von Fett an der Grenze zwischen Zellleib und gestreiftem Saum an. Die Streifung des äufseren Saumes war deutlicher an Stellen lebhafter Fettresorption / (Eysoldt 334, 1885).

/ Das Fett sowohl wie alle anderen resorbierbaren Stoffe werden von den Cylinderzellen, vermöge ihrer eigenen Lebensthätigkeit, aufgenommen / (Kyrklund 6514, 1886).

/ Gegen Zawarykin findet Grünhagen, dafs nur die „Saumzellen" (Oberflächenepithel mit Kutikularsaum) mit der Resorption des Nährfettes betraut sind, die lymphoiden Wanderzellen dagegen, mögen sie innerhalb oder aufserhalb des Epithelüberzugs angetroffen werden, zu keiner Zeit und in keiner Form selbstthätig in diesen Vorgang eingreifen.

Bei jungen (36 Stunden alten) saugenden Kätzchen scheint der Typus der Fettresorption anders zu verlaufen, als bei Fröschen und Mäusen. Es zeigt sich nämlich das durch Überosmiumsäure schwarz gefärbte Fett nicht in den Zottenepithelien selbst in Tröpfchenform abgelagert, sondern teils in Gestalt dünner, kurzer Stäbchen in den Längsspalten zwischen den Saumzellen, teils zwischen den netzförmig untereinander zusammenhängenden Füfschen der letzteren, sowie im Zottenstroma einschliefslich des centralen Chylusgefäfses klümpchenweise angehäuft. Bisweilen liefsen sich die interepithelialen Fettstäbchen bis zur freien Oberfläche nach aufwärts verfolgen, bis zu den von Zawarykin beschriebenen Ringspalten am basalen Umfang der Saumzellen. In einem Fall erwies sich der in Grünhagens früherer Mitteilung erwähnte Zottenporus auf dem Zottengipfel durch einen gröfseren Fetttropfen versperrt. Wanderzellen funktionierten nicht als Fettträger. Es ist wahrscheinlich, dafs das Fett durch eine Saugwirkung der sich abwechselnd zusammenziehenden und verlängernden Zotten in die interepithelialen Spalten hineingelangt.

Bei weiteren Untersuchungen bei saugenden Hündchen findet Grünhagen, dafs die interepithelialen Spalten, gerade so wie bei Katzen, als Absorptionswege des Fettes dienten, dafs daneben aber auch regelmäfsig die Epithelzellen selbst als Fettresorbenten funktionierten. Zusammenfassend schliefst Grünhagen: Es giebt mehrfache Bahnen für die Fettresorption im Darme; dieselben sind jedoch bei den verschiedenen Tierarten (Frosch, Maus, Katze, Hund) nicht alle gleich gut gangbar; ein Weg geht durch die Epithelzelle selbst, der andere läuft an ihr vorbei. Bläht sich im ersteren Falle die Epithelzelle tonnenförmig auf, oder nimmt sie unter Abwerfung ihres Deckels eine Kelchform an (wie beim Hund), so entstehen jene Bilder, welche Letzerich ehedem zu dem Schlusse verleiteten, dafs die Becherzellen des Darmes als die eigentlichen Fettresorbenten anzusehen wären; findet sich dagegen die Fettinfiltration auf den äufseren Umfang der Epithelzellen beschränkt, wie es der zweite Fall, die interepitheliale

Fettresorption, mit sich bringt, so hat man jene Bilder vor Augen, welche von Watney beschrieben worden sind, und welche ihn bestimmten, den Absorptionsvorgang in die interepitheliale Kittmasse zu verlegen. Was für eine Bedeutung endlich den möglicherweise als Wanderzellen zu deutenden cellulären Fettträgern des Zottenstromas beim Hunde zukommt, ob wir in ihnen eine andere, dritte Art von Vermittlern zu erblicken haben oder nicht, müssen wir vorerst noch unentschieden lassen / (Grünhagen 2426, 1887).

/ v. Davidoffs Resorptionstheorie ist in ihrer ersten Hälfte zweifellos richtig. Er sagt: Das wichtigste Gebilde bei der Nahrungsaufnahme ist die Epithelzelle selbst. Sie spielt nicht die passive Rolle eines Filters. Sie resorbiert den Chymus, zunächst zur eigenen Ernährung .... Leider vermochte v. Davidoff den weiteren Weg der Nährstoffe nicht in einer ebenso befriedigenden Weise aufzuklären, da er nunmehr von den Epithelzellen Leukocyten sich abschnüren läfst / (v. Davidoff 1562, 1887).

/ Fettresorption. Der Hauptweg geht durch die Zellen. (Zawarykin und Watney sahen dies nie.) Zwischen den Epithelzellen findet man auch Fett (Eimer sah dies zuerst bei der Fledermaus); für Watney war dieser Weg sogar der einzige. Basch 856, 1870 meint, dafs es sich hier nicht sowohl um eine Aufnahme aus dem Darmkanal als um einen Rückstau aus den Zotten handle, und Heidenhain giebt ihm Recht. Heidenhain ist es nicht wahrscheinlich, dafs der Stäbchensaum der Zellen im Sinne Thanhoffers oder Wiedersheims als Beförderungsmittel für die Flüssigkeit anzusehen sei.

Heidenhain sieht die mechanische Aufnahme von Nahrungsbestandteilen durch irgendwie bewegliche Protoplasmafortsätze der Epithelzellen (Thanhoffer und Wiedersheim) bisher nicht als gesicherte Thatsache der Wissenschaft an.

Das Fett innerhalb der Epithelzellen: Häufig beschränkt sich die Anwesenheit des Fettes in den Epithelien auf die Zottenspitze und ihre Nachbarschaft. Innerhalb der Epithelzellen tritt das Fett in Tropfen sehr verschiedener Gröfse auf. Die Bildung gröfserer Tropfen tritt auch schon während des Lebens ein (Beobachtung frischer Mäusedärme). Die Aufnahme in die Zellen erfolgt in kleinsten Tröpfchen: dann kann Zusammenfliefsen erfolgen **(siehe Tafel I Fig. 5—7)**.

„Für die Weiterbeförderung des Fettes aus den Zellen in den Zottenkörper sind wohl Kontraktionen des Protoplasmas in dem Zellleibe verantwortlich zu machen."

Weg der Wasseraufnahme durch das Darmepithel. Auf die Möglichkeit intercellulärer Wege für die Wasserbewegung weisen die Beobachtungen von Arnold 717, 1875 und 718, 1876 und Thoma 5174, 1875 hin, welche für die Endothelbekleidung der serösen Säcke und für die Epitheldecken gewisser Schleimhäute nachgewiesen haben, dafs die Kittleisten zwischen den Zellen Flüssigkeitsdurchtritt leicht gestatten. Nach Versuchen mit Methylenblau nimmt Heidenhain als gesichert an, dafs das Wasser nicht nur intraepitheliale, sondern auch interepitheliale Wege zum Zottenparenchym einschlägt.

Geschwindigkeit der Wasserresorption. Heidenhain berechnet nach den Untersuchungen über Wasserresorption an Fistelhunden von Röhmann und nach Angaben von Graf Spee über die Zottengröfse: Bei der maximalen Resorptionsleistung tritt also in das Epithel die

Flüssigkeit mit einer Geschwindigkeit von 7 Mikren pro Minute oder von 0,11 Mikra pro Sekunde ein. Dürfte man annehmen, dafs die Flüssigkeit mit derselben Geschwindigkeit, mit welcher sie in das Epithel eintritt, auch innerhalb desselben fortbewegt wird, so würden zum Durchtritt durch die gesamte Epithelschicht 309 Sekunden oder rund 5 Minuten nötig sein / (Heidenhain 2588, 1888).

/ Czaplinski und Rosner finden: Die Darmepithelzellen sind nackt, völlig membranlos. Die Zwischenräume zwischen denselben sind ähnlich wie im Rete Malpighi der Haut mit konsistenter Flüssigkeit erfüllt, stehen mit den Lücken oder Lymphwegen des bindegewebigen Substrates in unmittelbarer Verbindung und stellen die ersten Lymphbahnen dar.

Das Fett tritt in die Zellen in emulgiertem Zustande und bewegt sich teils nach der Basis, teils zur Peripherie der Zelle. Der zur Peripherie gelangende Teil des Fettes erfüllt demnächst die intercellulären lymphatischen Lücken, in welche gleichzeitig auch das Fett aus dem Darmlumen direkt übertritt. Aus den Zellen und intercellulären Lücken gelangt die Emulsion in die Lücken des Substrates und von hier in die eigentlichen Lymphgefäfse.

Im Innern der Zotte existieren mit eigenen Wandungen versehene injizierbare Lymphgefäfse, in welche sich die im „adenoiden Netz“ vorhandenen Lymphkanälchen ergiefsen. In letzteren erfolgt die Fortbewegung des Fettes / (Czaplinski und Rosner 1544, 1888, nach dem Ref. in Schwalbes Jahresbericht).

/ Bei Fütterung mit Milch, Olivenöl und Lanolinemulsionen füllten Fettkörnchen die Saumzellen. Es vermögen demnach diese Zellen nicht blofs Glycerinfette in sich aufzunehmen, sondern auch Cholestearinfette. Aber auch bei winterschlafenden Fröschen bildet das gesamte saumtragende Darmepithel eine Ablagerungsstätte für Fett, deren Reichhaltigkeit nach Ort und Individuum regellos wechselt. Bei Fütterung sind jedoch die Einschlüsse grobkörniger, massenhafter und gleichmäfsiger verbreitet, während bei den nicht gefütterten Tieren nur gewisse epitheliale Bezirke in den Thälern zwischen den Darmfalten Fetteinlagerungen bewahren / (Grünhagen und Krohn 2429, 1889).

/ Die Lehre von der Aufnahme des Fettes durch die Leukocyten ist unhaltbar. Die Aufnahme des Fettes geschieht zweifellos durch die Epithelzellen; der Hauptweg bleibt intraepithelial. Das zuweilen zwischen den Epithelzellen befindliche Fett dürfte Rückstaufett aus den Zotten sein (v. Basch, Heidenhain).

Die aufsaugende Kraft der Epithelzellen hängt offenbar von ihren chemischen und physikalischen Eigenschaften ab; zweifellos aber müssen diese Zellen bei der Aufsaugung auch aktiv als lebende Organismen beteiligt sein (Thanhoffer, Gelei, Fortunatow, Edinger, Hoppe-Seyler, Landois, Regeczy, Ballogs, Mastras, Wiedersheim, Wiener, R. Heidenhain u. a.) / (Ellenberger 7456, 1890).

/ Nicolas fafst seine Resultate folgendermafsen zusammen: 1. das Protoplasma der Epithelzellen der Zotten des Dünndarms sondert Körnchen ab. 2. Bei gewissen Tieren und unter gewissen Bedingungen vermehren sich diese Körnchen an Gröfse und werden Kugeln von fester Zusammensetzung, welche man als eine Art Ferment betrachten kann. 3. Diese Elemente spielen eine wichtige Rolle bei der Fettabsorption (und vielleicht auch anderer Substanzen). Diese dringen

in die Epithelzellen in gelöster Form ein, nachdem sie im Darmlumen zuvor verseift worden waren, und fixieren sich an den Körnern ebenso wie an den gröfsten Kugeln. Es findet eine einfache Ablagerung in die Sustanz dieser Bildungen statt oder aktive Beeinflussung derselben Substanz, welche die Synthese des Fetts herbeiführt. 4. Während der Absorption geht der Kern der Epithelzellen Veränderungen ein, welche zeigen, dafs er bis zu einem gewissen Teile bei diesem Vorgang mitspielt. 5. Die beim Frosch im Darmepithel unter dem Namen von Phagocyten beschriebenen Elemente sind keine Phagocyten, sondern Epithelzellen, in welchen die Bereitung der Kugeln ihr höchstes Maximum erreicht hat / (Nicolas 4080, 1891).

/ Die Epithelzellen vermögen nach den Ermittlungen von J. Munk auch Fette und Fettsäuren aufzunehmen, selbst wenn dieselben bei der Temperatur des Tierkörpers nicht flüssig, sondern nur von butterweicher Konsistenz sind. Derjenige Teil vom Fett, welcher durch den Bauchspeichel (bez. die Fäulnis) in Fettsäuren und Glycerin) gespalten wird, kann als fettsaures Alkali (Seife) oder als freie Fettsäure durch die Seifenlösung emulgiert, resorbiert werden, allein schon in den resorbierenden Epithelien vollzieht sich die synthetische Regeneration zu Neutralfett, daher man selbst nach reichlichster Fütterung mit freien Fettsäuren, wie J. Munk gefunden und v. Walther bestätigt hat, weder erhebliche Mengen von freien Fettsäuren noch von Seifen in der abfliefsenden Darmlymphe (Chylus) findet, vielmehr nur eine Zunahme des Neutralfettes / (Munk 8074, [3. Aufl. 1892]).

Fig. 288.

Fig. 289.

Fig. 288. **Epithel von einer Zotte des Katzendarmes.** Osmiumgemisch, 630fach vergröfsert; zeigt Altmannsche Granula. Nach Altmann 6901, 1894.

Fig. 289. **Oberflächenepithel aus dem Froschdarm.** Quecksilbergemisch mit Ameisensäure, 630fach vergröfsert; zeigt Altmannsche Granula. Nach Altmann 6901, 1894.

/ Da Altmann annimmt, dafs die Zelle kein Elementarorganismus, sondern eine Kolonie kleinster Organismen ist, so ist für ihn der Gedanke natürlich, dafs diese Organismen als Constituens des Protoplasmas auch die Träger seiner Verrichtungen sind. Er schildert dementsprechend die Beteiligung der Zellengranula (siehe Fig. 288 und 289) der Darmepithelien an der Resorption des Fettes, zum Teil auf Grund der Befunde von Krehl 3212, 1890 und Metzner 3870, 1890. Er nimmt nicht Aufnahme des Fettes in Körnchenform, sondern in gelöster Form an. Dafür sprechen das (nur von v. Basch 856, 1870 nicht anerkannte) Freibleiben des Kutikularsaumes und der nächsten Zellregion von Fett, der Mangel einer geeigneten Emulsion des Fettes im Darmlumen, die erfolglosen Versuche, andere korpuskuläre Elemente zur Resorption zu bringen, und indirekt auch die Thatsache, dafs Fettsäuren und Seifen nicht nur resorbiert werden, sondern auch dieselben Resorptionsbilder geben, wie Neutralfett, selbst wenn der Schmelzpunkt der Säuren eine Emulsion unmöglich machte. Krehl findet am Froschdarm (wie Heidenhain), dafs der Weg des Fettes durch die Epithelzelle selbst geht. Die Verschiedenheit der Bilder bei den verschiedenen Stadien ist charakterisiert durch die Unterschiede der Gröfse und Färbungsintensität der sich mit Osmium

schwärzenden Körnchen. Von staubförmigen und nur grau gefärbten Anfängen steigt die Fettaufnahme in den Zellen zu gröfseren schwarzen Körnchen bis zu grofsen schwarzen Fettkugeln an. Die Bilder Krehls **(siehe Tafel I Fig. 4 a—d)** zeigen, abgesehen von dem Farbenton, eine genaue Übereinstimmung mit denjenigen Bildern, welche O. Schultze 5078, 1887 bei der Resorption des Methylenblaues im Darmepithel geschildert hat. Für Säuger fand Krehl, dafs das resorbierte Fett in den Epithelzellen, wenigstens in gewissen früheren Stadien der Resorption, nicht als geschwärzte Vollkörner auftritt, sondern im optischen Bilde als schwarze Ringelchen mit hellem Centrum. Man wird diese Bilder kaum anders deuten können, als dafs hier das ungefärbte Granulum zunächst an seiner äufsersten Schicht eine Assimilation des Fettes ausführt. Beim Frosch fand Krehl fast niemals Fett unterhalb des Epithels, so dafs es den Anschein hat, als wäre bei dem Weitertransport des Fettes aus den Zellen eine nochmalige Umsetzung und Lösung desselben erfolgt / (Altmann 6901, 1894).

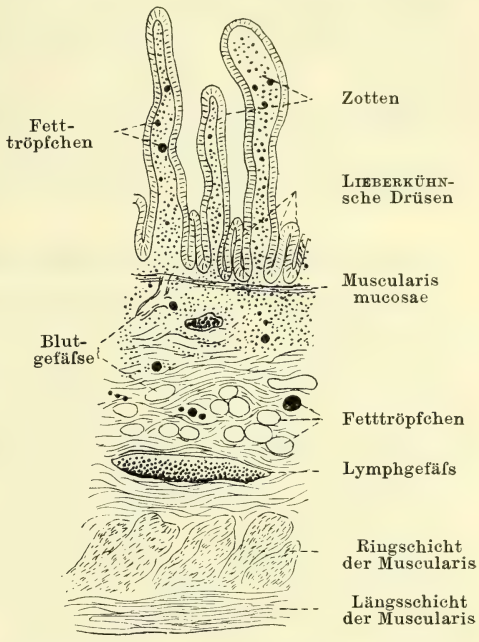


Fig. 290. **Längsschnitt durch die Wandung des Dünndarmes vom Menschen an einer Stelle, wo Fettresorption stattfindet.** Fett schwarz. Das centrale Chylusgefäfs ist nicht sichtbar, dagegen ein gröfseres Chylusgefäfs in der Submucosa. Flemmingsche Lösung. Vergröfserung ca. 68fach. Nach Brass 7482, 1896.

/ Ranvier findet nach Fütterung von Mus decumanus mit Nüssen, dafs alle zelligen Elemente mit Ausnahme der Muskelzellen, also die Zellen der Zotte, die Endothelzellen, die Blutkapillaren, und Chylusgefäfse, die Wanderzellen mit feinen Fettkörnchen gefüllt sind

Ranvier schliefst daraus: Das Fett geht durch die Cylinderepithelien, und zwar nur durch diese. Es findet sich nicht in den Becherzellen und die Wanderzellen erreichen die Oberfläche nicht.

Im Oberflächenepithel enthält der Kutikularsaum niemals Fettkörnchen; in der darunter liegenden Zone finden sich sehr feine Fettkörnchen, welche Längsreihen bilden. In der supranukleären Zone sind die Fettkörnchen gröfser und zeigen keine regelmäfsige Anordnung. Sie häufen sich um den Kern, verfolgen dann ihren Weg in der Zelle nicht weiter, sondern treten aus derselben heraus und häufen sich in den Intercellularräumen an. Sie bilden so ein Ölbad, in welches die Zellen zur Hälfte getaucht sind, und welches auf der Basalmembran ruht. Bei Batrachiern scheinen die Verhältnisse ein wenig anders zu sein.

Ranvier findet, dafs Froschlymphe Fett zu emulsionieren im stande ist. Er verwertet dies für die Frage, wie es denn möglich

ist, daſs resorbiertes Fett, das in der Zotte in gröſseren Tropfen abgelagert ist, wenn es Chylus bilden soll, von neuem emulsioniert wird / (Ranvier 6762, 1894).

Wie reich Brass 7482, 1896 alle Teile der Mucosa und Submucosa bei Fettresorption mit Fett erfüllt fand, zeigt seine Fig. 290.

/ Die Schleimhaut des Darmes ist für örtliche Reizmittel viel empfindlicher als jene des Magens. Ein Tropfen Senföl, in 200 ccm Wasser verteilt, hat auf die Magenschleimhaut keinerlei schädigenden Einfluſs geübt, sondern nur deren Resorptionsvermögen bedeutend gesteigert. Dieselbe Konzentration im Darme lieſs deutlich Störungen (Anfänge von Entzündung) zurück, und die Resorption war vermindert. Erst bei noch gröſserer Verdünnung war von solcher Schädigung des Darmes nichts mehr zu bemerken und die Resorptionsfähigkeit deutlich erhöht. Ebenso verhält es sich mit den Nahrungsstoffen selbst. 10—20prozentige Zuckerlösungen werden im Magen viel besser resorbiert, als 5prozentige; 3—5prozentige Lösungen im Darm hingegen wurden schon erheblich schlechter resorbiert, bewirken also bereits eine Schädigung seiner Schleimhaut / (v. Scanzoni 7994, 1896).

### Weg des Fettes von der Epithelzelle bis zum Chylusgefäſs.

/ Die Epithelzellen sind dauernd und in ihrer ganzen Breite gegen die Darmhöhle hin offen, so daſs ihre Höhle von dieser nicht durch eine feste Membran getrennt, sondern nur durch eine schleimige Substanz gedeckt ist. Auch am entgegengesetzten Ende nahm Brücke damals mit Gruby und Delafond eine feine Öffnung an, durch welche die Fettkügelchen in das Innere der Zotte gelangen. Hier existieren keine geschlossenen Anfänge der Chylusgefäſse, sondern die Zotte besteht nur aus dem Epithel, der Membrana intermedia, dem Blutgefäſs- und Muskelsystem und einem äuſserst feinen Stroma, welches beide zusammenhält. Es können sich deshalb alle Teile der Zotte mit Ausnahme der Blutgefäſse und Muskeln vollständig mit Fettkügelchen anfüllen. Auch der innere Zottenraum hat keine vollständige Wand / (Brücke 8211, 1852).

/ Bruch 360, 1853 leitet die Fetttröpfchen durch ein System feinster Kanälchen bis in die Chyluskanälchen. Diese Angabe hält Dönitz 1864 für nicht erwiesen / (Dönitz 306, 1864).

/ Funke stimmt der Ansicht von Brücke, Donders, Kölliker und Henle bei, daſs die Fetttröpfchen frei durch das Parenchym wandern, daſs im Zottenparenchym keine präformierten Chylusbahnen auſser dem centralen Chylusgefäſse vorhanden sind.

Die zuerst von E. H. Weber beschriebenen netzförmigen Figuren hält er nicht, wie Bruch, für mit Fett erfüllte Blutgefäſse, sondern deutet die Entstehung dieser verzweigten Fettstraſsen einfach und natürlich als Fetttröpfchen, welche miteinander frei durch das Parenchym der Zotten nach dem Achsenkanal wandern. „Fettstraſsen“ / (Funke 6607, 1855).

/ Zenker glaubt, daſs sowohl die Darmzotten als die zwischen denselben befindliche Schleimhaut von einem System äuſserst feiner (kapillarer) Kanäle durchzogen sind, welche sich unmittelbar in die gröſseren Chylusgefäſse fortsetzen und den aufgenommenen Chylus in die letzteren fortleiten / (Zenker 6609, 1855).

/ Heidenhain sagte damals folgendes:

„1. Die cylindrischen Epithelialzellen des Darmes haben an ihrem hinteren Ende dünne, hohle Fortsätze, welche sich in das Parenchym der Schleimhaut senken. Eine strukturlose Basement membrane unter dem Epithelium ist nicht vorhanden.

2. Das Parenchym der resorbierenden Schleimhaut besteht der Hauptsache nach aus einem Stroma von homogenem oder leicht streifigem Bindegewebe, in welches überraschend grofse Mengen sehr dichtgedrängter Zellen (Bindegewebskörperchen) eingebettet sind. Diese Zellen hängen durch (hohle) Fortsätze miteinander und ihre äufserste Schicht durch die Fortsätze der Epithelialzellen mit diesen zusammen.

3. Bei Fettfütterung geht das Fett aus dem Innern der Epithelialzellen in die Fortsätze derselben und aus diesen in die Bindegewebszellen über.

4. Die Epithelialzellen stellen hiernach in Verbindung mit den mit ihnen in offenem Zusammenhange stehenden Bindegewebszellen ein System mit selbständiger Wandung versehener Hohlgänge dar, welche präformierte Wege für das Fett aus dem Darm in die Chylusgefäfse bilden. Die Bindegewebszellen sind als Anfänge der Chylusgefäfse anzusehen."

„5. Die vorstehenden Sätze beziehen sich zunächst auf die Darmschleimhaut des Frosches." — „Bei Säugetieren (Kaninchen) scheinen dieselben Verhältnisse wiederzukehren. Die Zotten enthalten hier ebenfalls sehr zahlreiche, unter sich zusammenhängende Bindegewebszellen, und an den Epithelialzellen wurden zu wiederholten Malen Fortsätze gesehen" / (Heidenhain 2578, 1858).

/ Heidenhains Arbeit 321, 1858 und 2578, 1858 that der Brückeschen Forschung „offener Wege" für den Übergang des Fettes in das Blut in origineller Weise genug. Heidenhain fand, dafs die Cylinderzellen des Darmepithels sich an ihren unteren Enden zu sogenannten Ausläufern verjüngten, und suchte durch Fettfütterung wahrscheinlich zu machen, was direkt nicht nachzuweisen war, dafs diese Ausläufer kontinuierlich in die Ausläufer der Bindegewebszellen des subepithelialen Gewebes übergingen, so dafs auf diese Weise ein System mit selbständiger Wandung versehener Hohlgänge dargestellt würde, welches als präformierter Weg für das Fett zu betrachten sei.

Rindfleisch erkennt die Verbindung des Bindegewebes mit dem Epithel durch Ausläufer der Epithelzellen beim Frosch im Sinne Heidenhains nicht an. Auch Untersuchungen an Säugetieren führen Rindfleisch zu dem Satz, dafs Epithel und Bindesubstanz zwei gesonderte Gewebsarten sind, in Kontiguität, aber nicht in Kontinuität / (Rindfleisch 4686, 1861).

/ Gröfsere Fetttropfen in den Epithelzellen und im Parenchym der Zotten entstehen nach mechanischen Insulten durch Konfluieren äufserst feiner, einzeln nicht wahrnehmbarer Fettpartikelchen, die auf unbekannte Weise, aber nicht etwa auf vorgebahnten Wegen durch das Parenchym bis zum Chylusraum vordringen / (Dönitz 306, 1864).

/ Letzerich deutet die Becherzellen als Resorptionsorgane (Fische, Frosch, Blindschleiche, Katze, Hund). Er findet, dafs die physiologische Fettresorption im Darmkanal einzig und allein durch die zwischen den Cylinderzellen beginnenden, nach dem Lumen zu offenen Resorptionsorgane vermittelt wird. Durch die Cylinderzellen geht niemals Fett in die Säftemasse des Körpers über. Es finden sich überhaupt

nur dann Fettmolekel in den Zellen, wenn abnorme, unnatürlich grofse Fettmassen verfüttert worden sind, wobei die Zellen in einen pathologischen Zustand übergeführt werden.

Die physikalischen Kräfte, die bei der Resorption thätig sind, sind Kapillarattraktion und Muskelkraft. Es stellt nach Letzerich jede Zotte eine vielwurzelige Saugpumpe dar / (Letzerich 3447, 1865 und 308, 1866).

Zahlreiche Forscher nahmen gegen Letzerichs Anschauungen Stellung, und so entstand eine Zeit, in der eine Arbeit, die nicht ein absprechendes Urteil über die Ansichten Letzerichs enthielt, fast unvollständig erschien.

/ Eimer wendet sich gegen die Anschauung von Letzerich, dafs die Becherzellen Resorptionsorgane seien, während durch die Cylinderzellen niemals Fett in die feste Masse übergeht / (Eimer 1809, 1866).

/ Dönitz weist nun nach, dafs die Vakuolen Letzerichs Becherzellen resp. geborstene Zellen sind; das Kanalsystem Letzerichs deutet er als Blutgefäfse / (Dönitz 307, 1866).

/ Letzerich hält seine Theorie gegen Eimer 1809, 1866 aufrecht und unterscheidet seine Resorptionsorgane von den Schleimbechern. Er giebt zu, dafs, wie Eimer angiebt, der Inhalt der Schleimzellen granulös ist und manchmal lebhaft gelblich gefärbt (Frosch). Diese gelbe Farbe kann bis ins Bräunliche übergehen / (Letzerich 3449, 1867).

/ Arnstein wendet sich gegen die Angaben Letzerichs. Arnstein läfst die Epithelzellen Fett resorbieren, und zwar auch die Epithelzellen der Lieberkühnschen Drüsen / (Arnstein 309, 1867).

/ Lipsky pflichtet Letzerichs Deutung, betreffend eigene Resorptionsorgane, nicht bei; es sind diese Organe nur die bekannten Becherzellen / (Lipsky 3523, 1867).

/ Es dürfte keinem Zweifel mehr unterworfen sein, dafs Letzerichs Resorptionsorgane mit den von Donders, Kölliker, Gegenbaur und anderen beobachteten Becherzellen identisch sind, wenn auch Letzerich andere Bilder beschreibt; Fries nimmt gegen Letzerich Stellung / (Fries 2127, 1867).

/ Sachs wendet sich gegen die Angaben von Letzerich. Er erklärt die sogenannten Vakuolen oder Becherzellen für Kunstprodukte, welche durch die Behandlungsmethode entstanden sind. Er behauptet, dafs man an frischen, nicht versilberten Präparaten keine solchen vorfindet. Er weist auch darauf hin, dafs die Cylinderzellen bei Fettfütterung (auch beim saugenden Tiere) mit Fett gefüllt gefunden werden. Er schliefst, dafs das Fett, um in den centralen Chyluskanal der Zotten zu gelangen, durchaus durch die Cylinderzellen hindurchtreten mufs / (Sachs 4871, 1867).

/ Eimer fafst das Hauptergebnis seiner Untersuchungen folgendermafsen zusammen: Das Bindegewebe der ganzen Darmschleimhaut, nicht nur dasjenige der Zotten, sondern auch dasjenige der Submucosa und sogar dasjenige, welches die Muscularis intestini durchsetzt, einschliefslich auch allen und jeden Bindegewebes des Dickdarmes, stellt ein in unmittelbarem Zusammenhang mit dem Epithelium stehendes Kanalsystem der feinsten Art dar, welches die ausschliefslichen Wege der Fettresorption abgiebt oder (Dickdarm) abgeben kann.

Der Übertritt des Fettes aus diesem Kanalsystem findet nicht nur in das sogenannte centrale Chylusgefäfs der Zotten, sondern er findet in alle Lymphgefäfse statt, wo solche vorkommen, sei es in der

eigentlichen Mucosa oder in der Submucosa oder in der Muscularis oder jenseits derselben. Dieser Übertritt wird vermittelt durch die Ausläufer der Bindegewebskörperchen, beim Frosch hauptsächlich der sternförmigen.

Eimer spricht die Behauptung aus und sucht zu beweisen, „dafs die Epithelzellen der Darmschleimhaut beim Frosch und bei den Säugetieren durch Ausläufer mit dem Bindegewebe des Zottenstromas in direkter Verbindung stehen". Diese Verbindung bildet „einen Teil" der Strafse, auf welcher das Fett vom Darmraum aus in die Chylusräume gelangt / (Eimer 1813, 1869).

/ v. Basch hat in Säugetierzotten durch Injektion ein System feiner, miteinander kommunizierender Gänge dargestellt, die in den centralen Zottenraum einmünden. Er hat diese Gänge als die ersten Chyluswege angesprochen (Sitz. d. W. Akad. Bd. 51).

Durch den von Fles gelieferten Nachweis von Fett innerhalb der Balken des Zottenparenchyms sind die Angaben v. Baschs bekräftigt und durch die Untersuchungen Zawarykins bestätigt worden. Frey und Arnstein erhoben gegen die Richtigkeit von v. Baschs Untersuchungen Einsprache.

Letzerich und Eimer haben die ersten Chyluswege von neuem entdeckt. Ersterer beschreibt dieselben als ein System miteinander kommunizierender Schläuche, die in eigentümlichen Resorptionsorganen ihren Ausgangspunkt haben und in den centralen Zottenraum einmünden. Letzterer verlegt — an eine ältere Theorie anknüpfend — die ersten Chyluswege in die netzförmig miteinander verbundenen, angeblich hohlen Bindegewebskörperchen der Darmschleimhaut.

Kölliker und Dönitz ausgenommen stimmen alle Forscher darin überein, dafs das Fett in präformierten Bahnen die Zotte durchzieht.

Bei Igel, Hund, Katze und Ratte sind die Träger der ersten Chyluswege die Balken des Zottenparenchyms. Die ersten Chyluswege sind intratrabekuläre, nicht, wie His meint, intertrabekuläre. Es geht aus v. Baschs Untersuchungen hervor, dafs das Fett auf Wegen, die innerhalb der Balken des Zottenparenchyms sich befinden, dem centralen Zottenraum zuströmt. Er glaubt, dafs in den Balken präformierte Wege existieren, in denen während des Lebens, wenn die Zotte leer ist, sich flüssige Lymphe bewegt, die aber, wenn die Zotte resorbiert, der Fettleitung dienen / (v. Basch 856, 1870).

/ Bei Affe, Schaf, Katze, Hund, Ratte, Kaninchen findet sich während der Resorption Fett 1) in Linien zwischen und um die Epithelzellen, 2) in der Basalmembran, 3) im Bindegewebsstroma der Zotten, wo es bis in die Lymphgefäfse verfolgt werden kann. Dies zeigt nach der Auffassung Watneys, dafs das Fett durch die Fortsätze des Bindegewebes, welche sich zwischen den Epithelzellen finden, absorbiert wird und dann seinen Weg durch das Bindegewebsstroma in die Lymphgefäfse findet / (Watney 350, 1874).

/ Basch verteidigt sich gegen v. Thanhoffer; er sagt: 1. er habe nicht, wie v. Thanhoffer angiebt, ein präformiertes Lückensystem in den Zotten beschrieben, sondern er habe dieser Möglichkeit auch die weniger stichhaltige Ansicht entgegengestellt, dafs die Balken präformierter Lücken entbehren;

2. in seiner Abhandlung sei nie von einem Kanalsystem, sondern nur von Fettwegen die Rede;

3. seine Methode sei keine so „erschreckende“; es handle sich um relativ grobe Strukturverhältnisse;

4. Frey habe sich nicht gegen die Ergebnisse von Baschs letzter Arbeit ausgesprochen / (Basch 857, 1874).

/ Perewoznikoff kommt durch seine Experimente zur Ansicht, dafs, wie im Darmepithelium, so auch vielleicht im Gewebe der Zotten sich aus Seife und Glycerin Fette bilden / (Perewoznikoff 337, 1876).

/ In der Mucosa geht das Fett durch das Reticulum. Watney bestätigt die Beobachter, welche angeben, dafs die Lieberkühnschen Drüsen absorbieren, doch tritt nach ihm die Absorption dieser Drüsen zurück hinter der der Oberfläche. Watney glaubt, dafs die Absorption nicht nur ein mechanischer Prozefs durch die Muskelwirkung der Zotten ist, sondern er hält es für wahrscheinlicher, dafs das Reticulum aktiven Anteil bei diesem Prozefs nimmt / (Watney 278, 1877).

/ Die Resorption ist eine Leistung des Protoplasmas der (epithelialen und lymphoiden) Zellen; es giebt keine vorgebildeten Wege der Resorption vom Epithel zum centralen Kanale der Zotte / (Kultschitzki 3254, 1882 nach dem Ref. von Mayzel in Schwalbes Jahresbericht Bd. 12).

/ v. Recklinghausen beschrieb auf Grund von Silberinjektionen ein System von Kanälchen, welche sich in die Lymphgefäfse öffnen sollten. Böhm (Virchows Archiv Bd. 47) beschrieb den unmittelbaren Übergang dieser Kanälchen in die Blutgefäfse. Nun wurden die Angaben v. Recklinghausens dahin erweitert, dafs zwischen Blutgefäfs und Lymphgefäfs das Saftkanälchensystem eingeschaltet sei. Damit war man wieder bei der alten Hypothese von den serösen Gefäfsen angelangt. Nur was früher „Vasa serosa“ hiefs, hiefs jetzt Saftkanälchen. Diese Theorie fand viele Anerkennung und erhielt sich bis auf Spinas 5235, 1882 Zeit. Durch Arbeiten aus Strickers Laboratorium, ferner durch die Untersuchungen von Bizzozero, His u. a. wurde dargethan, dafs die Bindegewebskörperchen weder kanalisierte Körper, wie Virchow angab, noch Platten, wie Henle angab, sondern solide, mit Ausläufern versehene Zellen seien, v. Recklinghausens Saftkanälchen dagegen nicht Kanälchen, sondern verzweigte anastomosierende Bindegewebszellen seien / (Spina 5235, 1882).

/ „Es ist unzweifelhaft, dafs ein aus untereinander verbundenen Zellen bestehendes, durch Ausläufer einerseits mit den Epithelzellen, andererseits mit dem centralen Chylusgefäfs in Verbindung stehendes «adenoides» Gewebe als Strafse für die Bewegung der Nährstoffe besonders des Fettes dient.“ Diese Verbindung ist eine feste, beständige von protoplasmatisch weichen Zellen.

Bei höheren Tieren besteht ein zweiter Resorptionsweg durch die in den Maschen gelegenen Lymphzellen.

Eimer teilte schon 1883 (Naturforschervers. Freiburg) mit: Bei saugenden Kätzchen, bei welchen das Bindegewebe der Mucosa des Darmes noch aus nicht festverbundenen, spindelförmigen, nach Art von glatten Muskelelementen gestalteten Zellen besteht, sind diese Zellen nach der Nahrungsaufnahme mit Fett vollgefüllt, so dafs die Annahme sehr nahe liegt, es sei dieses Fett durch amöboide Bewegung jener Zellen aufgenommen worden / (Eimer 1819, 1884).

/ Fortsätze der Epithelien gegen das adenoide Gewebe zu fand Eysoldt nicht.

Das Fett benützt als Resorptionsweg weiterhin die Spalten zwischen den Fasern des adenoiden Gewebes, um nach dem Centralchylusgefäfs zu gelangen. Diese Spalträume enthalten viel Fett nach Unterbindung des abführenden Chylusgefäfses vor dem Tode des Darmstückes.

Die von den Autoren bestrittene Angabe Bruchs, dafs sich Fett in den Blutgefäfsen der Zotte finde, bestätigt Eysoldt / (Eysoldt 334, 1885).

/ Von den Epithelzellen aus werden die Nahrungsstoffe in die Bindegewebsräume der Darmwand eingesaugt, welche wiederum durch peristaltische Kontraktionen mehr oder weniger leer gedrückt werden. Der Inhalt wird auf diese Weise durch die ableitenden Chylusgefäfse hindurch, deren Klappen die Massen am Rückströmen verhindern, in die mesenterialen Lymphdrüsen gepreſst / (Kyrklund 6514, 1886).

/ Mall nimmt vorgebildete oder leicht herstellbare Spalten zwischen den Zellen an, welche der Resorption als Weg dienen sollen.

Nach Basch bewegt sich die in das Zottengewebe eingedrungene Flüssigkeit in geschlossenen, von Wandungen umgebenen Kanälen. Im Gegensatz hiezu spricht sich Recklinghausen dafür aus, dafs die Flüssigkeit sich durch die unregelmäfsig geformten Lücken des Reticulums zwischen den dort beherbergten Zellen einen Weg bahne.

Für jede der beiden Annahmen lassen sich zwar Stützen und Einwände heraussuchen, aber keine von beiden beweisen oder widerlegen. Solange die Röhrenwand nicht dargestellt oder andererseits die Möglichkeit ihrer Anwesenheit nicht widerlegt ist, wird die hier berührte Frage unbeantwortet bleiben / (Mall 3718, 1888).

/ Innerhalb des Zottenparenchyms bewegt sich das Fett, abgesehen von den geringen, durch gefräfsige Leukocyten aufgenommenen Mengen, nur in den pericellulären mit Flüssigkeit erfüllten Räumen, welche durch die Bälkchen des bindegewebigen Stromanetzes unvollkommen gegeneinander begrenzt werden.

Die Fortbewegung des Fetts erfolgt mit dem Flüssigkeitsstrome nach dem Chylusraume hin. Erst bei dem Übertritt in das Chylusgefäfs erfolgt die staubartig feine Verteilung, die noch nicht in der Zotte, wohl aber im Chylus beobachtet wird.

Beim jungen saugenden Kätzchen sollen nach Eimer 1819, 1884 die Zotten kein adenoides Gewebe besitzen, vielmehr aus lauter dicht nebeneinander gelagerten, spindelförmigen, glatten Muskelzellen ähnlichen Zellen bestehen, welche sich zur Zeit der Fettresorption völlig mit Fett anfüllen.

Nach Heidenhain zeigen Zottenpräparate von ganz jungen Kätzchen das adenoide Gewebe mit seinen runden Parenchymzellen ganz ähnlich wie die Zotten erwachsener Tiere.

Veränderungen der Zotten bei der Resorptionsthätigkeit beim Hund (Körnchenzellen). Heidenhain bezeichnet als

Frequenz 1: wenn die Körnchenzellen (eosinophil, fuchsinophil) gegenüber den andern, körnchenleeren Formen in der grofsen Minderzahl sich befinden;

Frequenz 2: wenn sie etwa die Hälfte ausmachen;

Frequenz 3: wenn sie in überwiegender Majorität vorhanden sind.

1. Beim gewöhnlich ernährten Hund findet man im Zottenparenchym Frequenz 2 oder 2—1, in der subglandulären Schicht Frequenz 2 oder 2—3;

2. bei Hungertieren (4—7 Tage Hungerzeit) geringere Ausfüllung des adenoiden Gewebes mit Leukocyten (wie Hofmeister); subglanduläre Schicht Frequenz 1 oder 0—1; in den Zotten fehlen Körnchenzellen so gut wie ganz. Die Dichtigkeit der Körnchen in den Zellen selbst ist eine geringere;

3. bei reichlicher Nahrungszufuhr: massenhafte Ansammlung der Körnchenzellen;

4. überreiche Fleischfütterung: sehr erhebliche Abnahme der Körnchenzellen;

5. nach 2tägigem Hunger 3 Tage hindurch reichliche Zuckernahrung: Zottenfrequenz 2—3, subglanduläre Schicht 2.

Somit stellte sich heraus, dafs die Qualität der Nahrung keinen hervorragenden Einflufs auf das Erscheinen der Körnchenzellen hatte. Das Auftreten der Körnchenzellen ist an einen gewissen Thätigkeitszustand der Schleimhaut geknüpft, welcher durch anhaltend reichliche Ernährung, aber auch durch einfache chemische Reizung hervorgerufen werden kann / (Heidenhain 2588, 1888).

## Eintritt der Flüssigkeit in das Chylusgefäfs der Zotte und Fortbewegung des Chylus im Chylusgefäfs.

Für die ältere Litteratur folge ich hier vielfach den Angaben von Graf Spee 341, 1885.

/ Man setzte früher voraus, dafs sich das Volum der Zotten bei der Verkürzung verringere, bei der Streckung vergröfsere, und hat damals den Zotten die Aufgabe zugeschrieben, bei ihrer Verkürzung den im Chylusgefäfs enthaltenen Speisebrei in tieferliegende Bahnen zu befördern, bei ihrer Streckung aber vermöge ihres negativen Druckes, der sich dabei in ihrem Innern entwickeln sollte, den noch im Darm enthaltenen Speisebrei aufzusaugen.

Alte Litteratur über Darmzottenbewegung: Lacauchie 6650, 1843 bemerkte, dafs bei Untersuchung des Tieres sofort nach dem Tode die Zotten kürzer, breiter, in der Mitte regelmäfsiger gestreift, oberflächlich querrunzlig erschienen.

Gruby und Delafond 406, 1843 überzeugten sich von der Bewegung der Zotten während des Lebens.

Henle 2627, 1867 fand stäbchenförmige Kerne in den Zotten, die er jedoch als Endothelien deutete.

Ihre wahre Bedeutung als Kerne glatter Muskelfasern erkannte erst Brücke 340, 1851 (siehe Kapitel Falten und Zotten).

Bewegung der Darmzotte. Bei Kaninchen und Meerschweinchen erfolgt die Erweiterung des Chylusgefäfses:

1. wenn die flachen Wände (siehe Zottenform) auseinanderrücken. und der Querschnitt aus einer flachen in eine breitere Ellipsenform übergeht;

2. wenn sich die Zotte ein wenig verkürzt, wobei sie in der Mitte oft bauchig aufgetrieben erscheint und auf dem Längsschnitt mehr der Eiform sich nähert.

Die Muskeln lassen jedoch nur eine Verkürzung der Zotte erklären.

Heller 2612, 1872 wies zuerst darauf hin, dafs der Blutdruck von Einfluſs auf die Streckung der zusammengefalteten Zotte sein müsse.

Weitergehend sprach dann Brücke seine Meinung dahin aus, dafs gleichzeitig bei der Streckung die Zotte sich erweitere, dabei besonders im Chylusgefäfs derselben ein negativer Druck entstehe, demzufolge dieses sich mit Chylus aus dem Darme fülle, indem der Rückstrom aus tiefer liegenden Chylusbahnen ins Chylusgefäfs der Zotte durch Klappen verhindert sei. Demgegenüber sollte durch Kontraktion der Zottenmuskeln der Inhalt des letzteren in abführende Bahnen entleert werden (Brücke 8211, 1852). Leider fehlt eine eingehende thatsächliche Begründung dieser Ansicht, die sich allmählich in vielen Lehrbüchern Eingang verschafft hat.

Streckung der Zotte nach Graf Spee: Die Kräfte, welche dieselbe bewirken, liegen zum Teil in der Zotte selbst; sie sind gebunden an die Gefäfse und das Epithel der Zotte und sind in ihrer Wirkung elastischen Kräften vergleichbar. Der wichtigste Faktor für die Streckung der Zotten aber liegt gar nicht in der Zotte selbst, sondern in der Wirkung der peristaltischen Kontraktion der Darmmuskulatur.

Die Gestalt der Epithelzellen wechselt je nach dem Kontraktionszustand der Zotte (Katze und Hund; ähnliche Verhältnisse ergaben sich für die Zotten der Nager).

Graf Spee sieht es nicht mehr als ein notwendiges Postulat an, dafs die Kräfte, welche die Extension der Zotte herbeiführen, in der Zotte selbst gelegen seien. Er sagt: „Es läfst sich ganz unzweifelhaft beweisen, dafs jede peristaltische Kontraktion auf kontrahierte Zotten eine energische Streckwirkung ausübt. Schon die Thatsache, dafs die Zotten auf der Darmschleimhaut fast überall so dicht beisammenstehen, dafs kaum ein Zwischenraum zwischen ihnen bestehen bleibt, hätte darauf hindeuten müssen, dafs, wenn das Darmrohr sich verengt, die Zotten sich gegenseitig seitlich komprimieren würden. Dafs dies der Fall ist, und die Zotte dabei gestreckt wird, vermochte Graf Spee dadurch sicherzustellen, dafs er das Darmrohr in verschiedenen Stadien der Verengerung fixierte und die Länge der Zotten von der vorhandenen Verengerung des Darmrohres in regelmäfsiger Abhängigkeit fand."

Es besteht ein Antagonismus zwischen Darmmuskulatur und Zottenmuskeln.

Neben den Anzeichen der Verkürzung der Zotte findet sich ein weites Chylusgefäfs, neben den Anzeichen der Extension ein sehr enges Chylusgefäfs.

Weitere Untersuchungen ergaben, dafs die Zotten des Hundes während der Kontraktion ihrer Muskeln ein Maximum ihres Volums durchlaufen, und dieses Maximum würde bei mittlerem Kontraktionszustande erreicht sein. Dasselbe ergiebt sich für das Chylusgefäfs der Zotte in noch viel ausgesprochenerem Grade als für die Zotte als Ganzes. Doch besitzt das Chylusgefäfs in maximal kontrahierten Zotten nach angestellten Berechnungen gröfseren Kubikinhalt als in maximal extendierten.

Weiter berechnet Graf Spee, dafs das Chylusgefäfs während der Kontraktion relativ zum Volum der Zotte an Kubikinhalt zunimmt. Daraus würde weiter folgen, dafs das Chylusgefäfs während der Kon-

traktion der Zotte aus dem Gewebe der letzteren Resorptionsmasse aufnehmen mufs / (Spee 341, 1885).

/ Auch Kyrklund weist besonders auf die grofse Bedeutung der peristaltischen Darmbewegungen für die Aufnahme der Nahrungsstoffe hin / (Kyrklund 6514, 1886).

/ Heidenhain berechnet aus der beobachteten Abflufsgeschwindigkeit im Ductus thoracicus, dafs die Flüssigkeit die Wand des Chylusgefäfses mit einer mittleren Sekundengeschwindigkeit von einem Zehntausendstel Millimeter durchsetzen mufs.

Den Mechanismus der Kontraktion der Zotte schildert Heidenhain folgendermafsen: Die der Zottenachse parallel verlaufenden Muskelbündel setzen sich durch Bindegewebsfäden mit kegelförmig verbreiterten Enden an der Zottenspitze an, indem diese Enden zu Bestandteilen der subepithelialen Grenzschicht werden. Sie stehen auf diese Weise mit dem gröfsten Teile der Spitzenfläche der Zotte in Verbindung, so dafs sie bei ihrer Verkürzung auf letztere nicht an einzelnen Punkten, sondern in weiter Ausbreitung einen Zug ausüben. Dadurch wird die Kuppe der Zotte sehr gleichmäfsig herabgezogen. Sobald die Verkürzung einen mäfsigen Grad erreicht hat, spannen sich, wie Spee schon hervorgehoben, senkrecht zur Zottenachse Bindegewebsfäden an, die sich teils an die Wand des Chylusgefäfses, teils an die subepitheliale Grenzschicht der Zotte, teils aber auch, was Spee übersehen hat, an die Oberfläche der Muskelbündel mit dreieckigen Verbreiterungen inserieren. Der letztere Umstand scheint von Wichtigkeit, denn indem die kontraktilen Bündel bei ihrer fortschreitenden Verkürzung das Zottenparenchym unter immer höheren Druck setzen, würden sie selbst nach der Seite des geringsten Widerstandes, nach welcher eine Flüssigkeitsströmung stattfinden mufs, d. h. nach innen, verlagert werden können, wenn sie nicht durch die von allen Seiten an ihrer Oberfläche herantretenden, elastischen Haltebänder in ihrer Richtung festgestellt würden. Ein Teil jener Fäden tritt an den Mantel des Chylusraumes auf der Innen-, an die Grenzschicht der Zotte auf der Aufsenseite. Bei ihrer elastischen Spannung suchen sie jene beiden Ansatzflächen einander zu nähern. Da aber die Epithelschicht in der Richtung des Zottenumfanges durch die Vergröfserung desselben gedehnt wird, leistet sie dem Zuge der gespannten Bindegewebsfäden gröfsern Widerstand als die nachgiebige Endothelwand des Chylusgefäfses, so dafs es zu einer Erweiterung des letzteren kommen mufs. Die auf diese Weise hergestellte Druckdifferenz zwischen der Flüssigkeit in den Pericellularräumen des Zottenparenchyms und in den Chylusgefäfsen wird den Übertritt der ersteren in das letztere begünstigen.

Die Wiederverlängerung der Zotte erfolgt durch: 1. Wiederanfüllung des peripherischen Kapillarnetzes (Brücke); 2. die Elastizität des in der Richtung des Zottenumfanges gedehnten und in der Richtung der Längsachse komprimierten Epithels (Spee); 3. die Elasticität der senkrecht gegen die Zottenachse gespannten und gedehnten Gerüstfäden / (Heidenhain 2588, 1888).

/ Für die Fortbewegung des Chylus vom Chylusgefäfs aus hebt Ranvier folgende Momente hervor: Die Lymphgefäfse der Zotten sind Lymphkapillaren, d. h. einfache Endothelröhren. Die Lymphgefäfse des Mesenteriums dagegen haben eine Tunica muscularis und besitzen Klappen. Von um so höherer Bedeutung sind daher die Muskelemente

der Zotte, welche bei der Kontraktion den Inhalt des Chylusgefäfses in das Lymphgefäfsnetz der Mucosa und weiter treiben / (Ranvier 8261, 1896).

### Anteilnahme der Wanderzellen bei der Resorption, insbesondere der Fettresorption.

Die Bilder, welche später für eine solche Thätigkeit der Wanderzellen in Anspruch genommen wurden, sah zweifellos schon Weber im Jahre 1847.

/ Derselbe nimmt an, dafs nicht nur die Darmzotten die Verrichtung haben, Chylus einzusaugen, sondern dafs diese Funktion auch dem Teile der Schleimhaut zukommt, welcher in den Zwischenräumen zwischen den Darmzotten liegt; dagegen scheinen die Lieberkühnschen Drüsen keine Organe für die Aufsaugung des Chylus zu sein.

Die Cylinderepithelien erleiden bei dem Geschäfte der Einsaugung Veränderungen in ihrer Gestalt und Farbe; sie schwellen dann bei Kaninchen und Fröschen an, enthalten Chyluskügelchen. Das Epithelium beim Menschen besitzt auf seiner von der Höhle des Darmes abgekehrten Seite eine zweite Lage von Zellen, die nicht kegelförmig, cylindrisch oder prismatisch, sondern rund sind und das Merkwürdige haben, dafs sich manche mit einer undurchsichtigen, weifsen, manche mit einer durchsichtigen, ölartigen Flüssigkeit füllen, so dafs also verschiedene Zellen die Fähigkeit zu besitzen scheinen, Flüssigkeit von verschiedener Qualität einzusaugen.

„Aber nicht nur in der Oberhaut, sondern auch in dem mit Gefäfsen versehenen Teile der Zotten kommen Zellen vor, welche sich mit eingesogenen Flüssigkeiten füllen, und zwar gleichfalls von doppelter Art, indem manche dieser runden Zellen eine undurchsichtige weifse, manche eine durchsichtige, dem Öle gleichende Flüssigkeit enthalten. In einem Falle, wo die an den Wänden der Gedärme liegenden, mit Chylus erfüllten Gefäfse variköse Erweiterungen hatten, waren auch die in den gefäfsreichen Spitzen der Zotten liegenden Zellen sehr ausgedehnt, und es lag in der Regel eine mit undurchsichtiger, weifser Flüssigkeit erfüllte sehr grofse Zelle dicht neben einer zweiten, ebenso grofsen, welche eine durchsichtige, ölartige Flüssigkeit enthielt“ / (Weber 5818, 1847).

/ Auch Arnstein 309, 1867 sah Fett in den Lymphkörperchen der Zotte sowohl im Parenchym als in der Epithelschicht / (Heidenhain 2588, 1888).

Dann folgen mit bestimmterer Deutung die Angaben Schäfers (Schäfer-Quain, Anatomy Bd. II. S. 363, 1876 und Schäfer, Practical Histology, London 1877, S. 194.)

/ Hofmeister 356, 1881 kommt zum Resultat: Die Resorption des Peptons im Darm ist kein einfacher mechanischer Diffusions- oder Filtrationsvorgang; dieselbe ist vielmehr eine Funktion bestimmter lebender Zellen, der farblosen Blutkörperchen. Im lymphoiden Gewebe wird das Pepton von den Lymphzellen festgehalten. Es würden die farblosen Blutkörperchen bei der Ernährung des Organismus aus Eiweifs eine ähnliche Rolle spielen, wie die roten bei der Atmung. „Wie letztere als Träger des Sauerstoffs fungieren, so fungieren jene als Träger der Peptone, die sie, ohne ihre charakteristischen Eigenschaften zu verwischen, toxisch indifferent machen und sie vor dem

Übertritt in den Harn bewahren / (Hofmeister 356, 1881, cit. nach Eimer 1819, 1884).

/ Zawarykin fand, dafs die Kräfte, welche die Fette aus dem Darmlumen fangen und dieselben weiter befördern, in den Lymphzellen der adenoiden Substanz der Darmzotten gegeben sind. Er findet im Epithel und unter demselben überall in der Zotte fetthaltige Leukocyten. Er glaubt, dafs die fetthaltigen Lymphzellen der adenoiden Substanz aus dem Epithel zurückgekehrt sind: Die fettfreien Lymphzellen strömen nach dem Epithel zu, um sich dort mit Fett zu versorgen; ein anderer Strom geht vom Epithel nach dem Zottenparenchym, um gefangenes Fett weiter zu befördern. Die Beförderung der fetthaltigen Lymphzellen geschieht auf zwei Wegen — entweder durch Zottenräume und Balkenräume oder auch entlang dem adenoiden Gewebe der Zotten und Balken; auf beiderlei Wegen gelangen die Körperchen in die netzförmigen Chyluskanäle. Epithel: Die Basalsäume der Cylinderepithelien berühren sich nicht, sondern zwischen ihnen bleibt ein leerer Raum in Form eines eingezogenen, mit der Basis zum Darmlumen gerichteten Dreiecks, wohin die Fettmoleküle sich einsenken mögen, und wo sie wirklich fast immer gefunden werden. Diese Stellen scheinen Zawarykin die Ausgangspunkte für die Fettresorption zu sein. Man sieht oft die Fortsätze der Lymphzellen bis zu diesem Punkte hinaufsteigen. Zawarykin giebt Abbildungen über fettgefüllte Leukocyten im und unter dem Epithel beim Kaninchen und Hund, die ich nicht wiedergebe, da Ähnliches die von mir kopierten Heidenhainschen Bilder zeigen / (Zawarykin 6005, 1883).

/ Schäfer wahrt seine Priorität (siehe oben 1876 und 1877) gegen Zawarykin 6005, 1883, betreffend das Übertragen von Fettpartikelchen aus dem Darminhalt in das Centralchylusgefäfs durch die Mitwirkung der Lymphkörperchen. Nun fand Schäfer inzwischen: Die Lymphkörperchen der Darmschleimhaut sind wichtig nicht nur in der Fettresorption, sondern auch in den allgemeinen Assimilations- und Resorptionsvorgängen.

Ferner: Die Epithelzellen der Zotten spielen keine so passive Rolle, wie Zawarykin meint; denn in einem gewissen Stadium sind diese Zellen von Fettpartikeln ganz vollgepfropft, wie dies in der That von Virchow, Kölliker und vielen anderen schon vor langer Zeit beschrieben worden ist / (Schäfer 4923, 1884).

/ Das Eintreten von Fettteilchen in die lymphoiden Zellen bezeichnet Wiemer als ein mehr zufälliges und für den Akt der Fettresorption unwesentliches Moment / (Wiemer 5896, 1884).

/ Preusse beschreibt Beobachtungen am Dünndarm des Pferdes, welche nach seiner Ansicht die von Zawarykin an anderen Tieren angestellten Versuche und dessen Schlufsfolgerungen bestätigen. Preusse meint, dafs die lymphoiden Körperchen unter normalen Verhältnissen die Resorption der Fette allein bewirken, und zwar, dafs die Aufnahme der Fette so geschieht, dafs die Lymphzellen vermöge ihrer amöboiden Bewegungsfähigkeit durch die interepithelialen Räume hindurch sich bis an den Basalsaum hinanbewegen und hier mit dem im Darmlumen befindlichen Fette in Berührung kommen. Nachdem sie davon eine gewisse Quantität aufgenommen haben, kehren sie auf demselben Wege wieder in die Lymphbahnen der Darmschleimhaut zurück / (Preusse 4417, 1885).

/ Zawarykin betont Schäfer gegenüber, daſs er darin von ihm differiere, daſs die Cylinderzellen des Darmepithels bei der Fettresorption keine Rolle spielen, daſs es die Lymphzellen sind, welche die Lymphmoleküle aus dem Darmlumen ergreifen und folglich die Fett resorbierenden Organe sind. Schäfers Angabe übersetzt Zawarykin so: „Wir schlieſsen daraus, daſs der Fettstoff aus der Darmhöhle zuerst von Cylinderepithelzellen aufgenommen, daſs derselbe von diesen auf irgend welche Weise den amöboiden Lymphzellen übergeben wird, und daſs diese letzteren denselben in das centrale Chylusgefäſs führen und ausladen."

Ferner wendet sich Zawarykin gegen Wiemers Untersuchungsmethode und Wiemers Beurtheilung der Litteratur / (Zawarykin 335, 1885).

Vor allem zeigt Zawarykin jetzt das Bestreben, seine Ansicht gegenüber der von Schäfer als etwas Neues erscheinen zu lassen. Das Neue aber (die Nichtbeteiligung des Epithels bei der Fettresorption) erscheint kein Fortschritt.

/ Schäfer 4924, 1885 bringt über seine früher schon vertretene Theorie der aktiven Teilnahme der Leukocyten bei der Resorption speciell der Fettresorption, weitere Untersuchungen. Er betrachtet besonders das Verhalten des Epithels und der Mucosa bei der Resorption. Er findet beim Frosch eine Vermehrung der amöboiden Zellen im Epithel während der Absorption. Als Resultat seiner Untersuchung findet er, daſs die Lymphkörperchen während der Absorption von der Mucosa in das centrale Chylusgefäſs wandern und daſs sie hier zum gröſsten Teil in dem darin enthaltenen Chylus aufgelöst werden. „The lymphcorpuscles as carriers of other alimentary substances." Sie transportieren jedoch nicht nur Fett, sondern Nahrungsmittel aller Art.

Die Entstehung der Leukocyten aus vorher bestehenden ähnlichen Zellen hält Schäfer für wahrscheinlicher als ihre Abstammung vom Epithel oder durch Auswanderung aus den Blutgefäſsen, wenn auch letztere nicht ganz widerlegt werden kann / (Schäfer 4924, 1885).

/ Schäfer sagt, daſs Zawarykin in der Streitfrage über Priorität von der Entdeckung der Mitwirkung von amöboiden Zellen in der Beförderung von Fettresorption in der Hauptsache bereits nachgegeben habe. Er weist noch darauf hin, daſs Quains Anatomy als Mittel zur Veröffentlichung von originellen Beobachtungen keiner Zeitschrift in der Welt nachstehe (gegen Zawarykin) / (Schäfer 4925, 1885).

/ Schäfer hat die Resorption bei Säugetieren und beim Frosch untersucht; er läſst besonders bei der Fettresorption, jedoch auch bei der Resorption anderer Stoffe die Leukocyten thätig sein. Letztere nehmen die Stoffe entweder von den Epithelzellen oder direkt von der Darmoberfläche aus auf (Schäfer vertritt hier beide Möglichkeiten), führen sie weg in die Chylusgefäſse, und dort lösen sich die Leukocyten auf. Der Ersatz der Leukocyten findet durch Teilung derselben statt. Es ist noch hervorzuheben, daſs Schäfer hier als besonders thätig bei der Resorption aus dem Darm das Epithel bezeichnet. Die frisch gebildeten Leukocyten haben anfangs wenig Protoplasma. Sie nehmen dann während der Resorption Nährmaterial entweder aus dem Darm oder aus dem Cylinderepithel auf, assimilieren dasselbe und stapeln es zum Teil auf und wachsen dabei enorm, dann wandern sie weg.

In seiner Ansicht, dafs die Leukocyten sich im Chylusgefäfse auflösen, wird Schäfer dadurch bestärkt, dafs er weiter unten in den Zotten weniger Leukocyten sieht, als am blinden Ende / (Schäfer 4926, 1885).

Schäfers Theorie krankt hauptsächlich daran, dafs er den Schwerpunkt der Leukocytenthätigkeit in der Fortschaffung (Transport) der Stoffe sucht, während nach meiner Ansicht derselbe in der Umwandlung der Stoffe liegt, und das Wegwandern, soweit dasselbe überhaupt vorkommt, nur nebensächlich ist.

/ Hofmeister findet am Hunde, dafs die Resorption und Assimilation des im Darm gebildeten Peptons nicht nach einem einfachen Schema erfolgt. Ein Teil wird bereits in der Darmschleimhaut verändert und in assimilierter Form den Geweben zugeführt. Der andere Teil gelangt unverändert ins Blut und verläfst es erst beim Durchtritte desselben durch die Gewebe. Das verdaute Eiweifs kommt sonach bei der Ernährung unter zwei Formen zur Verwendung, als assimiliertes und als unverändertes Pepton. In welchem Sinne und Mafse dieser Erscheinung Bedeutung zukommt, war damals einer befriedigenden Erörterung unzugänglich. Soviel steht fest, dafs die Zufuhr des assimilierten Peptons zu den Geweben eine Form von cellularem Transport darstellt, während es betreffs des unveränderten Peptons vorläufig fraglich bleibt, ob sein Transport im Blute cellulär oder extracellulär erfolgt. Bevor Hofmeister an die Beantwortung dieser Frage geht, mufs er erst die Rolle beleuchten, welche die Lymphzellen des Blutes und des adenoiden Gewebes in der Darmschleimhaut bei der Bindung und Assimilation des Peptons spielen / (Hofmeister 355, 1885).

/ Als erstes wesentliches Ergebnis dieser hauptsächlich am Katzen- und Hundedarm ausgeführten Untersuchung stellte sich heraus, dafs von den beiden bei der Assimilation des Peptons in Frage stehenden Elementen — Epithelien und Lymphzellen — den anatomischen Verhältnissen zufolge die Lymphzellen zum mindesten mit gleichem, wenn nicht mit besserem Rechte als Assimilationsorgane angesehen werden können, wie die Epithelien. Ferner ergab sich, dafs das adenoide Gewebe in Bezug auf Zahl und Vermehrung seiner zelligen Elemente funktionellen Veränderungen unterworfen ist, welche auf eine direkte Beteiligung desselben am Assimilationsprozefs hinweisen. Diese Veränderungen läfst Hofmeister, da sie eine einheitliche Darstellung erheischen, bei der vorliegenden Mitteilung absichtlich aus dem Spiel.

Hofmeisters Untersuchungen ergeben:

1. Jene Teile des Darmtraktes, welchen vorzugsweise die Aufgabe der Resorption zufällt, sind durch besonders reiche Entwicklung des Lymphgewebes ausgezeichnet. Hofmeister meint, dafs auch die Drüsen des Dünndarms an der Nährstoffaufnahme teilnehmen können, unter Heranziehen der Beobachtungen Kloses, Arnsteins, Eimers, Watneys.

2. Stellen, die eine besondere Bedeutung für die Resorption besitzen (vor oder über den im Darm vorhandenen Sphinkteren), zeigen eine besonders reichliche Lymphgewebsentwicklung und sind vorwiegend Sitz der Nodulibildung.

3. Das Fehlen der Becherzellen dort, wo das Epithel unmittelbar an Noduligewebe stöfst.

Die drei angeführten Momente dürften nach Hofmeister genügen, den oben gethanen Ausspruch zu rechtfertigen, dafs die Lymphzellen in der Darmschleimhaut in solcher Zahl und solcher Anordnung vorhanden sind, dafs eine Aufnahme und Assimilation von Nährstoffen durch dieselben im gröfsten Umfange möglich und im Hinblick auf die gegebenen anatomischen Einrichtungen sogar wahrscheinlich ist. Demgemäfs entsprechen die Lymphzellen der einen Anforderung, welche an sie als assimilierende Formelemente der Darmschleimhaut gestellt werden mufs, ebenso gut wie die neben ihnen überhaupt noch einzig in Betracht kommenden Epithelzellen.

In Betreff der zweiten zu stellenden Anforderung, dafs die assimilierenden Elemente die Möglichkeit bieten, die aufgenommenen Nährstoffe den übrigen Geweben zukommen zu lassen, sind die freibeweglichen Lymhpzellen, wie ohne weiteres einleuchtet, den festsitzenden Epithelien gegenüber weit im Vorteil / (Hofmeister 311, 1886).

/ Epithelien des Katzendarmes: Ein Einfluſs der Ernährung auf die Zahl der Epithelien des Darmes ist, wenn man von vorgeschrittener Inanition absieht, nicht erkennbar, während er sich in der Zahl der Leukocyten deutlich nachweisen läfst. Wie schon früher mitgeteilt, ist bei verdauenden Tieren das adenoide Gewebe reicher an Leukocyten als bei Hungertieren. Dieser Ausspruch ist nun dahin zu erweitern, dafs der Zellenreichtum des adenoiden Gewebes nicht blofs von dem augenblicklichen Stand der Verdaungsthätigkeit abhängt, sondern auch von dem allgemeinen Ernährungszustand oder, anders ausgedrückt, nicht blofs von der Nahrungsaufnahme des letzten Tages, sondern auch von jener der vorhergehenden Tage und Wochen; solchen Unterschied zeigt am deutlichsten der Magen und der obere Teil des Dünndarms.

Bei verdauenden Tieren (Katzendünndarm) sind die Zotten breiter, die Lieberkühnschen Drüsen durch dichte Zellenanhäufung auseinandergedrängt, die unterhalb der Zottenbasis gelegenen Räume dicht mit Leukocyten gefüllt. Bei hungernden Tieren sind die Zotten kürzer, schmäler und zellenärmer. Peyersche Noduli sind beim Hungertiere in die Submucosa zurückgesunken. Der zellige Noduliinhalt ist beträchtlich vermindert, die Knötchen sind schmal **(siehe Tafel IV, Fig. 18 und 19)**. Heidenhain und Ebstein fanden schon, dafs die Magenschleimhaut beim verdauenden Hund im Durchschnitt reichlicher von Leukocyten durchsetzt ist, als beim hungernden.

Herkunft der Leukocyten im Katzendarm. Sie stammen nicht aus den Blutgefäfsen, vielmehr findet eine autochthone Bildung der Lymphzellen statt. Anzahl der Mitosen überraschend grofs **(siehe Tafel IV, Fig. 17)**. Auch Hofmeister ist die Existenz eines eigenen Keimcentrums (welches auch Flemming nicht annimmt) zweifelhaft geblieben. Mitosen finden sich nicht nur in den Knötchen der Peyerschen Noduli, sondern ebenso regelmäfsig in den einzelnen Noduli der Magen- und Dünndarmschleimhaut, wenn auch in minder reicher Entwicklung. Keimcentren fehlen auch hier. Eine extranoduläre Lymphzellenbildung findet in der Darmschleimhaut in gröfserem Mafse statt. Das ausgebreitete adenoide Gewebe der Darmschleimhaut stellt eine Bildungsstelle der Lymphzellen dar, wie sie in gleicher Ausdehnung sonst nirgends im Körper angetroffen wird.

Extranoduläre Mitosen im Dünndarm der Katze besonders häufig in den Zotten, etwas seltener überall im adenoiden Gewebe.

Im adenoiden Gewebe des Dünndarms vom Hund finden sich extranoduläre Mitosen besonders häufig in den Zotten. Das Schleimhautgewebe des Darms der Katze mit Einschluſs seiner Nodulibildungen ist eine Stätte, „an der die Umformung gelöster Nährstoffe zu Lymphzellen erfolgt“. Was hier unbenutzt geblieben ist, gelangt in die mesenterialen Lymphdrüsen, wo ebenfalls reichliche Zellvermehrung stattfindet (Flemming). Die Neubildung der Lymphzellen wird jedoch nicht ganz unmittelbar von der Ernährung beeinfluſst, da selbst bei einer Katze, welche 17 Tage gehungert hatte, noch Mitosen aufgefunden wurden / (Hofmeister 2786, 1887).

/ Nach Schäfers (ältere und neuere Arbeiten 1876 bis 1885) Ansicht sind es die Cylinderepithelzellen, welche die Organe der Fettresorption vorstellen, und die Leukocyten führen von den Cylinderzellen das Fett in das centrale Chylusgefäſs.

Zawarykin dagegen bezeichnete früher, z. B. 1883, als neue, bis dahin unbekannte Fettresorptionsorgane die Leukocyten, welche nach ihm das Fett direkt aus dem Darmlumen aufnehmen.

Der Unterschied zwischen den Ansichten der beiden Forscher ist also, daſs das Fett nach Schäfer erst durch die Epithelzellen, nach Zawarykin dagegen nicht durch die Epithelzellen geht. 1884 läſst jedoch auch Schäfer Fälle zu, in denen das Fett aus dem Darmlumen direkt von den Leukocyten aufgenommen wird / (Zawarykin 6004, 1887).

/ Den Wanderzellen die ganze Arbeit der Fettresorption aufzuladen, scheint Paneth unmöglich / (Paneth 4202, 1888).

/ Heidenhain erklärt die Aufnahme von Fett durch Leukocyten mit anderen Forschern (z. B. Wiemer 5896, 1884) für einen bezüglich der Resorption des Fettes durchaus nebensächlichen Vorgang.

1. Bei neugeborenen Hunden, die gesogen haben und in voller Fettresorption begriffen sind, ist die Anwesenheit von Leukocyten im Epithel ein sehr seltener Befund. „Im Gegensatz dazu wimmelt das Epithel oft von denselben bei anhaltendem Hunger.“

2. Leukocyten mit durch Osmiumsäure geschwärzten Körnchen finden sich oft in den Lieberkühnschen Drüsen.

3. Nicht alles ist Fett, was in Osmiumsäure dunkelt.

Heidenhain nimmt an, daſs die roten (Fuchsin S) und schwarzen Körnchen (Osmiumsäure) identisch seien.

1. Schwarze und rote Körnchen gleichen sich in Bezug auf Zahl, Anordnung in der Zelle u. s. f. auf das vollständigste.

2. Häufigkeit des Vorkommens beider Zellen geht Hand in Hand.

3. Heidenhain konnte schwarze Körnchen, indem er sie (Schnitte) einige Tage in Müllersche Flüssigkeit stellt (bei 35° C.), dann mit Wasser auswäscht und dann mit dem Ehrlich-Biondischen Dreifarbgemisch nachfärbt, röten.

Nun sind aber jene Körnchen in Äther, Xylol u. s. f. unlöslich. Somit ist es sicher, daſs die von Zawarykin beobachteten Körnchen in Osmiumsäurepräparaten nicht Fett sind. Das Vorkommen von Fetttröpfchen in Leukocyten bestreitet Heidenhain keineswegs, aber ihre Zahl ist gering. (Die Besprechung von Hofmeisters Theorie durch R. Heidenhain siehe oben Seite 501 f.) / (Heidenhain 2588, 1888).

/ Die bindegewebigen Zellen und die Leukocyten haben keinen aktiven Anteil an der Fettresorption. Die Leukocyten nehmen in gleicher Weise wie andere körnige Substanzen auch häufig Fett auf, spielen aber bei der Resorption durchaus nicht die ihnen von

Zawarykin vindizierte Rolle / (Czaplinski und Rosner 1544, 1888, nach dem Referat in Schwalbes Jahresbericht).

/ Schaffer glaubt nach den Mitteilungen Grünhagens die Beteiligung der Leukocyten an der Fettresorption, ausschliefsen zu dürfen und meint, dafs die Fetttröpfchen, die von Eimer 1813, 1869 und Zawarykin 6005, 1883 und 335, 1885 in Wanderzellen beschrieben wurden, eosinophile Granula seien / (Schaffer 4934, 1891).

### Beteiligung der Blutgefäfse bei der Resorption.

/ Das Fett wird von den Chylusgefäfsen, alles andere aber von den Blutgefäfsen aufgenommen und abgeführt (Ludwig, Schmidt-Mühlheim, v. Mering, Zawilski u. a.) / (Ellenberger 7456, 1890).

Beteiligung der Blutgefäfse an der Fettresorption: / Nach Treviranus sollen die Venen vorzüglich das Fett aufnehmen und in Blut verwandeln / (Treviranus 5606, 1814).

/ v. Thanhoffer behauptet: „Der Weg des Fettes steht, wie schon die Physiologie gefordert und Eimer behauptet hat, mit den Blutkapillaren in direkter Kommunikation“ / (v. Thanhoffer 5496, 1876).

/ Dafs die Hauptmasse des Fettes in den Chylus übergeht, ist wohl niemals angezweifelt worden. Ob aber vielleicht ein Teil desselben in die Blutkapillaren übertritt, ist eine bis heute streitige Frage. Heidenhain hat in den Zottenkapillaren nie mit Evidenz Fett angetroffen.

Bornstein (Diss. Breslau 1887) fand, dafs das Carotidenblut beim Hund mehr Fett enthält, als das Blut der Vena portae.

Bruch 360, 1853 behauptete, die Blutkapillaren an der Zottenperipherie zum Teil mit Chylus erfüllt gesehen zu haben. Doch mufs nach der Beschreibung seines mikroskopischen Bildes eine Täuschung vorgelegen haben. Eysoldt 334, 1885 schlofs sich auf Grund von Osmiumsäurepräparaten Bruch an. Heidenhain thut dar, dafs Eysoldts Präparate mit Osmiumsäure überladen und daher nicht beweisend für Anwesenheit von Fett seien.

Gegen eine direkte Fettaufnahme durch das Blut spricht folgender Versuch von Zawilsky 357, 1876. Zawilsky bestimmte den Fettgehalt des Blutes bei einem Hunde, bei welchem $18^1/_2$ Stunden nach einer fettreichen Nahrung der Ductus thoracicus behufs Gewinnung des Chylus eröffnet war, so dafs dem Blute das Chylusfett entzogen wurde. Die Blutprobe wurde $21^3/_4$ Stunden nach der Fütterung entnommen. Der Fettreichtum des während dieses Zeitraumes von $3^1/_4$ Stunden aufgefangenen Chylus (100 ccm) war so grofs, dafs in dem Darme noch lebhafte Fettresorption stattfinden mufste. Trotzdem betrug der Gehalt des Blutes nach Ausschlufs des Chylus nur 0,05 %, eine Ziffer, welche nicht für einen unmittelbaren Übergang des Darmfettes in das Blut spricht / (Heidenhain 2588, 1888).

Beteiligung der Blutgefäfse an der Resorption anderer Stoffe (nicht Fett). / Dafs die Resorption nicht nur dem Lymphweg, sondern auch den Gefäfsen folgt, fand Magendie, indem er eine Darmschlinge nur durch eine Arterie und eine Vene in Verbindung mit dem Körper liefs und dann die Wirkung in die Darmschlinge injizierten Giftes beobachtete / (Magendie 3680, 1821).

/ Schmidt-Mühlheim kommt zum Resultat: dafs nach völliger Absperrung des Chylus von der Blutbahn beim Hunde die Verdauung

und die Aufsaugung der Eiweifskörper, sowie deren Umwandlung in Harnstoff in demselben Umfange wie bei offenen Chyluswegen stattfindet / (Schmidt-Mühlheim 361, 1877).

/ Heidenhain 2588, 1888 fand, dafs die Blutgefäfse die bei weitem gröfste Quantität des resorbierten Wassers aufnehmen. Bei kräftigen Tieren übertraf im physiologischen Experiment die Abfuhr des Wassers durch die Blutgefäfse diejenige durch die Chylusgefäfse um das 7,9- bis 11,6fache. Das Wasser des Chylus stammt aus der im Darm fortwährend gebildeten Lymphe, zu welcher nur bei sehr energischer Wasserresorption ein Flüssigkeitszuschufs aus dem Darmkanal hinzukommt.

Der Umstand, dafs die Blutkapillaren an der Peripherie des Zottenkörpers liegen, scheint für die Wasserresorption durch die Blutgefäfse von besonderer Bedeutung / (Heidenhain 2588, 1888).

Hier möchte ich endlich die merkwürdigen Verhältnisse im Darme von Cobitis fossilis (welche eine neuere Untersuchung brauchen) kurz erwähnen.

/ Ermann findet, dafs die Funktion des Darmkanales die der Kiemen ersetzt, der Vorgang der Darmrespiration aber nicht nur ein interimistischer, sondern ein notwendiger ist; die innere Darmfläche mufs die sekundäre Funktion einer Lunge nebenbei verrichten. Ermann begründet dies durch Versuche mit dem Fisch in luftleerem Wasser und durch Untersuchungen über die Darmluft des Tieres / (Ermann 1890, 1808).

Die Angaben von Leydig 589, 1853 wurden oben auf Seite 15 citiert.

/ Cobitis fossilis kommt häufig an die Oberfläche des Wassers, um Luft einzuschlucken und sie dann per anum wieder fortzulassen. Baumer hat nachgewiesen, dafs letztere Kohlensäure und Stickstoff enthält. Cobitis fossilis vermag lange Zeit aufser Wasser im feuchten Schlamm zu leben.

Nach Lorent's Ansicht tritt die Resorption der Nahrungsstoffe wesentlich bereits im Magen ein. „Neben der geringeren, aber doch in gewöhnlicher Weise vor sich gehenden Resorptionsthätigkeit dient der Darm wesentlich der Respiration;" nach Einschlucken der Luft sistiert die Kiementhätigkeit mehr oder weniger.

Schnitte von Luftgängen der Froschlunge geben ceteris paribus nahezu gleiche Bilder wie die Mucosa des Cobitisdarmes (auch bei der Froschlunge findet sich über dem Cylinderepithel ein plattes Epithel) / (Lorent 11, 1878).

## Über Selbstverdauung.

/ Neuere und ältere Ansichten über die Gründe, welche in Magen und Darm die Selbstverdauung verhindern, werden von Fermi diskutiert, und es werden Einwürfe gegen dieselben zusammengestellt. Fermi selbst weist auf die Bedeutung der Eigenschaften des lebenden Protoplasmas hin.

Theorien: 1. Schutz durch den Schleim (Cl. Bernard, Harley, Schiff).

2. Schutz durch das Epithel (Cl. Bernard, Lussana).

3. Schutz durch die Alkalität des Blutes (Pawy, Virchow).

4. Absorptionstheorie (Gaglio).

5. Lebendes Protoplasma läfst sich nicht mit Säuren etc. imprägnieren (ebensowenig wie mit zahlreichen anderen Stoffen) und widersteht so den proteolytischen Zymosen (gegen welche sich ja auch viele tote albuminoide Substanz, z. B. Chondrine, Chitin, Fibroïn, Elastin, Nuklein, Mucin, Conchiolin, versch. Pigmente, amyloide Substanz indifferent verhalten) / (Fermi 7640, 1895).

## Resorption im Dickdarm.

/ Corn. Celsus erwähnt 3—5 n. Chr. schon die ernährenden Klystiere / (Landois 560, 1856).

/ Aus dem Dickdarm konnten Bidder und Schmidt keine zu Versuchen genügende Menge Darmsaft erhalten / (Bidder und Schmidt 7548, 1852).

/ Bei Fütterung der Katze mit Mandelöl finden sich im Cylinderepithel des Dickdarms Fetttröpfchen, genau in derselben Weise, wie dies im Dünndarm beobachtet wird; dagegen waren die Epithelzellen der Lieberkühnschen Drüsen von Fett gänzlich frei; doch betont Kölliker, dafs zwar im Dickdarm bei Karnivoren Fett übertreten kann, doch dafs er nicht behaupte, dafs dies unter normalen Verhältnissen konstant oder auch nur häufiger geschehe / (Kölliker 6605, 1857).

/ Eimer sagt in Virchows Arch. Bd. 48, 1869: „In der That funktioniert nach meinen Erfahrungen der Dickdarm bei gewissen Tieren regelmäfsig bei der Verdauung gerade so wie der Dünndarm, oder aber er kann bei einer Reihe anderer ausnahmsweise der Resorption (speciell der Fette) gerade wie der Dünndarm dienen."

Gegen Kölliker, der im Dickdarm Fett nicht über die Epithelien hinaus verfolgen konnte, findet Eimer solches auch im Bindegewebe bei der Fledermaus, Ratte, Maus, Frosch.

Der Übertritt aus dem Bindegewebe findet nicht nur in das sogenannte centrale Chylusgefäfs der Zotten, sondern er findet in alle Lymphgefäfse statt, wo solche vorkommen, sei es in der eigentlichen Mucosa oder in der Submucosa oder in der Muskelschicht des Darmes oder jenseits derselben / (Eimer 1819, 1884).

/ Wie bedeutend die Resorptionsfähigkeit des Dickdarmes ist, geht neuerdings aus den Versuchen von Witte hervor / (Witte 7986, 1896).

## Entwicklung des Darmes.

Die Entwicklung des Darmes eingehend im Zusammenhang zu schildern, ist nicht Aufgabe meines Buches. Doch habe ich einige Notizen aus der Litteratur hier zusammengestellt, welche für ein Verständnis des Baues der Organe beim Erwachsenen von Interesse sein dürften. Ich verweise zudem auf manche in den Text an passenden Stellen eingefügte Angaben, z. B. nach Baginsky 783, 1882, Czermak 6873, 1893, Klein 3021, 1880, Küchenmeister 7664, 1895, Langer 3334, 1888, Neumann 4061, 1876, Nicolas 6702, 1894, Retterer 4639, 1891; 6360, 1892; 6888, 1893 und 7588, 1895, Ribbert 6938, 1893, Rückert 7985, 1896 und 7988, 1896, Stöhr 5366, 1889, Werber 5866, 1865 und anderen.

/ Flimmerepithel in den Caeca der Vögel — Enten: Ungefähr zwischen der 7. und 10. Woche ist bei den Enten auf der Mucosa des zottenlosen Caecums Flimmerepithel vorhanden. Die Ausbreitung desselben wechselt, und es ist nicht sicher, ob dasselbe in der ersten Zeit seines Auftretens einen zusammenhängenden Überzug der Mucosa bildet, und ob das spärliche Vorhandensein in einer bereits erfolgten Rückbildung seinen Grund habe, oder ob es schon anfangs nur an vereinzelten Stellen erscheint. Es findet sich sowohl auf wie zwischen den Falten und setzt sich eine kurze Strecke noch in die Lieberkühnschen Drüsen fort.

Hühner: Während der 9. und 10. Lebenswoche erscheint bei den Hühnern auf der Mucosa des zottenlosen Caecums Flimmerepithel. Die Ausbreitung desselben wechselt, und es ist nicht sicher, ob dasselbe in der ersten Zeit seines Auftretens einen zusammenhängenden Überzug der Mucosa bildet, und ob das spärliche Vorhandensein in einer bereits erfolgten Rückbildung seinen Grund hat, oder ob es schon anfangs nur an vereinzelten Stellen erscheint. Es findet sich sowohl auf wie zwischen den Falten und setzt sich eine kurze Strecke noch in die Lieberkühnschen Drüsen fort. Die Wimperbewegung ist eine wellenförmige und erregt keine in einer besonderen Richtung wirkende Strömung. Ende der 10. Woche schwindet es und wird ersetzt durch gewöhnliches Cylinderepithel / (Eberth 1719, 1862).

Perdix cinerea. / Zu derselben Zeit, in der bei Hühnern Flimmerung vorkommt, d. i. vom 60.—64. Tage incl., besteht in dem zottenlosen Abschnitte der Blinddärme von Perdix cinerea nur einfaches Cylinderepithel. Sollte wirklich beim Feldhuhn in derselben Periode wie beim Haushuhn Flimmerung auftreten, so wird dieselbe von kürzerer Dauer sein, als beim Haushuhn / (Eberth 1720, 1862).

Tauben. / Bei den Tauben wurde Flimmerung im Darm bis jetzt selbst in der 9. Woche vermifst.

Eulen. Bei den Eulen findet sich in einem höheren Alter als bei den Hühnern und Enten Wimperbewegung im Darme / (Eberth 1719, 1862).

/ Die Lymphnoduli des neugeborenen Menschen erscheinen fast entwickelter und zahlreicher als beim Erwachsenen. Sie haben oft keine scharfen Grenzen; sie sind dann nur diffuse Einlagerungen lymphatischer Elemente in die Maschen des Bindegewebes / (Werber 5866, 1865).

/ Barth hat die Entwicklung der Darmwand aus der Schenkschen Darmplatte an Säugetierembryonen weiter verfolgt. Die Zotten entstehen durch Wucherungen der nicht differenzierten Zellen der Darmplatte, welche die Epithelauskleidung vor sich her treiben. Differenzierungen in spindelförmige Zellen bezeichnen das Auftreten der glatten Muskulatur. Netzförmig verbundene, sich in das Darmlumen vorschiebende Leisten bilden die Lieberkühnschen Krypten. Analog entwickeln sich die Brunnerschen Drüsen, nur dafs hier der Fundus derselben durch Wucherung zuerst eine Bifurkation erhält, welcher später noch weitere Ausbuchtungen folgen.

Barth betont, dafs bei der Drüsenbildung nicht die Drüsen einwachsen, sondern vielmehr die Bindegewebsschicht wachse, und die Drüsen nicht durch Raumverdrängung sich bilden (gegen Kölliker) / (Barth 850, 1868; vergl. auch das Ref. von Grenacher in Henle und Meifsners Bericht im Jahre 1869).

/ Magen- und Dickdarmdrüsen entstehen beim Menschen von Hause aus als hohle Cylinderchen. In der Speiseröhre finden sich im 6. Monate noch keine Papillen und Drüsen gebildet. Das Epithel trägt jetzt nach Neumanns Entdeckung (siehe oben S. 158 f.) Flimmerhaare. Auch Kölliker fand dasselbe im 6. Monate an verschiedenen Speiseröhren mit gut erhaltenen Wimpern, abwechselnd mit wimperlosen Stellen. Zuerst fand es Neumann bei einem Embryo von 18 Wochen und Kölliker bei einem solchen von ca. 14 Wochen. Im Magen hat die Drüsenbildung im 4. Monat begonnen. Im Dünndarm zeigt sich in der 13. Woche die erste Spur der Lieberkühnschen Drüsen in Gestalt kleiner, warzenförmiger, hohler Auswüchse des Epithels. Im Duodenum beginnt die Bildung der Brunnerschen Drüsen, wie Kölliker mit Brand findet, im 4. Monate. Sie sind anfänglich den Lieberkühnschen gleich; später unterscheiden sie sich dadurch von diesen, dafs sie in die Mucosa hinein Sprossen treiben, welche bis zum 6. Monate die Muskelhaut erreichen und die ganze Dicke der Submucosa einnehmen.

Im Dickdarm und Mastdarm entwickeln sich beim Menschen im 4. Fötalmonat vorübergehend Zotten; dieselben schwinden wieder zwischen dem 4. und 7. bis 8. Monat. Die Peyerschen Noduli treten im 6. Monate auf / (Kölliker 466, 1879).

/ Baginskys Untersuchungen haben zu dem Gesamtergebnis geführt, dafs die Entwicklung der Darmwand beim Menschen, wenn man von den Verhältnissen der Muskelelemente hier absieht, sich im wesentlichen in zwei Dingen charakterisiert: 1. Die Darmoberfläche nimmt durch Vermehrung der Zotten stetig zu; 2. die Drüsenzahl wird von der Fötalperiode bis zu den späteren Altersstufen erheblich vermehrt und in demselben Mafse auch der Ausbau des Drüsengewebes gefördert. — Diese letztere Eigenschaft der Entwicklung ist im ganzen Intestinaltrakt, vom Magen angefangen, hervorstechend. Gleichzeitig ergiebt sich aber als allgemein gültiges Gesetz, dafs 3. das Lymphgefäfssystem des Darmes von der Fötalperiode an an Mächtigkeit abnimmt, und dafs weiterhin die Verminderung des Zellenreichtums der Submucosa mit der fortschreitenden Entwicklung des gesamten Drüsenparenchyms (Lieberkühnsche und Brunnersche Drüsen) nahezu gleichen Schritt hält / (Baginsky 783, 1882).

/ Im menschlichen Fötus findet man die Gefäfslumina der Submucosa des Darmes und der interlaminären Schicht auffallend weit. Das Endothel besteht aus ziemlich grofsen, rundlichen Zellen mit schönen, grofsen, runden Kernen. Noch beim Neugeborenen konstatiert man denselben Befund, während in den späteren Jahrgängen das Endothel mehr und mehr die charakteristische endotheliale Beschaffenheit annimmt / (Baginsky 784, 1882).

/ Patzelt 4223, 1882 fafst seine Ergebnisse über die Entwicklung des Säugerdarmes (Schwein, Katze, Mensch) folgendermafsen zusammen: In dem primordialen Darmepithel findet eine reiche Zellvermehrung statt. Die neu entstandenen Zellen gleichen anfangs in allem den Zellen, aus welchen sie hervorgegangen sind. Bald aber erscheinen zwei verschiedene Formen von Zellen:

a) solche, welche alle Charaktere ihrer Mutterzellen: die Form, die feine, gleichmäfsige Granulierung, die grundständigen, mehr rundlichen Kerne mit einem bis zwei Kernkörperchen besitzen. Sie sind die Zellen der Drüsenanlagen. Ihnen gleiche, vermehrungsfähige Zellen bleiben stets im Grunde der Lieberkühnschen Drüsen erhalten.

b) Zellen, deren Kerne in der Zellenmitte oder doch nahe derselben liegen und länglich, oval oder tropfenförmig sind: die gewöhnlichen Cylinderepithelzellen des Darmes, welche durch Metamorphose aus den primordialen Epithelzellen entstanden sind, deren Vermehrungsfähigkeit eine mindestens höchst zweifelhafte ist.

Diese letzteren sammeln sich in grofsen Mengen und bilden im Dickdarme des 3,3 cm langen Katzenembryo kleine Epithelhöckerchen, in welchen das Zellmaterial zur Bedeckung der später rasch emporwachsenden bindegewebigen Zotten sich anhäuft. Diese blofs aus Epithel gebildeten Höckerchen repräsentieren die ersten Anlagen der Zotten. Zwischen ihnen liegen in Nestern beisammen die Zellen der Drüsenanlagen, welche beständig neue Zellen erzeugen.

Die weitere Ausbildung der Zotten erfolgt unter Einwachsen eines Bindegewebsfortsatzes in die Höckerchen.

Die Bildung der bindegewebigen Fächer für die Drüsenschläuche geht in der von Kölliker, Barth und Brand angegebenen Weise vor sich, indem zwischen je zwei benachbarten von den die Drüsenanlage umgebenden Zotten zarte Bindegewebsfältchen in die Höhe wachsen, welche allmählich die Spitzen der Zotten erreichen, die Drüsenschlauchbildung zum Abschlusse und die Zotten zum Verschwinden bringen. Die Epithelbedeckung der Fältchen und der Zotten stammt von den Brutzellen in den Drüsenanlagen ab. Mit dem Wachstume des bindegewebigen Anteils derselben schieben sich an ihrer Basis immer junge, in den Drüsenanlagen neu gebildete Epithelzellen nach.

An den Wänden der Drüsen und Zotten kommt es zu massenhafter Becherzellenbildung. Mit dem Älterwerden der Cylinderzelle tritt in derselben zwischen dem Kerne und dem freien Rande ein kleines Schleimtröpfchen auf, welches, je mehr die schleimige Metamorphose des Protoplasmas vorschreitet, immer gröfser und gröfser wird. Endlich durchbricht der schleimige Inhalt den Basalsaum und entleert sich in das Darmrohr. Nach der Entleerung kollabiert die Becherzelle und wird erdrückt von ihren Nachbarzellen. Diesem Vorgange verdanken die eigentümlichen, von einer dünnen Protoplasmazone umgebenen Kerne, welche man allenthalben neben normalen Cylinderzellen zwischen den Becherzellen findet, ihr Dasein. Allmählich regeneriert sich das Protoplasma der Zellen, und der Prozefs der Becherzellenbildung beginnt von neuem, bis endlich die Zelle zu Grunde geht.

Patzelt nimmt Neubildung von Epithelzellen ausschliefslich im Grunde der Drüsen, von den Brutzellen ausgehend, an. Infolge der Beschaffenheit des Materials fand Patzelt keine Mitose. Dagegen fand Pfitzner bei Larven von Salamandra maculata im eigentlichen Darmepithel nur sparsame, dagegen sehr reichliche Mitosen in den Drüsenzellen.

Die im Laufe der Zeit zu Grunde gehenden Epithelzellen werden durch von der Basis her nach aufwärts drängende ersetzt.

Die Drüsenvermehrung durch Teilung erfolgt genau in der von Toldt für die Labdrüsen beschriebenen Weise.

Das erste Auftreten des Basalsaumes, worüber Patzelt nirgend Angaben fand, fällt bei Katzenembryonen in das Stadium von 10,1 cm Körperlänge. Bei menschlichen Embryonen ist bereits in dem Stadium von 7,5 cm Körperlänge ein deutlicher Basalsaum vorhanden / (Patzelt 4223, 1882).

/ Cattaneo findet in seinen Untersuchungen über den Darm von Salmo salar, dafs die differenzierten Drüsenschläuche von einfachen Einstülpungen des Epithels abstammen, die anfangs sehr klein sind.

Er findet einen interessanten Parallelismus zwischen den aufeinanderfolgenden Stadien der Embryonalentwicklung und den anatomischen Komplikationen, welche sich bei der ansteigenden Reihe der Fische finden.

Wie Cattaneo 1403, 1886 festgestellt hat, besitzt der Darm des Amphioxus eine einfache Schicht von flimmerndem Cylinderepithel. Die Cyklostomen haben eine einfache Schicht von Cylinderepithel, welches im Ösophagus und im Enddarm glatt ist und gefaltet im Mitteldarm; bei den Selachiern sind die Fältchen deutlicher, so dafs Krypten entstehen oder Blindsäcke, bei denen jedoch noch keine morphologische Differenz zwischen den Zellen besteht, welche sich im Grund der Höhlen finden, und zwischen denen, welche höher oben sich befinden. Bei den Ganoiden differenzieren sich die äufseren Zellen von den inneren, und bei den Teleostiern haben wir das Maximum der Differenzierung, weil die Krypten lange Schläuche geworden sind, entweder dicht gedrängt stehend oder in Bündeln durch Bindegewebe vereinigt.

Dieselbe Aufeinanderfolge der Struktur läfst sich in der Embryologie des Salms erkennen. Er macht die sämtlichen geschilderten Verhältnisse der Reihe nach durch / (Cattaneo 1405, 1886).

Für Regeneration (aller Schichten des Darmes beim Hund) vergl. Boccardi 1115, 1888.

/ Die Lieberkühnschen Krypten entstehen bei Säugern als cylindrische Schleimhautausbuchtungen. Die Brunnerschen Drüsen legen sich als Schläuche an, die sich durch Sprossenbildung verästeln / (Bonnet 7682, 1891).

/ Gundobin findet: 1. Der Darmkanal ist in dem Augenblick, wo das Kind zur Welt kommt, zur Thätigkeit hinlänglich vorbereitet, doch ist seine Entwicklung bei weitem noch nicht vollendet; er erfährt nachträglich eine Zunahme nach allen Dimensionen, wobei auch die in der Darmwand befindlichen Gebilde (Zotten, Drüsen, Noduli) zahlreicher werden. 2. Alle Gewebe des Darmes bei Säuglingen zeichnen sich aus in histologischer Beziehung durch ihre Zartheit und ihren Reichtum an Blut und Nervenelementen. 3. Die dem kindlichen Alter eigentümliche Entwicklungsweise des Darmkanales bezweckt, die Resorption der Nährstoffe zu beschleunigen. 4. Lieberkühnsche und vor allem Brunnersche Drüsen sind in der ersten Lebensperiode verhältnismäfsig schwach entwickelt. 5. Der Darmkanal des Erwachsenen unterscheidet sich von dem des Säuglings, abgesehen von der Vollkommenheit des Baues und der Reife der ihn zusammensetzenden Gewebselemente, durch relativ geringeren Reichtum an Blut und Lymphgefäfsen / (Gundobin 2485, 1891, nach dem Ref. von Lukjanow in Schwalbes Jahresbericht).

Stoss 6426, 1892 fafst seine Resultate über die Entwicklung der Magen- und grofsen Darmdrüsen bei Haussäugetieren folgendermafsen zusammen:

/ 1. Der primitive Verdauungskanal von der Rachenhöhle bis zum Dottergang tritt als ein ventro-dorsal hohes (säbelscheidähnliches) Rohr auf, an welchem sich alsbald sämtliche grofse Drüsen als paarige, hohle Ausbuchtungen anlegen, um dann nebst ihren Ausführgängen

vom Lumen des primitiven Darmkanals durch Scheidewände in kraniokaudaler Richtung oder umgekehrt abgetrennt zu werden.

2. Das Pankreas legt sich dorsal und ventral von dem zum bleibenden Duodenum werdenden Teil des primitiven Duodenums an.

3. Das Duodenum führt eine Linksdrehung um seine Längsachse aus, wodurch die ventrale Pankreasanlage dorsal vom Darm zu liegen kommt und mit der dorsalen Pankreasanlage verwächst.

4. Der Ausführgang der dorsalen Drüsenanlage, d. h. der Ductus Santorini, geht beim Schaf zu Grunde.

5. Die Reihenfolge, in welcher die Drüsenanlagen auftreten, ist folgende: 1. Leber, 2. dorsales Pankreas, 3. ventrales Pankreas, 4. Lunge.

6. Die dorsale Hälfte des kranial von der dorsalen Pankreasanlage gelegenen Mitteldarmes bildet sich in kaudo-kranialer Richtung wieder zurück. In der dadurch in Dorsalgekrös umgewandelten Darmwandung entwickelt sich die Milz.

7. Die Magendrehung ist anfangs in Wachstumsdifferenzen im Epithelrohr begründet; erst später tritt durch Verlängerung des Dorsalgekröses eine wirkliche Drehung des Gesamtmagens ein / (Stofs 6426, 1892).

Die Vertreter der Ansicht, dafs Lymphzellen endodermalen Ursprungs seien, haben eine wichtige Stütze erhalten an v. Kupffer, der seine Resultate über die Entwicklung von Milz und Pankreas folgendemafsen zusammenfafst:

/ Die hier mitgeteilten Thatsachen lassen sich dahin zusammenfassen, dafs bei den Vertebraten ein zusammenhängendes, aber in Rückbildung begriffenes, aus dorsalen und ventralen Darmdivertikeln hervorgehendes Drüsensystem besteht, welches mit seinen Schläuchen den Mitteldarm umzieht und mit der Leber insofern in genetischem Zusammenhange steht, als die ventralen Divertikel aus dem primitiven Lebergange ihren Ursprung nehmen. Beim Stör in ganzer Ausdehnung vorhanden, scheint dieses System bei Lepidosteus, den Teleostei, Amphibien und Amnioten, nach den bisher vorliegenden Beobachtungen, nur in seinem vorderen Teil erhalten zu sein. Es entsteht daraus einerseits das Pankreas, anderseits die Milz und ausgedehntes subchordales Lymphgewebe. Die Lymphocyten dieser letzteren Organe sind also endodermaler Herkunft und entstehen unter der Erscheinung regressiver Metamorphose epithelialer Schläuche.

Es steigt hiernach die Wahrscheinlichkeit der Annahme, dafs auch im postembryonalen Leben die Bildung der Lymphnoduli des Darmes und der Zerfall von Darmdrüsen Hand in Hand gehen, dafs also auch hierbei die Lymphocyten aus den Drüsenzellen hervorgehen, wofür Rüdinger sich neuerdings ausgesprochen hat.

Es dürfte ferner keine Schwierigkeit sich dagegen erheben, auch die gleichen Elemente anderer, vom Darm abgelegener lymphoider Organe, wie des Knochenmarks, vom Endoderm herzuleiten, nachdem beim Stör sich hat darthun lassen, dafs die ersten subchordalen, die Aorta und ihre Nachbarorgane umlagernden Lymphocyten von Darmdivertikeln ihren Ursprung nehmen. Als periarterielle, den Arterienscheiden sich anschliefsende Elemente werden dieselben überallhin Verbreitung finden / (v. Kupffer 6261, 1892).

## Appendices pyloricae (Pförtneranhänge) der Fische.

Nach Blanchard 384, 1883 kannte Schellhammer 385, 1707 nicht nur schon die Appendices pyloricae, sondern suchte ihnen auch eine Deutung (als Resorptionsorgane) zu geben.

/ Auch Monro erwähnt die Appendices pyloricae, welche er allen Knochenfischen zuschreibt. „Beim Stör trifft man ein Organ an, das in seinem inneren Bau ganz diesen kleinen Blinddärmen gleicht, aber von aufsen der Gekrösedrüse der Rochen ähnlich sieht.“ Das Merkwürdigste dabei ist, dafs das ganze Organ in einen Muskel eingeschlossen ist, welcher den Saft auspressen soll / (Monro 7536, 1787).

/ Zahl und Form der Appendices pyloricae bei sehr zahlreichen Fischen beschreibt Cuvier. Bei mehreren Arten desselben Geschlechts fehlen sie bisweilen gänzlich, während sie bei anderen in gröfserer oder geringerer Menge vorhanden sind / (Cuvier 445, 1810).

/ Sie fehlen beim Aal, der Schmerle, dem Hechte, den Seestichlingen, den Karpfen und den Peitzgern. — Sie sind vorhanden bei den Schellfischen, den Lachsen, den Stinten (klein, 5), den Maränen (viele und grofs), dem Sandaale (nur einer, aber lang und weit), dem

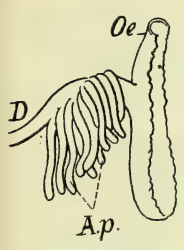

Fig. 291.

Fig. 291 und 292 sollen die wechselnde Zahl der Appendices pyloricae bei Teleostiern zeigen.

Fig. 291. **Uranoscopus scaber.**
*Oe* Ösophagus; *D* Darm; *Ap* Appendices pyloricae. 4/5 der natürlichen Gröfse. (Der Magen wurde entlang der gezackten Linie für die Konservierung eröffnet).

Fig. 292. **Blennius viviparus.**
*Oes* Ösophagus; *a* Appendices pyloricae. Nach Carus und Otto 211, 1835.

Fig. 292.

Seehasen (4—6 grofse), Cottus scorpius (10), den Gaden (grofs und viele), den Schollen (kurz und dünn), dem Schleimfisch (kurz, dünn und nur zwei), dem Barsch, Gasterosteus aculeatus (nur zwei), Kaulbarsch und Flufsbarsch je 3, Cottus gobio (4), Zander (6), Breitling (9—10), Hering (15—19), Alse (80—85), Lachsforelle (30—33), Lachs (80—90), Maräne (160—170), Makrele (fast 200).

Sie können einzeln münden oder in gröfsere Stämme zusammenfliefsen. Bei dem Seehasen, der Quappe und dem Dorsche teilen sich die 4—6 Anhänge in eine bedeutende Anzahl Blinddärmchen.

Die Öffnungen der Pförtneranhänge finden sich immer ganz im Anfange des Mitteldarmes, anstatt dafs bei den Vögeln, sowie bei Säugern die Bauchspeicheldrüse stets in beträchtlicher Entfernung von der Pförtnerklappe liegt. Bei Coluber natrix mündet die Bauchspeicheldrüse dicht hinter der Pförtnerklappe, bei Schildkröten weit hinter derselben / (Rathke, 204, 1824).

/ 1837 macht Rathke folgende Angaben über die Zahl der Appendices bei verschiedenen Fischen: Pleuronectes luscus 2 und Andeutung eines dritten, Smaris vulgaris und Mugil cephalus je 4, Sargus anull. 6 (nach Cuvier 4), Trachinus draco 7—8, Cottus anostomus 8, Scorpaena scropha (nach Meckel 4—5) und Corvina nigra je 8—9, Gadus jubatus 10), Uranoscopus scaber 12—13 (nach Meckel ebensoviel, nach

Cuvier 14—15), Mullus barbatus 13, Clupea Pilchardus 48—50, Salmo labrax 60.

Diese Anhänge folgen unmittelbar auf den Magen und münden in den Dünndarm / (Rathke 4520, 1837).

/ Appendices pyloricae fehlen besonders denjenigen Fischen, welche gar keinen gesonderten Magen besitzen oder durch eine sehr einfache Magenbildung sich auszeichnen, namentlich den meisten Labroïden, den Cyprinoïden, den Esocinen (mit Ausnahme der Mormyri), den Lophobranchiern und Plectognathen. Sie können auch einzelnen Gattungen solcher Familien abgehen, deren übrige Genera Appendices pyloricae besitzen / (Stannius 1223, 1846).

/ Über Vorkommen und Zahl der Appendices pyloricae bei Teleostiern giebt reichhaltige Angaben Stannius 1223, 1846 und 411, 1856. Dieselben münden oft gemeinsam in einen Ausführgang. Bei manchen Fischen, namentlich aus der Familie der Scomberoïden, verbinden sich zahlreiche Blinddärmchen nicht nur allmählich zu einer geringen Anzahl in das Duodenum einmündender Stämme, sondern die Därmchen selbst werden oft noch durch Bindegewebe und Gefäfse so innig zusammengehalten, dafs ihre Masse das Aussehen einer Drüse erhält. Betreffend das Genauere mufs auf Stannius verwiesen werden / (Stannius 1223, 1846 und in Siebold und Stannius 411, 1856).

/ Milne-Edwards macht unter Heranziehung einer grofsen Litteratur reiche Angaben über die Zahl der bei verschiedenen Fischen vorkommenden Appendices pyloricae / (Milne-Edwards 386, 1860).

/ Zahlreiche Abbildungen giebt Owen und nennt die Anzahl der Appendices für zahlreiche Fische / (Owen 212, 1868).

/ Bei den Stören findet sich am Anfange des Mitteldarmes ein grofses, äufserlich mehrfach gebuchtetes Drüsenorgan, dessen Inneres in zahlreiche, den Buchtungen entsprechende Räume geteilt ist. Bei Lepidosteus sind die Abschnitte schärfer getrennt und erscheinen als Gruppen kurzer Blindschläuche, welche den Appendices pyloricae der Teleostier entsprechen. Unter letzteren sind sie besonders zahlreich bei Gadiden und Scomberoiden. Sie münden bald einzeln, bald vereinigen sich mehrere zu gröfseren Stämmen / (Gegenbaur 397, 1878).

/ Dieselben treten zuerst bei Ganoiden auf und haben sich von hier auf zahlreiche Teleostier fortvererbt. Ihre Zahl schwankt zwischen 1 (Polypterus und Ammodytes) und 191 (Scomber scombrus). Die Appendices pyloricae und die Spiralklappe schliefsen sich in ihrem Auftreten bis zu einem gewissen Grade aus / (Wiedersheim 7676, 1893).

**Bau** der Appendices pyloricae. / Die Innenfläche der Pförtneranhänge hat in der Regel denselben oder doch einen ähnlichen Bau wie der Mitteldarm desselben Fisches. Als Ausnahme kann man ansehen, dafs bei den Heringsarten zu ihnen lauter zarte Längsfalten verlaufen. Im allgemeinen aber bemerkt man in diesen Anhängen entweder ein Maschenwerk oder Zotten wie beim Sandaale und dem Schleimfische, niemals jedoch Querfalten. Das Innere ist mit zähem, dickem Schleim gefüllt, häufiger Sitz von Eingeweidewürmern (Salmo salar beständig). Auf der Aufsenfläche der Anhänge verläuft eine grofse Menge von Blutgefäfsen / (Rathke 204, 1824).

/ Die Appendices pyloricae besitzen dieselben Häute wie der Darm selbst, und die sie inwendig auskleidende Schleimhaut stimmt auch in ihren Texturverhältnissen überein mit der Schleimhaut desjenigen Darmteiles, in welchen sie einmünden / (Stannius 1223, 1846).

/ Die Mucosa der Appendices pyloricae hat dieselbe Struktur wie die des Darmes / (Valatour 7501, 1861).

/ Die innere Oberfläche zeigt bei einigen Fischen einen blätterigen Bau, bei anderen ist sie zottig; einen besonders merkwürdigen Bau, der sich nach den Angaben von Owen nur schwer verstehen läfst, scheint sie beim Hering zu zeigen. Er beschreibt Epithelmassen ähnlich den Pankreasläppchen der Säuger / (Owen 212, 1868).

/ Die Appendices pyloricae sind Ausstülpungen der Darmwand, von demselben Bau wie diese. Die Serosa und Muscularis verhält sich wie im Darm. Die Schleimhaut ist gefaltet, bildet ein Netzwerk, so dafs zahlreiche, mehr oder weniger lange Krypten entstehen, die von der Mündung bis zum Fundus dasselbe Epithel zeigen. Entweder sind es einfache oder dichotomisch geteilte Schläuche, ähnlich den Lieberkühnschen Drüsen des Säugerdarmes.

Das Epithel besteht aus meist kleinen, hellen, cylindrischen Zellen mit Flimmersaum; dazwischen kommen Becherzellen vor / (Edinger 1784, 1876).

/ Die Appendices pyloricae besitzen die Struktur des Darmteiles, an welchem sie sich ansetzen / (Pilliet 415, 1885).

**Funktion** der Appendices pyloricae. / Schon Cuvier sah in den Appendices ein Analogon des Pankreas / (Milne-Edwards 386, 1860).

Diese Deutung wurde später vielfach ventiliert, wurde jedoch fallen gelassen, als sich herausstellte, dafs einige Fische neben den Appendices pyloricae ein wohlausgebildetes Pankreas besitzen.

/ Man findet einen Übergang von den Pförtneranhängen zu der eigentlichen Bauchspeicheldrüse. Letztere wird von der Drüse des Störes dargestellt, indem diese als ein einziger Pförtneranhang eine Menge Verzweigungen hervortrieb, die sich nun enge aneinander anschlossen und zusammenballten. Die nahe Verwandtschaft mit den Pförtneranhängen der übrigen Fische aber giebt sich dadurch in der Drüse des Störes kund, dafs selbst noch die letzten Zweige eine beträchtliche Weite haben, anstatt dafs sie, wie bei den übrigen Wirbeltieren, kaum sichtbare Röhrchen bilden / (Rathke 204, 1824).

/ Carus stellt die Appendices pyloricae dem Pankreas gleich / (Carus 1394, 1834).

/ Die Appendices dienen wahrscheinlich zum gröfseren Teile zur Absonderung gewisser, für die Verdauung förderlicher Flüssigkeiten, zum kleineren Teile aber auch zur Aufnahme von Nahrungsstoff in das Lymphgefäfs- und Blutgefäfssystem (mit Mcekel) / (Rathke 4520, 1837).

/ Sie sind bestimmt, eine reichliche Sekretion zu geben. Ihre Mucosa hat dieselbe Struktur wie die des Darmes. Es finden sich keine Drüsen; die Sekretion mufs also von den Epithelzellen ausgehen, welche mit denen des Darmes identisch sind. Daraus schliefst Valatour wiederum, dafs die Darmepithelzellen eine wichtige Rolle bei der Sekretion spielen / (Valatour 7501, 1861).

/ Die Lehrbücher der vergleichenden Anatomie halten dieselben für dem Darme anhängende Absonderungsorgane. Der früher angenommene Parallelismus mit dem Pankreas ist nicht haltbar, da gerade die Fische, bei denen eine Bauchspeicheldrüse mit Sicherheit gefunden wurde (Salmo salar, Clupea harengus, Gadus callarias, Perca fluviatilis, Acipenser sturio u. a.), reich entwickelte Appendices haben;

ferner spricht der mikroskopische Befund gegen eine sekretorische Eigenschaft:

a) es wird kein Sekret in ihnen gefunden;

b) Flimmerbesatz spricht gegen Drüse;

c) die Zellen sind hell und klar, nicht körnig wie Drüsen.

Folgerung: „Man könnte so die Appendices pyloricae als eine hinter dem Magen gelegene resorbierende Darmstelle auffassen, die sich in Anpassung an die Nahrung, die das Tier zu sich nimmt, bald mehr, bald weniger ausstülpt.“ „Abhängigkeit der Bildung von Blindsäcken von der Art der aufgenommenen Nahrung“ steht im Einklang mit der wechselnden Entwicklung derselben bei nahestehenden Arten / (Edinger 1784, 1876).

/ Bei einigen Fischen scheinen sie das Pankreas zu vertreten (Sturio, Thynnus, Cepola rubescens, Clupea sardina); bei andern haben sie vielleicht nur eine Schleimabsonderung zu besorgen (Perca fluviatilis) / (Krukenberg 3225, 1877—78).

/ Nach den an etwa fünfzig verschiedenen Fischen gewonnenen Resultaten kommt Krukenberg zum Schlufs, dafs den Pylorusanhängen eine grofse physiologische Bedeutung kaum zukommt. Er glaubt, dafs ihr funktioneller Wert nur darin zu suchen ist, dafs ihr Sekret den Speisebrei bei seinem Eintritte in den Darm gleitbarer und kompakter macht (Perca), dafs sie entsprechend ihrer Ausbildung und Sekretionsenergie auch der enzymatischen Darmverdauung dienen und infolgedessen besonders bei den Fischen, welchen ein Pankreas fehlt, eine weitere Verarbeitung des Darminhaltes bei alkalischer Reaktion ermöglichen oder, da in diesen Fällen meist auch die Mucosa des Mitteldarmes selbst enzymatische Sekrete liefert, durch ihre Sekrete zur Ausgewinnung der Darmcontenta beitragen. Wie Krukenberg durch Fütterungsversuche mit mit Zinnober und Ultramarin gefärbter Kost bei Perca fluviatilis gezeigt hat, ist der Abflufs des Chymus in dieselben nicht so bedeutend, dafs man sie ausschliefslich als Resorptionsorgane auffassen kann / (Krukenberg 6679, 1882). Vergl. auch den I. Teil dieses Lehrbuches Seite 42 f.

/ Blanchard stellt die verschiedenen älteren und neueren Anschauungen, welche bis 1883 über die Bedeutung der Appendices pyloricae geäufsert worden waren, wie folgt zusammen:

1. Resorptionsorgane sahen in ihnen: Schellhammer 385, 1707, Rathke 4520, 1837, Meckel (vergl. Anat. Bd. IV), Edinger 1784, 1876; auch Krukenberg 1882, der 3225, 1878 erklärt hatte, dafs sie bald das Pankreas vertreten (Acipenser, Thynnus, Cepola, Clupea), bald nur einfaches schleimiges Sekret produzieren (Perca fluviatilis).

2. Mit den Lieberkühnschen Drüsen wurden sie verglichen von Milne-Edwards 386, 1860 und Moreau 387, 1881.

Nach Krukenberg 3225 (1878—1882) produzieren dieselben:

1. zugleich Diastase, Pepsin und Trypsin bei: Acipenser sturio, Motella tricirrhata und Lophius piscatorius.

2. Pepsin und Trypsin bei Trachinus draco, Scorpaena scrofa und Zeus faber.

3. Pepsin (nicht Trypsin) bei Umbrina cirrhosa, Uranoscopus scaber und Chrysophrys aurata.

4. Trypsin und Diastase, aber nicht Pepsin bei Dentex vulgaris.

5. Trypsin (weder Pepsin noch Diastase) bei Alausa finta und Trigla hirundo.

6. Trypsin (ohne Pepsin) bei Boops vulgaris.

Blanchard untersuchte Alausa finta, Merlangus pollachius, Merlucius vulgaris, Gadus luscus, Trachinus draco, Trigla pini, Trigla lineata, Trachurus trachurus und Zeus faber.

Das Sekret ist alkalisch (gegen Cl. Bernard 388, 1856, der saure Reaktion fand); sehr bald nach dem Tod zeigt es entgegengesetzte Reaktion. Das Sekret verdaut energisch gekochte Stärke, schwächer rohe Stärke und bildet Albuminoide um. Darauf beschränkt sich die Thätigkeit der Appendices: sie sind also nur ein unvollkommener Repräsentant des Pankreas, weil eine wichtige Funktion dieses Organs, die Emulsion und die Spaltung des Fettes, ihnen fehlt / (Blanchard 384, 1883).

/ Stirling konstatiert bei verschiedenen Fischen, z. B. beim Hering und Stockfisch, Trypsin in den Appendices pyloricae / (Stirling 42, 1884).

Endlich findet sich eine Zusammenstellung der Litteratur über die Funktion der Appendices pyloricae bei Macallum 3662, 1886.

## Selachier.

/ Gegenbaur findet bei einem Hai, den er für Scymnus nahestehend hält (ähnlich wie Turner bei Laemargus borealis), von der Anfangsstrecke des Mitteldarms ausgehende Anhänge (Caekalanhänge am Mitteldarm), welche er mit den bei Ganoiden und Teleostiern sich findenden Appendices pyloricae vergleicht, doch teilt er nichts über den mikroskopischen Bau des Organs mit / (Gegenbaur 2256, 1892).

## Ganoiden.

/ Appendices pyloricae finden sich bei allen Ganoiden aufser Amia / (Hopkins 7718, 1895).

/ Bei Acipenser nasus (Heck) und Acipenser Nacarii (Bonap) erhebt sich die Schleimhaut der Appendices pyloricae in zahllosen dichten Fältchen und erzeugt so ein Gitterwerk.

Die Appendices sind beim spitzschnauzigen Stör viel entwickelter als beim stumpfschnauzigen / (Leydig 3456, 1853).

/ Die Appendices pyloricae bilden bei Acipenser eine beinahe nierenförmige, auswendig mit flachen Tuberositäten besetzte derbe Masse, deren Wandungen aus dicken Lagen glatter Muskelfasern bestehen. Inwendig zeigen sich zellige Räume. Die Hohlräume der Appendices gehen nicht durch einen gemeinsamen Ausführgang, sondern durch drei weite, brückenartig getrennte Ostia in den Darm über / (Stannius in Siebold und Stannius 411, 1856).

/ Das Epithel zeigt im Pylorusanhang von Acipenser eine Anordnung der Kerne in mehrere Reihen. Die Cilien sind kürzer, die Cylinderzellen unbedeutend gröfser und die Becherzellen ausgedehnter als im Darm. Das Bindegewebe zwischen den Schläuchen ist sehr reichlich, und es finden sich vielfach Leukocytenansammlungen / (Macallum 3662, 1886).

/ Bei Acipenser rubicundus beschreibt Hopkins auch makroskopisch den Darmkanal. Seine Abbildung gebe ich in Fig. 293 wieder / (Hopkins 7718, 1895).

/ Bei Spatularia sind die Appendices pyloricae nicht zu einer drüsigen Masse verbunden, sondern am Ende fingerförmig gespalten / (Stannius in Siebold und Stannius 411, 1856).

/ Die äufsere Form des Verdauungsrohres von Polyodon folium zeigt Fig. 294. Die Papillen des kranialen Endes des Ösophagus sind klein und zahlreich; sie erstrecken sich bis ungefähr 1 oder $1^1/_2$ cm vom Ductus pneumaticus. Die Appendices pyloricae sind gröfser und mehr geteilt als bei Acipenser rubicundus und Scaphirhynchops. Die Höhle der Appendices teilt sich in vier entsprechend den vier äufserlich sichtbaren Lappen / (Hopkins 7718, 1895).

/ Polypterus besitzt nur eine einzige Appendix pylorica / (Stannius in Siebold und Stannius 411, 1856).

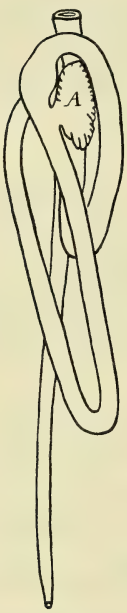


Fig. 293.

Fig. 294.

Fig. 295.

Fig. 296.

Fig. 293. **Darmkanal von Acipenser rubicundus.** *A* Appendices pyloricae. Nach Hopkins 7718, 1895.

Fig. 294. **Darmkanal von Polyodon.** *C* Appendices pyloricae. Nach Hopkins 7718, 1895.

Fig. 295. **Darmkanal von Lepidosteus osseus.** *B* Appendices pyloricae. Nach Hopkins 7718, 1895.

Fig. 296. **Darmkanal von Amia calva.** Nach Hopkins 7718, 1895.

/ Polypterus, der nur eine kurze Appendix pylorica besitzt, hat eine Spiralfalte, während Lepidosteus, dem letztere fehlt, etwa 100 Appendices besitzt / (Owen 212, 1868).

/ Bei Lepidosteus sind zahlreiche, durch Bindegewebe zusammengehaltene, sehr kurze Appendices pyloricae vorhanden / (Stannius in Siebold und Stannius 411, 1856).

/ Bei Lepidosteus zeigt die Epithelauskleidung des Pylorusanhangs ähnlichen Charakter wie im Mitteldarm / (Macallum 3662, 1886).

/ Die Appendices pyloricae sind bei Lepidosteus (siehe Fig. 295) so klein und zahlreich, dafs die Caekalmasse ein pinselähnliches Aus-

sehen bekommt. Die Caekalhöhle erstreckt sich bis in die feinsten Teilungen des Organs / (Hopkins 7718, 1895).

/ Amia. Ein Pylorusanhang fehlt / (Macallum 3662, 1886).

/ Die Form des Darmes von Amia calva zeigt Fig. 296. Appendices pyloricae fehlen / (Hopkins 7718, 1895).

## Teleostier.

/ Conger: Es fehlen die Appendices pyloricae / (Pilliet 415, 1885).

/ Bei Clupea Pilchardus münden 48—50 Anhänge mit nur 33 Mündungen / (Rathke 4520, 1837).

/ Forelle: Die Appendices pyloricae besitzen schlankcylindrische Cylinderzellen mit zahlreichen dazwischenliegenden Leukocyten / (Decker 1575, 1887).

Ein Segment eines Querschnittes aus einer Appendix pylorica der Forelle habe ich in Fig. 297 abgebildet. Es ist daraus ersichtlich (namentlich bei einem Vergleich der auf Seite 240 gegebenen Figur eines Darmschnittes), wie sehr die Verhältnisse mit den im Darm bestehenden übereinstimmen. Hier wie dort tritt ein starkes Stratum compactum auf. Becherzellen waren hier bei dem von mir untersuchten Tiere selten.

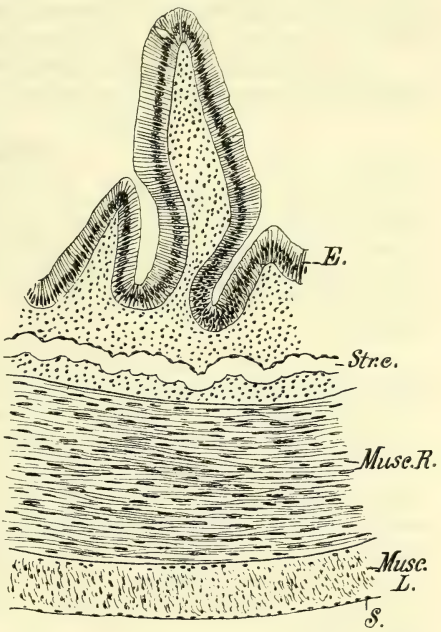


Fig. 297. **Querschnitt aus einem der Appendices pyloricae der Forelle.**
*E* Oberflächenepithel; *Str.c* Stratum compactum; *Musc.R* Ring- und *Musc.L* Längsschicht der Muscularis; *S* Serosa. Vergrößerung 108fach.

/ Gadus lota. Die Pylorusanhänge zeigen im Bau der Schleimhaut wie in der Anordnung der Gefäfse eine vollständige Identität mit derjenigen des Dünndarmes / (Melnikow 3836, 1866).

/ Gadus morrhua. Thesen findet Flimmerepithel in den Appendices pyloricae und bildet dasselbe ab / (Thesen 5503, 1890).

/ Gadus callarias (Dorsch). Carus und Otto bilden sehr zahlreiche Appendices pyloricae ab / (Carus und Otto 211, 1835).

/ Rhombus aculeatus. Die Appendices pyloricae zeigen sehr deutlichen Flimmerbesatz des Epithels / (Edinger 1784, 1876).

/ Pleuronectes. Zwei Appendices pyloricae sind vorhanden, sie besitzen nur Schleimhautkrypten / (Pilliet 4719, 1893).

/ Perca (Barsch). In den Appendices pyloricae finden sich zahlreiche Leukocyten / (Decker 1575, 1887).

/ In den 3 Appendices pyloricae des Barsches ist der Flimmerbesatz der Epithelien kaum sichtbar, vielleicht ganz fehlend / (Edinger 1784, 1876).

/ Blennius viviparus. Carus und Otto bilden am Darme von Blennius viviparus zwei Appendices pyloricae ab und sehen in denselben die erste Andeutung des Pankreas / (Carus und Otto 211, 1835).

/ Mugil capito. Moreau fand inmitten der Falten (villosités) der Innenfläche der Appendices pyloricae Mündungen von Drüsen / (Moreau 387, 1881).

## Blinddärme bei niederen Wirbeltieren.

/ Den Fischen, Batrachiern und Reptilien fehlt im allgemeinen ein Caecum, und wo es vorkommt, ist es nur eine seitliche Erweiterung ohne grofse Bedeutung / (Milne-Edwards 386, 1860).

/ Der Enddarm ist bei allen Fischen durch einen klappenförmigen Schleimhautring vom Mitteldarm getrennt / (Edinger 1784, 1876).

### Pisces.

/ Es ist gebräuchlich, in den Lehrbüchern die Existenz eines Caecums bei den Teleostiern zu leugnen. Ein solches Organ wurde ihnen jedoch zugeschrieben durch Home 1814 für Scorpaena, Rathke zehn Jahre später für Cyclopterus und Trigla lyra, während Cuvier und Valenciennes 1830 dasselbe für Box beglaubigen / (Howes 2818, 1891).

/ Cuvier et Valenciennes (Histoire naturelle des Poissons, t. 6, p. 354 und 361) beschrieben bei Box communis ein kleines Caecum. Bei einem anderen Fische von demselben Genus, Box salpa, fanden dieselben zwei kleine Caeca / (Milne-Edwards 386, 1860).

/ Howes untersuchte folgende Tiere: Bei Trigla gurnardus fand sich beim erwachsenen Tier keine Spur eines Caecums, jedoch bei einem jungen Tier von 16,5 cm Länge eine Erweiterung des vorderen dorsalen Endes des Dickdarmes. Beim erwachsenen Cyclopterus lumpus fand sich kein Caecum, wohl aber bei jungen Tieren. Für Box vulgaris bestätigt Howes das Vorkommen eines Caecums / (Howes 2818, 1891).

/ Nach Howes ist auf Grund der Gefäfs- und Lageverhältnisse kaum daran zu zweifeln, dafs der formell sehr variable Processus digitiformis der Plagiostomen dem Caecum resp. dem Processus vermiformis der höheren Vertebraten entspricht. Auch bei Teleostiern finden sich da und dort schon Spuren eines in der Nähe der Valvula ilio-colica gelegenen Caecums. Ob die blasenförmige Ausstülpung der Cloake von Protopterus auch hierher gehört, wagt Wiedersheim nicht zu entscheiden / (Wiedersheim 7676, 1893).

Der mikroskopische Bau des Processus digitiformis bestimmt mich, denselben erst in einem späteren Teile meines Lehrbuches zu besprechen und ihn nicht mit den Blinddärmen anderer Vertebraten zusammenzustellen.

### Amphibia.

/ Der Enddarm setzt sich erst von den Amphibien an (andeutungsweise auch schon bei gewissen Ganoiden und Teleostiern, wo sogar eine ringförmige Valvula ileocolica ausgebildet sein kann) deutlich vom Mitteldarm ab / (Wiedersheim 7676, 1893).

Ein Blinddarm fehlt den Amphibien nach Tiedemann 5534, 1817, Meckel 3827, 1817 und Owen 212, 1868.

/ Bei Hyla ist am Übergange in den Dickdarm ein verhältnismäfsig grofses Caecum und im Innern eine starke Valvula coli mit sehr deutlichen Längenfalten vorhanden. Auch Pipa hat ein kleines Caecum am Anfange des Dickdarms und eine starke Valvula coli / (Klein 3004, 1850).

## Reptilia.

/ Von den Reptilien an, wo der Enddarm zuweilen (gewisse Chelonier) dem Mitteldarm an Länge gleichkommen und sogar eine zweifache Knickung erfahren kann, tritt eine asymmetrische Aussackung am Anfangsteil des Enddarmes auf, die man als Blinddarm bezeichnet. Dieselbe ist in Spuren auch schon bei gewissen Fischen und Anuren nachzuweisen / (Wiedersheim 7676, 1893).

/ Tiedemann teilt 1817 mit, dafs er bereits vor mehreren Jahren das Vorkommen des Blinddarms beim Drachen beschrieb.

Er findet einen Blinddarm bei: Iguana tuberculata Laur., Iguana coerulea Daudin, Agama marmorata Daudin, Chamaeleon pumilus s. capensis, Seps tridactylus, Testudo graeca; — dagegen nicht bei: Crocodilus, Lacerta, Stellio, Gecko, verschiedenen Schlangenarten.

Tiedemann schreibt dem Blinddarm dieser Tiere eine Rolle bei der Verdauung zu; Speisen werden darin zurückgehalten, aufgelöst und assimiliert / (Tiedemann 5534, 1817).

/ Ein Blinddarm kommt zu:

1. mehreren Ophidiern (Tortrix scytale, Amphisbaena, Typhlops crocrotatus, lumbricalis, Coluber Aurora Linn., Vipera lemniscata Daudin.

2. Sauriern. Seps tridactylus, Scincus officinalis, Chamaeleon vulgaris und pumilus, Gecko aegyptiacus, Stellio brevicaudatus, vulgaris und cordylus, Agama calotes, A. marmorata, superciliosa, Draco viridis, Iguana delicatissima, zahlreichen Lacertidae und Ameiva, Tupinambis americanus.

3. Cheloniern: Testudo europaea.

Blinddarm fehlt:

Anguis fragilis, Anguis laticauda, Pelamis fasciatus Daudin, Mehrzahl von Boa und Coluber (nach Home soll er bei einer grofsen afrikanischen Schlangenart, wohl einer Boa, vorkommen), Krokodilen, Lacerta jamaicensis. Tupinambis bengalensis und maculatus. Chelone mydas, imbricata und Emys orbicularis / (Meckel 3827, 1817).

/ Meckel findet einen Blinddarm bei einer weit gröfseren Anzahl von Reptilien, als Cuvier und andere angaben. Er findet einen Blinddarm von verschiedener Form bei folgenden Tieren: Tortrix maculata, Typhlops oxyrhynchus, Typhlops septemstriatus, Chirotes propus, Bipes lepidopus, Seps anguineus, Scincus ocellatus, Chamaeleon senegalensis, Gecko fimbriatus, Gecko fascicularis, Gecko vittatus, Agama s. Tapaya orbicularis, Lacerta ocellata / (Meckel 6555, 1819).

/ Für einige Saurier notiert Milne-Edwards Litteratur über das Vorkommen eines Caecums (Agama, Scincus, Iguana) / (Milne-Edwards 386, 1860).

/ Bei den Krokodilen findet sich am Übergang vom Ileum ins Colon eine kurze Tasche auf einer Seite; Python hat ein deutliches

Caecum; auch bei einigen Schildkröten findet sich ein solches; ebenso bei einigen Agamen, Galiotes, Stellio, Monitor und bei Draco volans / (Owen 212, 1868).

/ Ein blinddarmartiger Anhang kommt vielen Reptilien zu, wenig bei Schlangen, mehr bei Eidechsen entwickelt / (Gegenbaur 397, 1878).

/ Phyllodactylus europaeus: Eine blindsackähnliche Bildung, welche Lacerta vollkommen fehlt, findet sich hier in kräftiger Ausprägung, und zwar nach der rechten Seite hin, woraus ein asymmetrisches Verhalten dieses Darmabschnittes resultiert / (Wiedersheim 7544, 1876).

/ Draco viridis: Carus und Otto erwähnen und bilden ab einen nach hinten umgebogenen Blinddarm / (Carus und Otto 211, 1835).

/ Anguis fragilis: Der von Meckel bei zahlreichen Eidechsen beschriebene Blinddarm fehlt Anguis fragilis / (Hoffmann in Bronn 6617, unvoll.).

/ Die Andeutung eines Blinddarmes fehlt bei der Blindschleiche. Bei Eidechsen ist ein Blinddarm vorhanden / (Leydig 3475, 1872).

/ Ophidier: Duvernoy führt zahlreiche Schlangen an, bei denen sich ein Blinddarm findet / (Duvernoy 1708, 1833).

/ Einige Arten vom Genus Tortrix, Homalopsis und andere zeigen ein kleines Caecum nahe dem Ansatz des Dünndarms ans Rectum / (Schlegel 448, 1837).

/ Ein Blinddarm scheint den Ophidia angiostomata allgemein zuzukommen; es besitzen ihn Tortrix, Ilysia, Typhlops, Onychocephalus, Rhinophis. Unter den Ophidia eurystomata besitzt ihn Python. Duvernoy fand auch Andeutungen eines Blindsackes bei Dipsas, Dryophis / (Stannius in Siebold und Stannius 411, 1856).

/ Chelonia: Ein Blinddarm fehlt immer / (Vogt und Yung 6746, 1894).

/ Ein kurzes Caecum findet sich z. B. bei Emys europaea / (Milne Edwards 386, 1860).

/ Crocodilus niloticus: Ein Caecum fehlt, doch findet sich am Übergang des Dünndarmes in den Dickdarm eine Art Klappe / (Jäger 3195, 1837).

### Blinddärme der Vögel.

/ Tiedemann macht Angaben über Länge und Vorkommen der Blinddärme.

Bei der Gans und den hühnerartigen Vögeln sah Tiedemann, wie Rudolphi, Zotten auch im Anfangsstück der Blinddärme sehr deutlich; sie erstrecken sich selbst bis in den Dickdarm / (Tiedemann 453, 1810).

/ Längenangaben finden sich auch bei Cuvier / (Cuvier 445, 1810).

/ Die Caeca sind sehr allgemein doppelt; nur bei Ardea findet sich nur ein kurzer Blinddarm. Etwas öfter, aber auch selten fehlt er z. B. den meisten Klettervögeln, ferner bei Alcedo, Cypselus, Upupa.

Zottig sind die Blinddärme bei der Gans (Rudolphi), bei den meisten Wasservögeln, fast allen Hühnervögeln und den Nachtraubvögeln / (Meckel 455, 1829).

/ Ein einziger, mitunter (gleich dem Blinddarm der Sepien) spiralförmig gewundener Blinddarm findet sich bei den Reihern, Rohr-

dommeln, Tauchenten. Ganz fehlt dieses Organ den Papageien, Spechten, Wiedehopfen, Eisvögeln, Seeraben etc. / (Carus 1394, 1834).

/ Das Vorkommen zweier seitlicher Blinddärme ist bei den Vögeln Regel; selten ist nur ein einziger vorhanden, beständig bei den Reihern. Stannius fand in zwei Exemplaren des Kormorans nur einen, ebenso als individuelle Abweichung bei Colymbus cristatus / (Stannius 1223, 1846).

/ Bei den Vögeln finden sich paarige Caekalanhänge, welche aus dem vorderen Teil des Dickdarms entspringen, indessen bisweilen sehr nahe dem Anus liegen.

Bei einigen Stelzvögeln finden sich drei Caeca; bei anderen fehlen sie vollständig (Genus Phalaropus). Das überzählige Caecum der Bécasse liegt sehr hoch und scheint ein Rest der Vesica umbilicalis zu sein. Weitere Angaben über die Gröfse der Caeca siehe bei Milne-Edwards / (Milne-Edwards 386, 1860).

/ Rudolphi, welcher den Vogeldarm schon genauer studierte, erwähnt nichts von Balgdrüsen im Blinddarm. Tiedemann sagt nur: „In den Blinddärmen der Hühner erblickt man mehrere kleine Drüschen, welche eine weifsliche Flüssigkeit absondern", womit es zweifelhaft bleibt, ob er jene Balgdrüsen vor sich gehabt habe. Meckel hebt 4—5 ansehnliche, länglichrunde, stark vorspringende, weitgemündete Drüsenhaufen in dem zottigen Anfangsstücke der Blinddärme von Anas boschas hervor, die jedoch, wie Eberth zeigt, nicht zu den obigen Drüsen gehören, ja nicht einmal Drüsen sind. Böhm und Wagner scheinen die Drüsen in den Blinddärmen der Vögel nicht weiter untersucht zu haben. Später ist von Remak ihre Entwicklung beim Huhn verfolgt worden.

Der Blinddarm der Vögel besitzt dreierlei geschlossene Drüsen. Ganz kleine, in der Tiefe der Schleimhaut oder Submucosa gelegene Noduli ohne grubige Vertiefung der darüberliegenden Mucosa, gröfsere, aus 3—4 kleinen Noduli bestehende Körner mit einer feinen Schleimhautgrube, die Analoga der Säugetiernoduli, und grofse, aus vielen Noduli bestehende Balgdrüsen mit einer bald engeren (Gans), bald weiteren (Huhn) Schleimhautgrube (Peyersche Noduli). **(Siehe Tafel IV, Fig. 14)** / (Eberth 1724, 1861).

/ Eine gröfsere Beständigkeit erhalten die Blinddärme bei den Vögeln (fehlen nur einzelnen Familien, z. B. bei den Spechten, Psittacus u. a.); dieselben sind sehr lang bei Apteryx, Hühnern, Gänsen / (Gegenbaur 397, 1878).

/ Die nur bei den Reihern unpaarigen Blinddärme variieren in ihrer Ausbildung sehr. Sie gehören nicht zum Dünndarm, sondern stehen in direktem Zusammenhang mit der Ausbildung des Enddarmes (letzterer entspricht nicht dem Rectum der Säuger). Die Ausbildung der Blinddärme steht in direktem Verhältnis zur Menge der vegetabilischen (Leguminosen) Nahrung, doch giebt es Ausnahmen / (Gadow 2183, 1879).

/ Die nur bei wenigen Vögeln (Herodii excl. Ardea minuta, Procellaria, individuell auch bei Halieus, Plotus, Strepsilas, Podiceps, Mergulus, Atrichia) unpaaren Blinddärme wechseln in ihrer Ausbildung so sehr, dafs von einem den Hauptdarm überwiegenden Volumen bis zum völligen Verschwinden zahlreiche Stufen vorhanden sind. Sie gehören nicht zum Dünndarm; ihre innere Struktur weicht

meistens von der des Dünndarmes ab und ist mehr der des Rectums ähnlich.

Bei der Mehrzahl der Vögel sind die Wände der Caeca sehr dünn; sie besitzen gewöhnlich Längsfalten, welche, durch Querfalten miteinander verbunden, netzartige Maschen bilden. Die Wände sind meist glatt, enthalten Schleimdrüsen, und nur selten sind sie wie der Anfang des Rectums mit dichtstehenden, langen Zotten bedeckt (Gallus, Cygnus.)

Über die Länge der Caeca giebt umfassende Angaben Gadow in Bronn 6617, unvoll.

Was die Verhältnisse der Nahrung zur Ausbildung der Caeca anlangt, so giebt Gadow, der sich der Schwierigkeiten, welche die wechselnde Nahrung bei vielen Vögeln macht, wohl bewufst ist, die Angabe, dafs die Verdauung von Fleisch, von Früchten und Cerealien keiner Caeca bedarf, während zahlreiche typische Vegetabilienfresser starkentwickelte Caeca haben.

Die Blinddärme wurden von den Reptilien her vererbt; auch bei diesen tritt stärkere Entwicklung bei pflanzenfressenden Eidechsen auf, geringe bei Fleischfressern / (Gadow in Bronn 6617, unvoll.).

### Ratitae.

/ Die Blinddärme werden in Länge und makroskopischem Bau von Gadow beschrieben. Sie sind bei Struthio, Rhea, Dromaeus und Apteryx zottenlos / (Gadow 2183, 1879 und Gadow in Bronn 6617, unvoll.).

#### Struthio.

Dafs bei Struthio die Blinddärme zottenlos sind, war schon Rudolphi 6644, 1828 bekannt.

/ Der Blinddarm enthält ähnlich wie bei Lepus eine Spiralklappe / (Nuhn, 252, 1878).

/ Im Innern bilden die Wände des Blinddarms eine links gewundene Spiralfalte von ungefähr 20 Umdrehungen / (Gadow 2183, 1879 und Gadow in Bronn 6617, unvoll.).

### Lamellirostres.

/ Die Blinddärme sind innen mit feinen, ungefähr zwischen 6 dunkleren Längsstreifen angeordneten Drüsen versehen / (Gadow 2183, 1879).

#### Anser.

/ Das obere, engere cylindrische Stück zeigt bei der Gans sehr dicht stehende Zotten, wie im Dünndarm, nur etwas länger und schmäler, und zahlreiche Peyersche Noduli. Ungefähr zwei Zoll von der Einmündung in den übrigen Darm wird die Schleimhaut glatt. Von dem Punkt an, wo die Zotten verschwinden, hat das Darmrohr, das sich nun keulenförmig erweitert, auch eine veränderte Schichtung angenommen, welche ganz dem Rectum des Menschen gleicht: 1. Peritoneum. 2. Äufsere Längsmuskelschicht. 3. Ein breites, nicht mehr doppeltes Ringlager. 4. Eine ziemlich breite Bindegewebsschicht. 5. Ein dünnes Längsmuskellager. 6. Ein ebensolches Ringlager. 7. Die Schicht der Krypten, keine Zotten. — Wenn man 4 als

Submucosa auffafst, so stimmen Basslingers Angaben mit unseren heutigen Anschauungen überein / (Bafslinger 5883, 1854).

/ Die Balgdrüsen sind wenig entwickelt, länglich, $^1/_2$—2 mm lang; aufserdem finden sich noch kleinere geschlossene Drüsen, wie beim Huhn / (Eberth 1724, 1861).

**Laridae.**

/ Blinddärme bei Sterna und Larus stets verkümmert / (Gadow 2183, 1879).

**Tubinares.**

/ Blinddärme bei Thalassidroma fast ganz rudimentär, etwas gröfsere besitzt Procellaria und Diomedea; verhältnismäfsig die gröfsten hat Puffinus (ca. 1,2 cm lang) / (Gadow 2183, 1879).

Procellaria glacialis.

/ Carus und Otto bilden ganz am Ende des Mastdarms zwei Blinddärmchen ab / (Carus und Otto 211, 1835).

**Steganopodes.**

/ Die Blinddärme sind verhältnismäfsig klein und schmal / (Gadow 2183, 1879).

Plotus anhinga.

/ Es findet sich nur ein Caecum / (Garrod 230, 1876).

Plotus melanogaster.

/ Es finden sich nur zwei Caeca, 2 Zoll lang, während sich bei den meisten Species von Plotus anhinga nur eines findet / (Forbes 498, 1882).

**Pygopodes.**

/ Die Blinddärme sind im Gegensatz zu denen anderer Fischfresser ziemlich bauchig und lang; am längsten bei Eudytes und Podiceps cristatus / (Gadow 2183, 1879).

**Grallae.**

/ Blinddärme in der Regel wohl entwickelt, ungefähr von der Länge des Enddarms.

Die Blinddärme nehmen bei den Grallae jedenfalls einen wesentlichen Anteil an der Verdauung. Welcher Art derselbe ist, sagt Gadow nicht / (Gadow 2183, 1879).

Chauna derbiana.

/ Die beiden Caeca zeigen in ihrer ziemlich von der Kloake entfernten Lage nur mit Struthio und Rhea Ähnlichkeit.

Die Caeca (siehe Fig. 298) sind durch zwei Längsbänder ausgesackt. Sie sind im Verhältnis zu ihrer Länge sehr geräumig. Die Bänder liegen nicht lateral, sondern am äufseren und inneren Rand; sie sind Fortsetzungen der Längsfasern des Dick- und Dünndarms.

Die Aussackung der Caeca findet sich von anderen Vögeln nur noch bei Struthio und Rhea.

Jedes Caecum hat einen wohlentwickelten Sphinkter, der sie gegen den Darm abschliefst. Die Caeca öffnen sich jedoch nicht in das Colon, sondern in eine eigentümliche Höhle, die sich gegen das Colon ebenso absetzt, wie dies durch die Valvula ileocaecalis gegen den Dünndarm der Fall ist. Diese Höhle ist von einer Mucosa ausgekleidet, ähnlich der der Caeca / (Garrod 7627, 1876).

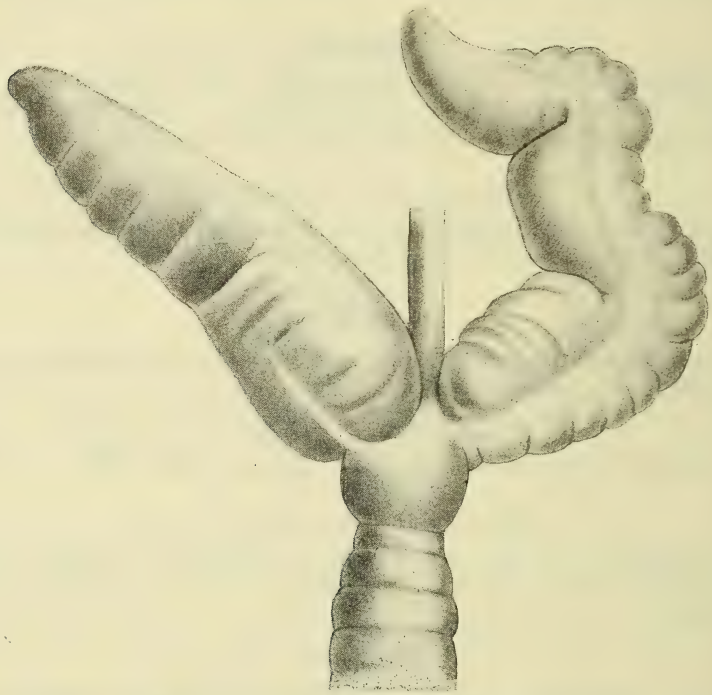

Fig. 298. **Caeca von Chauna derbiana.** Nach Garrod 7627, 1876.

**Erodii.**

/ Caecum völlig rudimentär und ganz angewachsen; charakteristisch für die Erodii ist das Fehlen des einen Blinddarmes; nur bei Ardea fand Gadow 4 cm vom Ende zwei ganz verkümmerte. Bei Nachtreihern herrscht die Neigung zum gänzlichen Verschwinden vor / (Gadow 2183, 1879).

/ Bei Balaeniceps rex fehlen Caeca. Bei den Ardeidae findet sich ein Caecum, bei Ciconia zwei. Beddard nimmt an, dafs das eine den Ardeidae zukommende Caecum hier aufserordentlich klein gewesen und in den in Spiritus aufbewahrten Eingeweiden unkenntlich geworden sein mag / (Beddard 926, 1888).

**Pelargi.**

/ Blinddärme sind bei allen Pelargi rudimentär, mit alleiniger Ausnahme des Flamingo / (Gadow 2183, 1879).

**Rasores.**

/ Die Blinddärme sind ausserordentlich entwickelt.

Die Zotten der Darmschleimhaut erreichen im engen Teil der Caeca ihre gröfste Ausbildung / (Gadow 2183, 1879).

Martineta Tinamou (Calodromas elegans).

/ Die Blinddärme von Calodromas elegans unterscheiden sich nicht nur von allen anderen Crypturi, sondern auch von denen aller anderen Vögel. Anstatt einfacher Schläuche sind die Blinddärme mit zahlreichen kleinen Divertikeln besetzt, welche ihnen von innen gesehen eine gewisse Ähnlichkeit mit dem Netzmagen der Wiederkäuer geben. Über den histologischen Bau werden keine Angaben gemacht / (Beddard 930, 1890).

Meleagris, Truthahn.

/ Es finden sich im Blinddarm 13—15 bis $3^1/_2$ mm im Durchmesser grofse Balgdrüsen, von denen die Mehrzahl dem Mesenterialansatze folgt / (Eberth 1724, 1861).

Gallus, Huhn.

/ „Warziger Körper im zottigen Caecum." Beim Huhn liegt in jedem Caecum etwa 4 mm von der Mündung entfernt neben der Anheftungslinie des Mesenteriums ein starker, gefäfsreicher Schleimhautwulst von 8—10 mm Länge, 4—6 mm Breite und 2—3 mm Höhe, während die umgebende Schleimhaut nur $^1/_2$ mm dick ist. Unter Wasser erscheint dieser Körper aus mehreren, quergestellten, durch tiefe Spalten getrennten, im Grunde miteinander verwachsenen Blättern oder Schleimhautfalten zusammengesetzt. Die Oberfläche ist bei jüngeren Tieren uneben und quergefurcht, bei älteren mit kurzen Zotten besetzt. Der Körper (**siehe Tafel IV. Fig. 15**) besteht aus gröfseren, teilweise verwachsenen Schleimhautfalten. Drüsen fehlen an seiner Oberfläche und sind nur seitlich vorhanden. Die Körper werden bei spärlichem Zwischengewebe fast allein von Noduli zusammengesetzt; bei älteren Tieren nehmen auch die Noduli an Zahl und Gröfse ab, das Zwischengewebe wird überwiegend und der ganze Körper kleiner / (Eberth 1724, 1861).

**Columbae.**

/ Die Blinddärme sind hier stets unentwickelt, fehlen bei manchen ganz / (Gadow 2183, 1879).

**Pici.**

/ Blinddärme fehlen den Spechten völlig; höchstens finden sich, wie bei P. viridis, bisweilen zwei ganz kleine Papillen / (Gadow 2183, 1879).

**Psittaci.**

/ Blinddärme fehlen vollständig / (Gadow 2183, 1879).

**Passerinae.**

/ Die Blinddärme sind bei allen Passerinae rudimentär, fehlen nie ganz / (Gadow 2183, 1879).

**Coccygomorphae.**

/ Blinddärme fehlen gänzlich bei Rhamphastus, Corythaix, Buceros, Alcedo, Upupa. Blinddärme gut ausgebildet bei Cuculus und Coracias. Rudimentär nach Owen bei Corythaix Buffoni / (Gadow 2183, 1879).

**Cypselomorphae.**

/ Blinddärme fehlen den Tagvögeln dieser Abteilung vollständig. Die Nachtvögel: Caprimulgus und Steatornis haben wohlausgebildete Caeca / (Gadow 2183, 1879).

**Raptatores.**

/ Bei Eulen sind die Caeca gut entwickelt, ohne Zotten, meist 5 cm lang, ebenso weit vom After entfernt.

Tagraubvögel: Die Blinddärme sind ganz rudimentär / (Gadow 2183, 1879).

## Diverticulum caecum vitelli der Vögel.

Rudiment des Dottersackes (Ductus vitello-intestinalis).

/ Nach Steno, Needham, Macartney, Pallas, Meckel, Rudolphi, Tiedemann, R. Wagner, Carus, Owen, Stannius u. a. erhält sich vornehmlich bei Sumpf- und Wasservögeln ein Rudiment des in die Bauchhöhle hineingeschlüpften, noch übrig gebliebenen Restes des Dottersackes. Bei der Gans ist dieses Rudiment fast konstant; es hat meistens 1″ Länge. Nach Wagner fehlt es den von diesem untersuchten Singvögeln (wozu auch Corvus glandarius gehörte); sowie den Tauben und mehreren anderen Vögelklassen, auch dem Strauſs. Budge findet es beim Eichelheher (Corvus glandarius), bei jungen Tauben (unter ½ Jahr). Carus bildet es für Rhea grisea ab; auch Stannius fand es bei diesem Tier und erwähnt die gleiche Beobachtung von Owen bei Apteryx. Es scheint damit, daſs diese Hemmungsbildung häufiger ist, als bisher angenommen wird, namentlich die Form, in welcher der Dottersackrest an einem Stiele hängt / (Budge 1313, 1847).

/ Tiedemann sah das Diverticulum bei der Heerschnepfe (Scolopax gallinago), auch bei der Gans (auch Rudolphi); Pallas fand es bei Psophia crepitans) / (Tiedemann 453, 1810).

/ Die innere Oberfläche zeigt bei einigen Vögeln zottige Fortsätze, bei anderen zickzack- oder wellenförmige Blätter; aber bei allen Vögeln zeigt sie Bildungen, ähnlich den Follikeln, welche sich in verschiedenen Teilen des Darmtractus finden (also offenbar Noduli. Oppel). Macartney beschreibt die Gröſse dieses Restes des Ductus vitello intestinalis (dem er schleimsezernierende Thätigkeit zuschreibt) bei verschiedenen Vögeln / (Macartney 3666, 1811).

/ Rud. Wagner (Über das Divertikel am Darmkanal bei mehreren Vögeln. Abhandl. der math.-physikal. Kl. d. k. bayerischen Akad. der Wiss., II., München 1837, p. 286) bemerkt, daſs auf seiner inneren Fläche die Zotten fehlen, daſs die Zotten des Dünndarms sich in einem scharfen Ringe gegen dasselbe absetzen, und daſs die Schleimhaut seiner Innenfläche von Längsthälern durchzogen ist. Diese Unebenheiten sind die Kuppen groſser Peyerscher Noduli. An Stellen, wo die Peyerschen Noduli weniger dicht stehen, bemerkt man, daſs die Schichtung der des übrigen Dünndarms gleicht / (Baſslinger 5883, 1854).

/ Rhea americana: Es finden sich Überreste des Diverticulum caecum vitelli in Form zweier etwas über erbsengrofser, von verhärteter und degenerierter gelber Masse erfüllter Knötchen, 107 und 110 cm vom After entfernt am Ileum.

Casuarius indicus. Das 78 cm vom After entfernte Divertikel ist sehr klein.

Lamellirostres: Das Divertikel ist bei Anas unregelmäfsig vorhanden; bei Cygnus klein und unbeständig; bei Mergus meist fehlend.

Pygopodes. Das Divertikel fehlt bei Podiceps häufig; ist überhaupt unbeständig in seinem Vorkommen.

Erodii. Divertikel unbeständig.

Columbae. Divertikel früh verschwindend, etwas näher dem Magen als dem After / (Gadow 2183, 1879).

/ Ungefähr in der Mitte des Dünndarmes befindet sich ein kleines blinddarmähnliches Gebilde (Diverticulum caecum vitelli), der Rest des Dottersackes mit seinem in den Darm mündenden Gange. Dieses Diverticulum caecum vitelli erhält sich während des ganzen Lebens bei den Schwimm- und meisten Sumpfvögeln; selten sind Zotten, wie im eigentlichen Darme, darin beobachtet worden; es verschwindet dagegen schon sehr früh bei den Raubvögeln, Papageien, Spechten und Singvögeln, bei welch letzteren es bald nach dem Auskriechen des Vogels nur noch als dünnes Fädchen vorhanden ist. Sehr lange erhält sich bei den Ratiten sogar ein Rest des Dotters selbst, wenn auch in veränderter Form / (Gadow in Bronn 6617, unvoll.).

/ Über das Vorkommen resp. Fehlen dieses Divertikels finden sich Angaben (über 646 Individuen, 38 Arten angehörend) bei Lönneberg und Jägerskiöld 3562, 1890/91. Sie notieren auch die Gröfse des Lumens und die Art der Faltung der Schleimhaut.

Wenn kein Lumen existiert, oder dasselbe ganz verkümmert und rudimentär ist, und das ganze Organ somit nur einen Bindegewebskörper darstellt, läfst sich wohl mit ziemlicher Sicherheit behaupten, dafs das betreffende Organ nur ein funktionsloses Rudiment ist.

Doch kann es auch geschehen, dafs der Divertikel sich mächtig in postembryonaler Zeit entwickelt, z. B. bei Phalacrocorax (bei den Scharben). Hier meinen Lönneberg und Jägerskiöld es mit einem funktionierenden Organ zu thun zu haben, das die Bedeutung einer Darmdrüse hat. Die Schleimhaut ist durch Faltenbildung beträchtlich vergröfsert, und das Organ grenzt sich durch eine Einschnürung vom Darm ab. Irgend einen Nachweis für das Vorhandensein von Drüsen bringen die Verfasser nicht / (Lönneberg und Jägerskiöld 3562, 1890/91).

## Caecum und Processus vermiformis der Mammalia.

Der Blinddarm zeigt bei den Mammalia verschiedenen Bau.

/ Ich unterscheide: 1. Einfaches Verhalten. Bau in der Art des Dickdarmes, ohne besonders wesentliche Einlagerungen von Lymphgewebe. 2. Abgeändertes Verhalten. Starke Einlagerungen von Lymphgewebe / (Oppel 8249, 1897).

Gewöhnlich beobachtet man, dafs dort, wo grofse Blinddärme vorkommen, namentlich solche, die Nahrungsmittel aufnehmen, das

einfache Verhalten vorliegt, während kleine Blinddärme, auch der Processus vermiformis, das abgeänderte Verhalten zeigen. Es scheint demnach wohl der Schlufs erlaubt, die erste Gruppe als funktionierende Blinddärme der zweiten Gruppe, als den in Rückbildung begriffenen, nicht funktionierenden Blinddärmen, gegenüberzustellen.

/ Die Form des Blinddarmes beschreibt Cuvier für zahlreiche Säuger mit Längenangaben.

Bei Bären und Insektivoren vermifst Cuvier den Blinddarm; dagegen kommt Ichneumon ein solcher zu / (Cuvier 445, 1810).

/ Zwei Blinddärme hat der Ameisenbär (Myrmecophaga didactyla), Hyrax capensis nach Pallas sogar drei.

Grofs ist der Blinddarm bei vielen pflanzenfressenden Säugern, z. B. beim Pferde, den Wiederkäuern, sehr vielen Nagern etc., so dafs man ihn als einen zweiten Magen betrachten kann, in dem die Verdauung sehr kräftig wirkt / (Rudolphi 6644, 1828).

/ Sehr selten ist der Blinddarm, wie bei den Ameisenfressern, einigen Nagern und Beuteltieren, mehr oder weniger symmetrisch doppelt. Bei Daman finden sich ein vorderer, gewöhnlicher, einfacher und zwei weit davon entfernte hintere, vogelartige Blinddärme / (Meckel 455, 1829).

Über das Vorkommen des Blinddarmes giebt zahlreiche Angaben Meckel 455, 1829.

/ Bei Carus und Otto finden sich Abbildungen verschiedener Formen der Blinddärme bei Säugern, und zwar von der grönländischen Robbe, einem erwachsenen Brüllaffen (Mycetes fuscus), als erster Anfang beginnender Duplizität von Manatus americanus, der zwei kleinen, haubenförmigen Blinddärmchen eines erwachsenen, zweizehigen Ameisenfressers, des doppelten Blinddarmes von Lagomys pusillus und des dreifachen von Lagomys Ogotonna, endlich der merkwürdigen Blinddarmform von Hyrax capensis / (Carus und Otto 211, 1835).

/ Eine makroskopische Beschreibung des Blinddarmes von Pferd, Rind, Schaf, Ziege, Schwein, Hund, Katze giebt Gurlt / (Gurlt 3478, 1844).

/ Ein Caecum fehlt mehreren echten Cetaceen [namentlich Physeter macrocephalus nach Bennett, ferner bei Hyperoodon, Delphinus und Monodon; Hunter (Works Tom IV. p. 360) traf ihn an bei Balaena mysticetus und rostrata, Duvernoy (bei Cuvier Tom. IV. 2 p. 269) bei Platanista gangetica. Auch Eschricht bestätigt seine Existenz bei den Walen], den fleischfressenden Beuteltieren [den Gattungen Thylacinus, Dasyurus, Phascogale], unter den Edentaten, den Faultieren und den meisten Gürteltieren, unter den Nagern den Myoxina, den Insektivoren, mit Ausnahme der Gattungen Cladobates und Macroscelides, ferner den Familien der Ursina und Mustelina, sowie endlich allen eigentlichen Chiropteren.

Das Caecum ist besonders grofs bei einigen Früchte fressenden Beuteltieren (Phalangista, Phascolarctus) und bei sehr vielen Nagern (Lepus, Lagomys, Hystrix und einigen Georhychus und Lemnus, sowie auch bei Coelogenys).

Einen eigentlichen Processus vermiformis besitzen manche Affen und Halbaffen (z. B. Nycticebus) und der Wombat.

Bei Lepus findet sich im Blinddarm eine Spiralklappe / (Stannius 1223, 1846).

/ Der Blinddarm wird bei den Wiederkäuern, namentlich auch beim Pferde, enorm voluminös; er übertrifft selbst bei einigen Nagern, z. B. dem Hamster, Biber, Hasen, den Magen drei- bis sechsfach und darüber an Gröfse, während er bei den reifsenden Tieren, z. B. der Katze, überaus klein ist / (Funke 6647, 1857).

/ Ein Caecum findet sich bei allen Quadrumanen, Pachydermen (Pferd und Rhinoceros sehr entwickelt), Ruminantia, fast allen Nagern, Marsupialiern, Sirenen und einigen weiteren Säugern.

Bei Fleischfressern (Hunde und Katzen) ist das Caecum sehr reduziert oder existiert gar nicht. Bei Katze, Löwe, Tiger, Leopard ist das Caecum rudimentär. Es ist auch sehr wenig entwickelt bei Viverra genetta und dem Ichneumon. Bei den Hyänen ist das Caecum sehr eng, aber etwas länger. Beim Hund, Wolf, Fuchs ist das Caecum eng, cylindrisch und länglich. Bei den Phoken besteht das Caecum nur aus einem sehr kurzen Blindsack oder einer appendix digitiformis.

Lamantin (Manatus senegalensis) hat ein geteiltes Caecum.

Caecum und Processus vermiformis. Definition: Wenn der Blindsack am Anfange des Dickdarmes taschenförmig erweitert ist und nach hinten in den folgenden Darmabschnitt übergeht, nennt man ihn Caecum; ist er dagegen dünn und deutlich abgesetzt, so nennt man ihn Appendix vermiformis oder Caecalappendix. Bisweilen bestehen diese beiden Bildungsarten nebeneinander, und man findet zugleich ein Caecum und eine Appendix vermiformis.

Caecum und Processus vermiformis besitzen: Mensch, anthropomorphe Affen, unter den Nagern das Genus Lagomys (bei Lagomys pusillus findet man ein kleines, accessorisches Caecum in einiger Entfernung vom eigentlichen Caecum, auf der Seite des Dünndarmes), Wombat / (Milne-Edwards 386, 1860).

/ Billroth beobachtete im „Processus vermiformis“ von Katzen, Hunden etc., wie es vom Menschen längst bekannt ist, sehr bedeutende Mengen von Noduli / (W. Krause 460, 1861).

/ Bei Insectivoren und Chiropteren ermangelt der Darmkanal meist eines Caecum / (Owen 212, 1868).

/ Bei Säugern läfst die Ausbildung des Blinddarmes einen Zusammenhang mit der Nahrung erkennen. Bei Fleischfressern ist er kurz und kann sogar gänzlich fehlen (Ursina, Mustelina); von bedeutendem Volumen tritt er bei Pflanzenfressern auf, wo seine Länge durch jene des Colons kompensiert wird.

Das Ende des Blinddarmes ist häufig verkümmert (z. B. bei manchen Prosimiae, manchen Primaten, z. B. Mensch und vielen Nagern) / (Gegenbaur 397, 1878).

/ Der Blinddarm ist:

1. Klein und einfach bei: Carnivoren, Robben, Monotremen, einigen Cetaceen, carnivoren und herbivoren Beutlern, und unter den Pachydermen beim Pecari;

2. gröfser bei: Einhufern, Wiederkäuern und einigen Pachydermen;

3. sehr grofs bei: Phalangista, Phascolarctos, manchen Nagern, wie Lagomys, Hystrix, Lepus, bei letzterem eine Spiralklappe enthaltend;

4. doppelt bei: Vögeln, mehreren Edentaten (Dasypus, Myrmecophaga didactyla), Manatus und einigen Pachydermen (Hyrax);

5. fehlt bei: mehreren Cetaceen (Physeter macrocephalus, Delphinus, Narwal), bei Dasyurus, beim Faultier und Gürteltier, bei

Myoxus, bei Nasua und Mustela, sowie bei den Insectivoren und Chiropteren.

Ein Processus vermiformis findet sich nur bei einigen Affen (Orang Utang) und Halbaffen (Lori, Nycticebus), einigen Nagern (Lepus) und Beuteltieren (Wombat)/ (Nuhn 252, 1878).

/ Ein Caecum fehlt unter den Säugern den Insektivoren, Chiropteren, einigen Carnivoren, mehreren Cetaceen, den Hippopotamiden, einigen carnivoren Beutlern (Dasyurus) und einigen Nagern (Myoxus). Der Grad der Ausbildung des Caecums hängt nicht nur von der Verdaulichkeit der naturgemäfsen Nahrung, sondern auch von der Gröfse des Magens und von dem Umstande ab, ob irgend welche andere die Verdauung erleichternde Vorrichtungen am Verdauungsapparat vorhanden sind. Es können Backentaschen, Vormagen und Blinddarm nebeneinander bei denselben Tieren bestehen, immer aber stehen sie in einem gewissen Verhältnisse zur Beschaffenheit der naturgemäfsen Nahrung und zu einander, indem sie sich gegenseitig bis zu einem gewissen Grade vertreten können/ (Ellenberger 1824, 1879).

/ Der Processus vermiformis fehlt bei den meisten Säugetieren, das Caecum nur bei sehr wenigen. Phalangista und Viverra haben noch keinen Processus vermiformis. Bei Phascolomys Wombat fehlt der Processus vermiformis und das Caecum ist unvollständig entwickelt. Bei der Gattung Lagomys und Lepus fehlt der Processus vermiformis vollständig und der als solcher aufgefafste Fortsatz am Colon ist ein einfacher Darmdivertikel/ (Tarenetzky 5486, 1882).

/ Vergleichendes über den Processus vermiformis. Man nahm bisher an, dafs eine Appendix ileocaecalis nur dem Menschen und gewissen Quadrumanen (Orang und Gibbon) zukomme. Die Ratte und die Maus zeigen auch den Anfang der Bildung einer solchen (Milne Edwards 386, 1860). Die Bildung steht im Zusammenhang mit der Nahrung. Herbivoren haben ein grofses Caecum, Carnivoren keine Spur eines solchen; beim omnivoren Menschen zeigt sich eine Differenz im Kaliber des Caecums, dessen untere Hälfte die Appendix vermiformis darstellt. In dieser Hinsicht stehen Ratte und Maus dem Menschen sehr nahe. Clado fafst den Processus vermiformis als wahre Drüse auf, für welche der Name Glandula appendicularis vollkommen pafst.

Beweis hierfür:

1. Bestehen der secernierenden Elemente und Abnahme der Organe der Absorption (Drüsen stark entwickelt, Lymphnoduli nur in seinem unteren Teil).

2. Er ist beim Lebenden mit Schleim gefüllt, Fäkalien dringen nicht ein.

3. Beim Lebenden finden sich fermentative Agentien (bacterium coli) in demselben in reinem Zustande.

Die Appendix ileocaecalis ist eine wahre schlauchförmige Drüse, welche einen Schleim secerniert, in dem zymogene Mikroben proliferieren; sie ist nicht ein Absorptionsorgan, dies zeigen auch die Fermentationen, welche sich bei Herbivoren und Granivoren in demselben abspielen/ (Clado 6117, 1892).

/ Der Blinddarm unterliegt, je nach der Art der Nahrung, den allergröfsten Schwankungen nach Form und Gröfse. So ist er sehr klein oder kann auch ganz fehlen bei Edentaten (Manidae, Brachy-

podae), Carnivoren, Zahnwalen, Insectivoren und Chiropteren, oder kann er bei Herbivoren den ganzen Körper sogar an Länge übertreffen. Zwischen ihm und dem übrigen Enddarm besteht ein gewisses kompensatorisches Verhältnis. In mehreren Fällen (manche Affen, Nager, Mensch) tritt bei einem Teil des Blinddarmes im Laufe der individuellen Entwicklung eine Verkümmerung ein, so dafs man von einem wurmförmigen Fortsatz (Processus vermiformis) sprechen kann. Es weist diese Thatsache auf den früheren Besitz eines längeren Darmrohres zurück / (Wiedersheim 7676, 1893).

/ Der Blinddarm fehlt den Musteliden, Ursiden, den carnivoren Beuteltieren, vielen Edentaten (Bradypus), Insectivoren, Fledermäusen, Waltieren etc. Bei den meisten Carnivoren ist der Blinddarm vorhanden, aber nur kurz, er verlängert sich bei den Fruchtfressern und wird sehr grofs bei den Grasfressern (Wiederkäuer, Einhufer). Das blinde Ende des Caecum verengert sich oft (Nager, Halbaffen) und verkümmert endlich bei den Primaten und dem Menschen zu dem sogenannten Wurmfortsatze / (Vogt und Yung 6746, 1894).

## Monotremen.

/ Bei Echidna und Ornithorhynchus findet sich ein „wurmförmiger Anhang", welcher von einem gewöhnlichen Blinddarm verschieden ist, indem er keinen Darmkot aufnimmt, sondern mehr Absonderungsorgan zu sein scheint / (Carus 1394, 1834).

/ Bei Ornithorhynchus ist das Caecum cylindrisch und wohl entwickelt; aber bei Echidna ist es so dünn, dafs Cuvier ihm den Namen Appendix vermicularis gegeben hat / (Milne Edwards 386, 1860).

Das Verhalten der Monotremen darf, dies zeigt der Vergleich mit anderen Säugetieren, durchaus nicht als ein ursprüngliches angesehen werden, von dem dasjenige, welches wir bei anderen Säugern finden, abzuleiten wäre. Vielmehr sind die starken lymphoiden Einlagerungen bei Ornithorhynchus im ganzen Caecum und bei Echidna in seinem proximalen Teil als sekundäre, erst in der Ordnung der Monotremen so hoch ausgebildete Abänderungen aufzufassen. Wenn nämlich dies für Säuger allgemein typisch wäre, so dürften wir nicht, zum Beispiel bei manchen Marsupiala, Solidungula und Rodentia einfachere Verhältnisse, welche im Bau an die des übrigen Darmes näher anschliefsen, finden.

### Echidna.

/ Das Caecum bei Echidna hystrix ist kürzer als beim Schnabeltier. Auch die Noduli und ihr besonderes Verhältnis zu den Lieberkühnschen Drüsen scheint Home gesehen zu haben, da er von 10—12 Drüsenausführgängen spricht, welche sich im Colon nahe der Öffnung des Caecums finden / (Home 8265, 1802).

/ Bei Echidna ist der Blinddarm etwas über 1 Zoll lang und ungefähr 2 Linien weit / (Cuvier 445, 1810).

/ Das Caecum ist klein, wurmförmig und drüsig / (Owen 7533, 1839—1847).

/ Es findet sich keine Ileocaecalklappe und kein grofser makroskopischer Unterschied zwischen Dünn- und Dickdarm; doch findet sich ein kleines, spitz zulaufendes, dünnes, wurmförmiges Caecum

von ungefähr 1 Zoll Länge, dessen Wände mit Lymphdrüsen besetzt sind / (Flower 7626, 1872).

/ Der Blinddarm von Echidna aculeata var. typica ist aufserordentlich klein; bei dem von mir untersuchten Tiere erreichte er nicht ganz 1 cm Länge. Er sitzt mit breitem Anfang dem Dickdarm auf, verjüngt sich dann rasch, so dafs er fast birnenförmige Gestalt bekommt. Das Caecum zeigt in seinem distalen verjüngten Teil (etwa entsprechend der Hälfte seiner Länge) den typischen Bau der Dickdarmschleimhaut, ohne jegliche Einlagerung von Noduli, bei dem von mir untersuchten Tier. Im Gegensatz zu den von mir für den Dickdarm beschriebenen Verhältnissen finden sich hier nicht nur in den Lieberkühnschen Drüsen, sondern ebenso auch im Oberflächenepithel aufserordentlich zahlreiche Becherzellen. Im proximalen, also dem in den Darm mündenden Teil liegt dagegen Nodulus dicht an Nodulus. Es scheiden sich so distaler und proximaler Teil des Caecums scharf gegeneinander, ein Verhalten, das schon im makroskopischen Bilde (proximaler Teil erweitert, distaler verjüngt, seinen Ausdruck findet / (Oppel 8249, 1897).

### Ornithorhynchus.

/ Home kennt das Caecum, welches er als kleine Appendix am Beginn des Colon beschreibt; er giebt eine Abbildung des Caecum, welches die Absetzung der Noduli deutlich erkennen läfst / (Home 7531, 1802).

/ Das Caecum mündet der Anheftungstelle des Mesenteriums gegenüber. Home beschrieb im Caecum Zellen; auch Meckel findet einige Erhebungen auf der Innenfläche / (Meckel 7497, 1826).

/ Dünn- und Dickdarm gehen ohne jede Einschnürung oder Valvula ineinander über, aber an ihrer Verbindungsstelle findet sich ein kleines einfaches wurmförmiges und drüsiges Caecum, ähnlich dem von Echidna / (Flower 7626, 1872).

Fig. 299. **Blinddarm von Ornithorhynchus anatinus** in natürlicher Gröfse.

/ Nach Beddard endlich ist das dünne Caecum ungefähr 1 Zoll lang und liegt ungefähr 11 Zoll von der Kloake entfernt / (Beddard 7449, 1894).

/ Die äufsere Form des Blinddarmes von Ornithorhynchus anatinus zeigt Fig. 299. Der Bau ist ein durchaus einheitlicher und eigentümlicher. Im Ganzen zeigt der Blinddarm Verhältnisse, welche sich denen im Processus vermiformis des Menschen und mancher Nager nähern. Der Schichtenbau ist wie im Dickdarm, das Lumen ist sehr eng. Die Mucosa wird in der ganzen Länge des Blinddarmes erfüllt von Lymphgewebe, welches Solitärknötchen ähnliche Bildungen erzeugt. Knötchen liegt an Knötchen dicht gedrängt, und nur spärliche Drüsen sind dazwischen sichtbar. Die Drüsen zeigen nicht, wie die übrigen Darmdrüsen des Schnabeltiers besondere Verhältnisse, sondern nähern sich in ihrem Aussehen den Lieberkühnschen Drüsen, wie sie für andere Säuger beschrieben wurden; Ausführgänge und Mündungsringe sind nicht vorhanden. Es scheint dieser Umstand auch von Wichtigkeit für die Beurteilung des Blinddarmes. Während alle Lieberkühnschen Drüsen des Darmes beim Schnabeltier bestimmte

Veränderungen zeigen, lassen die des Blinddarmes solche vermissen. Wir dürfen demnach annehmen, daſs die Lieberkühnschen Drüsen des Darmes bei der Verdauung in einer anderen Weise beteiligt sind, als die des Blinddarmes. Es liegt nun sehr nahe, anzunehmen, daſs bei den Drüsen des Blinddarmes in diesem Falle die Beteiligung bei der Verdauung eine geringere ist, als bei den anderen Darmdrüsen. Darauf weist schon die geringe Zahl der Drüsen und ihr Zurücktreten gegenüber dem überhandnehmenden Lymphgewebe hin. Ferner spricht dafür, daſs der Blinddarm beim Schnabeltier in seinem Bau weniger den funktionierenden Blinddärmen mancher Säuger ähnelt, mehr dagegen den rudimentären Anhängen des Blinddarmes, wie sie z. B. für den Menschen als Processus vermiformis bekannt sind. Das makroskopische Aussehen sowohl wie der mikroskopische Bau sprechen dafür, in diesem Organe des Ornithorhynchus mehr einen rudimentären Processus, als ein eigentliches Caecum zu sehen und ihn somit dem Processus vermiformis anderer Säuger gleichzustellen, wenn sich der Blinddarm hier auch nicht in ein Caecum und einen Anhang teilt, welch letzterer scharf von ersterem abgesetzt wäre. Wir haben es also in diesem Sinne hier nur mit einem Processus vermiformis und nicht mit einem Caecum zu thun.

Gröſsere Solitärnoduli reichen, die muscularis mucosae durchbrechend, von der Ringschicht der Muscularis bis zum Oberflächenepithel. An der Muscularis mucosae vermochte ich nur eine Längsschicht wahrzunehmen. Soweit überhaupt Drüsen vorhanden waren, so reichten dieselben bis zur Muscularis mucosae. Selbstverständlich erhielt ich auch Bilder scheinbar kürzerer Drüsen, unter welchen dann Lymphgewebe lag; doch schreibe ich dies dem Umstande zu, daſs an solchen Stellen die Drüsen nicht vollständig in der Längsachse in den Schnitt fielen. Leukocyteninvasionen in die Drüsen sah ich an manchen Stellen und glaube Schiefschnitte ausschlieſsen zu können. Auch sah ich am Rande gröſserer Noduli häufig Zellkomplexe, welche Reste zu Grunde gegangener Drüsenschläuche sein mögen / (Oppel 8249, 1897).

## Marsupialier.

/ Bei den sarkophagen Marsupialiern fehlt ein Blinddarm ganz. Der Darm ist kurz und weit. Bei den entomophagen Marsupialiern ist der Darmkanal verhältnismäſsig länger; es findet sich eine Trennung zwischen Dünn- und Dickdarm, und dieselbe beginnt mit einem einfachen Caecum. Bei den karpophagen Phalangisten findet sich ein auſserordentlich langes Caecum, welches bei einigen das Doppelte der Körperlänge erreicht. — Endlich beim Koala ist das Caecum mehr als dreimal so lang als das Tier und die innere secernierende Oberfläche ist ferner vermehrt durch etwa ein Dutzend Längsfalten. Beim Känguruh finden sich am Caecum zwei Längsbänder. Beim Wombat ist das Caecum auſserordentlich kurz aber weit, es ist mit einem Processus vermiformis versehen. Das Colon besitzt zwei Längsbänder / (Owen 212, 1868 und 7532, 1839—1847).

/ Aus Owens Tabelle entnehme ich, daſs Owen für folgende Marsupialier die Anwesenheit eines Caecums unter Längenangabe konstatierte: Perameles nasula, Didelphys Philander, Petaurus pygmaeus, Phalangista vulpina, Phascolarctus fuscus, Hypsiprymnus setosus, Macropus major, Phascolomys Wombat / (Owen 7532, 1839—47).

### Didelphys.

/ Beim Opossum ist ein Blinddarm vorhanden / (Cuvier 445, 1810). Die Abbildung, Fig. 300, entnehme ich Owen 212, 1868.

/ Bei Didelphys virginiana ist das Caecum einfach und konisch / (Flower 7626, 1872).

Fig. 300. **Caecum vom Opossum.** Nach Owen 212, 1868.

### Peramelidae.

/ Ein kleines oder mäfsig entwickeltes Caecum ist vorhanden / (Flower 7626. 1872).

### Phalangistidae.

/ Das Caecum ist sehr stark entwickelt, es erreicht sein Maximum an Gröfse beim Koala, wo es dreimal so lang wird wie der Körper, und wo seine innere absorbierende Oberfläche durch zahlreiche parallele Längsfalten vermehrt wird / (Flower 7626, 1872).

/ Beim braunen Phalangisten findet sich ein sehr grofser Blinddarm, dessen Ende sich zu einer Art von Wurmanhang zusammenzieht / (Cuvier 445, 1810).

/ Ich gebe in Fig. 301 eine Abbildung des Blinddarmes von Phalangista (Trichosurus vulpecula) in natürlicher Gröfse. Die Innenfläche zeigt den typischen Bau des Dickdarmes, keine Zotten und im Vergleich zum Dünndarme lange Lieberkühnsche Drüsen, in deren oberer Hälfte die Becherzellen besonders grofs sind, während sie im Oberflächenepithel zu fehlen scheinen. Die Ringmuskelschicht ist gut entwickelt; im Lumen des Blinddarmes fand ich Nahrung. Der Blinddarm funktioniert also hier offenbar direkt durch Aufnahme von Nahrung, welche eine gewisse Zeit in demselben verweilt. Es spricht hierfür neben der Gröfse des Organs auch der Bau desselben, der sich vom Dickdarm kaum unterscheidet. In den untersuchten Stücken des Blinddarmes fand sich kein einziger Solitärnodulus, auch nicht in der verjüngten Spitze des Blinddarmes und nicht am Übergang in den Darm. Es ist also hier der ganze Blinddarm samt seinem verjüngten Teil nur als Caecum aufzufassen, während ein Processus vermiformis fehlt / (Oppel 8249, 1897).

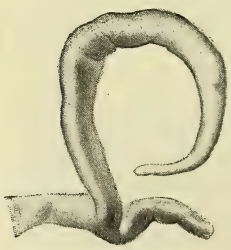

Fig. 301.

Fig. 301. **Blinddarm von Trichosurus vulpecula (Phalangista)** in natürlicher Gröfse.

Fig. 302. **Caecum vom Koala.** Nach Owen 212, 1868.

Fig. 303. **Caecum vom Känguruh.** Nach Owen 212, 1868.

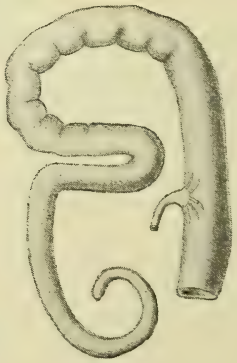

Fig. 302.

Fig. 303.

### Phascolarctus cinereus, Koala.

Fig. 302 zeigt die aufserordentliche Länge des Caecums bei Phascolarctus cinereus.

Macropus major, Känguruh.

/ Das Caecum (schon Cuvier 445, 1810 bekannt, meine Abbildung Fig. 303 ist nach Owen 212, 1868) ist lang und cylindrisch, mit rundem Gipfel, in den proximalen zwei Dritteln ausgesackt durch ein Paar seitlicher Muskelbänder, welche sich auch über den oberen Teil des Colon fortsetzen / (Flower 7626, 1872).

Petrogale xanthopus.

/ Das Caecum ist 6 Zoll lang, es hat einen gröfseren Umfang als der Rest des Colon / (Parson 8262, 1896).

Phascolomys, Wombat.

/ Beim Wombat ist das Caecum aufserordentlich kurz aber weit und besitzt einen Processus vermiformis. Das Colon ist beim Wombat ausgesackt und besitzt zwei breite Längsbänder (siehe Fig. 304) / (Owen 7532, 1839—1847 und 212, 1868).

Fig. 304.

Fig. 304.
**Caecum vom Wombat.** Nach Owen 212, 1866.

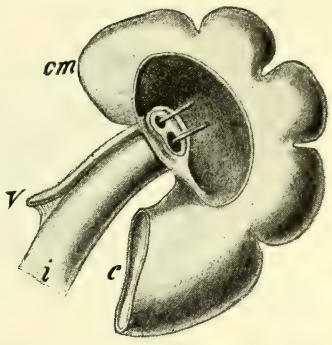


Fig. 305.

Fig. 305.
**Verbindungsstelle von Dünn- und Dickdarm von Phascolomys Wombat.**
*i* Ileum; *c* Colon; *cm* Caecum; *v* Processus vermiformis. Die obere Sonde führt vom Colon in den Processus vermiformis, die untere in das Ileum. Nach Flower 7626, 1872.

/ Es findet sich neben der Öffnung des Ileums ins Colon ein Processus vermiformis von 1—1½ Zoll Länge am Caecum, wie dies Fig. 305 zeigt. Es zeigt darin Wombat Ähnlichkeit mit den Primaten. Auch schon beim jungen Wombat ist die Ileocaecalklappe, der Processus vermiformis und das Caecum von derselben relativen Gröfse, wie beim Erwachsenen / (Flower 7626, 1872).

## Edentaten.

Schon Cuvier 445, 1810 war es bekannt, dafs nicht allen Edentaten ein Blinddarm zukommt.

/ Der Blinddarm fehlt den Faultieren und Gürteltieren; eine kleine, fast halbkugelige Hervorragung findet sich bei Myrmecophaga tamandua; ein ziemlich grofser Blinddarm kommt bei Orycteropus vor; endlich bei dem kleinen Ameisenfresser (Myrmecophaga didactyla) und bei Dasypus sexcinctus finden sich zwei einander gegenüberstehende Blinddärme (wie sie bei Vögeln häufig sind, bei Säugern nur noch bei Hyrax und Phascolomys) / (Rapp 2823, 1843).

/ Manis und Bradypus fehlt ein Caecum. Myrmecophaga didactyla hat dagegen nach Daubenton und Meckel zwei Caeca / (Todd and Bowman 542, 1866).

Myrmecophaga jubata.

/ Es findet sich keine Valvula ileocolica; aber der Übergang vom Ileum in das Colon ist durch eine plötzliche Erweiterung des Kalibers mit einer schlecht abgesetzten Caecaltasche an der Seite markiert / (Flower 7626, 1872).

Myrmecophaga tetradactyla, Tamandua.

/ Es finden sich drei kleine Peyersche Noduli und ein kurzes, kugliges Caecum / (Flower 7626, 1872).

Cyclothurus didactylus, zweizehiger Ameisenfresser.

/ Daubenton beschreibt zwei kurze Blinddärme. Meckel bestätigt dieselben / (Meckel 6536, 1819).

Das doppelte Caecum wird ferner erwähnt als zwei blinddarmförmige Anhänge von Cuvier 445, 1810, als doppeltes Caecum von Owen 212, 1868, als zwei symmetrisch liegende kurze Caeca von Flower 7626, 1872 (siehe Fig. 306).

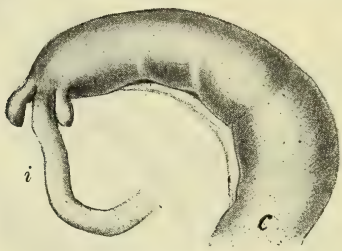


Fig. 306.

Fig. 306. **Caeca von Cyclothurus didactylus.** *i* Ileum; *c* Colon. Nach Flower 7626, 1872.

Fig. 307.

Fig. 307. **Anfang des Colon und Caeca von Dasypus sexcinctus.** *i* Ileum; *c* Colon. Nach Flower 7626, 1872.

Manidae.

/ Den Manidae fehlt ein Caecum / (Flower 7626, 1872).

/ Das Fehlen eines Caecums notieren für Manis longicauda (macroura) Cuvier 445, 1810; für Manis Owen 212, 1868. Weber findet für Manis javanica: Jede Caecumbildung fehlt. (Alle übrigen Edentaten haben ein oder zwei Caeca, einzelne nur rudimentäre) / (Weber 6677, 1891).

Orycteropus.

/ Der Blinddarm ist kurz oval / (Cuvier 445, 1810).

/ Es findet sich ein weites, 7 Fufs langes Caecum mit ausgedehntem kugligem Gipfel / (Flower 7626, 1872).

Dasypodidae.

/ Bei Dasypus (Tatusia) peba fehlt ein Caecum, bei Dasypus sexcinctus (siehe Fig. 307) und Dasypus villosus finden sich paarige kurze, breite, rundliche Caecalausstülpungen des Colons / (Flower 7626, 1872).

/ Ein Caecum fehlt Tolypeutes tricinctus / (Garrod 2211, 1878).

### Bradypoda.

Den Faultieren fehlt nach dem übereinstimmenden Urteil fast aller Autoren ein Caecum. Ich habe folgende Quellenangaben notiert: Ai, ein Blinddarm fehlt, Wiedemann 7499, 1800 — beim Faultier scheint kein Blinddarm vorhanden zu sein, Cuvier 445, 1810; — das Faultier hat kein Caecum, Owen 7532, 1839—1847 — Bradypus und Choloepus fehlt ein Caecum, Flower 7626, 1872. — Bradypus tridactylus, ein Caecum fehlt, Francaviglia 7277, 1894. — Nur Owen 212, 1868 giebt an, dafs sich bei Choloepus ein kurzer Caecalanhang finde.

## Cetaceen.

Dieselben zeigen kein einheitliches Verhalten.

a) Ein Caecum kommt zu: Platanista nach Rapp 7628, 1837; Balaena mysticetus, Hunter 7546, 1787, (kurzes Caecum) Flower 7626, 1872; — Balaena rostrata, Hunter 7546, 1787, Rapp 7628, 1837; Balaenoptera (ein ungefähr 7 Zoll langes Caecum) Owen 212, 1868.

b) Ein Caecum fehlt: Phocaena communis nach Hunter 7546, 1787, Flower 7626, 1872; — Delphinus delphis nach Hunter 7546, 1787, Mayer 441, 1832; — Grampus nach Hunter 7546, 1787, dem eigentlichen Walfisch der südlichen Hemisphäre wird der Blinddarm abgesprochen von Roussel de Vauzème (nach Rapp 7628, 1837).

## Perissodactyla.

/ Das Caecum ist geräumig und „sacculate“ / (Owen 212, 1868).

### Rhinoceros.

/ Beim erwachsenen eingehörnten Nashorn ist der Blinddarm über 2 Fufs lang und beinahe $1^1/_2$ Fufs weit / (Cuvier 445, 1810).

/ Das Caecum des Rhinoceros ist beim Männchen 3 Fufs lang, beim Weibchen 2 / (Flower 7626, 1872).

### Solidungula, Einhufer.

Schon Cuvier 445, 1810, kennt die Gröfse des Blinddarmes.

### Equus caballus, Pferd.

/ Nach Flower ist das konische Caecum etwa 2 Fufs lang; es besitzt etwa die doppelte Kapazität vom Magen. (Beim Tapir ist es etwas kleiner) / (Flower 7626, 1872).

Eine eingehende mikroskopische Schilderung des Caecums vom Pferde verdanken wir Ellenberger (siehe Fig. 308).

/ Das Epithel sitzt einer zarten glashellen Basalmembran auf. Zwischen den Epithelzellen finden sich Becherzellen.

Die Lamina propria der Mucosa besteht aus einem äufserst zartfaserigen, reticulären bindegewebigen Gerüst. Die Maschen sind mit Wanderzellen gefüllt, so dafs die gesamte Propria sich in ihrem Aussehen sehr dem der Lymphdrüsen nähert. An einzelnen Stellen tritt noch ein bedeutenderer Zellreichtum auf; diese Stellen stellen

kleine Knötchen dar und sind als Lymphnoduli zu bezeichnen. Dieselben liegen in gröfserer Entfernung voneinander und ragen in die Submucosa hinein. Andere solche Noduli liegen sogar ganz in der Submucosa.

Die Drüsen des Caecum sind 0,4—0,5 mm lang und oben 0,05 bis 0,06, unten 0,03—0,04 mm weit. Sie liegen so dicht nebeneinander, dafs eine Drüse von der anderen nur 0,02—0,04 mm absteht und sich auf einem Quadratmillimeter ungefähr 160—170 Drüsen befinden, so dafs demnach das ganze Caecum ca. 270—300 Millionen Drüsen enthält. Die Oberfläche dieser sämtlichen Drüsen zusammen beträgt ca. 25 Quadratmeter. Das Epithel der Drüsen ist nur eine Fortsetzung des Darmepithels.

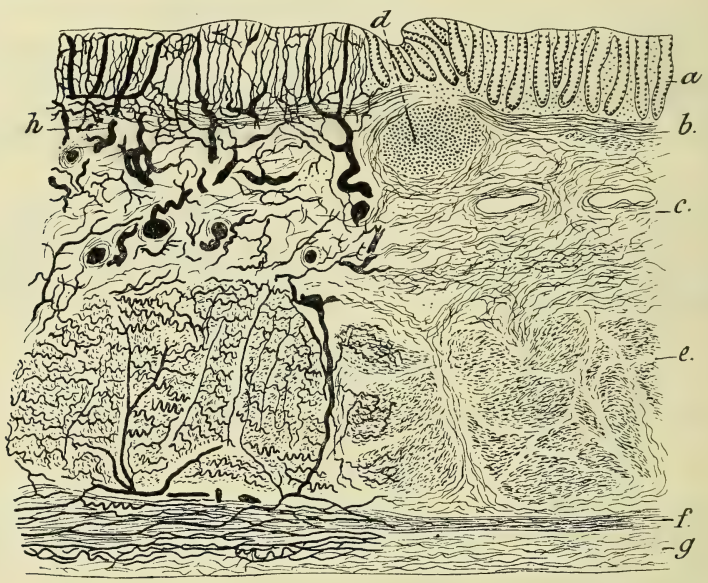


Fig. 308. **Längsschnitt von der Spitze des Caecums**, mit Carminleim injiziert. 27fach vergröfsert. Die linke Hälfte mit eingezeichneten Gefäfsen. *a* Propria mucosae mit Drüsen und dichten Gefäfsnetzen; *b* Muscularis mucosae, an welcher an der rechten Seite eine zweite Muskellage kenntlich ist; *c* Submucosa mit den grofsen Gefäfsstämmen; *d* Lymphnodulus in der Submucosa, allmählich in das mucöse Gewebe übergehend; *e* Ring-, *f* Längsschicht der Muscularis; *g* Serosa; *h* Blutgefäfse. Nach Ellenberger 1824, 1879.

Die Muscularis mucosae besteht aus einer inneren Längs- und einer äufseren Ringschicht glatter Muskelfasern. Die Submucosa besteht aus grobmaschigem, lockerem fibrillärem Bindegewebe mit reichlichen elastischen Fasern. In der Submucosa fanden sich Waldeyers Plasmazellen, aufserdem Zellen mit stärkeren Granulationen (grofse Körner), letztere tingieren sich unter anderem mit Eosin stark.

Muscularis: Die äufsere Längsschicht ist hauptsächlich in den Bandstreifen vorhanden. Ellenberger giebt zahlreiche Mafsangaben über die Dicke der äufseren Längs- und der inneren Ringschicht der Muscularis.

Blutgefäfse: Die Anordnung der Blutgefäfse ist aus der beigegebenen Fig. 308 ersichtlich. Jede Drüse scheint in einen vollständigen Gefäfskorb eingelagert.

Nerven: Auerbachscher und Meissnerscher Plexus sind vorhanden.

Aus dem Fehlen der Zotten und der reichen Ausbildung der Drüsen schliefst Ellenberger, dafs das Caecum weniger als gutes Resorptionsorgan, vielmehr als gutes Sekretionsorgan zu betrachten ist / (Ellenberger 1824, 1879).

/ In der Caecalschleimhaut findet sich ein grofser Reichtum an Leukocyten und eosinophilen Körnchenzellen / (Ellenberger 1827, 1884).

/ Funktion: Ellenberger behandelt die älteren Ansichten über die Funktion des Blinddarmes eingehend unter Heranziehung einer grofsen Litteratur. Ellenberger bringt für seine Ansicht, dafs das Caecum der Pferde für deren Ernährung, für die Verdauung der aufgenommenen Nahrungsmittel sehr wichtig, und dasselbe in seiner Bedeutung ähnlich wie die Vormägen der Wiederkäuer aufzufassen sei, folgende Thatsachen als Begründung bei:

1. Bei allen Tieren, welche von schwer verdaulicher Pflanzennahrung leben, finden besondere Vorgänge während der Verdauung statt, resp. sind besondere Einrichtungen an den Verdauungsorganen getroffen, welche die Ausnützung der genannten Nahrung ermöglichen.

2. Das Pferd gehört zu den von schwer verdaulicher, cellulosereicher Nahrung lebenden Tieren.

3. Es sind am Vorder- und Mitteldarm des Pferdes und seiner Verwandten keine besonderen Einrichtungen gegeben, und es finden hier auch keine besonderen Vorgänge statt. Es durchlaufen im Gegenteil die Nahrungsmittel den Magen und Dünndarm in verhältnismäfsig kurzer Zeit.

4. Am Pferdedarm ist als besondere Eigentümlichkeit nur ein sehr grofser Dickdarm, namentlich ein aufserordentlich entwickeltes Caecum hervorzuheben.

5. Dieser Darmabschnitt bietet alle Bedingungen zur Erreichung des gedachten Zweckes, denn er vermag:

a) eine sehr grofse Quantität Chymus, das Doppelte bis Dreifache der Magenkapazität aufzunehmen;

b) er ist so gestaltet und gelagert, dafs für ein längeres Verweilen, tüchtiges mechanisches Verarbeiten und gründliches Durchfeuchten der Nahrungsmittel in demselben gesorgt ist, so dafs chemische Umsetzungs- und Macerationsprozesse eintreten müssen;

c) er ist mit einer bedeutenden secernierenden Oberfläche ausgestattet und empfängt nicht unbedeutende Mengen verdauender Säfte aus dem Dünndarm. Der Blinddarminhalt ist deshalb stets sehr reich an Flüssigkeiten und zeigt in der Regel eine mindestens dünnbreiige Beschaffenheit.

6. Der Blinddarminhalt reagiert stets alkalisch und enthält eine grofse Menge Infusorien.

7. Im Blinddarm findet stets eine reiche und bedeutende Gasentwicklung statt.

8. Seine anatomische Einrichtung ist nicht derart, dafs eine bedeutende resorbierende Thätigkeit vorausgesetzt werden könnte. Es weisen im Gegenteil der Bau der Mucosa, der Verlauf der Blutgefäfse in derselben u. s. w. mehr auf eine sekretorische Funktion hin.

9. Das Caecum enthält mehr unverdaute Massen als das Colon und weniger als das Ileum / (Ellenberger 1824, 1879).

/ Ellenberger hat nachgewiesen, dafs das Pferd in seinem Caecum einen Hauptapparat zur Celluloseverdauung besitzt / (Pauli 6660, 1884).

/ Der Blinddarm des Pferdes ist ganz zweifellos nicht nur als ein Resorptions-, sondern auch als ein Verdauungsorgan anzusehen / (Ellenberger 7457, 1890).

## Artiodactyla.

/ Das Caecum ist einfach. Im Caecum liegt gewöhnlich eine Nodulianhäufung in einer Tasche nahe der Ileocaecalmündung / (Owen 212, 1868).

### Hippopotamus.

/ Dem Hippopotamus fehlt allein unter den Suinae ein Caecum vollständig, und die Übergangstelle vom Dünn- in den Dickdarm ist makroskopisch kaum wahrnehmbar / (Flower 7626, 1872).

/ Es findet sich kein Caecum bei Hippopotamus und keine abgesetzte Grenze zwischen Dünn- und Dickdarm; aber ungefähr 3 Fufs 6 Zoll vom Anus hören die Zotten plötzlich auf und das Darmrohr erweitert sich beträchtlich.

An dieser Stelle, ungefähr 4 Zoll lang, ist die Mucosa stark gefaltet, so dafs Gruben von wechselnder Form entstehen. Crisp bezeichnet diesen Teil als „colic gland“; Clark konnte jedoch keine Drüsen darin finden / (Clark 7629, 1872).

### Sus, Schwein.

/ Der Blinddarm ist mäfsig weit und durch drei Bänder in Zellen geteilt / (Cuvier 445, 1810).

/ Das Caecum ist von länglicher konischer Form, ausgesackt und wenig gekrümmt / (Flower 7626, 1872).

/ Es treten 3 Bandstreifen auf (beim Rind und Fleischfressern fehlen dieselben) / (Ellenberger 1827, 1884).

### Dicotyles torquatus, Pekari.

/ Der Blinddarm ist beim Pekari kurz / (Cuvier 445, 1810).

### Wiederkäuer.

/ Der Blinddarm ist kegelförmig, von geringer Gröfse und ohne Zellen / (Cuvier 445, 1810).

### Auchenia glama, Lama.

/ Der Blinddarm bildet einen regelmäfsigen, nirgends eingeschnürten Kegel / (Cuvier 445, 1810).

### Camelopardalis giraffa, Giraffe.

/ Das Caecum ist ein einfacher cylindrischer Darm, wie bei anderen Ruminantia / (Owen 316, 1838, und Owen 4168, 1841).

## Sirenen.

/ Es findet sich ohne Ausnahme ein Blinddarm (Stellerus, Dugong etc.) / (Rapp 7628, 1837).

/ Das Caecum von Manatus unterscheidet sich von dem konischen von Halicore (Dugong), indem es kurz und weit ist und sich gegen seinen Gipfel in zwei konische Fortsätze spaltet. Rhytina Stelleri hat ein weites einfaches Caecum / (Flower 7626, 1872).

Manatus australis, amerikanischer Manati.

/ Der Blinddarm ist kurz und verästelt / (Cuvier 445, 1810).

/ Der Blinddarm der Seekuh (Manatus) ist gabelförmig in zwei Äste von ungefähr gleicher Gröfse gespalten / (Rapp 7628, 1837).

/ Das Caecum ist zweigespalten / (Owen 212, 1868).

/ Allgemeine Form. Die Ileocaecalklappe verhält sich wie beim Menschen, d. h. das Ileum mündet auf der Höhe einer grofsen plica sigmoidea mit einer schlitzförmigen Öffnung. Am blinden Ende des Caecum finden sich ein paar kleine, wie zwei Hörner abstehende blinde Anhänge, die Caecalanhänge, sie münden in einen unteren unpaaren Caecalraum. Darauf folgt nach oben der weiteste Teil des Caecums aus einer paarigen symmetrischen Ausbuchtung bestehend. Das Ileum mündet da, wo die beiden Ausbuchtungen dieses Teils mit dem genannten unpaaren Caecalraume zusammenstofsen. Es folgt weiter nach oben nochmals ein oberer rundlicher unpaarer Sack, der durch eine scharf vorspringende Falte von dem grofsen paarigen Raum abgesetzt ist. Dieser rundliche Sack verengert sich rasch, um in das schmalkalibrige Colon überzugehen.

Bau: Im Blinddarm und Dickdarm finden sich sehr lange schmale Lieberkühnsche Drüsen. Die lymphoide Schicht am Grund derselben ist weniger ausgeprägt, als im Dünndarm. Die Muskelhaut ist stärker, besonders die Ringfaserlage.

Die Caecalanhänge zeigen starke Entwicklung der Muskulatur, besonders der Muscularis mucosae. Die Mucosa zeigt lange dünne Lieberkühnsche Krypten. Solitäre Noduli findet man vereinzelt, dagegen nirgends eine auffällige Entwicklung von lymphoiden Zellen. Es mufs demnach fraglich erscheinen, ob man diese Anhänge mit dem Wurmfortsatze homologisieren darf / (Waldeyer 126, 1892).

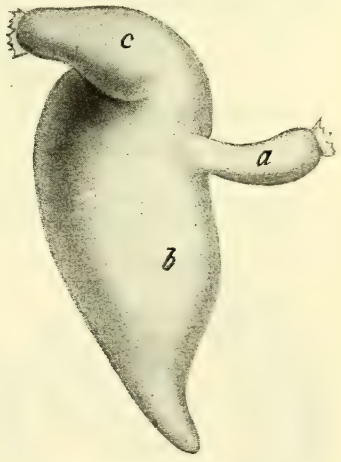


Fig. 309.
**Caecum vom Dugong.**
*a* Ileum; *b* Caecum; *c* Colon.
Nach Owen 212, 1868.

Halicore indica, Dugong.

/ Beim Dugong ist der Blinddarm glatt, zugespitzt und hat eine Länge von 10 Zoll / (Rapp 7628, 1837).

/ Das Caecum ist konisch (s. Fig. 309), beim halberwachsenen Tier 6 Zoll lang / (Owen 212, 1868).

## Proboscidea.

Elephas.

/ Cuvier beschrieb den Blinddarm / (Cuvier 445, 1810).

/ Das Caecum ist grofs / (Owen 212, 1868).

/ Der Blinddarm ist konisch, ausgesackt / (Flower 7626, 1872).

/ Beim afrikanischen Elephanten ist das Caecum 22 Zoll lang / (Forbes 2060, 1879).

## Lamnungia.

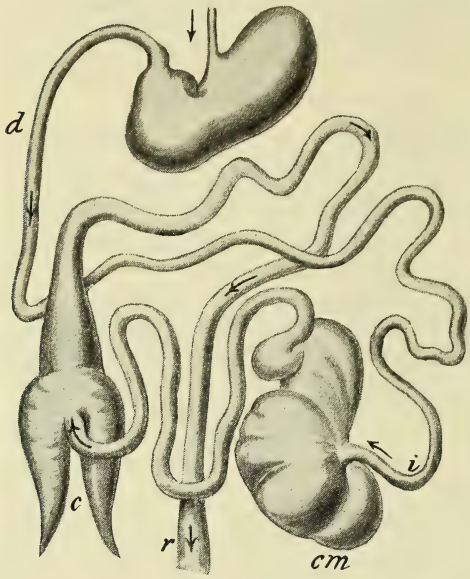


Fig. 310. **Tractus intestinalis von Hyrax capensis** (die Därme sind zu kurz gezeichnet). *d* Dünndarm; *i* Ileum; *cm* wahres Caecum; *c* blindsackförmige Anhänge des Colon; *r* Rectum. Nach Flower 7626, 1872.

## Rodentia.

/ Der Blinddarm ist im allgemeinen sehr weit / (Cuvier 445, 1810).

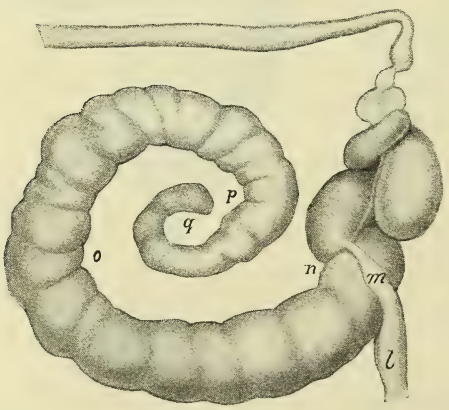


Fig. 312.

### Hyrax.

Den weiten, kurzen Blindsack kennen Cuvier 445, 1810 und Owen 212, 1868.

/ Das Ileum öffnet sich bei Hyrax capensis in ein kurzes, aber sehr geräumiges, ausgesacktes Caecum. Weiter abwärts (etwa 2 Fufs) finden sich zwei weitere Caeca. In diesem Verhalten steht Hyrax unter den Säugern einzig da (siehe Fig. 310) / (Flower 7626, 1872).

/ Das Caecum beim Daman ist voluminös, ziemlich kurz, übertrifft die Kapazität des Magens. Das Caecum besitzt keine Zotten / (George 347, 1875).

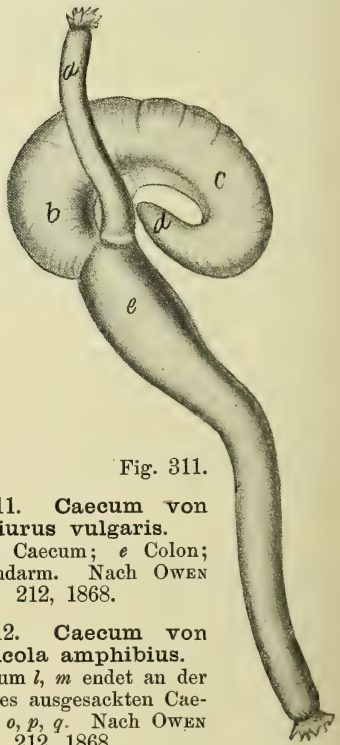


Fig. 311.

Fig. 311. **Caecum von Sciurus vulgaris.** *b*, *c*, *d* Caecum; *e* Colon; *a* Dünndarm. Nach Owen 212, 1868.

Fig. 312. **Caecum von Arvicola amphibius.** Das Ileum *l*, *m* endet an der Basis des ausgesackten Caecums *n*, *o*, *p*, *q*. Nach Owen 212, 1868.

/ Ein Caecum fehlt bei Myoxus; bei Maus und Ratte ist es kurz, länger ist es bei den Sciuridae (siehe Fig. 311), bei Arvicola amphibius (das Caecum siehe Fig. 312) beginnt das Colon mit ein paar grofsen Säcken, dann nimmt es an Umfang ab. Zwei ovale Peyersche Noduli

finden sich hier gewöhnlich; dieselben liegen zu beiden Seiten der Valvula ileocaecalis. Bei den Leporidae liegen sie in einer besonderen Tasche / (Owen 212, 1868).

/ Den Nagern kommt allgemein ein grofses Caecum zu; Flower vermifst es nur bei der Familie der Haselmäuse / (Flower 7626, 1872).

### Lepus cuniculus.

/ Flower beschreibt die Lage des grofsen Caecums und seines vermiformen Terminalteils / (Flower 7626, 1872).

/ Das Caecum ist enorm entwickelt, übertrifft den Magen wenigstens zehnmal an Inhalt. In dem gröfseren, der Valvula coli benachbarten Teile, dem eigentlichen Caecum, ist dasselbe dünnhäutig, die Schleimhaut glatt, aber mit solitären Noduli besät. Von aufsen sieht man an diesem Teile Falten, welche durch eine inwendig verlaufende Spiralfalte von etwa 5 mm Breite bedingt werden. Die Windungen, ca. 25 an Zahl, stehen etwa 2 cm voneinander entfernt. Gegen den blind geschlossenen Teil des Caecum hin werden sie niedriger, rücken näher zusammen und verschwinden schliefslich. Der letztgenannte, kolbig endigende Teil, der Processus vermiformis, ist von wechselnder Länge, 7—10 cm lang; er macht $^1/_6$—$^1/_4$ des ganzen Caecums aus. Seine Wandung ist stark verdickt durch dichtgedrängte Lymphnoduli: der ganze Processus vermiformis stellt eine einzige sehr grofse, flächenhaft ausgebreitete Lymphdrüse dar. In den Anfang des Caecum öffnet sich mit weiter Mündung ein weifslicher, ovaler, 2 cm langer, drüsiger Anhang: der Sacculus rotundus, dicht neben dem Übergange des Dünndarmes in den Dickdarm. Die Wandung desselben enthält ebenfalls dichtgedrängte Lymphnoduli und hat ca. 2 mm Dicke. Die Valvula coli und ihre Nachbarschaft ist ebenfalls mit Lymphnoduli besetzt / (Krause 6515, 1884).

/ Der grofse, dünnwandige Blinddarm enthält stets dicke Kotmassen / (Vogt und Yung 6746, 1894).

/ Feinerer Bau des Processus vermiformis. Frey beschreibt eingehend den Bau des Processus vermiformis und Sacculus rotundus vom Kaninchen, unter besonderer Berücksichtigung der Peyerschen Noduli und der Lymphbahnen. In Fig. 313 gebe ich eine seiner Abbildungen wieder / (Frey 2113, 1863).

/ Watney beschreibt zahlreiche Lymphzellen im Epithel, welches die Gipfel der Noduli im Wurmfortsatz deckt, und giebt ein richtiges Bild von dem aufgelockerten Epithel. Er giebt jedoch die Deutung, dafs das Epithel ein Gewebe enthalte, das aus einem Netzwerk bestehe, welches in seinen Maschen Lymphkörperchen enthält. Die Lymphkörperchen sind denen in den Noduli ähnlich. Er weist darauf hin, dafs die Lymphkörperchen nicht, wie Arnstein annahm, innerhalb der Epithelzellen liegen, sondern zwischen denselben. Das Reticulum, welches sich im Epithel findet, unterscheidet sich von dem der Mucosa insofern, als die Knoten des Reticulums, welches die Epithelzellen umgiebt, sehr breit sind und das Reticulum selbst sehr zart ist, so dafs das Aussehen von feinen Zellen mit sich verzweigenden Fortsätzen entsteht / (Watney 278, 1877).

/ Renaut findet in der Appendix ileocaecalis in dem die Noduli überkleidenden Epithel Leukocyteninfiltrationen. Die Anhäufung ist eine so starke, dafs die Grenze des Epithels gegen den Nodulus undeutlich

wird. Die Epithelzellen endigen an ihrer adhärierenden Seite mit einer Basalplatte. Die Basalplatten sind miteinander verbunden, sie ruhen direkt auf den Maschen des retikulierten Gewebes. Die Epithelien zeigen sich verändert an Stellen, an denen starke Leukocyteninvasionen vorhanden sind; es kommt zu baumartigen Verästelungen (Pfeiler eines Gewölbes mit vielfachen Bogen). RENAUT schlägt vor, diese Zellen gefensterte Epithelzellen zu nennen. Von der Fläche

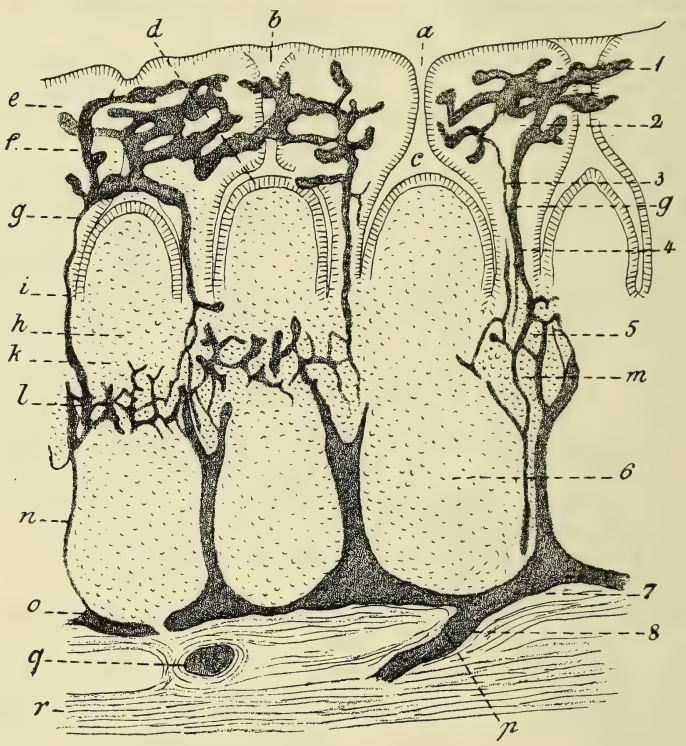


Fig. 313. **Der wurmförmige Fortsatz des Kaninchens im Vertikalschnitt.** *a* Eingang zu den Gruben der Schleimhaut; bei *b* ein zweiter; *c* Noduluskuppe; bei *d* eine zweite durchschimmernd; *e* das oberflächliche Lymphnetz; *f* der tiefere Teil desselben; *g* und *i* die weiter absteigenden senkrechten Röhren; *h* Übergangsstelle der Noduluskuppe in den mittleren Verbindungsteil; *k* der letztere selbst; *l* Netz der Lymphbahnen dieser Stelle; *m* Lymphwege, welche den warzenförmigen Vorsprung durchsetzen; *n* Nodulusgrundteile mit den Umhüllungsräumen; *o* unterer Teil der letzteren; *p* und *q* Lymphbahnen des submukösen Gewebes. Die verschiedenen Höhen sind rechts mit Zahlen bezeichnet. Nach FREY 2113, 1863.

gesehen zeigt das gefensterte Epithel (versilbert) neben den Zellfächern zahllose helle, grofse, weite Löcher. Dieselben beweisen, dafs die Lymphzellen in den Darm wandern, ebenso wie vom adenoiden Gewebe ins Epithel, indem sie sich für den Durchtritt Stomata öffnen, analog denen der Gefäfswände bei der Diapedese, jedoch viel gröfser (Renaut 6357, 1883 und 4624, 1883).

Die Noduli des Processus vermiformis sind in Buchten der Schleimhaut eingeschlossen, so dafs der die LIEBERKÜHNschen Drüsen führende Teil der Schleimhaut über die Zotten (RÜDINGER) hervorragt.

Wenn die Schleimhaut etwas neben der Kuppe des Nodulus getroffen wird, so macht derselbe den Eindruck, als sei er vollständig von einer Schleimhautkapsel umhüllt / (Rüdinger 7466, 1895).

/ Processus vermiformis. Blutgefäfse der Noduli. Heidenhain tritt gegen die Ansicht Köllikers ein, dafs die Blutgefäfse der Noduli von der Peripherie radienartig nach der Mitte hin verlaufen und hier umbiegen. Er findet vielmehr, dafs es sich um ein Kapillarnetz handelt, das sich durch den ganzen Nodulus erstreckt / (Heidenhain 6642, 1859).

/ Die stärkeren Blutgefäfse treten aus den unteren Schichten sofort in die Noduli und laufen, in diesen peripherisch gelagert, nach einwärts. Sie geben dabei die bekannten Kapillarzweige ab, die gegen die Achse des Nodulus hinlaufend, das von Frey entdeckte Netzwerk bilden. In der Mitte der Noduli finden sich bisweilen gelbe Kerne. Sie bestehen aus abgeplatteten mit Körncheninhalt und Kern versehenen Zellen / (His 2734, 1862).

### Lagomys pusillus.

Die äufsere Form des Blinddarms zeigt Fig. 314.

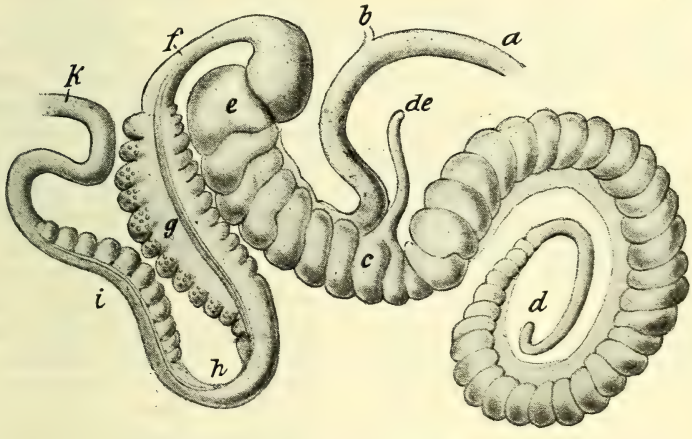


Fig. 314. **Der Blinddarm von Lagomys pusillus,** nach Pallas.
*a* Der Dünndarm; *b* ein vielleicht zufälliges Divertikel; *c* der Blinddarm; *d* das Ende desselben; *de* das kleine, drüsenreiche und daher dickwandige Blinddärmchen; *e* Dickdarm; *f* die dann folgende, sich verengende Stelle des Dickdarmes; *g* eine aus drei Reihen von Zellen gebildete Stelle des Colons; *h* eine zellenlose Stelle desselben; *i* eine neue, mit einer Reihe von Zellen versehene Stelle; *k* der nunmehr glatt zu Ende laufende Dickdarm. Nach Carus und Otto 211, 1835.

### Cavia cobaya, Meerschweinchen.

/ Die Strukturverhältnisse der Peyerschen Noduli des Blinddarmes halten hier die Mitte zwischen dem einfachen Umhüllungsraume des Kaninchens und dem so komplizierten engen Netzgerüst, wie es die Caecalschleimhaut der Katze darbietet / (Frey 2113, 1863).

/ Am Boden der Krypten, im Processus vermiformis, also an derjenigen Stelle, an welcher das Epithel unmittelbar über dem Nodulus liegt, unterscheidet v. Davidoff drei Regionen: 1. das Epithel selbst, 2. die intermediäre oder Lückenzone und 3. der eigentliche Nodulus.

Eine scharfe Grenze zwischen diesen Zonen war nicht zu finden. Die Lückenzone stellt sich v. Davidoff so vor: „Die basalen Enden der Epithelzellen verschmelzen miteinander, die Grenzen verschwinden an dieser Stelle und es bildet sich ein kontinuierliches Lager von Protoplasma, in dem dann sekundär mit Flüssigkeit gefüllte, von einem protoplasmatischen Netz durchzogene Räume entstehen. Nach dem Nodulus zu werden diese Lücken geringer und das Protoplasma geht kontinuierlich in das Netz des adenoiden Gewebes des Nodulus über / (v. Davidoff 1561, 1886).

/ Garbini 287, 1886 giebt an, dafs das Epithel, welches die Wand der Krypte im Caecum überzieht, mit dem Darmepithel identisch ist, also einschichtig. Am Boden der Krypte hingegen verändert nach ihm das Epithel sein Aussehen und wird mehrschichtig, zeigt dabei deutlich drei Schichten. Zwischen diesen Epithelzellen finden sich unregelmäfsig zerstreut runde, mit einem ebenfalls runden Nucleus und einem granulierten Protoplasma versehene grofse Zellen (cellule follicolari, Garbini). Unter dem geschichteten Epithel finden sich diese cellule follicolari, beigemengt den echten Leukocyten und bilden hier eine in der Mitte dickere, nach den Seiten hin sich allmählich verjüngende Schicht. Garbini glaubt nun, dafs die im Epithel befindlichen Zellen auf der Durchwanderung begriffene cellule follicolari seien. Sie würden dann zuerst in die Krypte gelangen und dann schliefslich in den Darm. Garbinis Zwischenlage ist nach v. Davidoff offenbar identisch mit v. Davidoffs intermediärer Zone / (Garbini 287, 1886 nach dem Referat von v. Davidoff 1562, 1887).

Fig. 315. **Hauptgeflecht aus dem Caecum des Meerschweinchens.** Goldpräparat. Hartnack Ok. III, System 4 (reduziert auf 4/5). Nach Gerlach 6615, 1873.

/ Auerbachscher Plexus im Caecum. Das Geflecht (siehe Fig. 315) steht dem des Dünndarms bedeutend an Dichte nach. Die Maschen sind fast dreimal so lang resp. breit / (Gerlach 6615, 1873).

### Cavia flavidens.

/ Im Caecum findet sich ein sehr grofser Peyerscher Nodulus (12 mm im Durchmesser) / (Dobson 1640, 1884).

### Hystrix cristata.

/ Der Blinddarm des Stachelschweins ist lang und sehr weit / (Cuvier 445, 1810).

### Cercolabes prehensilis.

/ Es finden sich ungefähr 40 Peyersche Noduli im Caecum / (Dobson 1640, 1884).

### Muridae.

/ Die Verschiedenheit des Blinddarmes bei verschiedenen Mäusen beschreibt Cuvier / (Cuvier 445, 1810).

### Mus decumanus, Ratte.

/ Das Caecum ist bei der Ratte weit, birnförmig, fast von derselben Gröfse und Gestalt wie der Magen; vergleiche hierüber auch die Abbildung Fig. 316 nach Flower / (Flower 7626, 1872).

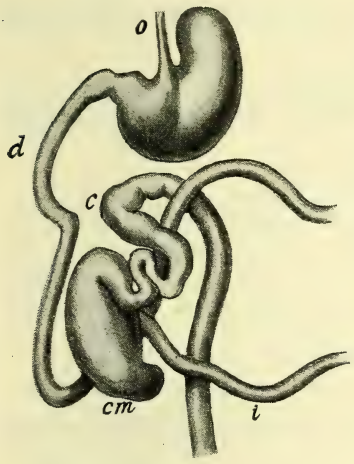


Fig. 316.

Fig. 316. **Tractus intestinalis von Mus decumanus** (der gröfsere Teil des Dünndarmes ist weggelassen).
*O* Ösophagus; *d* Dünndarm; *i* Ileum; *cm* Caecum; *c* Colon. Nach Flower 7626, 1872.

Fig. 317.

Fig. 317. **Blinddarm in Verbindung mit Dünn- und Dickdarm von der japanischen Tanzmaus.** In natürlicher Gröfse.

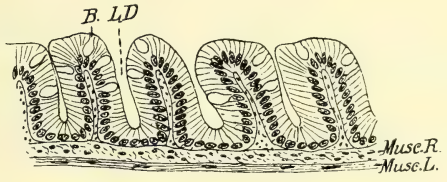


Fig. 318.

Fig. 318. **Längsschnitt aus dem Blinddarm der japanischen Tanzmaus.** *B* Becherzellen im Oberflächenepithel; *LD* Lieberkühnsche Drüsen; *Musc.R* Ring- und *Musc.L* Längsschicht der Muscularis. Vergröfserung 180fach.

### Mus musculus.

/ Es zeigen sich weder Falten noch Zotten. Mit Ausnahme der drei oder vier Stellen, an welchen Peyersche Noduli vorhanden sind, erscheint die Schleimhaut glatt / (Grimm 6583, 1866).

Fig. 317 zeigt das Caecum der japanischen Tanzmaus; dasselbe übertrifft an Volumen den Dünn- und Dickdarm (welche beide in meinem Präparat an dieser Stelle kaum eine Differenz im Durchmesser zeigten) bedeutend an Umfang. Fig. 318 ist nach einem Längsschnitt durch das Caecum desselben Tieres gezeichnet. Es schliefst in seinem Baue genau an das Verhalten an, wie es der Dickdarm desselben Tieres (siehe die Abbildung im Kapitel Enddarm) zeigt, nur sind die Lieberkühnschen Drüsen niedriger.

### Mus sylvaticus.

/ Bei „Arvicola sylvaticus“ findet sich im Caecum nur ein Peyerscher Nodulus / (Dobson 1640, 1884).

Pithecheir melanurus.

/ Das Caecum ist sehr entwickelt und am Ende hackenförmig umgebogen. Es zeigt Einschnürungen und dementsprechend im Innern eine grofse Anzahl von Fächern / (de Pousargues 7749, 1895).

Arvicola amphibius.

/ Im äufsersten Ende des Caecums findet sich ein Peyerscher Nodulus, der 6 zu 4 mm grofs ist; dann folgen noch drei kleinere Haufen / (Dobson 1640, 1884).

Hypudaeus arvalis.

/ Im Blindsack des Darmes ist die Schleimhaut dünn, und die Drüsen sind sehr seicht.

Zotten der Darmschleimhaut sind lang und schmal / (Leydig 183, 1854).

Gerbillus indicus.

/ Es findet sich ein Peyerscher Nodulus im Caecum / (Dobson 1640, 1884).

Castor fiber.

/ Der längliche Blinddarm ist sehr weit / (Cuvier 445, 1810).

Spermophilus citillus.

/ Der Blinddarm beim Ziesel ist kurz und weit / (Cuvier 445, 1810).

## Carnivora.

/ Es finden sich im Caecum grofse linsenförmige Solitärnoduli vor / (Ellenberger 1827, 1884).

Canidae.

/ Der Blinddarm windet sich mehrmals um sich selbst / (Cuvier 445, 1810).

/ Das Caecum ist ein einfacher Anhang, beim Hunde mittlerer Gröfse ist es 5—6 Zoll lang / (Flower 7626, 1872).

/ Rousseau beschreibt beim Hund am unteren Ende des Ileums, hauptsächlich im Caecum und hie und da im Colon, Gebilde von 1—3 mm Durchmesser, welche er für Schleimdrüsen (1848!) erklärt und weder mit den Brunnerschen Drüsen noch mit den Peyerschen Noduli für identisch hält / (Rousseau 1468, 1848).

/ Bonnet beschreibt im Blinddarm solitäre Noduli von Ringform. In der Mitte durchsetzt sie ein Bindegewebsstrang. Die Gefäfse streben aufser von der Peripherie auch noch vom centralen Bindegewebsstrang ins Innere der Noduli.

Bei älteren Hunden unterliegen die Noduli einer regressiven Metamorphose („wie eine solche sich ja auch an den lymphoiden Organen alter Pferde sehr deutlich ausspricht") / (Bonnet 1165, 1880).

/ Im Blinddarm finden sich zahlreiche (50—100) grofse solitäre Noduli.

Ellenberger giebt eine Abbildung des Caecums. Länge 15—21 cm bei grofsen Hunden / (Ellenberger und Baum 7366, 1891).

Ursidae und Mustelidae.

/ Den Mustelinen, Subursinen und Ursinen fehlt ein Caecum / (Owen 212, 1868).

Arctictis binturong.

/ Arctictis binturong (zu den Ursidae gehörig) hat Garrod früher beschrieben, neuerdings erhielt er zwei weitere Exemplare, von denen das eine einen vollständigen Mangel des Blinddarms zeigte / (Garrod 2214, 1878).

Hyaena crocuta.

/ Das Caecum ist 6 Zoll lang. Bei Hyaena brunnea ist es 8 Zoll lang und bei Proteles ist es kurz, kugelig und nur 1 Zoll lang / (Watson and Young 261, 1879).

Felidae.

/ Das Caecum ist kurz / (Cuvier 445, 1810 und Flower 7626, 1872).

Felis leo, Löwe.

/ Das Caecum ist einfach und von konischer Form / (Owen 212, 1868).

Felis domestica, Katze.

/ Frey weist hier ein zu- und abführendes Gefäfssystem für die Peyerschen Noduli nach; er findet auch eine eigentümliche Umwandlung des Umhüllungsraumes in netzförmige Lymphkanäle / (Frey 2113, 1863).

## Pinnipedia.

Die Pinnipedia haben nach den übereinstimmenden Angaben aller Beobachter ein kurzes Caecum.

/ Beim gemeinen Seehund (Phoca vitulina) ist der Blinddarm sehr kurz und an einem Ende abgerundet / (Cuvier 445, 1810 und Flower 7626, 1872).

/ Otariidae und Trichechidae haben ein kurzes Caecum / (Flower 7626, 1872).

Den Blinddarm von Trichechus rosmarus erwähnt schon Cuvier 445, 1810.

## Insectivora.

/ Ein Caecum fehlt den Insectivoren / (Todd and Bowman 542, 1866).

/ Während Igel, Maulwurf und den Soricidae im allgemeinen ein Caecum fehlt, scheint dies einigen Formen zuzukommen, z. B. den Macroscelidae / (Flower 7626, 1872).

Erinaceus europaeus, Igel.

/ Ein Caecum fehlt vollständig / (Flower 7626, 1872).

Soricidae.

/ Ein Blinddarm fehlt den Soricidae wie bei allen Insectivoren, das Genus Cladobates ausgenommen / (Duvernoy 7457, 1835).

Talpa europaea.

/ Ein Caecum fehlt / (Flower 7626, 1872).

## Chiroptera.

/ Den Fledermäusen fehlt ein Blinddarm / (Cuvier 445, 1810).

/ Bei Rhinopoma und Megaderma findet Robin (wie Owen) ein Caecum, doch erklärt er die Angaben Owens über die Dimensionen für übertrieben, besonders für Megaderma. Bei Rhinopoma ist das Caecum ungefähr 3 mm lang. Die Höhle des Caecum ist sehr reduziert / (Robin 7563, 1881).

## Prosimiae.

/ Bei allen Makiarten ist der Blinddarm länger als bei den Affen / (Cuvier 445, 1810).

### Lemuridae.

Lemur flavifrons.

Flower 7626, 1872 bildet ein langes Caecum ab.

Microcebus Smithii.

/ In der Mitte des Caecums findet sich ein Peyerscher Nodulus (im eigentlichen Colon kommen keine solchen vor) / (Dobson 1640, 1884).

Galago crassicaudata.

/ Das Caecum ist 2 Zoll lang und an der Basis dicker als irgend ein Darmteil. Flower giebt eine Abbildung der Form desselben / (Flower 7626, 1872).

Galago moholi.

Die Form des Caecums zeigt Fig. 319 nach Owen 212, 1868.

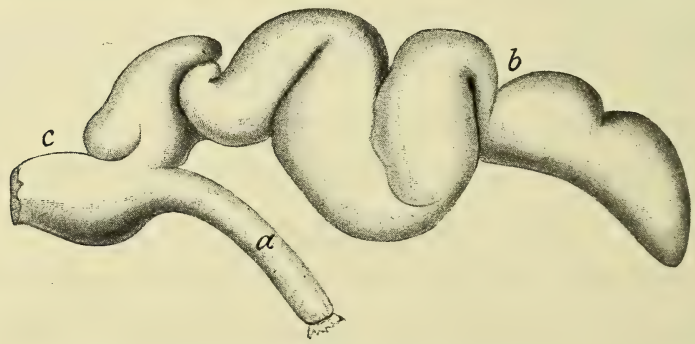


Fig. 319. **Galago moholi.**
*b* Caecum; *a* Dünndarm; *c* Dickdarm. Nach Owen 212, 1868.

### Galeopithecidae.

/ Die Galeopitheci besitzen ein langes und grofses Caecum / (Owen 212, 1868).

Auch Flower 7626, 1872 kennt das Caecum von Galeopithecus.

## Primates.

/ Bei den Platyrrhinen ist das Caecum von mäfsiger Länge, bei den Katarrhinen kürzer als bei Platyrrhinen; es ist gewöhnlich weiter / (Owen 212, 1868).

**Cebidae.**

Ateles melanochir.

/ Das Caecum ist $3^1/_2$ Zoll lang, im Verhältnis zur Gröfse des Tieres beträchtlich / (Flower 7626, 1872).

Mycetes fuscus.

Die Form des Caecum zeigt Fig. 320 nach Carus und Otto.

**Cercopithecidae.**

/ Das Caecum ist bei Cercopithecus durch vier Längsbänder gefaltet, von denen sich drei auf das Colon fortsetzen / (Owen 212, 1868).

**Anthropomorphae.**

Hylobates.

/ Bei Hylobates (siehe Fig. 321) erscheint der Processus vermiformis / (Owen 212, 1868).

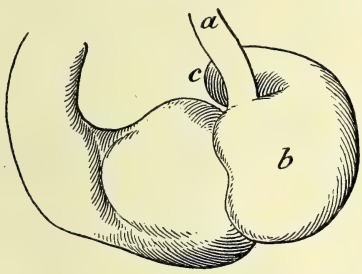


Fig. 320. **Blinddarm vom Brüllaffen** (Mycetes fuscus). *a* Dünndarm; *b* Dickdarm; *c* Blinddarm. Nach Carus und Otto 211, 1835.

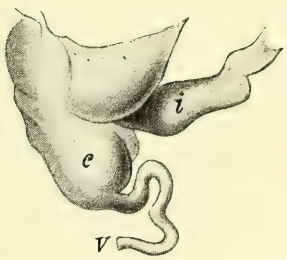


Fig. 321. **Caecum und Processus vermiformis von Hylobates.** *c* Caecum; *v* Processus vermiformis; *i* Ileum. Nach Owen 212, 1868.

/ In einem von Hunter untersuchten Tiere war der Processus ungefähr 3 Zoll lang, Flower fand ihn etwas länger / (Flower 7626, 1872).

Gorilla.

/ Der Processus war in dem von Flower untersuchten Tiere $8^1/_2$ Zoll lang / (Flower 7626, 1872).

Satyrus orang.

/ Ein Processus vermiformis ist vorhanden / (Owen 212, 1868).

Troglodytes niger

/ Owen kennt den Processus vermiformis / (Owen 212, 1868).

/ Das Caecum ist ungefähr 3 Zoll lang beim jungen Tier und endigt in einen dünnen Processus vermiformis von etwa 5 Zoll Länge / (Flower 7626, 1872).

## Mensch.

Processus vermiformis.

Synonyme: Appendix coecalis (caecalis), ileocaecalis, vermiformis, Processus vermiformis.

Die makroskopischen Verhältnisse schildert eingehend Clado 6117, 1892 und Williams 7528, 1895.

/ Betreffend makroskopische Verhältnisse des Processus vermiformis des Menschen (Länge, Durchmesser, Lage, Beziehungen zum Caecum, Obliteration etc.) sei auf eine 100 Fälle beschreibende Arbeit von Berry verwiesen / (Berry 7561, 1895).

/ Der Processus vermiformis zeigt dieselbe Struktur wie der Dickdarm. Schichtenbau: (Peritoneum Muscularis, Submucosa, Mucosa) / (Clado 6117, 1892 und Lafforgue 6262, 1893).

Instruktiv ist die Abbildung von Brass 7482, 1896, welche ich in Fig. 322 wiedergebe.

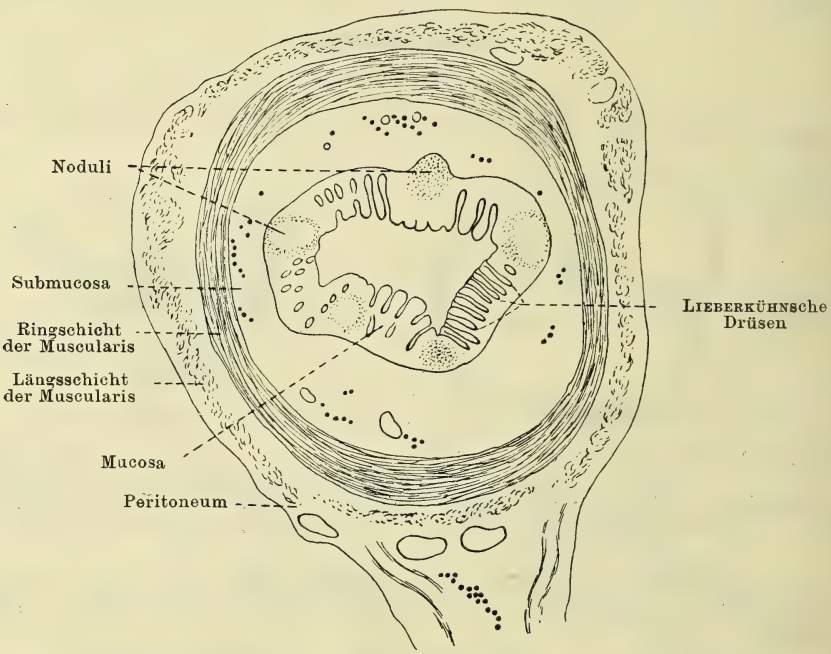


Fig. 322. **Querschnitt des Processus vermiformis vom Menschen.** Übersichtsbild. Im Schnitt trennen fünf Lymphnoduli die nicht sehr zahlreichen Lieberkühnschen Drüsen. Flemmingsche Flüssigkeit. Vergrößerung 13,5fach. Nach Brass 7482, 1896.

/ Die Dicke der Wandung wechselt zwischen 2 und 7 mm; im Mittel ist sie 4 mm beim Erwachsenen / (Lafforgue 6262, 1893).

/ An der Anheftungsstelle des Peritoneum findet sich ein dreieckiger Raum von Zellgewebe erfüllt, mit Fett infiltriert; derselbe enthält die letzten Verzweigungen der Arteria appendicularis, welche sich im Hilus des Organs verteilen / (Clado 6117, 1892).

Feinerer Bau der einzelnen Schichten des Processus vermiformis des Menschen:

**Mucosa.** / Die Noduli sind im Processus vermiformis im Vergleich zum übrigen Darm am zahlreichsten / (Kölliker 3212, 1854).

/ Die Lieberkühnschen Krypten sind zwar nicht selten, immerhin aber durch größere Schleimhautpartieen voneinander geschieden und

erscheinen kürzer und breiter als im Caecum und Colon. Noduli sind nach Verson selten / (Verson 318, 1871).

/ Die Schleimhaut enthält Lieberkühnsche Drüsen und Noduli so gleichförmig dicht aneinander gedrängt, dafs die Zwischenräume oft nur schmalen Brücken gleichen / (Henle 2627, 1873).

/ Schon His sprach den Satz aus, dafs an jenen Stellen der Schleimhaut des Darmes, wo die Lieberkühnschen Drüsen vorhanden sind, die adenoide Substanz zurücktritt und umgekehrt / (Rüdinger 4841, 1891).

/ Rüdinger vertritt die Behauptung, dafs die verschiedenen Befunde welche er an den Wurmfortsätzen von 5 Enthaupteten machte, verschiedenen Stadien der Verdauung entsprechen. Diese Unterschiede sind ein Wechsel zwischen dem Vorhandensein der Lieberkühnschen Drüsen und den einzelnen Noduli oder den Noduligruppen. Die Noduli entstehen in der Submucosa (vergl. dagegen unten Rüdinger 7466, 1895); ist der Nodulus gröfser geworden, so überschreitet er die Muscularis mucosae, verdrängt die blinden Enden der Lieberkühnschen Drüsen und gelangt so unter das Epithel. Die Oberflächenepithelien werden an diesen Stellen zunächst zu dünnen Platten. Diese Platten brechen, wie Rüdinger bestimmt behauptet, durch, und der Inhalt des Nodulus entleert sich in den Processus vermiformis. Über das Schicksal der Lieberkühnschen Drüsen sagt Rüdinger: Hat ein Nodulus die Muscularis mucosae durchsetzt und die subglanduläre Schicht erreicht, so umlagern die Leukocyten die blinden Enden der Lieberkühnschen Drüsen, und an der Seite, wo die Zellen der Noduli zunächst an die Lieberkühnschen Drüsen angrenzen und die Membrana propria derselben berühren, entsteht eine Lockerung und eine Unregelmäfsigkeit in der Stellung der Cylinderzellen, indem sich dieselben von der Drüsenmembran und voneinander entfernen. Mit dieser Loslösung geht auch eine Formveränderung Hand in Hand. Man sieht an vielen Zellen das Protoplasma teilweise austreten, und wenn sich in dem ganzen Umfang eines Lieberkühnschen Drüsendurchschnittes, den man beobachtet, diese Veränderungen vollzogen haben, so geht das Drüsenlumen verloren, die Tunica propria schwindet und die Drüsengrenze verwischt sich; man erkennt anfänglich noch eine unbestimmte Grenze, wo die Lieberkühnsche Drüse gewesen ist, aber bald geht ihre Spur ganz verloren, und sie ist in dem Solitärnodulus vollständig aufgegangen. So weit der Nodulus reicht, sind die Lieberkühnschen Drüsen untergegangen, die Kerne der Cylinderzellen aber erhalten.

Es bleibt festzustellen, ob die Zellen der Lieberkühnschen Drüsen sich in Leukocyten umwandeln, oder ob die Cylinderzellen zerfallen und die Leukocyten das Zellenmaterial zerstören und für ihre rasch sich vollziehende Vermehrung verwerten. Es ist Rüdinger wahrscheinlich, „dafs die Zellen der Lieberkühnschen Drüsen sich umwandeln und ihre Kerne den Leukocyten sich beimengen".

„Jedenfalls müssen wir sagen, dafs der Wurmfortsatz beim Menschen ein Gebilde ist, welches eine ganz bedeutende Quantität Sekret für die Dickdarmverdauung in der vorhin erwähnten Weise liefert, eine Thatsache, die auch von Funke experimentell festgestellt wurde" / (Rüdinger 4842, 1891).

/ Rüdinger nimmt eine Neubildung der Lieberkühnschen Drüsen von dem Epithel der noch vorhandenen Drüsen oder von der Schleim-

haut aus an, wie dies bei der erstmaligen Entwickelung zu stande kommt / (Rüdinger 4841, 1891).

Die Auffassung Rüdingers von einem regelmäfsig wiederkehrenden Wechsel im Auftreten von Lymphnoduli und Lieberkühnschen Drüsen im Wurmfortsatz des Menschen dürfte sich kaum halten lassen. Das was er bei verschiedenen Individuen beobachtet, zusammenreiht und als funktionelle Unterschiede auffafst, könnte sich auch auf individuelle Verschiedenheiten zurückführen lassen.

/ Die Mucosa läfst sich mit der des Dickdarms vergleichen. Sie zeigt drei Schichten: Epithel, eine mittlere oder adenoide Schicht und die tiefe muscularis mucosae. Das Stroma besteht aus adenoidem Gewebe; dort begegnet man unregelmäfsigen Haufen embryonaler Elemente, oder auch Lymphnoduli, welche sehr grofs werden können, sie sind dann abgeplattet und liegen den blinden Enden der Drüsenschläuche an.

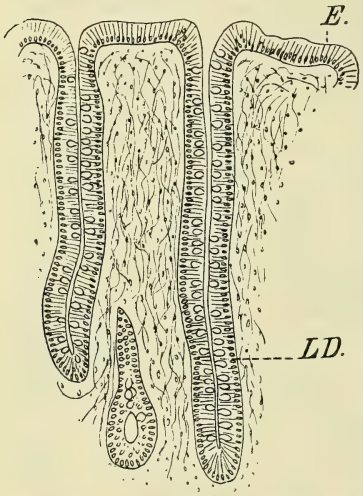


Fig. 323. **Lieberkühnsche Drüsen des Processus vermiformis des Menschen.**
*LD* Lieberkühnsche Drüse; *E* Oberflächenepithel. Flemmingsche Lösung. Vergröfserung 90fach. Nach Brass 7482, 1896.

Die Drüsenschläuche sind sehr regelmäfsig angeordnet und besitzen ein mucoides Epithel. Sie reichen bis nahe an die Muscularis mucosae. Sie nehmen ungefähr $^2/_3$ der Schleimhautdicke ein. Grofse Lymphnoduli reichen bis zur Oberfläche der Mucosa, deren Drüsen sie ablenken, so dafs dieselben eine schiefe Richtung zur Schleimhautoberfläche annehmen.

Bisweilen teilen sich die Drüsen in der Tiefe, eine Beobachtung, welche für den Dickdarm von Sappey gemacht wurde. Gegen das Ende der Appendix werden die Drüsen zahlreicher und treten miteinander in Berührung. Während beim Embryo die Drüsen weite Lumina haben, sind letztere beim Erwachsenen sehr eng / (Clado 6117, 1892).

/ Die Mucosa ist mit der Muskelschicht durch glatte Muskelbündel verbunden, welche sehr unregelmäfsig sich durchkreuzen. Als eine Spur von einer Muscularis mucosae durchziehen sie die Bindegewebslage in manchen Punkten und verschwinden in andern. Die Schleimhaut zeigt auf ihrer Oberfläche runde Mündungen, welche Lafforgue für Drüsenmündungen hält. Das Oberflächenepithel ist einschichtiges Cylinderepithel. In der Schleimhaut finden sich tubulöse Drüsen und Lymphnoduli, welche dicht gedrängt stehen.

Die Anzahl der Lymphnoduli ist eine wechselnde / (Lafforgue 6262, 1893).

/ Der Leukocytenhaufen des solitären Nodulus des Darmes und des Processus vermiformis drängt sich gegen die freie Oberfläche der Schleimhaut und bildet an derselben ein convexes Knötchen. Die Entwicklung geht von der äufseren Schleimhautzone aus, und wenn der Nodulus eine gewisse Gröfse erlangt hat, so rückt derselbe bis in die Submucosa hinein und berührt selbst die Muscularis des Darmes. Gewöhnlich rückt der Nodulus bald gegen die Lieberkühn-

schen Drüsen vor, wandelt diese um und erreicht das Epithel der Schleimhautoberfläche. Das Epithel wird stark verdünnt durch den Druck, welcher von seiten des Nodulus auf dasselbe ausgeübt wird, besonders auf der Kuppe des Hügels, bis es schliefslich zur Perforation kommt, was ständig der Fall ist.

Rüdinger bildet in einem Nodulus des Processus vermiformis des Menschen ein deutliches Keimcentrum ab / (Rüdinger 7466, 1895).

Eine Abbildung der Lieberkühnschen Drüsen aus dem Processus vermiformis des Menschen gebe ich nach Brass 7482, 1896 in Fig. 323.

/ Die Knötchen sind nicht selten in eine diffuse Masse von Leukocyten verwandelt, in welcher nur die einzelnen Keimcentra sichtbar sind / (Stöhr 8185, 1896).

/ Die **Submucosa** ist sehr dick, besteht aus Bindegewebe mit Zellen, und enthält keine elastischen Fasern, was die geringe Ausdehnungsfähigkeit des Organs erklärt; es finden sich zahlreiche Gefäfse und Lymphspalten / (Clado 6117, 1892).

/ Die Submucosa ist ziemlich dick und besteht aus Bindegewebszügen, die sich in allen Richtungen durchkreuzen. Es finden sich auch elastische Fasern und untereinander anastomosierende Bindegewebszellen; ferner Wanderzellen und Fettzellen / (Lafforgue 6262, 1893).

/ **Muscularis.** Gerold findet neben der Ring- und Längsmuskelschicht (innerhalb der Ringschicht) noch Muskelzüge, denen er spiraligen Verlauf zuschreibt, ohne jedoch eine besondere Schicht anzunehmen.

Am Fundus des Wurmfortsatzes verlaufen die einzelnen Muskelzüge gitterförmig übereinander hinweg; Gerold vergleicht die Anordnung mit dem Geflecht eines Rohrstuhles / (Gerold 6199, 1891).

/ Die Ringmuskelschicht ist doppelt so dick, wie die Längsmuskelschicht / (Clado 6117, 1892).

/ Die Muskelschicht besteht aus Längsfasern und aus Ringfasern; doch können diese sich mehr oder weniger schief kreuzen. Die Längsfasern liegen nach aufsen. Sie teilen sich in drei Gruppen, um die Längsmuskelbündel zu bilden an der Wurzel des Processus.

Die Ringschicht bildet ein zusammenhängendes Blatt in der ganzen Ausdehnung des Processus. Die Ringschicht ist nur sehr dünn / (Lafforgue 6262, 1893).

/ **Entwicklung der Noduli** im Processus vermiformis des Menschen: Embryonen von 17—26 cm Länge zeigen noch keine deutlich abgegrenzten Noduli, sondern nur kleine Stellen etwas stärkerer Zellansammlung zwischen den Drüsen. Kaum stärker entwickelt waren sie bei einem Embryo aus dem achten Schwangerschaftsmonat, während hier im Caecum bereits vereinzelte, im Dünndarm zahlreiche Noduli ausgebildet waren. Beim Neugeborenen waren die Noduli schon deutlich entwickelt, wenn auch nicht entfernt so grofs, wie sie später werden können. Bei Kindern verschiedenen Alters sind die Noduli so grofs und zahlreich, dafs sie fast überall aneinanderstofsen oder nur durch ganz schmale Zwischenräume getrennt sind ($^1/_2$—$^3/_4$ mm, nicht selten auch 1 mm im Durchmesser). Sie werden auch in späteren Jahren an Umfang nicht mehr übertroffen. Bei Kindern unter einem Jahre nähert sich das Verhalten der Noduli dem bei Neugeborenen vorhandenen.

Bei älteren Individuen (in der Regel, Ausnahmen kommen vor) ist eine geringe Entwicklung der Noduli vorhanden als bei Kindern. Die typische dichtgedrängte Anordnung der Noduli erhält sich etwa bis in das 20. bis 30. Lebensjahr. Von da erleidet sie gewöhnlich eine Veränderung, die in einer Verkleinerung der Noduli und in einem dadurch bedingten weiteren Auseinanderrücken derselben ihren Ausdruck findet. Sie entfernen sich auf diese Weise oft um die Länge ihres Querdurchmessers voneinander. Während sie bei jugendlichen Individuen rundlich sind, werden sie nun platt. Sie können sich auf ein Viertel bis ein Achtel der früheren Höhe verkleinern. Auch die eigentliche Schleimhaut erleidet nicht selten eine mit dem Alter zunehmende Verringerung ihrer Dicke, die bis unter die Hälfte des normalen Maſses herabgehen kann / (Ribbert 6938, 1893).

## Enddarm.

### Form und Schichten des Enddarmes.

#### Pisces.

/ Bei einigen Fischen ist der Dickdarm enger als der Dünndarm (Duvernoy) / (Milne Edwards 386, 1860).

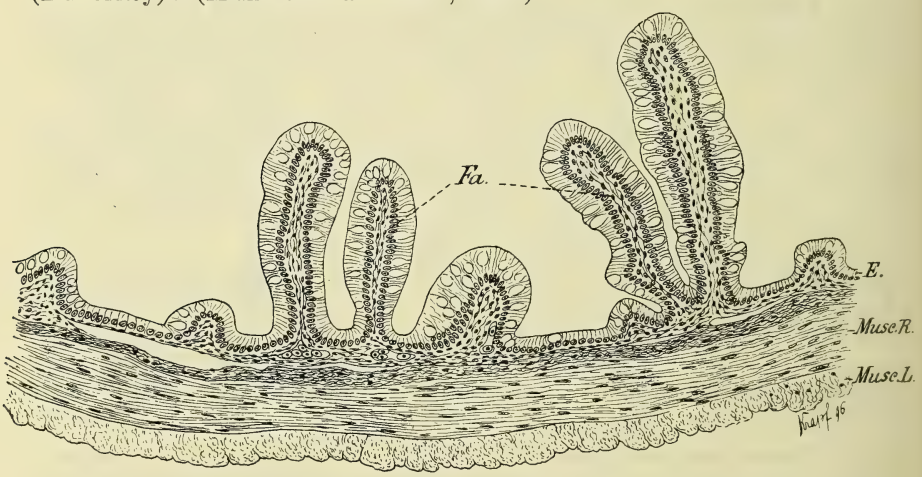


Fig. 324. **Querschnitt aus dem Enddarm von Scorpaena scrofa.**
*Fa* Falten der Mucosa; *E* Oberflächenepithel; *Musc.R* Ring- und *Musc.L* Längsschicht der Muscularis. Vergröſserung ca. 133fach.

/ Bei einigen Fischen (Salmo, Clupea, Esox, Anableps, Anarrhichas und den Gymnodonten behält der Dickdarm denselben Durchmesser wie der Dünndarm; der Name wird hier willkürlich. Bei Gasterosteus, Centriscus, Ostracion, Balistes, Syngnathus, ist er sogar enger. Meist ist er weiter; so bei den Percidae, Triglidae, Sparidae, Sciaena, Scomber, Cottus, Labrus, Pleuronectes, Gadus, Lophius, Cyclopterus, Siluridae, Plagiostomen und Planirostra / (Owen 212, 1868).

/ Der Afterdarm nähert sich bei Rochen und Haien in seiner Struktur gewissermaſsen dem Schlund. Er hat zwar noch die glatte Muskulatur, die auch der Klappendarm besitzt, aber die Schleimhaut

ist glatt (ohne Drüsen und Zotten), das Cylinderepithel hat aufgehört und ein ähnliches Pflasterepithel, wie im Schlunde, kleidet ihn aus. Der Afterdarm erweitert sich gegen seine Ausmündung zu trichterförmig; er ist selbst (Raja batis) nach hinten und oben, wie blindsackartig ausgedehnt, in welchen Teil dann die fingerförmige Drüse mündet. Bei Haien ist jedoch nichts von einer solchen blindsackartigen Ausbuchtung zu sehen / (Leydig 3455, 1852).

/ Bei Elasmobranchiern bezeichnet Stannius das Endstück des Darmes als Rectum, in seinen Anfang mündet die Appendix digitiformis / (Stannius in Siebold und Stannius 411, 1856).

/ Bei den Fischen ist eine Trennung des Darmes in Dünndarm und Dickdarm selten unterscheidbar / (Nuhn 252, 1878).

/ Der Enddarm, der bei fast allen Fischen erweitert ist, kann vom Mitteldarm durch einen deutlichen Sphinkter abgesetzt sein, der letztere wird dann durch die innere Schicht der glatten Muskelfasern des Darmes gebildet / (Pilliet 415, 1885).

Scorpaena scrofa. Die Fig. 324 zeigt die Anordnung der Schichten im Enddarm. Die beiden Schichten der Muscularis sind dick, die Schleimhaut zeigt hohe Falten, und im Epithel finden sich zahlreiche Becherzellen.

### Dipnoër.

/ Die Muskulatur besteht aus länglichen, gestreiften Muskelzellen. Das Epithel ist ein einfaches Pflasterepithel. Mucosa und Submucosa sind durchsetzt mit Lymphoidzellen, obgleich keine ausgeprägten Haufen derselben vorhanden sind / (Ayers 770, 1885).

### Amphibien.

/ Bei Siren lacertina ist der Dickdarm weit, eine Falte trennt ihn vom Dünndarm. Seine innere Fläche ist glatt / (Vaillant 5676, 1863).

/ Bei Proteus anguineus zeigt der Enddarm, der sich bei manchen der untersuchten Tiere durch ein plötzliches Weitwerden scharf gegen den Mitteldarm abgrenzt, in seinem ersten Abschnitt, bezüglich seines histologischen Baues, keinen Unterschied von den anliegenden Teilen des Mitteldarmes. Es findet ein ganz allmähliches Seltenerwerden der Pigmentzellen statt, ebenso bilden die übrigen Wanderzellen keine so starken Anhäufungen unter dem Epithel mehr, wie im Mitteldarm / (Oppel 6330, 1889).

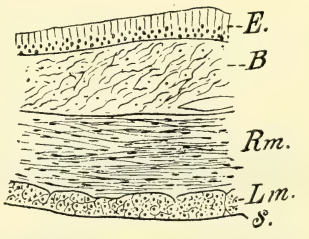


Fig. 325. **Querschnitt durch die Wand des Enddarmes von Pipa americana.** *E* Epithel; *B* Bindegewebsschicht; *Rm* Ring- und *Lm* Längsschicht der Muscularis; *S* Serosa. Vergrößerung ca. 58fach. Nach Grönberg 7610, 1894.

/ Bei Salamandra besteht die Wand des Rectums aus einer Mucosa und einer Muscularis; Krypten und auch die von Bizzozero im Dünndarm beschriebenen Epithelzapfen findet Struiken nicht. Die Mucosa besteht aus grofsmaschigem Bindegewebe und Lymphräumen / (Struiken 6907, 1893).

/ Bei Pipa americana ist der Enddarm klein, Falten fehlen, das Epithel besteht aus Cylinderzellen mit zahlreichen Becherzellen.

Drüsen fehlen. Die innere Ringschicht der Muscularis ist 2—3mal stärker als die äufsere Längsschicht. Ein Übersichtsbild eines Schnittes durch die Wand zeigt Fig. 325 / (Grönberg 7160, 1894).

### Aves.

/ Die Entfernung des Caecum von der Kloake ist mit anderen Worten die Länge des Dickdarms / (Garrod 230, 1876).

/ Im Dickdarm der Gans unterscheidet Basslinger folgende Schichten. 1. Das Peritoneum. 2. Die äufsere Längsmuskelhaut 3. Die Ringmuskelhaut. 4. Die innere Längsmuskelhaut. 5. Die Schicht der Krypten und Zotten / (Basslinger 5883, 1854).

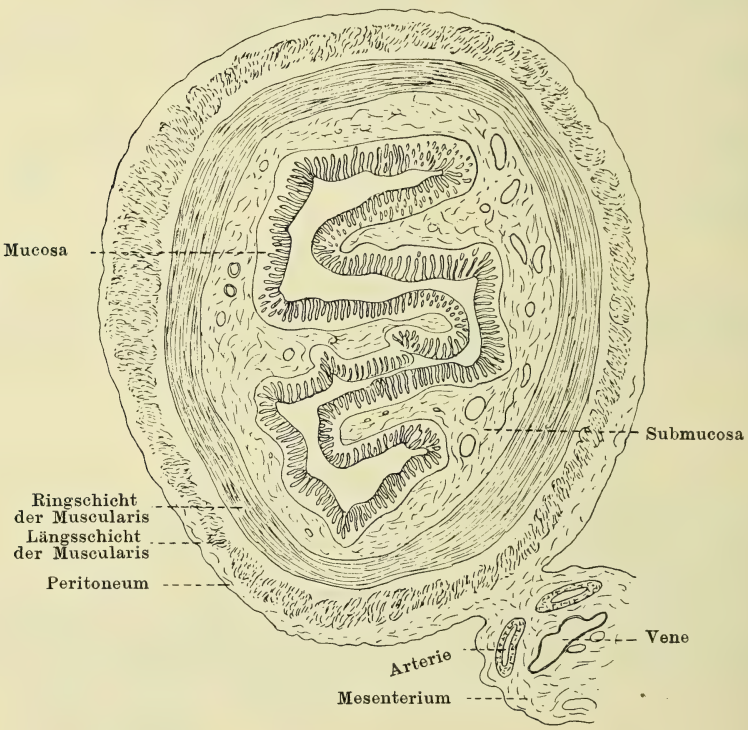


Fig. 326. **Querschnitt des Dickdarmes vom Menschen,** in stark kontrahiertem Zustande. Übersichtsbild. Müllersche Flüssigkeit. Vergrößerung ca. 8fach. Nach Brass 7482, 1896.

/ Bei Columba domestica kennt Leydig im Afterdarm als Muskelschichten zu äufserst eine dünne Längsmuskelschicht, darauf folgt eine dicke Ring- und endlich eine dünne Längsschicht (muscularis mucosae) / (Leydig 183, 1854).

### Mammalia.

/ Nur der hinterste Teil des Enddarms, das Rectum, entspricht dem Enddarm der niederen Vertebraten; der übrige, viel gröfsere Teil ist als eine erst in der Reihe der Säugetiere gemachte Erwerbung aufzufassen und heifst Colon / (Wiedersheim 7676, 1893) (vergl. auch J. Müller 4000, 1845 und Stannius 1223, 1846, p. 302).

/ Über Längen- und Dickenmafse giebt Verhältniszahlen für zahlreiche Wirbeltiere Nuhn / (Nuhn 252, 1878).

/ Der Enddarm ist besonders kurz bei den Phoken, Viverra, Rhyzaena, mehreren Edentaten (vergl. Cuviers Tabelle) / (Stannius 1223, 1846).

/ Bei den Edentaten zeigt der kurze Dickdarm nirgends (mit Ausnahme der Faultiere) die blasenartige Hervorragung, wie sie am Dickdarm des Menschen, des Affen, des Pferdes u. s. w. beobachtet werden / (Rapp 2823, 1843).

/ Ähnliche Verhältnisse erhalten sich auch bei manchen höher stehenden Säugern. So fehlen z. B. beim Igel Caecum und Ileocaecalklappe vollständig.

Die Zotten des Dünndarmes, zwischen welchen sich nur kurze Lieberkühnsche Krypten finden, werden beim Igel allmählich kürzer und verschwinden zuletzt ganz, während die Drüsenschläuche länger werden und fast unmerklich in die des Colons übergehen. Das zwischen Lieberkühnschen Krypten und Muscularis mucosae liegende Gewebe ist im Dickdarm auf ein Minimum reduziert. Die Becherzellen wachsen an Zahl dem Colon zu / (Carlier 6108, 1893).

Mensch. Den Schichtenbau des Dickdarmes vom Menschen zeigt die Fig. 326 nach Brass 7482, 1896. Ring- und Längsmuskelschicht sind in der Figur nahezu gleichstark entwickelt. Auch sind die Falten und Lieberkühnschen Drüsen der Mucosa eingezeichnet.

Über das hintere Ende des Dickdarmes beim Menschen entnehme ich Stöhr:

/ Der Übergang der durch grofse Darmdrüsen ausgezeichneten Schleimhaut des Mastdarms erfolgt am oberen Ende der Columnae rectales (Morgagni), und zwar indem die Drüsen aufhören und statt des Darmepithels ein mächtiges geschichtetes Pflasterepithel auftritt, welches Blutgefäfse enthaltende Papillen überzieht / (Stöhr 8185, 1896).

## Oberflächenbildungen des Enddarmes.

### Pisces.

/ Bei Petromyzon fluviatilis reichen im Enddarm dicke starke Längsfalten bis zur Kloake. Der Enddarm der Selachier zeigt starke Längsfalten. Das Cylinderepithel schwindet und wird durch ein vielgeschichtetes Plattenepithel, zwischen dessen Elementen Becherzellen gefunden werden, ersetzt.

Der Enddarm der Ganoiden und Teleostier zeigt eine vom Mitteldarm kaum differente Beschaffenheit. Die Krypten werden bei manchen länger und schmäler, bleiben aber bis fast zur Analöffnung mit Cylinderepithel und Becherzellen bedeckt. Auf den Zotten des Rhombus aculeatus wird Flimmerepithel angetroffen, ebenso in einer reichlichen Bildung von verzweigten Krypten am Anfange des Enddarms von Zeus faber / (Edinger 1784, 1876).

/ Im Anfange des Dickdarms von Esox lucius kommen vereinzelte Zotten vor, mehr nach hinten werden dieselben durch Falten ersetzt / (Grimm 6583, 1866).

/ Nach Rathke kommen im Afterdarm des Sargus annularis zottenartige Vorsprünge vor / (Edinger 1784, 1876).

/ Bei Amiurus catus sind die Krypten ungefähr ebenso zahlreich wie im Mitteldarm, aber schmäler und länger / (Macallum 3660, 1884).

**Dipnoër.**

/ Die Spiralklappe fehlt im Rectum (dadurch Unterscheidung vom Mitteldarm; doch ragt das Ende der Klappenfalte ein wenig in das Rectum hinein) / (Ayers 770, 1885).

**Reptilien.**

/ Das Rectum von Tropidonotus natrix zeigt grofse verzweigte Falten von Cylinderepithel bedeckt / (Sacchi 273, 1886).

**Aves.**

/ Bei Palamedea bildet der Enddarm nach Crispy 42 Querfalten, bei Anas fand Gadow zahlreiche feine Längsrillen / (Gadow 2183, 1879).

/ Der Dickdarm der Gans trägt Zotten / (Basslinger 5883, 1854).

/ Bei Phasianus gallus sollen sich im Dickdarm nach Grimm isoliert stehende Zotten finden / (Grimm 6583, 1866).

/ Bei der Haustaube stehen die Zotten im Enddarm weit auseinander und sind derart angeordnet, dafs sie beim Auseinanderklappen des Darmes scharfe Zickzack-Längsfalten bilden / (Cloetta 263, 1893).

**Mammalia.**

/ Kaninchen: Im oberen Teil des Grimmdarms finden sich beim Kaninchen sehr zahlreiche, abgeflachte und verbreiterten Darmzotten vergleichbare Papillen oder Vorsprünge. Cuvier erkannte sie als Papillen, Rudolphi nahm sie für Drüsen, Meckel schliefst sich Cuvier an. Auch Böhm 1835 erkennt richtig ihren Bau. Frey findet als Zahl der in einer Papille enthaltenen schlauchförmigen Lieberkühnschen Drüsen gewöhnlich einige 20, an kleineren zuweilen aber auch nur 16 und 12 / (Frey 2107, 1863).

/ Die Mucosa des Colons ist beim Kaninchen zu kleinen bleibenden Papillen erhoben, aber dieselben unterscheiden sich von den Dünndarmzotten dadurch, dafs erstere Lieberkühnsche Krypten enthalten / (Klein and Noble Smith 312, 1880).

/ Das Rectum des Kaninchens hat Längsfalten der Schleimhaut wie der Dünndarm / (Krause 6515, 1884).

/ Mensch: Permanente longitudinale Falten, die sogenannten Columnae Morgagni sind nur im unteren Abschnitte des Rectums vorhanden. Die Lieberkühnschen Drüsen sind hier am längsten / (Böhm und v. Davidoff 7282, 1895).

## Epithel des Enddarmes.

/ Wirbeltiere. Wie schon frühere Beobachter, fand auch F. E. Schulze an den Cylinderzellen des Dickdarms der Wirbeltiere einen hyalinen, gleichmäfsig und ziemlich stark lichtbrechenden äufseren Randsaum. Derselbe ist schmäler als im Dünndarm. Eine deutliche Streifung war nicht zu erkennen. Becherzellen kommen vor, sie verhalten sich frisch und in Müllerscher Flüssigkeit ähnlich wie im Dünndarm. Bei den Amphibien (Rana, Triton) werden die gröfsten,

bei den Säugetieren im allgemeinen die niedrigsten angetroffen. Die Theca ist bei Säugern und Vögeln ausgebauchter und rundlicher als bei Amphibien und Fischen / (F. E. Schultze 37, 1867).

### Amphioxus lanceolatus.

/ Das Darmepithel ist im Enddarm 0,054 mm mächtig und besteht aus einer einfachen (gegen Stieda) Schicht von Cylinderzellen, deren jede nur eine Cilie trägt. Man kann in diesen Zellen (daſs dieselben wimpern, wissen wir seit Joh. Müller) mehrere Zonen unterscheiden. Die Geiſsel entspringt von einem oben leicht glänzenden Teil; dieser geht in einen kurzen homogenen Abschnitt über, dem ein streifiger oder feinkörniger Teil des Zellleibes folgt. Nach auſsen folgt ein langer homogener Abschnitt, durch den Kern in zwei Hälften geteilt; und in dem unter dem Kern gelegenen Abschnitt finden sich einige gröbere Granula entweder unmittelbar an der Propria oder etwas von ihr entfernt. Becherzellen fehlen; dagegen sind bisweilen einzelne, bisweilen alle Zellen von gröſseren Körnchen gefüllt; dies sind offenbar Verdauungszustände.

Nach auſsen vom Epithel findet sich ein reiches Kapillarnetz. Dann folgt eine Tunica muscularis (Stieda vermiſste Muskelfasern), darauf das Peritoneum, eine feine Bindegewebshaut, längsstreifig, mit ihrem Epithel / (Langerhans 3342, 1876).

### Pisces.

/ Acipenser: Es finden sich Cylinderzellen und Becherzellen im Enddarm. Vorn zeigen die Cylinderzellen kurze Cilien.

Lepidosteus: Das Epithel des Enddarms zeigt denselben Charakter wie im Mitteldarm, aber die Cilien sind dicker und länger.

Amia: Die innere Oberfläche des Enddarms zeigt Längsfalten und ist mit Krypten versehen.

Das Epithel besteht aus Flimmerzellen und wenigen Becherzellen / (Macallum 3662, 1886).

/ Im Enddarm von Amia, gerade hinter der Spiralklappe, findet sich eine kleine Stelle, welche Flimmerepithel enthält / Hopkins 6800, 1892).

### Amphibien.

/ Siredon pisciformis: Die Zahl der Becherzellen im Enddarm ist noch gröſser als im Dünndarm, so daſs sie also von dem Magen abwärts immer zunimmt. Häufig finden sich solche, bei denen der Becher nur ungefähr den dritten Teil der Länge der Zelle einnimmt, während der untere Teil vollkommen mit demjenigen einer Cylinderzelle übereinstimmt / (Pestalozzi 4249, 1878).

/ Tritonen: Blanchard fand bei Triton cristatus, palmatus, punctatus und alpestris eine kontinuierliche Schicht von Flimmerepithel auf der ganzen Oberfläche des Rectums, dasselbe sah aus, wie das des Pharynx (Behandlung 1 %ige Osmiumsäure). Untersuchung im Mai an 2—3 Tage vorher gefangenen Tieren, bei denen die Verdauung sich lebhaft vollzog / (Blanchard 301, 1880).

/ Salamandra: Das Protoplasma der Oberflächenepithelien des Rectums ist in der Basalseite dichter und feinkörniger als mehr nach der Oberflächenseite, wo es mehr schwammig wird und gröſsere oder

kleinere, gefüllte oder leere Vakuolen enthält. Weiter enthält das Protoplasma Körperchen identisch mit den primären Granula, Halbmondkörperchen etc. von M. Heidenhain, enclaves et globules von Nicolas, chromatolytischen Figuren und Wanderzellen. Bei einem Vergleich mit den sich bei der Maus findenden Verhältnissen nimmt Struiken an: 1. Im Rectumepithel von Salamandra finden sich nur vereinzelt Zellen, deren Körnchen identisch sind mit den primären Granula von M. Heidenhain oder mit den Körnchen der Panethschen Zellen; 2. die „globules" finden aller Wahrscheinlichkeit nach ihren Ursprung in einer, wenn auch nur teilweisen Chromatolyse des Kernes; 3. es finden sich Krümelchen führende Zellen, deren Kerngrenzen verwischt sind, und deren (wenn nicht ein Kunstprodukt) Biologie noch weiter zu erforschen ist / (Struiken 6907, 1893).

### Reptilien.

/ Bei Sauriern und Ophidiern findet sich im Enddarm ein einschichtiges Oberflächenepithel, bestehend aus Cylinder- und Becherzellen, ähnlich wie im Mitteldarm. Bei Cheloniern dagegen beschreiben Giannelli und Giacomini eine einzige Schicht sehr hoher cylindrischer Zellen und benennen dieselben als Schleimzellen. Es scheinen demnach diese Autoren hier nicht zwei Zellarten (nämlich Cylinder- und Becherzellen), sondern nur eine anzunehmen / (Giannelli e Giacomini 7992, 1896).

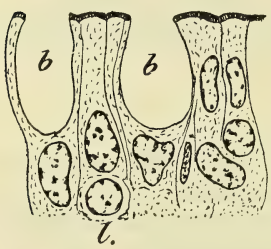


Fig. 327. **Epithelzellen aus der Mitte der Lieberkühnschen Drüsen des menschlichen Dickdarmes.**
*b b* Becherzellen; *l* Wanderzelle. Müllersche Flüssigkeit. Vergrößerung 135fach. Nach Brass 7482, 1896.

/ Emys europaea: Im Enddarm finden sich Cylinderzellen mit darunter befindlichen Ersatzzellen / (Machate 3672, 1879).

/ Clemmys caspica: Im Enddarm ist das Cylinderepithel ungefähr 0,070 bis 0,080 mm dick / (Hoffmann in Bronn 6617, unvoll.).

### Mammalia.

Mensch: Eine Abbildung des Oberflächenepithels aus dem Dickdarm des Menschen gebe ich in Fig. 327 nach Brass 7482, 1896.

## Lieberkühnsche Drüsen des Enddarmes.

### Pisces.

/ Drüsen fehlen im Enddarm / (Edinger 1784, 1876).

### Amphibien

/ Nicolas bildet eine Drüse des Dickdarms von Salamandra ab (siehe Fig. 328). In seiner Deutung schliefst sich Nicolas Bizzozero an. Er findet die Drüsen beim Triton und bei erwachsenen Salamandern in der ganzen Ausdehnung des Rectums. Er versteht daher die Angaben Struikens nicht: Krypten und auch die von Bizzozero im Dünndarm beschriebenen Epithelzapfen finden sich nicht. Nicolas findet in ihnen Mitosen, ferner Elemente, welche in schleimiger Umbildung begriffen sind, und Leukocyten / (Nicolas 6702, 1894).

/Proteus angineus: Die Drüsen zeigen in dem weitgewordenen Teil des Enddarmes gegen die Kloake zu eine besondere Form (siehe Fig. 329). Während nämlich die Drüsenschläuche des Mitteldarmes ihrer ganzen Länge nach denselben Durchmesser zeigen, sind hier die Drüsen an ihrem unteren Ende verdickt. Bei näherer Untersuchung zeigt sich an vielen Drüsen eine Zweiteilung der Drüse an ihrem unteren Ende, welche diese Verdickung bedingt/ (Oppel 6330, 1889).

/Siredon pisciformis: Die ganze Schleimhaut des Rectums ist von schlauchförmigen Drüschen durchsetzt, die fast so dicht gedrängt stehen, wie im Magen; dieselben sind etwas länger als die Drüsen im Dünndarm/ (Pestalozzi 4249, 1878).

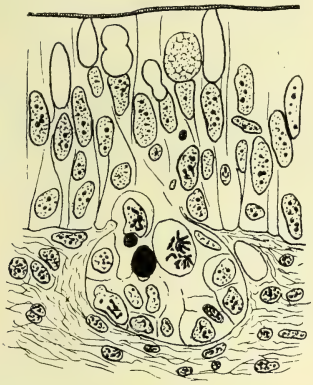

Fig. 328. **Rectum vom erwachsenen Salamander** (macul.). Die Drüse (Bourgeon germinatif) enthält unter anderem: einen Kern in Mitose; eine Schleimzelle (der Schleim ist schwarz gehalten, die Schleimzellen im Oberflächenepithel sind dagegen hell belassen und schwarz konturiert). Nach Nicolas 6702, 1894.

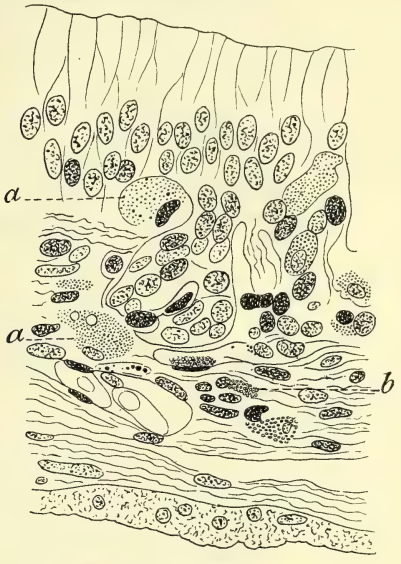


Fig. 329.

Fig. 329. **Enddarmdrüse von Proteus anguineus.** Die Pigmentkörnchen der pigmentierten Wanderzellen *a a* sind als Punkte, die Granula der eosinophilen Zellen *b* als Ringelchen schematisch angegeben. Gezeichnet mit Leitz Obj. 7 Ok. I, Tub. 160 mm bei Tischhöhe, reduziert auf 9/10. Nach Oppel 6330, 1889.

/Salamandrina perspicillata: Die Schleimhaut des Rectums zeigt sich, wie im Magen, zu hohen Längsfalten erhoben, auf welchen ganze Reihen von Drüsen sitzen, während die Buchten zwischen den Falten davon frei zu sein scheinen/ (Wiedersheim 5882, 1875).

### Reptilien.

Pseudopus apus. Die beigegebene Fig. 330 zeigt den Schichtenbau des Enddarmes. Die beiden Schichten der Muscularis sind aufserordentlich stark entwickelt. Die Submucosa enthält grofse Spalten, offenbar Lymphräume. Die Mucosa besitzt ein hohes Cylinderepithel und trägt wohlausgebildete Drüsen. Letztere sind häufig am blinden Ende oder schon im Drüsenhalse geteilt, wie dies die Figur zeigt.

/Drüsen sind im Enddarm der Chelonier selten/ (Vogt und Yung 6746, 1894).

/ Drüsen fehlen im Enddarm von Trionyx sinensis und von Chelys fimbriata / (Hoffmann in Bronn 6617, unvoll.).

/ Emys europaea: In der Mucosa des Enddarmes findet sich eine grofse Anzahl von Drüsen. Anfangs vereinzelt, treten sie weiterhin in immer gröfseren Mengen auf, um gegen den letzten Abschnitt des Enddarmes wieder spärlicher zu werden und schliefslich völlig zu verschwinden. Die Drüsen stehen in unregelmäfsigen Gruppen

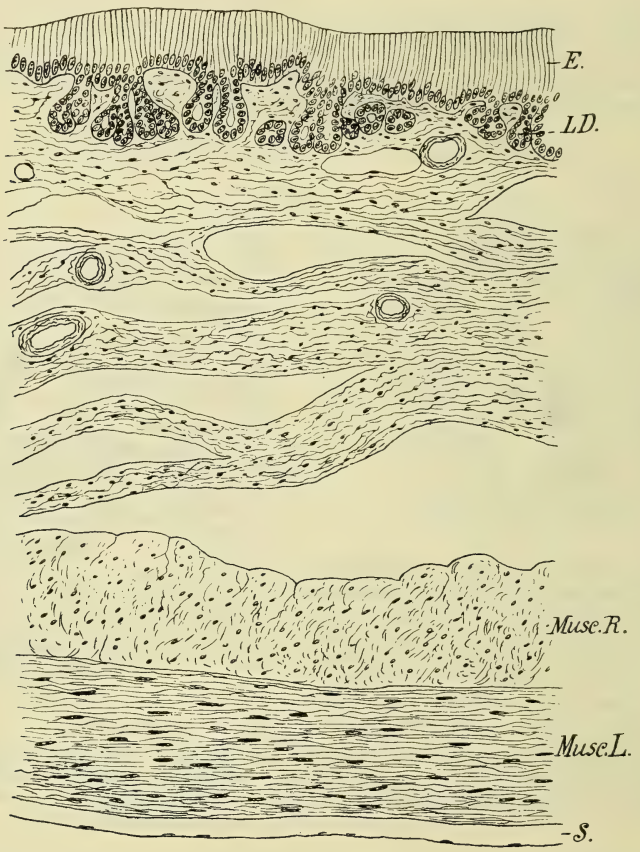


Fig. 330. **Längsschnitt durch den Enddarm von Pseudopus apus.**
*E* Oberflächenepithel; *LD* Lieberkühnsche Drüsen; *Musc.R* Ring- und *Musc.L* Längsschicht der Muscularis; *S* Serosa. Vergrösserung 180fach.

zusammen. Es sind entweder ganz kurze, dabei ziemlich weite, rundliche Säckchen oder etwas längere Schläuche, die an ihren unteren Enden kolbig aufgetrieben sind. Die Drüsenschläuche sind ausgekleidet von Cylinderzellen, die einen ovalen Kern besitzen / (Machate 3672, 1879).

/ Auch Hoffmann findet Drüsen im Enddarm von Emys europaea.

Clemmys caspica: Die Drüsenschläuche sind im Enddarm von rundlichen oder mehr oder weniger polyedrischen Zellen gefüllt. Das Protoplasma dieser Zellen ist sehr fein granuliert, die Konturen äufserst schwach, ihr Kern dagegen scharf konturiert. Ähnliche

Resultate scheint C. K. Hoffmann auch für Emys europaea erhalten zu haben und wendet sich gegen Machate, der angiebt, dafs die Drüsenschläuche mit einem einfachen Beleg cylindrischer Zellen ausgekleidet sind. Die Zeichnung C. K. Hoffmanns für Clemmys caspica läfst ein Lumen in den Drüsen nicht erkennen.

Cinosternum rubrum: Drüsen wurden im Enddarm nicht aufgefunden; ebenso fehlt eine Muscularis mucosae.

Testudo graeca: Drüsen sind im Enddarm vorhanden / (Hoffmann in Bronn 6617, unvoll.).

### Mammalia.

/ Nach Schulze 37, 1867 stimmt das Epithel der Dünn- und Dickdarmdrüsen völlig überein. „Es besteht aus Cylinderzellen und zwischenstehenden Becherzellen exquisitester Form.“

Klose stellte auf Grund seiner Untersuchungen am Kaninchen und Hund (siehe auch das Kapitel Lieberkühnsche Drüsen) eine scharfe Trennung zwischen den Drüsen des Dünn- und Dickdarmes (die Epithelzellen und die Thätigkeit beider sind verschieden) auf. Die Dünndarmdrüsen nennt er Darmsaftdrüsen im Gegensatz zu den Darmschleimdrüsen des Dickdarmes / (Klose 3041, 1880).

/ Hoyer findet in den Mastdarmkrypten die Becherzellen meist prall mit Mucin gefüllt / (Hoyer 7625, 1890).

### Echidna aculeata var. typica.

/ Dickdarm. Schon bei schwacher Vergröfserung fällt eine starke Verästelung der Drüsenschläuche ins Auge; es münden zahlreiche Drüsen in einen Ausführgang. Das Epithel der Darmoberfläche, der Drüsenausführgänge und der Drüsenschläuche unterscheidet sich zwar nicht prinzipiell, es besteht vielmehr überall aus Cylinderzellen und Becherzellen. Doch prävalieren in den Drüsenschläuchen die Becherzellen über die Cylinderepithelien in hohem Mafse. Im Drüsenhalse werden die Becherzellen seltener; an der Oberfläche finden sich fast gar keine mehr. Am Darmende sind die Lieberkühnschen Drüsen fast gar nicht mehr verzweigt, zahlreiche Anhäufungen von Lymphgewebe und Noduli liegen tief in der Mucosa und unter der Muscularis mucosae. An der Übergangsstelle des Darmepithels in das geschichtete Epithel am Darmende liegt ein starker Ringmuskel; dann folgt in dem untersuchten Präparate eine grofse Lymphzellenanhäufung, welche an Gröfse einen Darmnodulus übertraf, schon unter dem geschichteten Epithel liegend / (Oppel 8249, 1897).

### Ornithorhynchus anatinus.

/ Dickdarm. Auch hier sind es in erster Linie die Drüsen, welche merkwürdige Verhältnisse zeigen und dem Tiere eine ganz eigene Stellung zuweisen. Es münden nämlich die reich verzweigten Drüsen nicht direkt zur Oberfläche, sondern in verhältnismäfsig weite Ausführgänge (Sammelgänge), welche ihrerseits sich wieder durch kurze, enge, von Mündungsringen (wie im Dünndarm) umschlossene Kanäle zur Oberfläche öffnen. Auch hier lassen sich, wie im Dünndarm, die vier Epithelarten (der Drüsen, der Ausführgänge, der Mündungsringe und der Oberfläche) unterscheiden. Es besteht in dieser Hinsicht viel

Ähnlichkeit mit den für den Dünndarm geschilderten Verhältnissen. Ich hebe demnach besonders hervor, dafs das mir für andere Vertebraten bekannte Verhalten der Epithelien in den Lieberkühnschen Drüsen des Dickdarms (Vorwiegen der Becherzellen in den Drüsenschläuchen) hier nicht in derselben Weise zu konstatieren war. Im allgemeinen zeigen Dick- und Dünndarm mikroskopisch einen sehr einheitlichen Bau. Als Unterschied sei hervorgehoben die schon bei

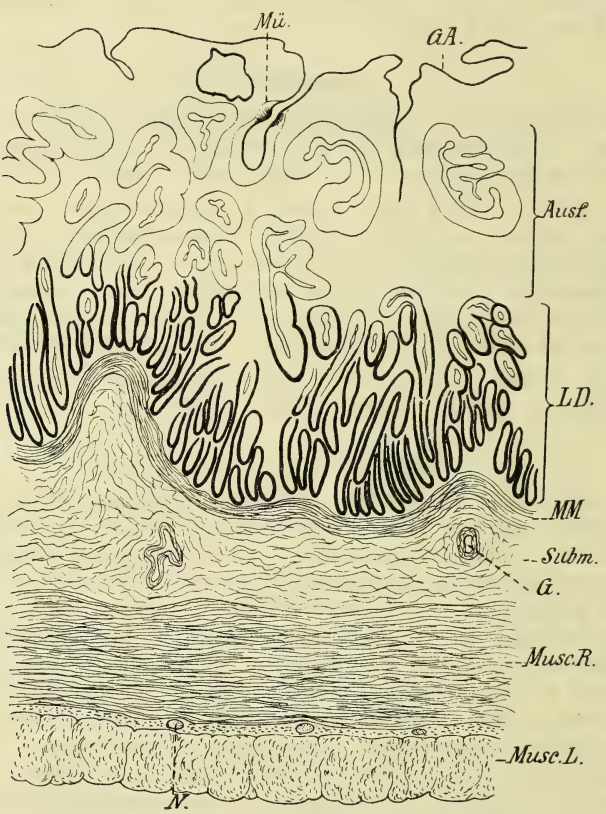


Fig. 331. **Querschnitt durch den Enddarm von Ornithorhynchus anatinus,** bei 64facher Vergröfserung.

*GA* Grenzmembran; *Mü* Mündungsring; *Ausf* Ausführgänge; *LD* Lieberkühnsche Drüsen; *MM* Muscularis mucosae; *Subm* Submucosa; *G* Gefäfse; *Musc.R* Ring-, *Musc.L* Längsschicht der Muscularis; *N* Nerven des Auerbachschen Plexus.

schwacher Vergröfserung sichtbare Art der Verzweigung der Ausführgänge und Drüsenschläuche, wie dies z. B. Fig. 331 (namentlich bei einem Vergleich mit Fig. 177 auf S. 328 vom Dünndarm) zeigt. Während im Dünndarm die Drüsenschläuche im allgemeinen gerade aufsteigen, konvergieren sie im Dickdarm mehr gegen die Sammelgänge zu. Die Mündungsringe liegen, da die hohen Ringfalten hier fehlen, sehr nahe der Oberfläche. Die Dicke der Mucosa ist im Vergleich zur Submucosa und den Muskelschichten eine geringere im Dünndarme / (Oppel 8249, 1897).

### Phalangista (Trichosurus vulpecula).

/ Dickdarm. Das Epithel der LIEBERKÜHNschen Drüsen und der Oberfläche läfst schon bei schwacher Vergröfserung drei Zonen erkennen. Dies ist dadurch bedingt, dafs in der oberen Hälfte der Drüsen die Becherzellen grofs und kugelig erscheinen und in der Tiefe der Drüsen etwas kleiner, während sie im Oberflächenepithel fast ganz fehlen. Im Anfange des Dickdarmes konstatierte ich einige wohlentwickelte Solitärnoduli / (Oppel 8249, 1897).

### Edentaten.

/ Die LIEBERKÜHNschen Drüsen des Dickdarms sind klein, einfach und stehen sehr dicht; zwischen denselben finden sich zerstreut Solitärnoduli / (Rapp 2823, 1843).

### Manis javanica.

/ Dickdarm. Ich gebe in Fig. 332 einen Längsschnitt durch die Übergangsstelle vom Dünndarm in den Dickdarm wieder. Irgend eine Spur eines Caecums oder eine sonst makroskopisch wahrnehmbare Grenze zwischen Dünndarm und Dickdarm (aufser geringer Erweiterung des Darmrohres) vermochte ich nicht aufzufinden. Im mikro-

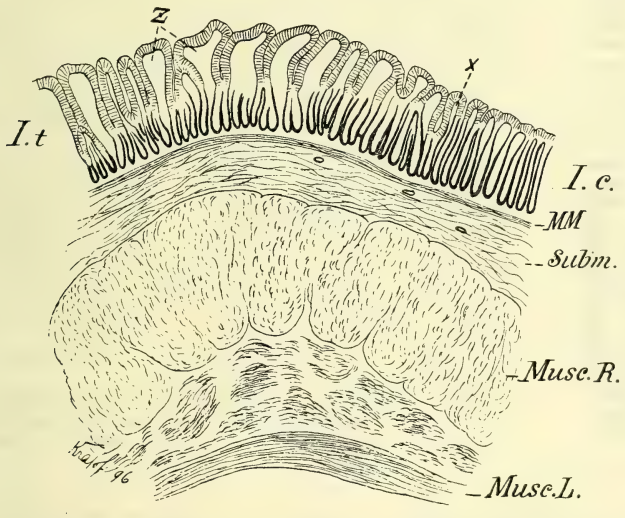


Fig. 332. **Längsschnitt durch die Übergangsstelle vom Dünn- in den Dickdarm von Manis javanica,** bei 27facher Vergröfserung.
*I.t* Dünndarm; *I.c* Dickdarm; *x* Übergangsstelle zwischen beiden; *Z* Zotten; *MM* Muscularis mucosae; *Subm* Submucosa; *Musc.R* Ring-, *Musc.L* Längsschicht der Muscularis.

skopischen Bau dagegen zeigte sich die Grenze zwischen Dünn- und Dickdarm als eine deutliche. Die Figur zeigt auf der Seite des Dünndarmes noch deutliche Zotten und verhältnismäfsig kurze LIEBERKÜHNsche Drüsen. Der Übergang ist nun kein plötzlicher; vielmehr werden die Zotten allmählich kürzer; mit ihrem Aufhören ist die Grenze gegeben. Dieselbe ist in Fig. 332 bei *x* markiert.

Die Drüsen des Dickdarmes zeigen einen grofsen Reichtum an Becherzellen; letztere überwiegen dermafsen über die Cylinderzellen,

dafs letztere überhaupt nur bei sorgfältiger Untersuchung aufzufinden sind. Im Oberflächenepithel dagegen ist das Verhältnis ein umgekehrtes, hier finden sich fast ausschliefslich Cylinderzellen; der Übergang ist ein plötzlicher / (Oppel 8249, 1897).

### Lepus cuniculus (Kaninchen).

/ Die Lieberkühnschen Drüsen sind im Dickdarm des Kaninchens spärlicher angeordnet als im Dünndarme. Zwischen die Drüsen ziehen einzelne glatte Muskelfasern aus der Muscularis mucosae hinein, wie das schon Brücke beschrieben hat / (Lipsky 3523, 1867).

/ Die Lieberkühnschen Drüsen des Dickdarms sind unten einfach oder in zwei (beim Kaninchen auch drei) Äste geteilt / (v. Thanhoffer 5501, 1885).

/ Bei Kaninchen stellen sich die Krypten des Dickdarms gewissermafsen als einfache tubulöse Schleimdrüsen dar, deren zelliger Inhalt fast ausschliefslich aus Becherzellen zusammengesetzt wird,

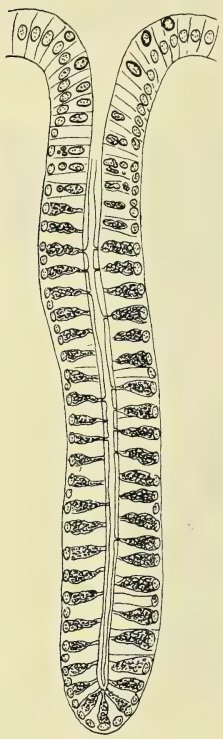

Fig. 333.

Fig. 333. **Drüse des Mastdarmes vom ausgewachsenen Kaninchen.** Schleimhaut in Alkohol gehärtet und in Paraffin geschnitten. Die Schnitte wurden in Vesuvin gefärbt und in Damarharz aufbewahrt. Die schleimbereitenden Zellen sind dunkel gezeichnet. Die Färbung nimmt in denjenigen des blinden Endes stufenweise ab. Am Drüsenhalse wandeln sich die schleimabsondernden Zellen um. Vergrörserung 243fach. (Obj. D, Ok. comp. 4.) Nach Bizzozero 1070, 1889.

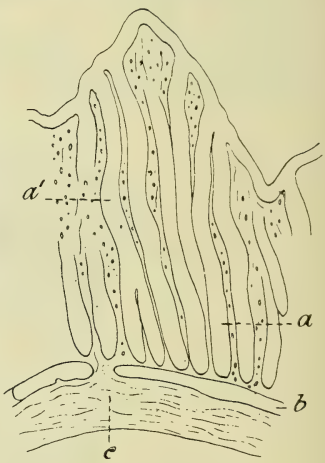


Fig. 334.

Fig. 334. **Papillen vom Colon eines ausgewachsenen Kaninchens.** Die Schleimhaut wurde in einer Entfernung von 5 cm vom Caecum entnommen. Alkohol, Ehrlichsche Flüssigkeit, Damarharz. *a* Drüsen, von denen *a'* unten verzweigt ist; *b* Muscularis mucosae; *c* Submucosa. Vergrörserung 45fach. Nach Bizzozero 1070, 1889.

während bei anderen Säugern mehr oder weniger reichlich einfache, schleimfreie Cylinderzellen zwischen die Becherzellen eingestreut sind. Das Mucin der Mastdarmkrypten des Kaninchens färbt sich mit Thionin anders als die Becherzellen des Dünndarms und vorderen Colons / (Hoyer 7625, 1890).

/ Rectum des Kaninchens: Bizzozero beschreibt in den Lieberkühnschen Drüsen (siehe Fig. 333) zwei Zellformen, welche sich besonders durch verschiedenes Verhalten gegen Vesuvin unterscheiden: Helle Zellen und schleimbereitende Zellen. Er fafst die beiden Zellenformen als wirklich verschiedene Arten und nicht nur zwei verschiedene funktionelle Stadien ein- und desselben Elementes auf. Im blinden Ende der Drüse finden sich dagegen auch indifferente Elemente. Bizzozero schliefst, dafs man die abgestuften Veränderungen

der Form und der chemischen Konstitution, welche man an den schleimbereitenden Drüsen auf dem Wege vom Grunde des Blindsacks der Drüse bis zum Oberflächenepithel des Darmes beobachtet, nur erklären kann, wenn man eine fortschreitende Evolution und ein Hinaufrücken dieser Zellen aus dem blinden Grunde bis zur freien Oberfläche annimmt. Im blinden Grunde finden sich also die jüngsten der schleimbereitenden Elemente, und hier findet ihre Vermehrung durch Mitosis statt. Was die hellen Zellen angeht, so müssen dieselben natürlich die schleimbereitenden auf ihrer Wanderung begleiten; ihre Vermehrung durch indirekte Teilung kann aber in der ganzen Länge des Drüsenschlauches stattfinden. In der That sind die hellen Zellen mit einem in Mitosis befindlichen Kern bis nahe an die Drüsenmündung heran zahlreich zu finden. Dies erklärt, wie es kommt, dafs sie in dem Epithel der freien Oberfläche viel zahlreicher sind, als die Becherzellen.

Colon des Kaninchens: Die Drüsen des Colons vom Kaninchen (siehe Fig. 334) sind länger als die Rectumdrüsen und diese ihre gröfsere Länge bezieht sich hauptsächlich auf den Teil, welchem Bizzozero den Namen eines Drüsenhalses gegeben hat.

Die Colondrüsen bilden aus einer Entfernung von 20 cm vom Caecum ein Übergangsstadium von den Drüsen des Colonanfangs zu denjenigen des Rectums. Ihre tiefere Hälfte gleicht mehr derjenigen der ersteren; ebenso wechselt der sezernierte Schleim, wenn man vom Rectum nach dem Dünndarm geht, allmählich seine chemische Konstitution. Bizzozero kennt und citiert die Arbeit Kloses.

Bizzozero fafst seine Befunde folgendermafsen zusammen:

Wenn wir die an den Colondrüsen gemachten Untersuchungen zusammenfassen und die vielen Punkte der Übereinstimmung hervorheben, welche sie mit den Rectumdrüsen haben, dann müssen wir auch für sie die Annahme machen, dafs die allmählichen Veränderungen der Form und der chemischen Konstitution, welche wir in ihren Schleimzellen auf dem Wege vom blinden Drüsenende bis zum Oberflächenepithel beobachten, nur so erklärt werden können, dafs wir eine Evolution und ein Aufwärtsrücken dieser Zellen vom blinden

Fig. 335. **Von der Schleimhaut des Colons vom Kaninchen.** In Flemmingscher Lösung fixiert, 24 Stunden lang mit Vesuvin gefärbt; dann Alkohol, Nelkenöl, Damarharz. Man sieht das blinde Ende einer Drüse mit schleimbereitenden und hellen Zellen. Eine derselben befindet sich in Mitosis. Vergröfserung 450fach. (Obj. E, Camera lucida). Nach Bizzozero 1070, 1889.

Ende der Drüse bis zur freien Oberfläche der Schleimhaut annehmen. Im blinden Ende findet hauptsächlich ihre Vermehrung durch Mitosis statt (siehe Fig. 335). — Im Drüsenhalse und in dem Oberflächenepithel ist das Zahlenverhältnis zwischen den hellen Zellen und den schleimbereitenden Zellen ziemlich verschieden von demjenigen, welches in den beiden tieferen Dritteln der Drüse bestand, denn dort sind die hellen Zellen sehr viel zahlreicher als die anderen; aber das findet gerade wie im Rectum seine Erklärung in den zahlreichen Mitosen, welche in den hellen Epithelzellen, die den Drüsenhals auskleiden, beobachtet werden / (Bizzozero 1070, 1889).

Mus musculus.

/Rectum. Die schlauchförmigen Drüsen sind palissadenförmig angeordnet und durch spärliches Bindegewebe voneinander getrennt. Hier und dort ist ihre Schicht von Lymphnoduli unterbrochen, welche bis unter das Epithel der freien Schleimhautfläche gelangen. Die Drüsen durchziehen die ganze Dicke der Schleimhaut und sind verhältnismäfsig kurz, geradlinig. Sie endigen unten in einen leicht keulenartig angeschwollenen Blindsack. Ihr Lumen ist verhältnismäfsig eng; es erweitert sich leicht sowohl im Blindsack als auch an der Mündung der Drüse auf die Schleimhautoberfläche / (Bizzozero 6083, 1892, vergl. auch 6084, 1892; 6085, 1892).

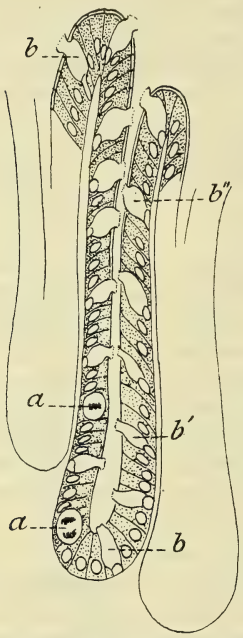


Fig. 336. **Schlauchförmige Drüse des Rectums von Mus musculus.** (Kleinenbergsche Flüssigkeit, Vesuvin, Damarharz.)
Man bemerkt zwei Mitosen *aa* und sieht die Modifikationen, welche die schleimbereitenden Zellen (*b*, *b'*, *b''*) darbieten, wenn man vom Blindsack gegen die Drüsenmündung vorschreitet. Ebenso sieht man die abgestuften Modifikationen der Protoplasmazellen, welche im oberflächlichen Teile der Drüse dunkler und körniger werden. 261fach vergröfsert. Nach Bizozzero 6083, 1893.

/ Die Drüsenzellen sind zweierlei: Protoplasmazellen und Schleimzellen (siehe Fig. 336). Erstere sind zahlreicher. Die Protoplasmazellen bilden über die Drüsenmündung hinaus das Oberflächenepithel. Doch zeigen sich Unterschiede in Form und Aussehen. Die pyramidenförmigen Oberflächenepithelzellen haben im Gegensatz zu dem, was man in den Blindsäcken der Drüsen beobachtet, die Basis am freien Ende. In den beiden tieferen Dritteln des Drüsenschlauches ist das Epithelprotoplasma ziemlich hell; im oberflächlichen Drittel der Drüse wird es immer körniger. Die Oberfläche der Zelle ist in den beiden tieferen Dritteln der Drüse durch eine sehr feine Linie begrenzt; im oberen Drittel dagegen von einem gestrichelten Randsaum, der gegen die Darmoberfläche an Dicke zunimmt.

Die Becherzellen zeigen gleichfalls gegen die Oberfläche zu fortschreitende Veränderungen in Form, Aussehen, Verhalten gegen Farbstoffe und Reagentien. Je weiter man in der Drüse nach oben geht, desto mehr nimmt das Schleimtröpfchen an Gröfse zu.

In den Zellen des Blindsacks besteht das Schleimklümpchen aus einer homogenen Substanz, welche von einem Netzwerk von feinen Bälkchen durchzogen ist; jene färbt sich nicht, dieses färbt sich sehr wenig mit Vesuvin. Weiter nach oben wird das Netzwerk gröber und färbt sich besser; im obersten Teile endlich erscheinen die Schleimklümpchen unter der Form von Häufchen braungelber Körnchen. Ähnlich verhält sich die Schleimsubstanz gegen Safranin. (Bizzozero sucht die Ursache hierfür in der chemischen Zusammensetzung der Schleimsubstanz.)

Mitosen finden sich nur in den tieferen drei Fünfteln der Drüsen.

Bizzozero schliefst auch hier (wie beim Kaninchen) auf eine allmähliche Umwandlung des Drüsenepithels in Schleimhautepithel / (Bizzozero 6083, 1892).

/ Bizzozeros Angabe, es sollen nur in den tieferen drei Fünfteln der Krypten des Rectums der Maus Mitosen vorkommen, ist nicht ganz richtig; Struiken fand auch an höher gelegenen Stellen solche vor / (Struiken 6907, 1893).

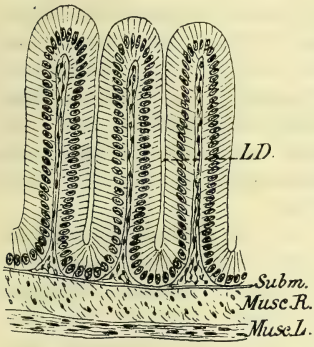


Fig. 337.

Fig. 337. **Längsschnitt aus dem Dickdarm der japanischen Tanzmaus.** *LD* Lieberkühnsche Drüsen; *Subm* Submucosa; *Musc.R* Ring- und *Musc.L* Längsschicht der Muscularis. Vergrößerung 180-fach.

Fig. 338. **Vertikalschnitt durch die Mucosa des Dickdarmes vom Hunde.** Ungefähr 80fache Vergrößerung. *m* Mucosa mit den Lieberkühnschen Krypten; *mm* Muscularis mucosae mit innerer Ring- und äußerer Längsschicht; *s* Submucosa. Nach Klein und Noble Smith 312, 1880.

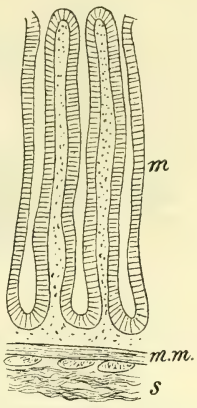


Fig. 338.

Japanische Tanzmaus: Fig. **337** soll einen Vergleich mit den Lieberkühnschen Drüsen des Caecums und des Dünndarmes, wie sie in den betreffenden Kapiteln abgebildet wurden, ermöglichen. Sie ist daher bei derselben Vergrößerung gezeichnet, wie jene Abbildungen, einer Vergrößerung, welche das Eintragen der Details, wie sie die wiedergegebene Figur Bizzozeros zeigt, nicht erlaubt.

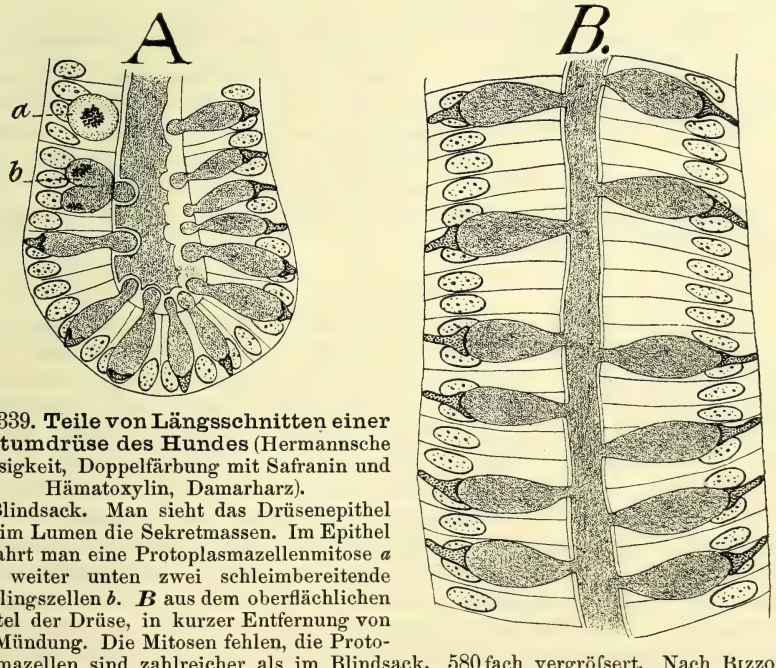


Fig. 339. **Teile von Längsschnitten einer Rectumdrüse des Hundes** (Hermannsche Flüssigkeit, Doppelfärbung mit Safranin und Hämatoxylin, Damarharz).
***A*** Blindsack. Man sieht das Drüsenepithel und im Lumen die Sekretmassen. Im Epithel gewahrt man eine Protoplasmazellenmitose *a* und weiter unten zwei schleimbereitende Zwillingszellen *b*. ***B*** aus dem oberflächlichen Drittel der Drüse, in kurzer Entfernung von der Mündung. Die Mitosen fehlen, die Protoplasmazellen sind zahlreicher als im Blindsack. 580fach vergrößert. Nach Bizzozero 6083, 1892.

## Canis familiaris.

Die Lieberkühnschen Drüsen aus dem Dickdarm des Hundes zeigt Fig. 338 nach Klein und Noble-Smith 312, 1880.

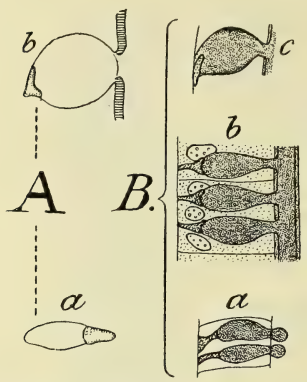


Fig. 340. **Rectumdrüsen des Hundes.** Verschiedene Becherzellenformen:

***A*** Von einer in Alkohol fixierten Schleimhaut, Schnitte in Glycerin eingelegt; *a* Zellen aus dem Blindsack; *b* Zelle in kurzer Entfernung von der Drüsenmündung. ***B*** Von einer in Hermannscher Flüssigkeit fixierten Schleimhaut, Doppelfärbung mit Hämatoxylin und Safranin: *a* Zelle aus dem Blindsack; *b* Zellen aus dem mittleren Teil der Drüse; *c* Zelle in kurzer Entfernung von der Drüsenmündung. 400fach vergrößert. Nach Bizzozero 6083, 1892.

/ Rectum: Auch beim Hunde wird die Abstammung des Epithels des Dickdarms vom Epithel seiner schlauchförmigen Drüsen (siehe Fig. 339 und 340) bewiesen:

1. durch die stufenweise erfolgenden Umbildungen, welche die Epithelzellen, sowohl die protoplasmatischen als die schleimbereitenden, auf dem Wege vom Grunde des Blindsacks bis zur Drüsenmündung aufweisen;

2. dadurch, daſs in Mitosis befindliche Elemente nur in den Drüsen vorkommen. — Beim Hunde verdienen sodann folgende Thatsachen Beachtung: a) daſs die Regeneration des Epithels im Blindsack der Drüse stattfindet, während beim Kaninchen zwei Hauptregenerationsherde vorhanden sind; nämlich der eine im Blindsack, der andere am Drüsenhalse; b) daſs auſser den gewöhnlichen Mitosen auch Mitosen vorhanden sind, deren Körper schon Schleimsubstanz enthält, und die demnach sicherlich zur Regeneration der Becherzellen dienen / (Bizzozero 6083, 1892).

## Felis domestica, Katze.

/ Die Epithelzellen der Dickdarmdrüsen sind nicht den typischen Dünndarmepithelien analoge Gebilde, sondern stehen den Becherzellen sehr nahe. Mit Recht hat Klose die Drüsen des Dickdarms als Darmschleimdrüsen den übrigen tubulösen Drüsen des Darmkanals gegenübergestellt / (Hofmeister 311, 1886).

## Mensch.

/ Die Lieberkühnschen Krypten des Dickdarms sind besonders gegen das untere Darmende höher (0,25‴) und breiter (0,025‴) als die des Dünndarmes. Sie stehen durch die ganze Länge des Dickdarmes dicht bei einander und verdrängen dadurch das eigentliche, mit Lymphkörperchen spärlicher angefüllte, dem fibrillären Bindegewebe sich nähernde Schleimhautgewebe / (v. Heſsling 7405, 1866).

/ Schaffer erwähnt die zuerst von Klose beschriebenen Unterschiede der Drüsen des Mastdarms von denen des Dünndarms und die Befunde von Bizzozero, der die Zellen durch Tinktion zu unterscheiden vermag. Schaffer findet, daſs die Drüsen im Mastdarm bedeutend an Länge zunehmen. Schaffer bestätigt die Beobachtungen Rüdingers am Wurmfortsatze dadurch, daſs er findet, daſs im Mastdarm in der Nähe der solitären Lymphknötchen die sonst ziemlich konstanten Maſse der Drüsen bedeutende Schwankungen zeigen.

Schaffer beschreibt im Bereich der Lymphknötchen dilatierte cystisch erweiterte Drüsen, in denen das Epithel kubisch erscheint, aber wohlentwickelte Becherzellen enthält (Klose beschreibt es im Dünndarm für pathologisch) (vergleiche auch Rubelis Befunde am Ösophagus).

Die Becherzellen sind aufserordentlich zahlreich namentlich am Grunde der Drüsen. Im Fundus erscheinen sie aber (wie schon Bizzozero angiebt) am wenigsten entwickelt. Schaffer bestätigt das Vorkommen von Mitosen in der von Bizzozero beschriebenen Weise, konnte jedoch die Beziehung, in welcher sie zu beiden Zellformen stehen, nicht ersehen. Die Membrana propria der Lieberkühnschen Drüsen des menschlichen Mastdarmes stellt kein strukturloses Häut-

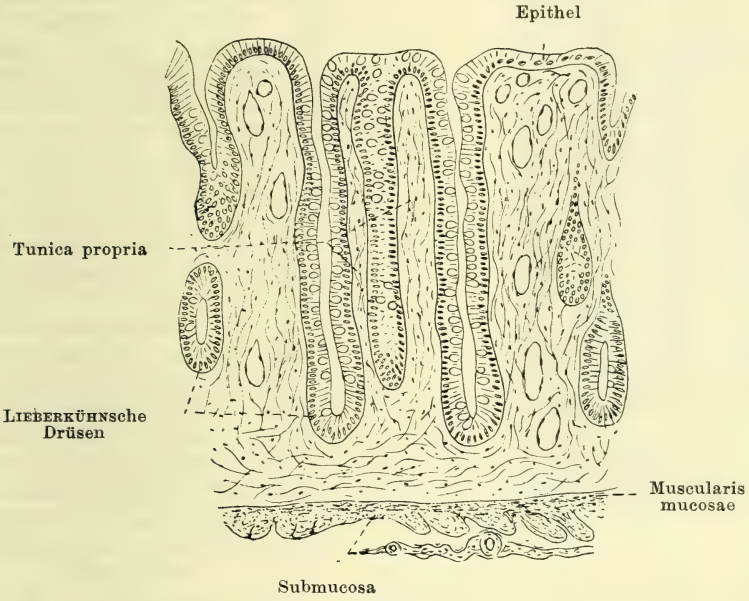


Fig. 341. **Querschnitt aus der Schleimhaut des Dickdarmes des Menschen.** Zwei Lieberkühnsche Drüsen sind im Längsschnitte voll sichtbar, zwischen beiden eine der Länge nach oberflächlich angeschnittene Drüse; seitlich sind an- und quergeschnittene Drüsenschläuche dargestellt. Müllersche Flüssigkeit. 90fach vergröfsert. Nach Brass 7482, 1896.

chen dar, sondern eine glashelle Membran, die deutlich ihre Zusammensetzung aus stark abgeflachten Zellen erkennen läfst (subepitheliales Endothel von Debove) und sich auch auf die Oberfläche der Schleimhaut als Basalmembran für das Oberflächenepithel fortsetzt. Schaffer hebt dies besonders hervor, weil Klose die Zusammensetzung der Grundmembran aus zelligen Elementen für eine Täuschung hält, die durch die Abdrücke der Drüsenzellen in der Kittsubstanz hervorgerufen wird, und weil er auch die von Schwalbe da und dort eingestreut gesehenen Kerne nicht mit Sicherheit nachweisen konnte / (Schaffer 4934, 1891).

/ Die Lieberkühnschen Drüsen des Rectums beim Menschen sind 100 $\mu$ voneinander entfernt. Die Krypten sind 450—500 $\mu$ tief, ihr Durchmesser (Entfernung von der Membrana propria) 80—90 $\mu$, das

Lumen 20—30 $\mu$. Die Form ist cylindrisch, ohne sackförmige Ausbauschung am Fundus; oben an der Mündung ist eine Verringerung zu erkennen. Die Cylinderzellen der Krypte messen 24 bis 35 $\mu$ gegen 20 bis 24 $\mu$ beim Oberflächenepithel. In den Krypten lassen sich unterscheiden schleimhaltige und Protoplasmazellen. Unten im Fundus ist der Unterschied nicht auffallend. Auf der Grenze zwischen dem untersten und dem zweiten Drittel finden sich zahlreiche Mitosen im Längsschnitt, jedoch immer in protoplasmatischen Zellen. Nahe der Oberfläche überwiegt die Zahl der Protoplasmazellen über die Becherzellen; im Oberflächenepithel selbst sind nur selten gut gefüllte Becherzellen anwesend. Diese Zunahme der Protoplasmazellen kann nicht allein der Vermehrung der Protoplasmazellen durch Mitose zugeschrieben werden. Im Oberflächenepithel finden sich schmale Zellen, welche STRUIKEN mit PANETH für die Endstadien von Becherzellen hält. STRUIKEN beschreibt Übergangsformen zwischen schmalen und Becherzellen / (Struiken 6907, 1893).




Fig. 342. **Aus einem Schnitt durch die LIEBERKÜHNschen Drüsen (Glandulae colicae) des Menschen.** ca. 200mal vergrößert. Nach BÖHM und v. DAVIDOFF 7282, 1895.

Fig. 341 und Fig. 342 beziehen sich auf Präparate vom Menschen.

/ Die Drüsen des Dickdarms enthalten in der Regel viel mehr Becherzellen als im Dünndarme; nur im Grunde und an der Mündung der Drüse sind nichtverschleimte Zellen zu finden / (Böhm und v. Davidoff 7282, 1895).

## Muscularis mucosae.

Bei Rana temporaria fand GRIMM 6583, 1866 die Muscularis mucosae im Dickdarm nicht auf.

/ Bei Emys europaea tritt die Muscularis mucosae im Enddarm gleichzeitig mit den Drüsen auf und besteht aus einer inneren Ringschicht und einer äußeren, doppelt so breiten Längsschicht / (Machate 3672, 1879).

/ Bei Clemmys caspica ist im Enddarm eine Muscularis mucosae vorhanden, bei Emys und Clemmys aus zwei Schichten (innere Ring- und äußere Längsschicht) bestehend / (Hoffmann in Bronn 6617, unvoll.).

### Submucosa.

/Mensch: Das submucöse Gewebe des Dickdarms mit seiner fibrillären Bindesubstanz ist Trägerin starker Gefäfs- und Nervennetze/ (v. Hefsling 7405, 1866).

/Das submucöse Gewebe des Dickdarmes des Menschen ist locker, daher die im Caecum und Colon zahlreichen verstreichbaren Schleimhautfalten. Das submucöse Gewebe steht auch hier sowohl mit den Septis der Bündel der Muscularis externa als auch durch Gefäfse, die die Muscularis mucosae durchbrechen, mit der Mucosa in Zusammenhang/ (Verson 318, 1871).

### Muscularis des Enddarmes.

Amiurus catus.

/Die Muscularis ist im Enddarm dicker als im Mitteldarm/ (Macallum 3660, 1884).

#### Amphibien.

/Siredon pisciformis: Die Muskulatur des Rectums ist etwas schwächer entwickelt, als im Dünndarm/ (Pestalozzi 4249, 1878).

/Salamandrina perspicillata: Das Rectum besitzt eine enorm starke Muskulatur, bei der namentlich die Ringfasern vorschlagen/ (Wiedersheim 5882, 1875).

#### Reptilien.

/Eidechse: Da, wo der Darm in die Kloake mündet, erhebt der abschliefsende Muskel (Sphinkter) die Schleimhaut zu einer Ringfalte, welche so weit nach einwärts und nach vorne sich wendet, dafs sie bei seitlicher Eröffnung des Enddarmes wie eine weite, faltige, quer abgestutzte Papille sich ausnimmt/ (Leydig 3475, 1872).

/Emys europaea: Die äufsere Längsmuskellage des Enddarms beträgt etwa den vierten Teil der Dicke der Ringmuskellage/ (Machate 3672, 1879).

#### Aves.

Columba.

Columba: /Die Ringmuskelschicht im Enddarm ist ca. 0,125 mm dick/ (Cloetta 263, 1893).

#### Mammalia.

/Über die Ligamenta coli und die dadurch bedingten Anschwellungen des Darmes giebt Milne-Edwards eine makroskopische vergleichend anatomische Schilderung/ (Milne-Edwards 386, 1860).

/Cellulae coli, Plicae coli, Ligamenta coli finden sich nur bei Affen und manchen Nagern (Lepus u. a.)/ (Nuhn 252, 1878).

/Die Muscularis des Colons bildet beim Pferd an den ventralen Lagen vier, an den dorsalen Lagen drei und beim Schweine zwei Tänien. Bei den Wiederkäuern und Fleischfressern fehlen diese Bildungen.

Pferd. Die longitudinale Muscularis bildet beim Pferd die sogenannten Bandstreifen des Dickdarms. Die Muscularis bildet im Rectum des Pferdes zwei Tänien; am Endabschnitt fehlen dieselben/ (Ellenberger 1827, 1884).

/ Kaninchen. Das Colon zeigt nur in seinem Anfangsteil, der fast ebenso weit als das Caecum ist, drei Längsstreifen, Taeniae coli, zwischen welchen ebenso viele Reihen von kleinen sackartigen Erweiterungen gelegen sind; beide Anordnungen hören nach dem Rectum hin auf / (Krause 6515, 1884).

/ Mensch: Verfolgt man die zu drei Longitudinalbündeln zusammengeschobene Längsmuskellage des Dickdarms nach abwärts, so findet man, dafs sich die beiden vorderen Colontänien gegen den Mastdarm hin allmählich einander nähern, bis sie beiläufig an der Grenze zwischen S romanum und Rectum zu einem breiten Muskelband zusammenfliefsen, das an der vorderen Mastdarmperipherie gelagert ist und in seinem Verlaufe nach abwärts nicht immer das gleiche Verhalten zeigt (daher verschiedene Angaben der Autoren) / (Laimer 3306, 1883).

/ Die äufsere longitudinale und die innere cirkuläre Muskelschicht des Mastdarms sind nicht vollkommen voneinander geschieden, sondern man kann hie und da Übergänge der Fasern der einen Muskelschicht in die der anderen beobachten / (Laimer 5113, 1884).

/ Im Dickdarm ist an den „Ligamenten" oder „Tänien" nur die longitudinale Schicht, aber sehr verdickt, vorhanden / (Klein 7283, 1895).

/ Die Längsmuskulatur bildet im Colon des Menschen besondere, aus einer Anhäufung von Fasern bestehende Bänder, die Taeniae coli. Die Ringmuskulatur erfährt eine Verstärkung in den zwischen den Taeniae liegenden, die Bildung der Haustra bedingenden Plicae sigmoideae, an welch letzteren übrigens auch die longitudinale Schicht sich mit beteiligt / (Böhm und v. Davidoff 7282, 1895).

/ „Der Sphincter tertius des Menschen ist nichts anderes als eine Summe von das Darmrohr umkreisenden Muskelfasern, welche durch Wirkung der Längsmuskulatur auf der einen Seitenhälfte, und zwar in der Regel auf der rechten, zu einem schmalen, auf dem Querschnitt dreiseitig erscheinenden Muskelbündel zusammengeschoben werden, auf der anderen Seite des Rectums dagegen, wenn sie nicht gar, was wohl meist der Fall sein wird, durch Ausweitung des Darmrohres auseinandergedrängt werden, zum mindesten in ihrer normalen Lage erhalten bleiben" / (Laimer 3306, 1883).

## Lymphgewebe, Solitärnoduli und Peyersche Noduli im Enddarm.

### Reptilien.

Vergleiche auf Seite 408 die Angaben von Giannelli und Giacomini 7992, 1896.

#### Pseudopus apus.

Im Enddarm von Pseudopus apus sah ich beträchtliche Lymphzellenanhäufungen in der Mucosa.

#### Emys europaea.

/ Die Mucosa des Enddarms besteht vorzugsweise aus adenoidem Gewebe mit zahlreichen Lymphkörperchen / (Machate 3672, 1879).

### Mammalia.

/ Bei Schaf, Kalb, Kaninchen, Mensch besteht im Colon das Schleimhautparenchym aus adenoider Substanz / (His 2734, 1862).

/ Die Beziehungen zwischen den offenbar rudimentären Drüsen der Kloakengegend des Rectums höherer Säuger und den dort befindlichen Lymphnoduli sind vielleicht ähnlicher Natur wie die von Rüdinger für den Wurmfortsatz beschriebenen. Doch wäre von einem funktionellen, regelmäfsig wiederkehrenden Wechsel aus naheliegenden Gründen abzusehen. Auch sonst sind die Ausführungen Herrmanns von Interesse, besonders für die Pathologie / (Herrmann 2677. 1880).

### Halmaturidae.

/ Im Colon finden sich beim Känguruh Peyersche Noduli, untermischt mit zahlreichen Solitärnoduli. Die Oberfläche der Schleimhaut zeigt ein feines Netzwerk / (Owen 212, 1868).

### Manis tricuspidata.

/ Peyersche Noduli im Enddarm. Es findet sich 5 cm vom Ende des Darmes entfernt an einer Stelle, an der sich keine Zotten mehr finden, ein Peyerscher Nodulus; aber eine kurze Strecke über dieser Stelle beginnen die Zotten. Jedoch fügt Dobson bei, dafs sich unterhalb des angeführten Peyerschen Nodulus eine Einschnürung findet, welche vielleicht der Valvula ileocolica entspricht. In diesem Falle würde das Colon nur 5 cm messen / (Dobson 1640, 1884).

### Lepus cuniculus.

/ Die Schleimhaut des Colons enthält solitäre Noduli / (Krause 6515, 1884).

### Cavia cobaya.

/ Retterer bestätigt die Beobachtung Cuviers, dafs der Anfang des Colons einen Peyerschen Nodulus zeigt. Das Colon bildet in dem Teil, der auf das Caecum folgt, ein Knie, in dessen Grund der genannte Nodulus liegt. Retterer sieht in letzterem ein konstantes Organ von bestimmter Lage / (Retterer 4640, 1892).

/ Heidenhain fand im Dickdarme des Meerschweinchens zwischen den Drüsen vereinzelte Phagocyten / (Heidenhain 2588, 1888).

### Capromys melanurus.

/ Im Colon finden sich fünf Peyersche Noduli (auch im Caecum finden sich solche) / (Dobson 1639, 1884).

### Arvicola sylvaticus.

/ Es findet sich im Colon nur ein Peyerscher Nodulus / (Dobson 1640, 1884).

### Arvicola amphibius.

/ Im Colon finden sich mehrere Peyersche Noduli / (Dobson 1640, 1884).

### Gerbillus indicus.

/ Es finden sich im Colon zwei Peyersche Noduli / (Dobson 1640, 1884).

### Canis familiaris und Felis domestica.

/ Die adenoide Schleimhautsubstanz ist im Colon nur sparsam vorhanden / (His 2734, 1862).

### Felis domestica, Katze.

/ Die subglanduläre Infiltration ist im Dickdarm schwach, die interglanduläre stark entwickelt / (Hofmeister 311, 1886).

### Insectivora.

/ Bei Gymnura Rafflesii findet Dobson im letzten Teile des Darms, der keine Zotten mehr besitzt, einen Peyerschen Nodulus. Aufser diesem findet er weiter oben im zottenhaltigen Teil des Darms nur noch zwei weitere Peyersche Noduli.

Bei Myogale moschata findet Dobson einen Peyerschen Nodulus im Colon.

Bei Myogale pyrenaica findet Dobson einen Peyerschen Nodulus im Rectum.

Bei Chrysochloris villata findet Dobson Peyersche Noduli im Enddarm. Der letzte liegt ungefähr 25 mm vom Ende des Darms entfernt / (Dobson 1640, 1884).

### Mensch.

/ Die Solitärnoduli des Colons sind gröfser als die des Dünndarms; sie messen 1,5 bis 2—3 mm und zeigen auf ihrer Oberfläche in der Mitte eine kleine, grubige, längliche oder runde Öffnung von 1,7 bis 0,25 mm, die zu einer kleinen Schleimhauteinsenkung über den Noduli führt / (Kölliker 329, 1867).

Nach der Abbildung Köllikers zu schliefsen, ist diese Einsenkung einfach durch ein Fehlen der Drüsen über den Noduli bedingt; es handelt sich nicht etwa um eine Einsenkung des Oberflächenepithels in den Nodulus hinein; vielmehr springt der Nodulus gewölbt vor.

/ Noduli finden sich nur in der solitären Form im Colon; sie reichen entweder nur bis an die Muscularis mucosae, oder sie schieben sich zwischen deren Bündeln mit dem inneren Teile, ihrer Kuppe, in die Mucosa selbst ein. Die solitären Noduli besitzen nach übereinstimmenden Angaben keine Chylusgefäfse. Die um die Noduli befindlichen Netze sind, wie His nachgewiesen hat, weite Lymphsinus, die mit einem Plattenepithel ausgekleidet sind (v. Recklinghausen) / (Verson 318, 1871).

/ Die Lymphnoduli des Dickdarmes liegen in der Submucosa und schieben ihre Kuppe durch das submucöse Muskellager hindurch. Die Kuppe ragt aber nicht sehr hoch empor; dagegen ist die Schleimhaut dick, und so kommt es, dafs die Kuppen der Noduli, weil sie von den in der Schleimhaut liegenden Krypten umstanden werden, in Gruben liegen / (Brücke 547, 1881).

/ Die solitären Noduli des Dickdarms sind zahlreicher und gröfser als die des Dünndarmes, ja im Processus vermiformis stellen sie einen wirklichen Peyerschen Nodulus dar. Sie liegen in der Submucosa, durchbrechen die Muscularis mucosae und treiben die Mucosa hügelförmig vor sich her; diese bildet über ihnen eine kleine Einsenkung / (v. Hefsling 7405, 1866).

/ Noduli sind im Rectum relativ (obwohl individuell sehr wechselnd) zahlreich. Dieselben erreichen zum Teil das Oberflächenepithel. Die Noduli enthalten viele Mitosen in allen Stadien. Von den von R. Heidenhain beim Kaninchen beschriebenen vier Wanderzellarten fand Struiken beim Menschen die drei ersten. Die vierte fand er

nicht; dagegen sah er bei derselben Behandlung (Ehrlich-Biondisches Gemisch) Zellen mit dunkelblauem Kern, mit deutlich erkennbarem Kernnetz und dunkelroten Körnchen in rosa Protoplasma liegend. Eine fünfte Zellart unterscheidet sich von den übrigen durch ovale Form, bleiches mattrosa Protoplasma und mehrere hellblaue Kerne. Endlich beschreibt Struiken als neu Riesenzellen, grofse Plaques mit bis vier (bei Biondis Tinktion) blauen Kernen mit feinem Kernnetz, im Protoplasma dunkelgrüne und braune Körnchen, von verschiedener Gröfse enthaltend. Sie liegen unter dem Oberflächenepithel zwischen je zwei Krypten / (Struiken 6907, 1893).

### Blutgefäfse des Enddarmes.

/ Bei Salamandra maculata ist das Blut- und Lymphgefäfssystem im Rectum ein sehr einfaches. Die Blutgefäfse lösen sich in ein ziemlich regelmäfsiges Kapillarnetz auf, welches die Drüsenöffnungen in seine Maschen aufnimmt / (Levschin 3436, 1870).

/ Im Enddarm von Emys europaea ist besonders auffällig die Weite der in der Submucosa gelagerten Venen / (Machate 3672, 1879).

### Lymphgefäfse des Enddarmes.

Die Resultate von Frey 2107, 1863 siehe oben im Kapitel Chylus- und Lymphgefäfse des Darms.

/ Bei Salamandra maculata bildet das Lymphgefäfssystem des Rectums ein unter der Drüsenschicht liegendes Netz mit unregelmäfsigen Maschen, dessen Stämmchen die Arterien, die in der Querrichtung verlaufen, begleiten / (Levschin 3436, 1870).

/ Beim Kaninchen gelang es Frey (was Teichmann nicht gelang), in der oberen Hälfte des Colons den Lymphgefäfsapparat zu injizieren / (Frey 2110, 1862).

/ Mensch: Die Chylusgefäfse des Dickdarms bilden Netze, welche zum Teil in der Schleimhaut, zum Teil tiefer liegen. Sie zerfallen auch hier in eine oberflächliche und eine tiefe Schicht. Die oberflächliche Schicht Teichmanns liegt jedoch schon unter den Lieberkühnschen Drüsen, doch konnte er in vereinzelten Fällen kleine, schmale Gefäfse finden, welche zwischen die genannten Drüsen traten. Bei Tieren erhielt er noch weniger gute Resultate / (Teichmann 327, 1861).

Über die makroskopischen Lymphgefäfse des Rectums und des Anus des Menschen vergl. Gerota 7830, 1895.

### Nerven des Enddarmes.

#### Auerbachscher Plexus des Enddarmes.

/ Bei Taube, Huhn, Sperling, Kaninchen, Mensch untersuchte schon Auerbach den Plexus myentericus des Dickdarms. An denjenigen Stellen des Dickdarms, die von Längsmuskelbündeln frei sind, liegt der Auerbachsche Plexus aufserhalb der Ringmuskelschicht, dicht unter dem Peritonealüberzug / (Auerbach 6686, 1862).

/ Im Dickdarm der Wirbeltiere ist der Auerbachsche Plexus mehr entwickelt als im Dünndarm. Die Nervenzweige sind zahlreicher, der Plexus dichter und die Ganglienanschwellungen gröfser.

Bei der Kröte fand KLEIN isolierte multipolare Ganglienzellen in den Maschen des Plexus (siehe Fig. 343); einige ihrer Fortsätze sind mit den Zweigen dieses verbunden, während andere als feine Fibrillen

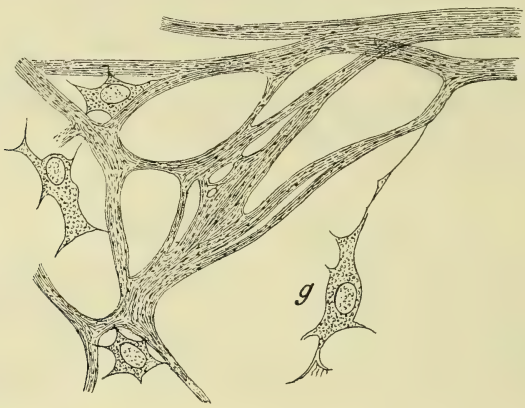


Fig. 343. **AUERBACHscher Plexus aus dem Dickdarm der Kröte** (toad). Ungefähr 280fach vergrößert.
Nervenzweige, aus Elementarfibrillen zusammengesetzt; *g* große, isolierte multipolare Ganglienzelle. Nach KLEIN and NOBLE-SMITH 312, 1880.

direkt zwischen die Muskelbündel verlaufen und dort eine mehr oder weniger deutliche, durchsichtige, plattenähnliche Ausbreitung zeigen / (Klein and Noble-Smith 312, 1880).

### MEISSNERscher Plexus des Enddarmes.

/ Die Ganglien des MEISSNERschen Plexus sind im Dickdarm größer als im Dünndarm, und die Ganglienzellen sind kleiner / (Klein and Noble-Smith 312, 1880).

# Tiertabelle.

## a) Alphabetisch geordnetes Tierverzeichnis.

Das Verzeichnis erläutert die Stellung der im Texte vorkommenden Tiernamen im zoologischen System.

Abkürzungen: **P.** = Pisces; **D.** = Dipnoer; **Amph.** = Amphibien; **Rep.** = Reptilien; **Av.** = Vögel; **M.** = Säuger.

Abramis brama, Cyprinidae, Physostomi, Teleostei, P.
Acanthias vulgaris, Spinacidae, Squalides, Selachier, P.
Accentor alpinus, Motacillidae, Dentirostres, Passeres, Av.
Accipiter nisus, Accipitridae, Raptatores, Av.
Acipenser Nacarii, Acipenseridae, Chondrostei, Ganoiden, P.
„ nasus, „ „ „ „
„ rubicundus „ „ „ „
„ ruthenus „ „ „ „
„ stellatus „ „ „ „
„ sturio „ „ „ „
Actitis hypoleucos, Scolopacidae, Longirostres, Grallatores, Av.
Aepyprymnus rufescens, Halmaturidae, Poëphaga, Marsupialia, M.
Aëtobatis Nacinari, Myliobatidae, Rajides, Selachier, P.
Agama, Humivagae, Crassilinguia, Kionokrane Saurier, Rep.
Alausa finta, Clupeidae, Physostomi, Teleostei, P.
Alca, Alcidae, Pygopodes, Natatores, Av.
Alcedo ispida, Halcyonidae, Levirostres, Passeres, Av.
Alligator cynocephalus, Alligatoridae, Krokodile, Rep.
„ lucius, „ „ „
Alopecias vulpes, Lamnidae, Squalides, Selachier, P.
Alytes obstetricans, Pelobatidae, Oxydactylia, Anura, Amph.
Amblystoma mexicanum, Menobranchidae, Perennibranchiata, Urodela, Amph.
Ameiva, Ameividae, Fissilinguia, Kionokrane Saurier, Rep.
Amia calva, Amiadae, Amiades, Ganoiden, P.
Amiurus catus, Siluridae, Physostomi, Teleostei, P.
„ nigricans, „ „ „ „
Ammocoetes (Larve), Petromyzontidae, Cyclostomata, P.
Ammodytes, Ophidiidae, Anacanthini, Teleostei, P.
Amphioxus lanceolatus, Leptocardier, Acrania.
Amphisbaena, Amphisbaenidae, Annulata, Saurier, Rep.
Amphisorex, Soricidae, Insectivora, M.
Anableps, Cyprinodontidae, Physostomi, Teleostei, P.
Anarrhichas lupus, Blenniidae, Acanthopteri, Teleostei, P.
Anas domestica, Anseres, Lamellirostres, Natatores, Av.
„ querquedula, „ „ „ „
Anguilla anguilla, Muraenidae, Physostomi, Teleostei, P.
Anguis fragilis, Scincoideae, Brevilinguia, Kionokrane Saurier, Rep.
„ laticauda, Hydrophidae, Proteroglypha, Ophidia, Rep.

Anser cinereus, domesticus, Anseres, Lamellirostres, Natatores, Av.
Anthropoides virgo, Pelargi, Herodii, Grallatores, Av.
Anthus pratensis, Motacillidae, Dentirostres, Passeres, Av.
Aptenodytes, Colymbidae, Pygopodes, Natatores, Av.
Apteryx, Apterygii, Av.
Ara macao, Platycercinae, Psittacidae, Scansores, Av.
Aramides, Rallidae, Brevirostres, Grallatores, Av.
Ardea cinerea, Ardeidae, Herodii, Grallatores, Av.
„ minuta, „ „ „ „
Arctictis binturong, Ursidae, Carnivora, M.
Arctomys marmorata, Sciuridae, Rodentia, M.
Arvicola amphibius, Arvicolidae, Rodentia, M.
„ sylvaticus siehe Mus sylvaticus.
Ateles melanochir, Cebidae, Primates, M.
Atherina Boyeri, Mugilidae, Acanthopteri, Teleostei, P.
Atherura africana, Hystricidae, Rodentia, M.
Atrichia, Maluridae, Passeres, Av.
Attagis, Chionidae, Grallatores, Av.
Auchenia glama, Tylopoda, Selenodonta, Artiodactyla, M.

Balaena mysticetus, Balaenidae, Mysticeten, Cetaceen, M.
Balaeniceps rex, Ardeidae, Herodii, Grallatores, Av.
Balaenoptera rostrata, Balaenidae, Mysticeten, Cetaceen, M.
Balistes maculatus, Balistidae, Pectognathi, Teleostei, P.
Bipes lepidopus, Ptychopleurae, Brevilinguia, Kionokrane Saurier, Rep.
Blennius sanguinolentus, Blenniidae, Acanthopteri, Teleostei, P.
„ viviparus, „ „ „ „
Boa constrictor, Pythonidae, Colubriformia, Ophidia, Rep.
Bombinator igneus, Pelobatidae, Oxydactylia, Anura, Amph.
Bombycilla, Muscicapidae, Dentirostres, Passeres, Av.
Boops vulgaris, Sparidae, Acanthopteri, Teleostei, P.
Bos taurus, Cavicornia, Selenodonta, Artiodactyla, M.
Box communis, Sparidae, Acanthopteri, Teleostei, P.
„ salpa, „ „ „ „
„ communis, „ „ „ „
Bradypus tridactylus, Bradypodidae, Edentaten, M.
Buceros plicatus, Buceridae, Levirostres, Passeres, Av.
Bufo agua, Bufonidae, Oxydactylia, Anura, Amph.
„ cinereus, „ „ „ „
„ variabilis, „ „ „ „
„ vulgaris, „ „ „ „
Buteo vulgaris, Accipitridae, Raptatores, Av.

Caesio, Pristipomatidae, Acanthopteri, Teleostei, P.
Camelopardalis giraffa, Camelopardalidae, Selenodonta, Artiodactyla, M.
Canis argentatus, Canidae, Carnivora, M.
„ familiaris, „ „ „
„ vulpes, „ „ „
Capra hircus, Cavicornia, Selenodonta, Artiodactyla, M.
Caprimulgus europaeus, Caprimulgidae, Fissirostres, Passeres, Av.
Capromys melanurus, Octodontidae, Rodentia, M.
Caranx trachurus, Scomberidae, Acanthopteri, Teleostei, P.
Carcharias glaucus, Carchariidae, Squalides, Selachier, P.
Carpophaga Goliath, Columbidae, Columbinae, Av.
Castor fiber, Castoridae, Rodentia, M.
Casuarius galeatus, Casuaridae, Struthiomorphi, Av.
„ indicus, „ „ „ „
Cavia cobaya, Subungulata, Rodentia, M.
„ flavidens, „ „ „
Cebus capucinus, Cebidae, Primates, M.
Centriscus, Fistularidae, Acanthopteri, Teleostei, P.
Cepola rubescens, Taenionidae, Acanthopteri, Teleostei, P.
Ceratodus Forsteri, Ceratodidae, Monopneumona, D.
Ceratophys dorsata, Ranidae, Oxydactylia, Anura, Amph.
Cercolabes prehensilis, Hystricidae, Rodentia, M.
Cercopithecus cynomolgus, Cercopithecidae, Primates, M.

Cervus, Cervidae, Selenodonta, Artiodactyla, M.
Chamaeleo pumilus, Chamaeleonidae, Vermilinguia, Saurier, Rep.
Charadrius auratus, Charadriidae, Brevirostres, Grallatores, Av.
„ hiaticula, „ „ „ „
„ hiaticus, „ „ „ „
Chauna chavaria, Allectorides, Brevirostres, Grallatores, Av.
„ derbiana, „ „ „ „
Chelemys victoria, Chelydae, Chelonia, Rep.
Chelodina longicollis, Chelydae, Chelonia, Rep.
Chelonia imbricata, Cheloniadae, Chelonia, Rep.
„ midas, „ „ „
„ virgata, „ „ „
„ viridis s. esculenta „ „ „
Chelys fimbriata, Chelydae, Chelonia, Rep.
Chimaera monstrosa, Chimaeridae, Holocephali, Selachier, P.
Chirotes propus, Amphisbaenidae, Annulata, Saurier, Rep.
Choloepus didactylus, Bradypodidae, Edentaten, M.
Chondrostoma nasus, Cyprinidae, Physostomi, Teleostei, P.
Chrysochloris villata, Talpidae, Insectivora, M.
Chrysophrys aurata, Sparidae, Acanthopteri, Teleostei, P.
Ciconia alba, Pelargi, Herodii, Grallatores, Av.
Cinosternon, Emydae, Chelonia, Rep.
Cinosternum rubrum, Emydae, Chelonia, Rep.
Circus, Accipitridae, Raptatores, Av.
Cistudo europaea, Emydae, Chelonia, Rep.
Cladobates, Soricidae, Insectivora, M.
Clemmys caspica, Emydae, Chelonia, Rep.
Clupea harengus, Clupeidae, Physostomi, Teleostei, P.
„ Pilchardus, „ „ „ „
„ sardinus, „ „ „ „
Cobitis barbatula, Acanthopsidae, Physostomi, Teleostei, P.
„ fossilis, „ „ „ „
Coccothraustes, Fringillidae, Conirostres, Passeres, Av.
Coecilia annulata, Coeciliidae, Gymnophiona, Amph.
Coelogenys, Subungulata, Rodentia, M.
Collocalia, Cypselidae, Fissirostres, Passeres, Av.
Coluber aurora, Colubridae, Colubriformia, Ophidia, Rep.
„ fuscus, „ „ „ „
„ laevis, „ „ „ „
„ natrix, „ „ „ „
„ plutonius, „ „ „ „
Columba domestica, Columbidae, Columbinae, Av.
„ livia, „ „ „
Colymbus cristatus, Colymbidae, Pygopodes, Natatores, Av.
„ glacialis, „ „ „ „
Conger vulgaris, Muraenidae, Physostomi, Teleostei, P.
Conurus canicollis, Platycercinae, Psittacidae, Scansores, Av.
Coracias, Coracidae, Levirostres, Passeres, Av.
Cordylus brevicaudatus, Ptychopleurae, Brevilinguia, Kionokrane Saurier, Rep.
„ vulgaris, „ „ „ „ „
Cormoran, Steganopodes, Natatores, Av.
Coronella austriaca, Colubridae, Ophidia, Rep.
„ laevis „ „ „
Corvina nigra, Sciaenidae, Acanthopteri, Teleostei, P.
Corvus corax, Corvidae, Dentirostres, Passeres, Av.
„ cornix, „ „ „ „
„ corone, „ „ „ „
„ frugilegus, „ „ „ „
„ (Garrulus) glandarius „ „ „ „
Corythaix, Musophagidae, Scansores, Av.
Cottus anastomus, Triglidae, Acanthopteri, Teleostei, P.
„ gobio, „ „ „ „
„ scorpius, „ „ „ „
Cotyle, Hirundinidae, Fissirostres, Passeres, Av.
Crenilabrus fuscus, Labridae, Acanthopteri, Teleostei, P.
„ pavo, „ „ „ „

Crenilabrus perspicillatus, Labridae, Acanthopteri, Teleostei, P.
Crocodilus niloticus, Crocodilidae, Krokodile, Rep.
Cryptoprocta ferox, Viverridae, Carnivora, M.
Cuculus, Cuculidae, Scansores, Av.
Cyclopterus lumpus, Gobiidae, Acanthopteri, Teleostei, P.
Cyclothurus didactylus, Myrmecophagidae, Edentaten, M.
Cygnus musicus, Anseres, Lamellirostres, Natatores, Av.
Cyprinus barbus, Cyprinidae, Physostomi, Teleostei, P.
„ carpio, „ „ „ „
„ chrysophrasius, „ „ „ „
„ tinca, „ „ „ „
Cypselus apus, Cypselidae, Fissirostres, Passeres, Av.
Cystignathus ocellatus, Ranidae, Oxydactylia, Anura, Amph.

Dactylopterus volitans, Triglidae, Acanthopteri, Teleostei, P.
Dasybatis clavata, Rajidae, Rajides, Selachier, P.
Dasyprocta, Subungulata, Rodentia, M.
Dasypus (Tatusia) peba, Dasypodidae, Cingulata, Edentaten, M.
„ sexcinctus, „ „ „ „
„ villosus, „ „ „ „
Dasyurus hallucatus, Dasyuridae, Marsupialia, Aplacentalia, M.
Delphinus delphis, Delphinidae, Denticeten, Cetaceen, M.
Delphinus phocaena (Phoc. communis), Delphinidae, Denticeten, Cetaceen, M.
Dentex vulgaris, Pristipomatidae, Acanthopteri, Teleostei, P.
Dicholophus, Allectoridae, Brevirostres, Grallatores, Av.
Dicotyles labiatus, Suidae, Bunodonta, Artiodactyla, M.
„ torquatus, „ „ „ „
Didelphys opossum, Didelphyidae, Marsupialia, Aplacentalia, M.
„ virginiana, „ „ „ „
Diemyctylus viridescens, Tritonidae, Salamandrina, Urodela, Amph.
Diomedea exulans, Procellaridae, Tubinares, Natatores, Av.
Draco viridis, Baumagamen, Crassilinguia, Kionokrane Saurier, Rep.
„ volans, „ „ „ „ „
Dromaeus Novae Hollandiae, Casuaridae, Struthiomorphi, Av.
Dryophis, Dryophidae, Colubriformia, Ophidia, Rep.
Dypsas, Dypsadidae, Colubriformia, Ophidia, Rep.

Echidna, Monotremata, Aplacentalia, M.
Elephas africanus, Elephantidae, Proboscidea, M.
„ indicus, „ „ „
Emberizza citrinella, Fringillidae, Conirostres, Passeres, Av.
„ nivalis, „ „ „ „
Emys articularis, Emydae, Chelonia, Rep.
Emys europaea, „ „ „
Equus caballus, Equidae, Perissodactyla, M.
Erethizon, Hystricidae, Rodentia, M.
Erinaceus europaeus, Erinaceidae, Insectivora, M.
Eryx, Pythonidae, Colubriformia, Ophidia, Rep.
Esox lucius, Esocidae, Physostomi, Teleostei, P.
Eudytes arcticus, Colymbidae, Pygopodes, Natatores, Av.
Euereta, Cheloniadae, Chelonia, Rep.
Euphonia, Tanagridae, Conirostres, Passeres, Av.
Euproctus Rusconii (Triton platycephalus), Tritonidae, Salamandrina, Urodela, Amph.

Falco peregrinus, Accipitridae, Raptatores, Av.
Felis caracal, Felidae, Carnivora, M.
„ catus, „ „ „
„ domestica, „ „ „
„ leo, „ „ „
„ leopardus, „ „ „
„ lynx, „ „ „
Fratercula arctica, Alcidae, Pygopodes, Natatores, Av.
Fringilla domestica, Fringillidae, Conirostres, Passeres, Av.
„ montium, „ „ „ „
Fulica atra, Rallidae, Brevirostres, Grallatores, Av.

Gadus callarias, Gadidae, Anacanthini, Teleostei, P.
„ jubatus, „ „ „ „
„ lota, „ „ „ „
„ luscus, „ „ „ „
„ morrhua „ „ „ „
Galago crassicaudatus, Lemuridae, Prosimiae, M.
„ moholi, „ „ „
Galeocerdo, Galeidae, Squalides, Selachier, P.
Galeopithecus volans, Galeopithecidae, Prosimiae, M.
Galeus canis, Galeidae, Squalides, Selachier, P.
Galiotes, Iguanidae, Crassilinguia, Kionokrane Saurier, Rep.
Gallinago gallinula, Scolopacidae, Longirostres, Grallatores, Av.
Gallus domesticus, Phasianidae, Gallinacei, Av.
Garrulus glandarius, Corvidae, Dentirostres, Passeres, Av.
Gasterosteus aculeatus, Percidae, Acanthopteri, Teleostei, P.
Gecko aegytiacus, Ascalabotae, Crassilinguia, Kionokrane Saurier, Rep.
„ fimbriatus, „ „ „ „ „
Georhychus, Georhychidae, Rodentia, M.
Geotriton fuscus, Salamandridae, Salamandrina, Urodela, Amph.
Gerbillus indicus, Muridae, Rodentia, M.
Globiocephalus melas, Delphinidae, Denticeten, Cetaceen, M.
Gobius batrachocephalus, Gobiidae, Acanthopteri, Teleostei, P.
„ melanostomus, „ „ „ „
„ niger, „ „ „ „
Gonostoma denudatum, Scopelidae, Physostomi, Teleostei, P.
Gorilla, Anthropomorphae, Primates, M.
Grampus rissoanus, Delphinidae, Denticeten, Cetaceen, M.
Grus, Pelargi, Herodii, Grallatores, Av.
Gymnura Rafflesii, Erinaceidae, Insectivora, M.

Haematopus ostralegus, Charadriidae, Brevirostres, Grallatores, Av.
Halcyon, Halcyonidae, Levirostres, Passeres, Av.
Haliaetos albicilla, Accipitridae, Raptatores, Av.
Haliaeus carbo, Steganopodes, Natatores, Av.
Halicore indica (Dugong), Sirenia, M
Hatteria, Hatteridae, Rhynchocephalen, Saurier, Rep.
Hexanchus, Notidanidae, Squalides, Selachier, P.
Himantopus, Scolopacidae, Longirostres, Grallatores, Av.
Hippocampus antiquorum, Syngnathidae, Lophobranchii, Teleostei, P.
Hippopotamus amphibius, Obesa, Bunodonta, Artiodactyla, M.
Hirundo rustica, Hirundinidae, Fissirostres, Passeres, Av.
Homalopsis, Colubridae, Colubriformia, Ophidia, Rep.
Hyaena crocuta, Hyaenidae, Carnivora, M.
„ striata, „ „ „
Hydrophilus piceus, Hydrophilidae, Coleoptera, Evertebrata.
Hydrosorex, Soricidae, Insectivora, M.
Hyla arborea, Hylidae, Discodactylia, Anura, Amph.
„ bicolor, „ „ „ „
Hylobates, Anthropomorphae, Primates, M.
Hyperoodon bidens, Hyperoodontidae, Denticeten, Cetaceen, M.
Hypsiprymnus, Halmaturidae, Poëphaga, Marsupialia, M.
Hypudaeus arvalis, Arvicolidae, Rodentia, M.
Hyrax capensis, Lamnungia, M.
Hystrix cristata, Hystricidae, Rodentia, M.

Iguana delicatissima, Baumagamen, Crassilinguia, Kionokrane Saurier, Rep.
Ichthyosaurus †, Ichthyosaurii, Enalosauria, Hydrosauria, Rep.
Inuus radiatus, Cercopithecidae, Primates, M.
Ilysia (Tortrix), Tortricidae, Colubriformia, Ophidia, Rep.

Labrus bergylta, Labridae, Acanthopteri, Teleostei, P.
Lacerta agilis, Lacertidae, Fissilinguia, Kionokrane Saurier, Rep.
„ ameiva, Ameividae, „ „ „ „
„ jamaicensis, Lacertidae, „ „ „ „
„ muralis, Lacertidae, „ „ „ „
„ viridis, „ „ „ „ „
Laeviraja oxyrhynchus, Rajidae, Rajides, Selachier, P.

Lagomys, Leporidae, Rodentia, M.
Lamna cornubica, Lamnidae, Squalides, Selachier, P.
Lanius, Laniadae, Dentirostres, Passeres, Av.
Larus argentatus, Laridae, Longipennes, Natatores, Av.
„ canus, „ „ „ „
„ lestris, „ „ „ „
„ marinus, „ „ „ „
„ minutus, „ „ „ „
„ ridibundus, „ „ „ „
Lemnus amphibius, Arvicolidae, Rodentia, M.
Lemur albifrons, Lemuridae, Prosimiae, M.
„ flavifrons, „ „ „
Lepadogaster biciliatus, Discoboli, Acanthopteri, Teleostei, P.
Lepidosiren paradoxa, Lepidosirenidae, Dipneumona, D.
Lepidosteus osseus, Lepidosteidae, Euganoiden, Ganoiden, P.
Lepidosternon microcephalum, Amphisbaenidae, Annulata, Saurier, Rep.
Leptotilus argala, Pelargi, Herodii, Grallatores, Av.
„ marabu, „ „ „ „
Lepus cuniculus, Leporidae, Rodentia, M.
„ timidus, „ „ „
Leuciscus cephalus, Cyprinidae, Physostomi, Teleostei, P.
„ dobulus, „ „ „ „
Limosa, Scolopacidae, Longirostres, Grallatores, Av.
Lophius piscatorius, Pediculati, Acanthopteri, Teleostei, P.
Lota vulgaris, Gadidae, Anacanthini, Teleostei, P.
Loxia curvirostra, Fringillidae, Conirostres, Passeres, Av.
Lutra vulgaris, Mustelidae, Carnivora, M.

Macacus cynomolgus, Cercopithecidae, Primates, M.
Macropus giganteus, Halmaturidae, Marsupialia, Aplacentalia, M.
Macroscelides, Soricidae, Insectivora, M.
Manatus australis, amerikanischer Manati, Sirenia, M.
„ senegalensis Lamantin, Sirenia, M.
Manis brachyura, Manidae, Edentaten, M.
„ javanica, „ „ „
„ macroura, „ „ „
„ tricuspis, „ „ „
Martineta Tinamou (Calodromas elegans), Rasores, Av.
Megaderma, Megadermidae, Chiroptera, M.
Megaptera boops, Balaenidae, Mysticeten, Cetaceen, M.
Meleagris, Penelopidae, Gallinacei, Av.
Meles taxus, Mustelidae, Carnivora, M.
Melopsittacus undulatus, Platycercinae, Psittacidae, Scansores, Av.
Menobranchus lateralis, Menobranchidae, Perennibranchiata, Urodela, Amph.
Menopoma alleghaniense, Menopomidae, Derotrema, Urodela, Amph.
Mergulus, Alcidae, Pygopodes, Natatores, Av.
Mergus merganser, Anseres, Lamellirostres, Natatores, Av.
Merlangus polachius, Gadidae, Anacanthini, Teleostei, P.
Merlucius vulgaris, Gadidae, Anacanthini, Teleostei, P.
Merops, Meropidae, Levirostres, Passeres, Av.
Monitor, Monitoridae, Fissilinguia, Kionokrane Saurier, Rep.
Monodon monoceros, Monodontidae, Denticeten, Cetaceen, M.
Mormon, Alcidae, Pygopodes, Natatores, Av.
Motacilla alba, Motacillidae, Dentirostres, Passeres, Av.
Motella tricirrhata, Gadidae, Anacanthini, Teleostei, P.
Mugil capito, Mugilidae, Acanthopteri, Teleostei, P.
„ cephalus, „ „ „ „
Mullus barbatus, Mullidae, Acanthopteri, Teleostei, P.
Muraena helena, Muraenidae, Physostomi, Teleostei, P.
Mus decumanus, Muridae, Rodentia, M.
„ musculus, „ „ „
„ sylvaticus, „ „ „
Muscicapa grisola, Muscicapidae, Dentirostres, Passeres, Av.
Mustela martes, Mustelidae, Carnivora, M.
Mustelus laevis, Galeidae, Squalides, Selachier, P.
Mycetes fuscus, Cebidae, Primates, M.

Myliobatis, Myliobatidae, Rajides, Selachier, P.
Myogale moschata, Soricidae, Insectivora, M.
„ pyrenaica, „ „ „
Myoxus glis, Myoxidae, Rodentia, M.
Myrmecophaga didactyla, Myrmecophagidae, Edentaten, M.
„ jubata, „ „ „
„ tetradactyla (Tamandua), „ „ „
Myxine, Myxinoidae, Cyklostomen, P.

Naja, Elapidae, Proteroglypha, Ophidia, Rep.
Nasua fusca, Ursidae, Carnivora, M.
„ rufa, „ „ „
Necturus maculatus, Menobranchidae, Perennibranchiata, Urodela, Amph.
Nisus communis, Accipitridae, Raptatores, Av.
Nucifraga caryocatactes, Corvidae, Dentirostres, Passeres, Av.
Numenius arcuatus, Scolopacidae, Longirostres, Grallatores, Av.
Nycticebus, Lemuridae, Prosimiae, M.

Onychocephalus, Typhlopidae, Opoterodonta, Ophidia, Rep.
Ophisaurus ventralis, Ptychopleurae, Brevilinguia, Kionokrane Saurier, Rep.
Opisthocomus cristatus, Columbidae, Columbinae, Av.
Opossum virginianum, Didelphyidae, Marsupialia, Aplacentalia, M.
Oriolus, Corvidae, Dentirostres, Passeres, Av.
Ornithorhynchus, Monotremata, Aplacentalia, M.
Orthagoriscus mola, Molidae, Pectognathi, Teleostei, P.
Orycteropus, Orycteropodidae, Edentaten, M.
Ossifraga gigantea, Procellaridae, Tubinares, Natatores, Av.
Ostracion, Ostracionidae, Pectognathi, Teleostei, P.
Otaria jubata, Phocidae, Pinnipedia, M.
Otis tarda, Allectoridae, Brevirostres, Grallatores, Av.
Otus brachyotus, Strigidae, Raptatores, Av.
„ vulgaris, „ „ „
Ovis aries, Cavicornia, Selenodonta, Artiodactyla, M.
„ tragelaphus, „ „ „ „

Palaeornis, Platycercinae, Psittacidae, Scansores, Av.
Palamedea cornuta, Allectoridae, Brevirostres, Grallatores, Av.
Pandion, Accipitridae, Raptatores, Av.
Panurus, Paridae, Dentirostres, Passeres, Av.
Paradisea, Paradiseidae, Dentirostres, Passeres, Av.
Parra, Rallidae, Brevirostres, Grallatores, Av.
Passer domesticus, Fringillidae, Conirostres, Passeres, Av.
„ montanus, „ „ „ „
Pedionomus, Turnicidae, Gallinacei, Av.
Pelamis fasciatus, Hydrophidae, Proteroglypha, Ophidia, Rep.
Pelecanus, Steganopodes, Natatores, Av.
Penelope cristata, Penelopidae, Gallinacei, Av.
Perameles obesula, Peramelidae, Marsupialia, Aplacentalia, M.
Perca fluviatilis, Percidae, Acanthopteri, Teleostei, P.
„ lucioperca, „ „ „ „
Petaurus, Phalangistidae, Carpophaga, Marsupialia, M.
Petrogale, Halmaturidae, Marsupialia, Aplacentalia, M.
Petromyzon fluviatilis, Petromyzontidae, Cyklostomen, P.
„ marinus, „ „ „
„ Planeri, „ „ „
Phalacrocorax carbo, Steganopodes, Natatores, Av.
Phalangista, Phalangistidae, Marsupialia, Aplacentalia, M.
Phalaropus, Scolopacidae, Longirostres, Grallatores, Av.
Phascogale penicillata, Dasyuridae, Marsupialia, Aplacentalia, M.
Phascolarctus cinereus, Phascolarctidae, „ „ „
Phascolomys Wombat, Phascolomyidae, „ „ „
Phasianus colchicus, Phasianidae, Gallinacei, Av.
„ gallus, „ „ „
Phoca vitulina, Phocidae, Pinnipedia, M.
Phocaena communis, Delphinidae, Denticeten, Cetaceen, M.
Phoenicopterus antiquorum, Anseres, Lamellirostres, Natatores, Av.

Phyllodactylus europaeus, Ascalaboten, Crassilinguia, Kionokrane Saurier, Rep.
Physeter macrocephalus, Catodontidae, Denticeten, Cetaceen, M.
„ tursio, „ „ „ „
Pica caudata, Corvidae, Dentirostres, Passeres, Av.
Picus major, Picidae, Scansores, Av.
„ martius, „ „ „
„ viridis, „ „ „
Pionus menstruus, Psittacidae, Scansores, Av.
Pipa americana, Pipidae, Aglossa, Anura, Amph.
Pithecheir melanurus, Muridae, Rodentia, M.
Planirostra (Polyodon), Spatularidae, Chondrostei, Ganoidei, P.
Platanista gangetica, Delphinidae, Denticeten, Cetaceen, M.
Platalea, Ardeidae, Herodii, Grallatores, Av.
Platessa rhombus, Pleuronectidae, Anacanthini, Teleostei, P.
Platycercus, Platycercinae, Psittacidae, Scansores, Av.
Plecotus auritus, Vespertilionidae, Chiroptera, M.
Pleuronectes luscus, Pleuronectidae, Anacanthini, Teleostei, P.
„ maximus, „ „ „ „
„ solea, „ „ „ „
Plotus anhinga, Steganopodes, Natatores, Av.
„ melanogaster, „ „ „
Podargus, Coracidae, Levirostres, Passeres, Av.
Podiceps cristatus, Colymbidae, Pygopodes, Natatores, Av.
Polychrus marmoratus, Iguanidae, Crassilinguia, Saurier, Rep.
Polyodon folium, Spatularidae, Chondrostei, Ganoidei, P.
Polypterus bichir, Polypteridae, Crossopterygii, Ganoiden, P.
Pristiurus, Scylliidae, Squalides, Selachier, P.
Procellaria glacialis, Procellaridae, Tubinares, Natatores, Av.
Proteles, Hyaenidae, Carnivora, M.
Proteus anguineus, Proteidae, Perennibranchiata, Urodela, Amph.
Protopterus annectens, Lepidosirenidae, Dipneumona, D.
Pseudopus apus, Ptychopleurae, Brevilinguia, Kionokrane Saurier, Rep.
Psittacus aestivus, Psittacinae, Psittacidae, Scansores, Av.
„ canus, „ „ „ „
„ erithacus, „ „ „ „
„ farinosus, „ „ „ „
„ sulphureus, „ „ „ „
Psophia crepitans, Allectoridae, Brevirostres, Grallatores, Av.
Pteropus medius, Pteropodidae, Chiroptera, M.
Puffinus, Procellaridae, Tubinares, Natatores, Av.
Pyrrhula canaria, Fringillidae, Conirostres, Passeres, Av.
Python bivittatus, Pythonidae, Colubriformia, Ophidia, Rep.

Raja asterias, Rajidae, Rajides, Selachier, P.
„ batis, „ „ „ „
„ clavata, „ „ „ „
„ miraletus, „ „ „ „
„ punctata, „ „ „ „
Rhamphastus, Rhamphastidae, Scansores, Av.
Rana esculenta, Ranidae, Oxydactylia, Anura, Amph.
„ temporaria, „ „ „ „
Recurvirostra, Scolopacidae, Longirostres, Grallatores, Av.
Rhea americana, Rheidae, Struthiomorphi, Av.
Rhinoceros sondaicus, Rhinoceridae, Perissodactyla, M.
Rhinocryptis (Protopterus), Lepidosirenidae, Dipneumona, D.
Rhinolophus hippocreppis, Rhinolophidae, Chiroptera, M.
Rhinophis, Uropeltidae, Colubriformia, Ophidia, Rep.
Rhinopoma, Megadermidae, Chiroptera, M.
Rhombus aculeatus, Pleuronectidae, Anacanthini, Teleostei, P.
„ xanthurus, „ „ „ „
Rhytina Stelleri †, Sirenia, M.
Rhyzaena, Viverridae, Carnivora, M.

Salamandra atra, Salamandridae, Salamandrina, Urodela, Amph.
„ maculata, „ „ „ „
Salamandrina perspicillata, „ „ „ „
Salmo fario, Salmonidae, Physostomi, Teleostei, P.

Salmo hucho, Salmonidae, Physostomi, Teleostei, P.
„ labrax, „ „ „ „
„ salar, „ „ „ „
Sargus, Sparidae, Acanthopteri, Teleostei, P.
Satyrus orang, Anthropomorphae, Primates, M.
Saxicola oenanthe, Turdidae, Dentirostres, Passeres, Av.
Scalops aquaticus, Talpidae, Insectivora, M.
Scaphirhynchops platyrhynchus, Acipenseridae, Chondrostei, Ganoiden, P.
Sciaena, Sciaenidae, Acanthopteri, Teleostei, P.
Scincus ocellatus, Scincoideae, Brevilinguia, Kionokrane Saurier, Rep.
„ officinalis, „ „ „ „ „
Sciurus vulgaris, Sciuridae, Rodentia, M.
Scoliodon (Carcharias), Carchariidae, Squalides, Selachier, P.
Scolopax gallinago, Scolopacidae, Longirostres, Grallatores, Av.
„ rusticola, „ „ „ „
Scomber scombrus, Scomberidae, Acanthopteri, Teleostei, P.
Scorpaena scrofa, Triglidae, Acanthopteri, Teleostei, P.
Scyllium canicula, Scylliidae, Squalides, Selachier, P.
Scymnus, Spinacidae, Squalides, Selachier, P.
Selache maxima, Lamnidae, Squalides, Selachier, P.
Seps chalcides, Scincoideae, Brevilinguia, Kionokrane Saurier, Rep.
„ tridactylus, „ „ „ „ „
Serinus canarius, Fringillidae, Conirostres, Passeres, Av.
Serranus scriba, Percidae, Acanthopteri, Teleostei, P.
Seserinus (Stromataeus), Scomberidae, Acanthopteri, Teleostei, P.
Siredon pisciformis, Menobranchidae, Perennibranchiata, Urodela, Amph.
Siren lacertina, Sirenidae, Perennibranchiata, Urodela, Amph.
Smaris vulgaris, Pristipomatidae, Acanthopteri, Teleostei, P.
Solea vulgaris, Pleuronectidae, Anacanthini, Teleostei, P.
Sorex araneus, Soricidae, Insectivora, M.
„ indicus, „ „ „
Spatularia, Spatularidae, Chondrostei, Ganoiden, P.
Spelerpes fuscus, Salamandridae, Urodela, Amph.
Spermophilus citillus, Sciuridae, Rodentia, M.
Sphargis coriacea, Cheloniadae, Chelonia, Rep.
Spheniscus demersus, Impennes, Natatores, Av.
Sphyrna, Carchariidae, Squalides, Selachier, P.
Spinax acanthias, Spinacidae, Squalides, Selachier, P.
Squalius, Cyprinidae, Physostomi, Teleostei, P.
Squalus thalassinus, Spinacidae, Squalides, Selachier, P.
Squatina vulgaris, Squatinidae, Squalides, Selachier, P.
Steatornis, Caprimulgidae, Fissirostres, Passeres, Av.
Stellio brevicaudatus, Humivagae, Crassilinguia, Kionokrane Saurier, Rep.
„ caudatus, „ „ „ „ „
„ cordylus, „ „ „ „ „
„ vulgaris, „ „ „ „ „
Sterna hirundo, Laridae, Longipennes, Natatores, Av.
Strepsilas, Charadriidae, Brevirostres, Grallatores, Av.
Strix passerina, Strigidae, Raptatores, Av.
Stromateus fiatola, Scomberidae, Acanthopteri, Teleostei, P.
Struthio camelus, Struthionidae, Struthiomorphi, Av.
Sturnus, Sturnidae, Dentirostres, Passeres, Av.
Sula bassana, Steganopodes, Natatores, Av.
Sus, Suidae, Bunodonta, Artiodactyla, M.
Symbranchus, Symbranchidae, Physostomi, Teleostei, P.
Syngnathus acus, Syngnathidae, Lophobranchii, Teleostei, P.
„ argentosus, „ „ „ „
„ variegatus, „ „ „ „

Talpa europaea, Talpidae, Insectivora, M.
Tapirus indicus, Tapiridae, Perissodactyla, M.
Testudo europaea, siehe Emys europaea.
Testudo graeca, Chersites, Chelonia, Rep.
„ indica, „ „ „
Tetragonurus, Mugilidae, Acanthopteri, Teleostei, P.
Tetrao tetrix, Tetraonidae, Gallinacei, Av.
„ urogallus, „ „ „

Tetrodon mola, Tetrodontidae, Pectognathi, Teleostei, P.
„ testudinarius, „ „ „ „
Thalassidroma pelagica, Procellaridae, Tubinares, Natatores, Av.
Thalassochelys caretta, Cheloniadae, Chelonia, Rep.
Thalassorhinus, Carchariidae, Squalides, Selachier, P.
Thinocorys, Chionidae, Grallatores, Av.
Thylacinus, Dasyuridae, Rapacia, Marsupialia, M.
Thynnus vulgaris, Scomberidae, Acanthopteri, Teleostei, P.
Tinca vulgaris, Cyprinidae, Physostomi, Teleostei, P.
Tinnunculus alaudarius, Accipitridae, Raptatores, Av.
Tolypeutes tricinctus, Dasypodidae, Cingulata, Edentaten, M.
Torpedo marmorata, Torpedidae, Rajides, Selachier, P.
„ narke, „ „ „ „
Tortrix scytale, Tortricidae, Colubriformia, Ophidia, Rep.
Totanus, Scolopacidae, Longirostres, Grallatores, Av.
Trachinus draco, Triglidae, Acanthopteri, Teleostei, P.
Trachurus trachurus, Scomberidae, Acanthopteri, Teleostei, P.
Trichechus rosmarus, Trichechidae, Pinnipedia, M.
Trichosurus vulpecula, Phalangistidae, Marsupialia, Aplacentalia, M.
Trigla gunardus, Triglidae, Acanthopteri, Teleostei, P.
„ hirundo, „ „ „ „
„ lineata, „ „ „ „
„ lyra, „ „ „ „
„ pini, „ „ „ „
Tringa cinerea, Scolopacidae, Longirostres, Grallatores, Av.
Trionyx chinensis, Trionycidae, Chelonia, Rep.
Triton alpestris, Tritonidae, Salamandrina, Urodela, Amph.
„ cristatus, „ „ „ „
„ helveticus, „ „ „ „
„ igneus, „ „ „ „
„ palmatus, „ „ „ „
„ punctatus, „ „ „ „
„ taeniatus, „ „ „ „
Trochilus, Trochilidae, Tenuirostres, Passeres, Av.
Troglodytes niger, Anthropomorphae, Primates, M.
Tropidonotus natrix, Colubridae, Ophidia, Rep.
„ tesselatus, „ „ „
Trutta fario, Salmonidae, Physostomi, Teleostei, P.
Trygon pastinaca, Trygonidae, Rajides, Selachier, P.
Tubinambis (Tupinambis), Monitoridae, Fissilinguia, Kionokrane Saurier, Rep.
Turdus iliacus, Turdidae, Dentirostres, Passeres, Av.
„ merula, „ „ „ „
„ pilaris, „ „ „ „
Typhlops, Typhlopidae, Opoterodonta, Ophidia, Rep.

Umbrina cirrhosa, Sciaenidae, Acanthopteri, Teleostei, P.
Upupa epops, Upupidae, Tenuirostres, Passeres, Av.
Uranoscopus scaber, Triglidae, Acanthopteri, Teleostei, P.
Uria grylle, Alcidae, Pygopodes, Natatores, Av.
„ lomvia, „ „ „ „
Ursus labiatus, Ursidae, Carnivora, M.

Varanus, Monitoridae, Fissilinguia, Kionokrane Saurier, Rep.
Vespertilio auritus, Vespertilionidae, Chiroptera, M.
„ murinus, „ „ „
„ pipistrellus, „ „ „
Vidua, Ploceidae, Conirostres, Passeres, Av.
Vipera aspis, Viperidae, Solenoglypha, Ophidia, Rep.
„ berus, „ „ „ „
„ lemniscatus, „ „ „ „
Vipera Naja, Elapidae, Proteroglypha, Ophidia, Rep.
Viverra, Viverridae, Carnivora, M.

Zamenis viridiflavus, Colubridae, Ophidia, Rep.
Zeus faber, Scomberidae, Acanthopteri, Teleostei, P.
Zygaena malleus, Carchariidae, Squalides, Selachier, P.

## b) Systematisch geordnetes Verzeichnis.

Diejenigen Familien, welchen die in der vorangehenden Tabelle aufgezählten Tiere angehören, sind hier zu gröfseren Gruppen zusammengefafst, um so die rasche Orientierung über das im Text besprochene Tiermaterial zu ermöglichen.

# I. Acrania.

### Leptocardier.

Amphioxus lanceolatus.

# II. Craniota.

## A. Anamnia.

### Pisces.

**Cyclostomata,** Saug- und Rundmäuler (Monorhina [opp. Amphirhina]).

Fam.: Myxinoidae (Inger); Petromyzontidae (Neunaugen).

**Selachii** (Elasmobranchii, Chondropterygii).

Holocephali: Chimären; Plagiostomi (Selachii): Squalides und Rajides.

Chimaeren (Holocephali).

Fam.: Chimaeridae (Seekatzen).

Squalides (Haifische).

Fam.: Scyliidae (Hundshaie); Lamnidae (Riesenhaie); Carchariidae (Menschenhaie); Galeidae (Glatthaie); Notidanidae (Grauhaie); Spinacidae (Dornhaie); Squatinidae (Meerengel).

Rajides (Rochen).

Fam.: Torpedidae (Zitterrochen); Rajidae (Rochen); Trygonidae (Stechrochen); Myliobatidae (Adlerrochen).

**Ganoidei.**

Chondrostei (Knorpelganoiden).

Fam.: Acipenseridae (Störe); Spatularidae (Löffelstöre).

Crossopterygii (Quastenflosser).

Fam.: Polypteridae (Flösselhechte).

Euganoiden.

Fam.: Lepidosteidae.

Amiades.

Fam.: Amiadae.

**Teleostei** (Knochenfische).

Lophobranchii.

Fam.: Syngnathidae.

Pectognathi.

Sclerodermi.

Fam.: Ostracionidae (Kofferfische); Balistidae (Hornfische).

Gymnodontes.

Fam.: Molidae; Tetrodontidae.

Physostomi.

Fam.: Muraenidae (Aale); Symbranchidae; Clupeidae (Heringe); Esocidae (Hechte); Salmonidae (Lachse); Scopelidae; Cyprinidae (Karpfen); Acanthopsidae (Schmerlen); Cyprinodontidae (Zahnkarpfen); Siluridae (Welse).

Anacanthini.

Fam.: Ophidiidae; Gadidae (Schellfische); Pleuronectidae.

Acanthopteri.

Pharyngognathi.

Fam.: Labridae (Lippfische).

Acanthopteri s. str.

Fam.: Percidae (Barsche); Pristipomatidae; Mullidae (Meerbarben); Sparidae (Meerbrassen); Triglidae (Panzerwangen); Sciaenidae (Umberfische); Scomberidae (Makrelen); Gobiidae (Meergrundeln); Discoboli (Scheibenbäuche); Blenniidae (Schleimfische); Taenionidae; Mugilidae; Fistularidae (Röhrenmäuler); Pediculati (Armflosser).

## Dipnoi.

### Monopneumona.

Fam.: Ceratodidae.

### Dipneumona.

Fam.: Lepidosirenidae.

## Amphibia.

### Urodela (Schwanzlurche, Caudata).

Perennibranchiata.

Fam.: Sirenidae (Armmolche); Proteidae (Olme); Menobranchidae.

Derotrema.

Fam.: Menopomidae.

Salamandrina.

Fam.: Tritonidae (Wassersalamander); Salamandridae (Landsalamander).

### Gymnophiona.

Fam.: Coeciliidae.

### Anura (ungeschwänzte Batrachier).

Oxydactylia.

Fam.: Ranidae (Wasserfrösche); Pelobatidae (Erdfrösche); Bufonidae (Kröten).

Discodactylia.

Fam.: Hylidae (Laubfrösche).

Aglossa.

Fam.: Pipidae.

# B. Amnioten.

## Reptilia.

### Saurii (Eidechsen).

Kionocrania.

Crassilinguia.

Fam.: Ascalabotae (Geckonen); Iguanidae (Baumagamen); Humivagae (Erdagamen).

Brevilinguia.

Fam.: Scincoideae (Sandechsen); Ptychopleurae (Seitenfalter).

Fissilinguia.

Fam.: Lacertidae (Eidechsen); Ameividae (Tejueidechsen); Monitoridae (Warneidechsen).

Rhynchocephala.

Fam.: Hatteridae.

Vermilinguia.

Fam.: Chamaeleonidae.

Annulata (Ringelechsen).

Fam.: Amphisbaenidae.

**Ophidia, Serpentes** (Schlangen).

Opoterodonta.

Fam.: Typhlopidae.

Colubriformia.

Fam.: Uropeltidae (Schildschwänze); Tortricidae (Wickelschlangen); Pythonidae (Riesenschlangen); Colubridae (Nattern); Dryophidae; Dypsadidae.

Proteroglypha.

Fam.: Elapidae (Prunknattern); Hydrophidae (Wasserschlangen).

Solenoglypha.

Fam.: Viperidae (Ottern).

**Chelonia** (Schildkröten).

Fam.: Cheloniadae (Seeschildkröten); Trionycidae (Lippenschildkröten); Chelydae (Lurchschildkröten); Emydae (Süfswasserschildkröten); Chersites (Landschildkröten).

**Hydrosauria** (Wasserechsen).

Enalosauria.

Fam.: Ichthyosaurii †.

Crocodilia.

Fam.: Crocodilidae; Alligatoridae.

## Aves.

(Ratitae: Struthiomorphi und Apterygii; Carinatae: die übrigen Vögel).

**Struthiomorphi.**

Fam.: Struthionidae (zweizehige Straufse); Rheidae (dreizehige Straufse); Casuaridae (Kasuare).

**Apterygii.**

Fam.: Apterygidae.

**Natatores** (Schwimmvögel).

Lamellirostres.

Fam.: Anseres.

Longipennes.

Fam.: Laridae (Möven).

Tubinares.

Fam.: Procellaridae (Sturmvögel).

Steganopodes.

Fam.: Steganopodes (Ruderfüfser).

Pygopodes (Steifsfüfser).

Fam.: Colymbidae (Taucher); Alcidae (Alken).

Impennes.

Fam.: Impennes (Pinguine).

**Grallatores** (Sumpfvögel, Stelzvögel).

Brevirostres.

Fam.: Charadriidae (Läufer); Rallidae (Wasserhühner); Allectoridae (Hühnerstelzen).

Longirostres.

Fam.: Scolopacidae (Schnepfen).

Herodii.

Fam.: Ardeidae (Reiher); Pelargi (Störche).

**Gallinacei, Rasores** (Hühnervögel).

Fam.: Penelopidae (Baumhühner); Phasianidae (echte Hühner); Tetraonidae (Feldhühner); Turnicidae.

**Columbinae** (Tauben).

Fam.: Columbidae.

**Scansores** (Klettervögel).

Fam.: Rhamphastidae (Pfefferfresser); Musophagidae; Cuculidae (Kuckucke); Picidae (Spechte); Psittacidae (Papageien [Platycercinae und Psittacinae]).

**Passeres** (Gangvögel).

Levirostres.

Fam.: Buceridae (Nashornvögel); Halcyonidae (Eisvögel); Meropidae (Bienenfresser); Coracidae (Racken).

Tenuirostres.

Fam.: Upupidae (Wiedehopfe); Trochilidae (Kolibris).

Fissirostres.

Fam.: Hirundinidae (Schwalben); Cypselidae (Segler); Caprimulgidae (Nachtschwalben).

Dentirostres.

Fam.: Corvidae (Raben); Paradiseidae (Paradiesvögel); Sturnidae (Staare); Laniadae (Würger); Muscicapidae (Fliegenfänger); Paridae (Meisen); Motacillidae (Bachstelzen); Turdidae (Drosseln).

Conirostres.

Fam.: Fringillidae (Finken); Tanagridae; Ploceidae (Weber).

**Raptatores** (Raubvögel).

Fam.: Strigidae (Eulen); Accipitridae (Falken).

## Mammalia.

a) Aplacentalia.

**Monotremata** (Ornithodelphia, Kloakentiere).

Fam.: Echidnidae (Ameisenigel); Ornithorhynchidae (Schnabeltiere).

**Marsupialia** (Beuteltiere, Didelphia).

Pedimana (Handbeutler).

Fam.: Didelphyidae (Beutelratten).

Rapacia (Raubbeutler).

Fam.: Dasyuridae (Beutelmarder); Peramelidae (Beuteldachse).

Carpophaga (Früchtebeutler).

Fam.: Phalangistidae; Phascolarctidae (Beutelbären).

Poëphaga (Springbeutler).

Fam.: Halmaturidae (Känguruhs).

Rhizophaga (Nagebeutler).

Fam.: Phascolomyidae.

b) Placentalia.

**Edentata.**

Vermilinguia.

Fam.: Myrmecophagidae (Ameisenbären); Manidae (Schuppentiere); Orycteropodidae (Erdferkel).

Cingulata (Gürteltiere).

Fam.: Dasypodidae (Armadille).

Bradypoda (Faultiere).

Fam.: Bradypodidae.

**Cetaceen.**

Denticeten, Odontoceten (Zahnwale).

Fam.: Delphinidae; Monodontidae; Hyperoodontidae; Catodontidae (Physeteridae, Pottfische).

Mysticeten, Mystacoceten (Bartenwale).

Fam.: Balaenidae (Bartenwale).

**Perissodactyla.**

Fam.: Tapiridae; Rhinoceridae; Equidae.

**Artiodactyla.**

Bunodonta.

Fam.: Obesa; Suidae.

Selenodonta, Ruminantia.

Fam.: Tylopoda (Camelidae, Schwielenfüfsler); Cervidae (Hirsche); Camelopardalidae (Giraffen); Cavicornia (Horntiere).

**Sirenia** (Seekühe).

Fam.: Sirenia (Sirenen).

**Proboscidea** (Rüsseltiere).

Fam.: Elephantidae.

**Lamnungia** (Klippschliefer).

Hyrax capensis (Daman).

**Rodentia, Glires** (Nagetiere).

Fam.: Leporidae (Hasen); Subungulata (Halbhufer); Hystricidae (Stachelschweine); Octodontidae (Trugratten); Muridae (Mäuse); Arvicolidae (Wühlmäuse); Georhychidae (Wurfmäuse); Castoridae (Biber); Myoxidae (Schläfer); Sciuridae (Eichhörnchen).

**Carnivora, Ferae** (Raubtiere).

Fam.: Canidae (Hunde); Ursidae (bärenartige Raubtiere); Viverridae (Zibethkatzen); Mustelidae (marderartige Raubtiere); Hyaenidae (hyänenartige Raubtiere); Felidae (Katzen).

**Pinnipedia** (Flossenfüfsler).

Fam.: Phocidae (Seehunde); Trichechidae (Walrosse).

**Insectivora** (Insektenfresser).

Fam.: Erinaceidae (Igel); Soricidae (Spitzmäuse); Talpidae (Maulwürfe).

**Chiroptera** (Fledermäuse).

Fam.: Pteropodidae (fliegende Hunde); Vespertilionidae; Rhinolophidae; Megadermidae (Ziernasen).

**Prosiminae** (Halbaffen).

Fam.: Lemuridae; Galeopithecidae (Pelzflatterer).

**Primates.**

Fam.: Cebidae; Cercopithecidae (Meerkatzen); Anthropomorphae.
Homo sapiens.

# Litteraturverzeichnis *).


639 **Albini, G.**, Sulla tunica muscolare dell' intestino tenue del cane. Rendiconti della R. Accademia di Scienze fisiche e matematiche di Napoli, Dicembre 1885 (berücksichtigt wurde ein Selbstreferat des Verfassers nach gütiger brieflicher Mitteilung).

638 **Albini, G.**, e **Renzone**, Osservazioni e ricerche sull epitelio intestinale. Rendiconto dell' accad. di Napoli. 1868. Mar. 20.

6901 **Altmann, Rich.**, Die Elementarorganismen und ihre Beziehungen zu den Zellen. 2. Aufl. Leipzig, Veit & Co. VII. 160 S., 9 Abb., 34 farb. Taf. 1894.

717 **Arnold, J.**, Über die Kittsubstanz der Epithelien. (Anat. Teil.) Virchows Arch. Bd. 64 S. 203—243. Mit Taf. 1875.

718 **Arnold, J.**, Über die Kittsubstanz der Endothelien. Virchows Arch. Bd. 66 S. 77—109. 1 Tafel. 1876.

724 **Arnold, J.**, Über die Durchtrittsstellen der Wanderzellen durch entzündete seröse Häute. 1878. Virchows Arch. Bd. 74 S. 245—267. 1 Tafel.

732 **Arnold, J.**, Über Teilungsvorgänge an den Wanderzellen, ihre progressiven und regressiven Metamorphosen. Arch. f. mikrosk. Anat. Bd. 30 S. 205—310. 5 Tafeln. 1887.

309 **Arnstein, C.**, Über Becherzellen und ihre Beziehung zur Fettresorption und Sekretion. Virchows Arch. Bd. 39 S. 527—547. 1867.

6509 **Arnstein, C.**, Über die becherförmigen und wandernden Zellen des Darmes. Inaug.-Diss. 34 S. mit 1 Tafel. Dorpat 1867.

8201 **Asellius, Caspar**, De lacteis venis quarto vasorum mesaraicorum genere, novo invento. Mediolani 1627 (cit. nach Erdmann 1885, 1867), (His 2732, 1863 notiert als Jahreszahl 1628, Spina 5235, 1882 notiert 1622).

8219 **Assmann, Friedrich Wilhelm**, Quellenkunde der vergleichenden Anatomie. 319 S. Braunschweig 1847.

6686 **Auerbach, L.**, Über einen Plexus myentericus, einen bisher unbekannten ganglio-nervösen Apparat im Darmkanal der Wirbeltiere. Vorläufige Mitteilung. 13 S. Breslau, bei Morgenstern. 1862.

6614 **Auerbach, L.**, Vorläufige Mitteilung über den Nervenapparat des Darmes. Virchows Arch. Bd. 30 Heft 3 und 4 S. 457—460. 1864.

756 **Auerbach, L.**, Untersuchungen über Lymph- und Blutgefäfse. 1. Art. zur Anatomie der Lymphgefäfse, insbesondere derjenigen des Darmes. Arch. f. pathol. Anat. u. Physiol. Bd. 33 S. 340—394. Mit Taf. IX u. X. 1865.


*) Um dem Leser ein Nachschlagen zur Ergänzung zu ermöglichen, erwähne ich folgende Arbeiten, welche im Texte nicht berücksichtigt sind, weil sie mir zu spät oder gar nicht zugänglich wurden: Chatin 6700, 1894; Claypole 7894, 1896; Curnow 7235, 1894; Defois 1577, 1874; Hardy 7802, 1895; Hepburn 7984, 1896; Hopkins 6895, 1893; Iljinski 6874, 1893; Kohlbrugge 8239, 1895; Martin 6291, 1888; Moody 6301, 1892 und 7373, 1894; Rogie 6803, 1893; Toldt 5565, 1872; Waalewijn 416, 1872.

758 **Auerbach, L.**, Organologische Studien. 1. u. 2. Abschnitt. Zur Charakteristik und Lebensgeschichte der Zellkerne. Breslau, Morgenstern. 1874.

770 **Ayers, Howard**, Beiträge zur Anatomie und Physiologie der Dipnoer. Jen. Zeitschr. f. Naturw. XVIII S. 479—527. 3 Tafeln. 1885 (zugleich Inaug.-Diss. Freiburg i. B.).

783 **Baginsky, Adolf**, Untersuchungen über den Darmkanal des menschlichen Kindes. Virchows Arch. Bd. 89 S. 64—94. 2 Tafeln. 1882.

784 **Baginsky, A.**, Über normalen und pathologischen Befund des Lymphgefäfsendothels in der kindlichen Darmwand. Centralbl. f. d. mediz. Wissensch. 20. Jahrg. Nr. 4 S. 69—70. 1882.

6586 **Balfour, F. M.**, and **Parker, W. N.**, On the Structure of Lepidosteus. Philosophical Transact. of the Royal Soc. Part II p. 360—442. Mit 9 Taf. 1882.

803 **Balogh, Colomann**, Das Epithelium der Darmzotten in verschiedenen Resorptionszuständen. In Moleschotts Unters. zur Naturlehre Bd. 7 S. 556—580. 1 Tafel. 1860.

841 **Barfurth**, Über Zellbrücken glatter Muskelfasern. Verhandl. d. X. internat. mediz. Kongresses. Berlin, 4.—9. August 1890. Bd. II, 1. S. 7 u. 8.

845 **Barfurth**, Über Zellbrücken glatter Muskelfasern. Arch. f. mikrosk. Anat. Bd. 38 S. 38—51. 1 Tafel. 1891.

852 **Bartenjeff, L.**, Zur Frage über die Verteilung der Nerven in der Dünndarmwand. Mit 1 Tafel. Diss. Charkow 1891. (Russisch.)

850 **Barth**, Beitrag zur Entwicklung der Darmwand. Sitzungsber. d. Wien. Akad. d. Wissensch., math.-nat. Kl., Vol. 58 2. Abt. S. 129—136. Mit 1 Tafel. 1868.

7525 **Barthels, Philipp**, Beitrag zur Histologie des Ösophagus der Vögel. Zeitschr. f. wiss. Zool. Bd. 59 Heft 4 S. 655—689. Mit 2 Tafeln. Auch Inaug.-Diss. Heidelberg 1895.

8270 **Bartinieff, L.**, Sur la distribution des nerfs dans les parois des intestins grêles. Travaux de la section médicale de la société des sciences expérimentales, annexée à l'université de Charkow 1891 (russisch, mit französischem Titel). 31 S. 1 Tafel.

854 **v. Basch, S.**, Das Zottenparenchym und die ersten Chyluswege. Aus dem 51. Bd. d. Wien. Sitzungsber., math.-naturw. Kl. II. S. 420. 1865.

855 **v. Basch, S.**, Über Becherkerne. Med. Centralb. VII. Jahrg. S. 321—322. 1869.

856 **v. Basch, S.**, Die ersten Chyluswege und die Fettresorption. Aus d. 62. Bd. d. Wien. Sitzungsber., math.-naturw. Kl., Abth. 2, S. 617. 1 Tafel. 1870.

857 **v. Basch, S.**, Bemerkungen über die „Beiträge zur Fettresorption und histologischen Struktur der Dünndarmzotten" von Prof. Ludwig v. Thanhoffer. Pflügers Arch. f. Physiol. Bd. 9 S. 247—249. 1874.

5883 **Bafslinger, J.**, Untersuchungen über die Schichtung des Darmkanals der Gans, über Gestalt und Lagerung seiner Peyerschen Drüsen. 2 Taf. Sitzungsber. d. math.-naturw. Kl. d. K. Akad. d. Wiss. Wien Bd. 13 S. 536—555. 1854.

859 **Bafslinger, J.**, Die Chylusgefäfse der Vögel. In Zeitschr. f. wiss. Zool. Bd. 9 S. 301—303. 1858.

926 **Beddard, Frank E.**, On certain points in the visceral anatomy of Balaeniceps rex, bearing upon its affinities. Proceed. of the zoolog. soc. of London 1888 p. 284—290. 4 Holzschn.

930 **Beddard, F. E.**, On the Alimentary Canal of the Martineta Tinamou (Calodromas elegans). The Ibis. Series VI Vol. II No. 5 S. 61—66. Januar 1890.

7449 **Beddard, F. E.**, On some Points in the visceral Anatomy of Ornithorhynchus. 3 Fig. Proceedings of the zool. Soc. of London for 1894 p. 715—722.

7781 **Beddard, F. E.**, On the visceral and muscular anatomy of Cryptoprocta ferox. Proceed. of the zool. Soc. of London for 1895 p. 430—437. 1 Pl., 6 Fig.

2005 **Behrens, W.**, **Kossel, A.**, und **Schiefferdecker, P.**, Die Gewebe des menschlichen Körpers und ihre mikroskopische Untersuchung. 1. Bd. Das Mikroskop und die Methoden der mikroskopischen Untersuchung. 1889. 2. Bd. Gewebelehre, mit besonderer Berücksichtigung des menschlichen Körpers. Erste Abteilung. 1891.

7315 **Benda, C.**, und **Guenther, Paula**, Histologischer Hand-Atlas. 60 Tafeln. Leipzig—Wien, Franz Deuticke. 1895.

6649 **Benjamins**, Geschiedenis van de Histologie der villi intestinales. Academisch Proefschrift 1875 (berücksichtigt nach den Ref. von Klose 3041, 1880, Paneth 4202, 1888 und Hoffmann in Bronn 6617, unvoll.).

979 **Benoit, Ovide**, Contribution à l'étude de la muqueuse intestinale. Remarque sur les villosités. Paris 1891. 3 S. 8 planches. 4° Thèse de Paris.

114 **Bentkowsky, K.**, Beiträge zur Histologie der Schleimhaut des Magens und des Duodenums. Mediz. Zeitg. 1876 Nr. 14, 15, 17 u. 18 (polnisch). Dieselbe Arbeit im Auszuge in den Protokollen d. Sektionssitz. d. 5. Versamml. russ. Naturf. u. Ärzte in Warschau 1876 (russisch).

6757 **Berdal, H.**, Nouveaux éléments d'histologie normale. 4e édit., entièrem. revue et augmentée. 618 p. 8°. Avec fig. nombr. Paris, A. Maloine. 1894.

7403 **Bergmann** und **Leuckart**, Vergleichende Anatomie und Physiologie. Stuttgart 1852.

6077 **Berkley, Henry J.**, The Nerve Endings in the Mucosa of the small Intestines, Muscularis mucosae, and Cortex of the Kidney. Read before the Johns Hopkins Hospital Medical Society, May 23., 1892. The Johns Hopkins Hospital Bulletin Vol. III No. 23 S. 73. Baltimore 1892.

6076 **Berkley, Henry J.**, The Nerves and Nerve Endings of the Mucous Layer of the Ileum, as shown by the rapid Golgi Method. 4 Fig. Anat. Anz. Jg. 8 S. 12—19. 1893.

388 **Bernard, Claude**, Leçons de physiologie expérimentale appliquée à la médecine. II. Paris 1856.

277 **Bernard, Claude**, Mémoire sur le pancréas. Supplém. aux comptes rendus de l'Acad. des sciences T. I. 1835.

7561 **Berry, Richard J. A.**, The Anatomy of the Vermiform Appendix. From the Research Laborat. of the R. College of Physic. Edinburgh. Anat. Anz. Bd. 10 Nr. 24 S. 761—769. 1895.

7548 **Bidder, F.**, und **Schmidt, C.**, Die Verdauungssäfte und der Stoffwechsel. Mitau und Leipzig 1852.

173 **Biedermann, W.**, Untersuchungen über das Magenepithel. Sitzungsber. d. Wien. Akad. d. Wissensch., math.-naturw. Kl., Bd. 71 Heft 3—5 S. 377—398. 1 Tafel. 22. April 1875.

1862 **Billard**, De la membrane muqueuse gastro-intestinale dans l'état sain et dans l'état inflammatoire. Paris 1825. „Die Schleimhaut des Magens und Darmkanals" etc. Deutsch von Urban. Leipzig 1828, 2. Aufl. 1833.

30 **Billroth, Theodor**, Einige Beobachtungen über das ausgedehnte Vorkommen von Nervenanastomosen im Tractus intestinalis. In Müllers Arch. f. Anat., Physiol. Jahrg. 1858 S. 148—158. Mit Tafel VI.

303 **Billroth, Th.**, Über die Epithelzellen und die Endigungen der Muskel- und Nervenfasern in der Zunge. Müllers Arch. f. Anat. etc. Jahrg. 1858 S. 159. Mit Tafel VII.

56 **Bischoff, Th. W. L.**, Über den Bau der Magenschleimhaut. Müllers Arch. S. 503—525. 2 Tafeln. Berlin 1838.

1050 **Bizzozero, G.**, Sulla struttura delle ghiandole linfatiche. Rendiconti del reale istituto lombardo. Serie II Vol. 5 fasc. 2 p. 69—70. Gennaio 1872.

1051 **Bizzozero, G.**, Beiträge zur Kenntnis des Baues der Lymphdrüsen. Moleschotts Unters. z. Naturlehre 11. Bd. 2. u. 3. Heft S. 300—309. 1 Tafel. Dasselbe italienisch: Sulla struttura delle ghiandole linfatiche. Communic. f. alla R. accademia di medic. di Torino. 13 p. 1 tav. 31 gennaio 1873.

1066 **Bizzozero, G.**, Über das konstante Vorkommen von Bakterien in den Lymphfollikeln des Kaninchendarmes. Mediz. Centralbl. 23. Jahrg. S. 801—804. 1885.

1068 **Bizzozero, G.**, Zusatz zu meiner in Nr. 45 d. Bl. v. J. veröffentlichten Mitteilung über das Vorkommen von Bakterien in den Lymphfollikeln des Kaninchendarmes. Mediz. Centralbl. 24. Jahrg. S. 80. 1886.

1065 **Bizzozero, G.**, Sulla presenza costante di Batteri nei follicoli linfatici dell' intestino di coniglio. Archivio per le scienze mediche Vol. IX No. 18 p. 367 bis 371. Torino 1887.

120 **Bizzozero, G.**, Über die Regeneration der Elemente der schlauchförmigen Drüsen und des Epithels des Magendarmkanals. Anat. Anz. 3. Jahrg. Nr. 26 S. 781—784. 1888.

1069 **Bizzozero, G.**, Sulle ghiandole tubulari del tubo gastro-enterico e sui rapporti del loro epitelio coll' epitelio di rivestimento della mucosa. Nota 1. Atti di Reale Accademia di scienze di Torino T. XXIV S. 110—137. 1888/89.

6486 **Bizzozero, G.**, Sulla derivazione dell' epitelio dell' intestino dall' epitelio delle sue ghiandole tubulari. Atti della Reale Accademia delle scienze di Torino Vol. 24 p. 702. 1888/89.

1070 **Bizzozero, G.**, Über die schlauchförmigen Drüsen des Magendarmkanals und die Beziehungen ihres Epithels zum Oberflächenepithel der Schleimhaut. Arch. f. mikrosk. Anat. Bd. 33 S. 216—246. 1 Tafel. 1889.

6085 **Bizzozero, G.**, Sulle ghiandole tubulari del tubo gastroenterico e sui rapporti del loro epitelio coll' epitelio di rivestimento della mucosa. Nota 2. Atti della Reale Accademia delle scienze di Torino Vol. 27 p. 14—34. Con 1 tav. 1891/92.

6083 **Bizzozero, G.**, Über die schlauchförmigen Drüsen des Magendarmkanals und die Beziehungen ihres Epithels zu dem Oberflächenepithel der Schleimhaut. 2. Mitteilung. Mit 2 Tafeln. Arch. f. mikrosk. Anat. Bd. 40 Heft 3 S. 325—374. 1892.

6084 **Bizzozero, G.**, Sulle ghiandole tubulari del tubo gastro-enterico e sui rapporti del loro epitelio coll' epitelio di rivestimento della mucosa. Nota 3. Atti della Reale Accademia delle scienze di Torino Vol. 27 S. 320—347. Con 1 tav. 1891/92.

6945 **Bizzozero, G.**, Über die schlauchförmigen Drüsen des Magendarmkanals und die Beziehungen ihres Epithels zu dem Oberflächenepithel der Schleimhaut. 3. Mitteilung. 4 Tafeln. Arch. f. mikrosk. Anat. Bd. 42 Heft 1 S. 82 bis 152. 1893.

6086 **Bizzozero, G.**, Sulle ghiandole tubulari del tubo gastro-enterico e sui rapporti del loro epitelio coll' epitelio di rivestimento della mucosa. Nota 4. Atti della Reale Accademia delle scienze di Torino Vol. 27 S. 891—903. Con 1 tav. 1891/92.

6087 **Bizzozero, G.**, Sulle ghiandole tubulari del tubo gastro-enterico e sui rapporti del loro epitelio coll' epitelio di rivestimento della mucosa. Nota 5. Atti della Reale Accademia delle scienze di Torino Vol. 27 S. 988—1004. Con 1 tav. 1891/92.

8277 **Bizzozero, G.**, Sulle ghiandole tubulari del tubo gastro-enterico e sui rapporti del loro epitelio coll' epitelio di rivestimento della mucosa. Nota 6. Atti della Reale Accademia delle scienze di Torino Vol. 28. Con 1 tav. 1892. (Melolontha vulgaris, Ditiscus marginalis e Cybister Roeselii, Acridii).

8278 **Bizzozero, G.**, Sulle ghiandole tubulari del tubo gastro-enterico e sui rapporti del loro epitelio coll' epitelio di rivestimento della mucosa. Nota 7. Atti della R. Accademia delle scienze di Torino Vol. 28. Con 1 tav. 1892/93.

1080 **Bizzozero, G.**, und **Vassale, G.**, Über den Verbrauch der Drüsenzellen der Säugetiere in erwachsenen Tieren. Mediz. Centralbl. S. 49—51 und 179 bis 180. 1885.

8276 **Bizzozero, G.**, e **Vassale, G.**, Sulla produzione e sulla rigenerazione fisiologica degli elementi ghiandolari. Archivio per le scienze mediche Vol. XI p. 196—254. Con 1 tav. 1887.

1081 **Bizzozero, G.**, und **Vassale, G.**, Über die Erzeugung und die physiologische Regeneration der Drüsenzellen bei den Säugetieren. Virchows Arch. Bd. 110 S. 155—215. Mit 1 Tafel. 1887.

301 **Blanchard, R.**, Sur la présence de l'épithelium vibratile dans l'intestin. Zool. Anz. Nr. 72 S. 637. 1880.

384 **Blanchard, R.**, Sur les fonctions des appendices pyloriques. Extrait du Bulletin de la société zoologique de France t. VIII. 1883.

178 **Bleyer, E.**, Magenepithel und Magendrüsen der Batrachier. Inaug.-Diss. Königsberg 1874.

8107 **Blumenbach**, Anfangsgründe der Physiologie. Aus d. Lat. übersetzt von J. Eyerel. Wien 1795 (cit. nach Erdmann 1885, 1867).

1115 **Boccardi, G.**, Nuove richerche sui processi rigenerativi nell' intestino. Rendiconto delle Acc. delle scienze fisiche e matematiche Sezione della società Reale di Napoli Serie 2 Vol. II (Anno 27) Fasc. 4 u. 5. Con tav. 1888.

7282 **Böhm, A. A.**, und **v. Davidoff, M.**, Lehrbuch der Histologie des Menschen einschliefslich der mikroskopischen Technik. 246 Abb. XV, 404 S. Wiesbaden 1895.

6500 **Böhm, L.**, De glandularum intestinalium structura penitiori. Dissertatio inaug. Berolini 1835.

7232 **Bohemann, H.**, Intercellularbrücken und Safträume der glatten Muskulatur. Vorläufige Mitteilg. Aus d. hist. Anst. d. Carol. Inst. zu Stockholm. Anat. Anz. Bd. 10 Nr. 10 S. 305. 6 Abb. 1894.

1165 **Bonnet, R.**, Die solitären Follikel im Blinddarm des Hundes. Deutsche Zeitschr. f. Tiermediz. Bd. 6 S. 307—309. 1 Holzschn. im Text. 1880.

7682 **Bonnet, R.**, Grundrifs der Entwicklungsgeschichte der Haussäugetiere. Mit 201 Abb. Berlin 1891.

7145 **Bonnet, R.**, Über die Schlufsleisten der Epithelien. Deutsche medizinische Wochenschrift 1895.

7848 **Bossalino, Domenico**, Contributo allo studio dei tessuti mucosi. Arch. per le sc. med. Vol. 17 N. 19 p. 423—430. Torino e Palermo 1893.

1215 **Brand, Emil**, Die Chylusresorption in der Dünndarmschleimhaut. Biolog. Centralbl. 4. Bd. S. 609—612. 1884.

1225 **Brafs, A.**, Kurzes Lehrbuch der normalen Histologie des Menschen und typischer Tierformen. 8°. 484 S. Leipzig, Thieme. 1888.

7482 **Brafs, A.**, Atlas der Gewebelehre des Menschen. Bd. 1. 60 Taf. in Gravur und Tondruck. 4°. Göttingen, Selbstverlag des Verf. 1896.

8162 **Braus, Hermann**, Untersuchungen zur vergleichenden Histologie der Leber der Wirbeltiere. Habilitationsschrift d. mediz. Fak. Jena. 6 Taf. u. 11 Abb. im Text. 68 S. Jena, G. Fischer. Aus Jen. Denkschr. Bd. 5 (Semon, Zool. Forschungsreisen Bd. 2). 1896.

6501 **Breiter, W.**, Über die Ganglien in der Darmwand der Säugetiere. Inaug.-Diss. 21 S. und 1 Tafel. Zürich 1861.

6610 **Breiter, W.** und **Frey, H.**, Zur Kenntnis der Ganglien in der Darmwand des Menschen. Zeitschr. f. wiss. Zool., hrsg. v. Siebold u. Kölliker, Bd. 11 S. 125—134. Mit Tafel XIV. 1862.

238 **Brendel**, Zoologische Beobachtungen. Zeitschr. f. d. ges. Naturwissensch. Bd. 13 S. 31—40. 1859.

304 **Brettauer, J**, und **Steinach, S.**, Untersuchungen über das Cylinderepithelium der Darmzotten. Sitzungsber. d. Wiener Akademie, math.-naturw. Kl., Bd. 23 S. 303. 8°. Mit 1 Tafel. Wien 1857.

6617 unvoll. **Bronn, H. G.**, Klassen und Ordnungen des Tierreiches. 6. Bd. Abt. I: Fische (Sagemehl), unvoll.; Abt. II: Amphibien (Hoffmann), 1878; Abt. III: Reptilien (Hoffmann), 1890; Abt. IV: Vögel (Gadow, Selenka), 1869—1891; Abt. V: Mammalia (Giebel), unvoll.

360 **Bruch**, Beiträge zur Anatomie und Physiologie der Dünndarmschleimhaut. Siebold u. Köllikers Zeitschr. f. wissensch. Zool. Bd. 4 S. 282—298. 1853.

2680 **Brücke, E.**, Über den Bau und die physiologische Bedeutung der Peyerschen Drüsen. Mit 1 Tafel. Denkschr. d. Wien. Akad. d. Wiss., math.-naturw. Kl., 2. Bd. S. 21—26. Wien 1851.

6651 **Brücke, E.**, Über ein in der Darmschleimhaut aufgefundenes Muskelsystem. Sitzungsber. d. K. Akad. d. Wiss. zu Wien, math.-naturw. Kl., 6. Bd. S. 214 bis 219. 1851.

8211 **Brücke, E.**, Über die Aufsaugung des Chylus aus der Darmhöhle. Sitzungsberichte d. K. Akad. d. Wiss. zu Wien, math.-naturw. Kl., 9. Bd., S. 900—902. 1852.

537 **Brücke, E.**, Über die Chylusgefäfse und die Resorption des Chylus. Denkschriften d. Wien. Akad. d. Wiss., math.-naturw. Kl., 6. Bd. S. 99—136. 2 Taf. Wien 1854.

547 **Brücke, E.**, Vorlesungen über Physiologie. Bd. 1. 3. Aufl. Wien 1881.

78 **Brümmer, Joh.**, Anatomische und histologische Untersuchungen über den zusammengesetzten Magen verschiedener Säugetiere. Deutsche Zeitschr. f. Tiermedizin Bd. 2 S. 158—186 und 299—319. 4 Tafeln. 1876.

1331 **Brugnone,** Essai anatomique et physiologique sur la digestion dans les oiseaux, in: Mémoires de l'académie impériale des sciences, littérature et beaux arts de Turin pour 1805—8. Sciences physiques et mathématiques tome III p. 306—317. 1809.

7677 **Brugnone,** Des animaux ruminans et de la rumination. Mémoires de l'académie impériale des sciences, littérature et beaux arts de Turin. Pour les années 1809—10. Sciences physiques et mathématiques p. 1—56 et 309—346. Turin 1811.

7356 **v. Brunn, A.,** Verdauungsorgane. Ergebn. d. Anat. u. Entwicklungsgesch. Bd. 3. 1893. Verdauungsorgane S. 238—261. Wiesbaden 1894.

1298 **Brunner, J. C.,** De glandulis in intestino duodeno hominis detectis. Proponit 26. Febr. 1687. Heidelberg 1688.

264 **Brunn, Joh. Conrad à,** Glandulae duodeni seu pancreas secundarium in intestino duodeno hominis primum abhinc in aliis quoque animalibus detectum. Frankfurt und Heidelberg 1715.

8209 **Bruns, V.,** Lehrbuch der allgemeinen Anatomie. Braunschweig 1841.

1302 **de Bruyne, C.,** De la phagocytose et de l'absorption de la graisse dans l'intestin. I, II et III comm. prél. Annales de la société de médecine de Gand 70. Bd. p. 165—171, 248—253 et 297—302. 1891.

1303 **de Bruyne, C.,** De la présence du tissu réticulé dans la tunique musculaire de l'intestin. Travail du laboratoire d'histologie normale de l'Université de Gand. Compt. rend. hebdomadaires de l'académie des sciences tome CXIII p. 865—868. Paris 1891.

7486 **de Bruyne, C.,** Berichtigung zu H. Bohemans vorläufiger Mitteilung über Intercellularbrücken und Safträume der glatten Muskulatur. 3 Abb. Anat. Anz. Bd. 10 Nr. 18 S. 561—565. 1895.

1313 **Budge, Jul.,** Einige Bemerkungen über den Ductus vitelli intestinalis bei Vögeln. Mit Tafel II, Fig. 5 und 6. Müllers Arch. f. Anat., Physiol. etc. S. 14—16. 1847.

8216 **Budge,** Verhandlungen d. naturhistor. Ver. d. preufs. Rheinländer Jahrg. 12 Heft 1 S. 26. 1856 (cit. nach Erdmann 1885, 1867).

6506 **Buerger, Hinemannus,** Villorum intestinalium examen microscopicum. Spec. inaug. med. Halae 1819.

549 **Buhl,** Über die Bildung der Eiterkörperchen. Virchows Arch. Bd. 16 S. 168. 1859.

1338 **Busachi, T.,** Über die Neubildung von glattem Muskelgewebe (Hypertrophie und Hyperplasie, Regeneration, Neoplasie). 1 Tafel. Beitr. z. pathol. Anat. u. z. allgem. Pathol. (Ziegler-Nauwerck) 4. Bd. 2. Heft S. 99—124. 1888.

1363 **Cadiat** Étude sur les lymphatics de l'intestin. Gaz. méd. de Paris No. 9 p. 109. 1880.

7800 **Cajal, S. Ramón y,** Nota sobre el plexo de Auerbach de la Rana. Mit 2 Abb. Trabajos del Laboratorio de Histologia de la Facultad de medicina de Barcelona p. 23—28. 1892.

6353 **Cajal, S. Ramón y,** Manual de histologia normal y técnica micrográfica. 2. edición. 4°. Madrid 1893.

6820 **Cajal, S. Ramón y,** Sur les ganglions et plexus nerveux de l'intestin. Comptes-rend. hebd. des séances et mém. de la soc. biol. série 9 tome V p. 217—223. Avec 3 fig. Paris 1893.

8273 **Cajal, S. Ramón y,** Los ganglios y plexos nerviosos del intestino de los mamíferos. 13 grab., 45 p. Madrid, 23. Nov. 1893.

4308 **Cajetan, J.,** Ein Beitrag zur Lehre von der Anatomie und Physiologie des Tractus intestinalis der Fische. Inaug.-Diss. Bonn 1883.

123 **Capparelli, A.,** Le terminazioni nervose nella mucosa gastrica. Con 1 tav. Atti della Accademia gicenia di scienze naturali in Catania Anno LXVI. 1889/90. Serie IV Vol. II p. 253—256. 1890.

119 **Capparelli, A.,** Die nervösen Endigungen in der Magenschleimhaut. Laboratorium der experimentellen Physiologie der Universität Catania. Biologisches Centralblatt Bd. 11 Nr. 1 S. 27—30. 1891.

6108 **Carlier, E. W.**, Contributions to the Histology of the Hedgehog. (Erinaceus europaeus.) 3 Pl. Journal of Anatomy and Physiology Bd. 27. I The Alimentary Canal. II The Liver. p. 85—111. London 1893.

7907 **Carlier, E. W.**, On intercellular Bridges in columnar Epithelium. La Cellule T. 11 Fsc. 2 p. 261—269. 1 Doppeltafel. 1896.

7545 **Carpenter, William B.**, Principles of Human Physiology. Edited by Henry Power. 7. Aufl. London 1869.

1394 **Carus, C. G.**, Lehrbuch der vergleichenden Zootomie. Durch 20 Kupfertaf. (in gr. 4° mit 6¼ Bog. Erklär.) erläutert. 2., durchgängig verb., umgearb., vermehrte und mit durchaus neuen Tafeln versehene Aufl. 2 Teile. gr. 8°. (2. Teil enthält Darm.) Leipzig, Er. Fleischer. 1834.

211 **Carus, C. G.**, und **Otto, A. W.**, Erläuterungstafeln zur vergleichend. Anatomie. Heft 4: Verdauungsorgane. Leipzig 1835.

1403 **Cattaneo, G.**, Istologia e sviluppo del tubo digerente dei pesci. Atti della società Italiana di scienze naturali. Vol. XXIX. 65 p. Mit 3 Taf. Milano 1886.

1405 **Cattaneo, G.**, Sulla formazione delle cripte intestinale negli embrioni del Salmo salar. Rendic. del R. Istituto Lombardo di scienze e lettere Serie II Vol. XIX p. 363—370. 1886.

7215 **Cattaneo, G.**, Sull' anatomia dello stomaco del Pteropus medius. Atti soc. ligust. di sc. nat. e. geogr. Vol. 4 Anno 4 No. 2 p. 142—149. — Musei di zoologia e Anatomia comparata della R. università di Genova No. 10 1893 und: Sur l'anatomie de l'estomac du Pteropus medius. 7 Abb. Archives italiennes de Biologie Tome 19 p. 344—350. 1893.

7261 **Cattaneo, G.**, Sullo stomaco de Globiocephalus Svineval Flow. e sulla digestione gastrica nei Delfinidi. Boll. mus. d. zool. e anat. compar. d. R. univ. di Genova No. 24. Con fig. 1894.

233 **Cazin, M.**, Observations sur l'anatomie du Pétrel géant (Ossifraga gigantea L.). Bibliothèque de l'Ecole des hautes études, section des sciences naturelles t. XXXI art. no. 9. Paris 1885.

153 **Cazin, M.**, Recherches anatomiques, histologiques et embryologiques sur l'appareil gastrique des oiseaux. Annal. d. scienc. natur. zool. 7e série Bd. 4 p. 177—323. 6 Tafeln. 1888.

1420 **Chaput**, Anatomie de villosités intestinales. Bulletins de la société anatomique de Paris 5 série t. V 56e année. 1891. Séance du 13 février. p. 100. Dazu eine Bemerkung von Darier ebenda.

6700 **Chatin, L.**, Organes de nutrition et de réproduction chez les vertébrés. 176 p. 8°. Paris 1894.

1431 **Chiaje, Stefano delle**, Anatomiche disamine sulle Torpedini. Con 2 tav. In-4. Napoli 1839 (18 Seiten): in Atti del Real istituto d' Incorraggiamento alle Scienze naturali di Napoli Tome VI p. 275—308. 1840.

1440 **Chievitz, J. H.**, Zur Anatomie einiger Lymphdrüsen im erwachsenen und fötalen Zustande. Arch. f. Anat. u. Physiol. Anat. Abt. S. 347—370. 2 Tafeln. 1881.

6117 **Clado**, Appendice caecal, anatomie, embryologie, anatomie comparée, bactériologie normale et pathologique. Travail du laboratoire d'histologie de Mathias Duval. Comptes-rendus de la société de biologie Série 9 Tome 4 p. 133—172. Avec fig. 1892.

7629 **Clark, J. W.**, The visceral Anatomy of the Hippopotamus. Proceedings of the Zoological Society of London. 8 Fig. p. 185—195. 1872.

1465 **Clason, E.**, Om bindväfs-fibrernas riktning i tarmkanalens submucosa hinna. Upsal. Läkare forenings förhandlingar VII. p. 602. 1872.

7894 **Claypole, Agnes M.**, The Enteron of the Cayuga Lake Lamprey. Pr. of the Americ. microscop. Soc. Vol. 16 Pt. 3 p. 125—164, 10 Pl. 1896.

263 **Cloetta, M.**, Beiträge zur mikrosk. Anatomie des Vogeldarmes. Arch. f. mikrosk. Anat. Bd. 41 Tafel XI S. 88—119. 1893.

6119 **Coakley, C. S.**, The Arrangement of the muscular Fibres of the Oesophagus. Researches of the Loomis Laboratory of the Univ. of the City of New York 1892. Vol. 2. p. 113—114.

188 **Cobelli, R.**, Le Ghiandole acinose della parte pilorica dello Stomaco. Sitzungsberichte d. kais. Akad. d. Wissensch., math.-naturw. Kl. 50. Bd. 1. Abtlg. S. 483. Jahrg. 1864. Wien 1865.

7409 **Cohn, Th.**, Über Intercellularbrücken und Kittsubstanz. Merkel und Bonnets Anat. Hefte I. Abt. 15. Heft S. 295—333. Mit 2 Tafeln. 1895.

103 **Colin**, De la comparaison de l'estomac et de l'intestin dans nos espèces domestiques. Recueil de médecine vétérinaire pratique 3e série t. VI (26 Vol. de la Collection), p. 476—496, p. 543—560, p. 925—946. Paris 1849.

6122 **Contejean, Ch.**, Sur les fonctions des cellules des glandes gastriques. Travail du laboratoire de Chauveau. Archives de physiologie normale et pathologique année 24 série V Tome IV no. 3 p. 554—561. 1892.

7883 **Crisp, E.**, On the visceral anatomy of the Screamer (Chauna chavaria). Proc. Zool. Soc. of London 1864 p. 14—16.

8057 **Cruikshank, William**, und **Mascagni, Paul**, Geschichte und Beschreibung der einsaugenden Gefäfse. Übersetzt und herausgegeben von Dr. Chr. Fried. Ludwig. Leipzig 1789 (cit. nach Erdmann 1885, 1867).

7235 **Curnow, J. R.**, The final Distribution of the Nerves of the Viscera with a few Remarks on Histology in General. Tr. Med. Soc. California, San Francisco p. 282—290. 1894.

445 **Cuvier**, Vorlesungen über vergl. Anatomie. Paris, chez Baudouin VII—XII (1800—1805). Übersetzt von Meckel 1809—1810.

1544 **Czaplinski, Stanislaus**, und **Alexander Rosner**, Über die Wege, auf welchen Fette und Seifen aus den Därmen in die allgemeine Cirkulation gelangen. 30 Quartseiten und 2 Tafeln. Krakau 1888. Separatabdruck aus dem 16. Bande der Denkschriften der mathemat.-naturwiss. Klasse der Krakauer Akademie der Wiss. (Polnisch, berücksichtigt nach dem Ref. von Solger in Schwalbes Jahresb. 17. Bd.).

6873 **Czermack, N.**, Einige Ergebnisse über die Entwicklung, Zusammensetzung und Funktion der Lymphknötchen der Darmwand. 3 Tafeln. (Aus d. 2. anat. Inst. in Berlin.) Arch. f. mikroskop. Anat. Bd. 42 S. 581—632. 1893.

1561 **v. Davidoff, M.**, Über das Epithel des Darmes und seine Beziehungen zum lymphoiden Gewebe. Sitzungsbericht d. Gesellsch. f. Morph. u. Physiol. in München, II 1886 S. 77—79.

1562 **v. Davidoff, M.**, Untersuchungen über die Beziehungen des Darmepithels zum lymphoiden Gewebe. Arch. f. mikrosk. Anat. Bd. 29 S. 495—525. 2 Tafeln. 1887.

1574 **Debove**, Sur la couche endothéliale sous-épithéliale des membranes muqueuses. Comptes rendus de l'Acad. des sc. T. 75 p. 1776—1777. Paris 1872.

1573 **Debove**, Mémoire sur la couche endothéliale sous-épithéliale des membranes muqueuses. Archives de physiologie normale et pathologique p. 19—26 2. série T. 1 (6e année) 1 Taf. 1874.

1575 **Decker, Fr.**, Zur Physiologie des Fischdarmes. Festschrift für A. v. Kölliker zur Feier seines 70. Geburtstages. S. 387—411. Leipzig 1887.

1577 **Defois, P.**, Étude anatomo-physiologique sur les vaisseaux sanguins de l'intestin grêle. Thèse de Paris 1874. G. Masson. Ref. in: Révue des sc. méd.

1583 **Dekhuyzen, M. C.**, Über die Brunnerschen Drüsen des Kaninchens. Tijdschr. d. Neederl. Dierk. Vereen. 2. Serie Deel. II 1889 S. LXIX (Buitengewone wetenschappelijke Vergadering 29 Dec. 1888).

7202 **Dobrowolski, Z.**, Lyphknötchen (Folliculi lymphatici) in der Schleimhaut der Speiseröhre des Magens, des Kehlkopfes, der Luftröhre und der Scheide. Aus d. pathol.-anat. Instit. v. W. Brodowskyi in Warschau. Preisgekr. v. d. med. Gesellsch. in Warschau. 1 Tafel. E. Zieglers Beitr. z. pathol. Anat. u. allg. Pathol. Bd. 16 Heft 1 S. 43—101. 1894.

1639 **Dobson, G. E.**, On the myology and visceral anatomy of Capromys melanurus. Proceedings of the zool. society of London Vol. XVIII p. 233—250. 3 Tafeln. 1884.

1640 **Dobson G., E.**, On the presence of Peyers patches (Glandulae agminatae) in the caecum and colon of certain mammals. Journal of anat. and phys. Vol. XVIII p. 388—392. 1884.

8265 **Döllinger, J.**, De vasis sanguiferis, quae villis intestinorum tenuium hominis brutorumque insunt. Sam. a Sömmering grat. Monachii 1828 4. C. tab. aen. Heusing. Zeitschr. Bd. 2 S. 447 (cit. nach Afsmann 8219, 1847 und Erdmann 1885, 1867).

6584 **Doenitz, Guilelmus.** De Tunicae intestinorum villosae epithelio. In.-Dissert. Berlin 1864.

306 **Dönitz, W.,** Über die Schleimhaut des Darmkanals. Reicherts Arch. f. Anat. u. Physiol. S. 367—406. Tafel X. 1864.

307 **Dönitz, W.,** Über die Darmzotten. Arch. f. Anat., Physiol. etc. S. 757—762. 1866.

8217 **Dogiel, A. S.,** Zur Frage über die Ganglien der Darmgeflechte bei den Säugetieren (vorl. Mitt.). Anat. Anz. Bd. 10 S. 517—528. Mit 6 Abb. 1895.

1644 **v. Dolkowski, E.,** Beiträge zur Histologie der Tracheo-Bronchialschleimhaut, nebst Bemerkungen über ihr Verhalten bei Katarrhalentzündung, insbesondere bei Tuberkulose. Diss. Zürich 1875. 52 Seiten. 1 Tafel.

6648 **Donders,** Bijdrage tot den fijneren bouw en de verrigting der dunne darmen. Neederlandsch Lancet 3. Serie 2. Jahrg. S. 546—552. Gravenhage 1852—53. (Berücksichtigt nach den Ref. von Hoffmann in Bronn 6617, unvoll., und Paneth 4202, 1888).

8214 **Donders, C. F.,** Kurzer Bericht über einige Untersuchungen die Organe der Verdauung und Resorption betreffend. Zeitschr. f. ration. Med. Bd. 4 N. F. 2. Heft. 1854.

6624 **Donders,** Physiologie des Menschen. Deutsch von F. W. Theile Bd. 1. 1856. 2. Aufl. Leipzig 1859.

6589 **Donders,** Über die Aufsaugung von Fett in dem Darmkanal. In Moleschotts Untersuchungen zur Naturlehre des Menschen u. der Tiere Bd. 2 S. 102—118. 1857.

1668 **Drasch, Otto,** Beiträge zur Kenntnis des feineren Baues des Dünndarms, insbesondere über die Nerven desselben. Sitzungsbericht d. k. Akademie d. Wissensch. Bd. 82 Abt. III S. 168—198. 3 Tafeln. 1881.

1674 **Drews, R.,** Zellvermehrung in der Tonsilla palatina beim Erwachsenen. Arch. f. mikr. Anat. XXIV S. 338—341. 1 Tafel. 1884.

6508 **Dubois-Reymond, R.,** Über gestreifte Darmmuskulatur insbesondere der Schleie. Inaug.-Diss. Berlin 1889.

1146 **Dubois-Reymond, R.**. Über die gestreiften Muskeln im Darm der Schleie. (Verhandl. d. physiol. Gesellsch. zu Berlin. Mitteilungen aus dem Inhalt der Inaug.-Diss. des Vortragenden.) Arch. f. Anat. u. Physiol. Physiol. Abt. Jahrg. 1890 S. 176—177.

1708 **Duvernoy, G. L.,** Fragments d'anatomie sur l'organisation des serpens. (Mit 9 Tafeln.) In: Annales des Sciences natur. tome 30 p. 5—32 und p. 113 bis 159. 1833.

7457 **Duvernoy, G. L.,** Fragments d'histoire naturelle sur les Musaraignes (Sorex). Mémoires de la société du muséum d'histoire naturelle de Strasbourg 2. Bd. Paris 1833.

8237 **Duvernoy, G. L.,** Mémoire sur quelques particularités des organes de la deglutition de la classe des oiseaux et des Reptiles. Mém. d. Mus. d'hist. nat. de Strasbourg. Vol. II 1835. Compt.-rend. d. l'Acad. d. sc. de Paris p. 187. 1836. (Cit. nach Afsmann 8219, 1847.)

7723 **Eberhard, R. F.,** Versuche über den Übergang fester Stoffe von Darm und Haut aus in die Säftemasse des Körpers. Inaug.-Diss. Zürich. Wädenschweil 1847.

75 **Eberle, J. N.,** Physiologie der Verdauung nach Versuchen auf natürlichem und künstlichem Wege. 408 Seiten. Würzburg 1834.

1719 **Eberth, J.,** Das Flimmerepithel im Darm der Vögel. Zeitschr. f. wissensch. Zoolog. Bd. 10 Heft 3 S. 373—382. 1860.

1724 **Eberth, C. J.,** Über die Follikel in den Blinddärmen der Vögel. Würzbg. naturw. Zeitschr. Bd. 2 S. 171—177. Tafel V. 1861.

552 **Eberth,** Zur Entstehung der Schleimkörper. Virchows Archiv Bd. 21 S. 106 bis 115. Mit Abb. 1861.

1720 **Eberth, J.,** Neue Untersuchungen über Flimmerepithel im Vogeldarm. Zeitschr. f. wissensch. Zoolog. Bd. 11 S. 95. 1862.

1726 **Eberth, C. J.,** Über den feineren Bau der Darmschleimhaut. Würzbg. naturw. Zeitschr. Bd. 5 S. 23—33. Tafel I A. Fig. 1—9. Würzburg 1864.

1725 **Eberth, C. J.**, Zu den Kontroversen über das Lungenepithel. Würzbg. naturw. Zeitschr. Bd. 5 Heft 1—2 S. 84. 1864.

1728 **Eberth**, Zur Kenntnis des feineren Baues der Flimmerepithelien. Arch. f. pathol. Anat. u. Physiol. Bd. 35 S. 477—478. 1866.

425 **Ecker** und **Wiedersheim**, Die Anatomie des Frosches in 3 Abteilungen. Braunschweig 1882.

77 **Edelmann**, Vergleichend-anatomische und physiologische Untersuchungen über eine besondere Region der Magenschleimhaut (Kardialdrüsenregion) bei den Säugetieren. Deutsche Zeitschr. f. Tiermedizin Bd. 15 S. 165—214. 1 Tafel. Auch als Rostocker Inaug.-Dissert. 1889.

1784 **Edinger, L.**, Über die Schleimhaut des Fischdarmes, nebst Bemerkungen zur Phylogenese der Drüsen des Darmrohres. Arch. f. mikrosk. Anat. Bd. 13 S. 651—692. 2 Tafeln. 1876.

7446 **Ehlers, E.**, Zur Kenntnis der Eingeweide von Lepidosiren. Nachricht. d. k. Ges. der Wiss. zu Göttingen, math.-physik. Kl. S. 34—51. 1895.

1806 **Eichenberger, A.**, 1. Die Schleimdrüsen des Ösophagus beim Hunde. 2. Retentionscysten im Ösophagus des Hundes. Deutsche Zeitschr. f. Tiermedizin. XI. S. 109—111. 1 Tafel. (Das Heft, das die Arbeit enthält, ist 1884 ausgegeben.) 1885.

1809 **Eimer, T.**, Zur Fettresorption und zur Entstehung der Schleim- und Eiterkörperchen. Arch. f. pathol. Anat. u. Physiol. Bd. 38 S. 428—432. 1866.

1810 **Eimer, T.**, Zur Becherfrage. Virchows Archiv Bd. 40 S. 282—283. 1867.

1812 **Eimer, T.**, Zur Geschichte der Becherzellen, insbesondere derjenigen der Schleimhaut des Darmkanals. Inaug.-Diss. Berlin. 8°. Hirschwald 1868.

1811 **Eimer, T.**, Über Becherzellen. Arch. f. pathol. Anat. u. Physiol. Bd. 42 S. 490—545. Tafel XII. 1868.

1813 **Eimer, T.**, Die Wege des Fettes in der Darmschleimhaut bei seiner Resorption. Arch. f. pathol. Anat. u. Phys. Bd. 47 S. 119—176. Taf. IV, V. 1869.

1819 **Eimer, T.**, Neue und alte Mitteilungen über Fettresorption im Dünndarm und im Dickdarm. Biolog. Centralbl. 4 Bd. No. 19 S. 580—600. 1884.

34 **Eisler, P.**, Zur Kenntnis der Histologie des Alligatormagens. Arch. f. mikr. Anat. Bd. 34 S, 1—10. 1 Tafel. 1889.

1824 **Ellenberger, W.**, Die physiologische Bedeutung des Blinddarms der Pferde. Archiv f. wissenschaftliche u. praktische Tierheilkunde Bd. 5 S. 399—453. 1 Tafel. 1879.

1827 **Ellenberger, W.**, Handbuch der vergleichenden Histologie und Physiologie der Haussäugetiere, bearbeitet von Bonnet, Csokor, Eichbaum etc. 1. Bd. Histologie. Berlin, Parey 1884.

1828 **Ellenberger, W.**, Über die eosinophilen Körnchenzellen der Darmschleimhaut. Arch. f. wissensch. u. prakt. Tierheilkunde Bd. 11 S. 269—272. 1885.

7456 **Ellenberger, W.**, Handbuch der vergleichenden Histologie und Physiologie der Haussäugetiere. 2. Bd. Physiologie. Berlin 1890.

7366 **Ellenberger** und **Baum**, Systematische und topographische Anatomie des Hundes. Berlin 1891.

6659 **Ellenberger** und **Hofmeister, V.**, Über die Verdauungssäfte und die Verdauung des Pferdes. Forts. VI: Die Darmverdauung. Arch. f. wissensch. u. prakt. Tierheilk. Bd. 10 S. 328—365. Berlin 1884. (Forts. folgt.)

6661 **Ellenberger** und **Hofmeister, V.**, Über die Verdauungssäfte und die Verdauung des Pferdes. Forts. VII: Der Darmsaft, S. 427—440. Arch. f. wissensch. u. prakt. Tierheilk. Bd. 10. Berlin 1884. (Forts. folgt.)

6657 **Ellenberger** und **Hofmeister, V.**, Der Darmsaft. Mitteilungen a. d. physiol. u. histolog. Laborat. Berichte üb. d. Veterinärwesen im K. Sachsen f. das Jahr 1884 S. 131—138. Dresden 1885.

158 **Ellenberger** und **Kunze**, Histologie des Vorderdarms der Haussäugetiere. Mitteilungen a. d. physiol. u. histolog. Laborat. Ref. von Ellenberger in: Bericht üb. d. Veterinärwesen im K. Sachsen f. das Jahr 1884, S. 148—164. Dresden 1885.

7784 **Ellenberger, W.**, und **Müller, C.**, Handbuch der vergleichenden Anatomie der Haustiere. 8. Aufl. 332 Holzschn. X, 965 S. A. Hirschwald. Berlin 1896.

1885 **Erdmann, L. C.**, Beobachtungen über die Resorptionswege in der Schleimhaut des Dünndarms. 97 S. 1 Tafel. Inaug.-Diss. Dorpat. 1867.

1886 **Erdmann, L.**, Einige Bemerkungen zu dem Aufsatze „Über Becherzellen" von T. Eimer. Arch. f. pathol. Anat. u. Physiol. Bd. 43 S. 540—547. 1868.

1890 **Ermann**, Untersuchungen über das Gas in der Schwimmblase der Fische und über Mitwirkung des Darmkanals zum Respirationsgeschäft bei der Fischart Cobitis fossilis. Gilberts Annalen der Physiol. Bd. 30 S. 113. Halle 1808.

1892 **Ernst, Friedrich**, Über die Anordnung der Blutgefäfse in den Darmhäuten. Inaug.-Diss. 8°. 32 S 1 lithg. Tafel. Zürich, Schulthefs 1851.

1897 **Eschricht, D. F.**, Über die Wundernetze am Darmkanal des Squalus vulpes L., Alopecias vulpes Nob. Abhandlg. der Berlin. Akademie d. Wiss. 1835 S. 325—328. Berlin 1837.

203 **Eschricht, D. F.**, Zoologisch-anatomisch-physiologische Untersuchungen über die nordischen Waltiere. Mit 15 Tafeln, 48 Holzschn., 206 S. Leipzig 1849.

334 **Eysoldt, W.**, Ein Beitrag zur Frage der Fettresorption. Inaug.-Diss. Kiel 1885.

7640 **Ferni, Claudio**, L'action des zymoses protéolytiques sur la cellule vivante. Résumé. Arch. ital. de biolog. Bd. 23 p. 433—437. 1895.

8215 **Finck, H.**, Sur la physiologie de l'épithélium intestinal. Strasbourg 1854 (cit. nach Erdmann 1885, 1867).

1993 **Flemming, W.**, Über Epithelregeneration und sogenannte freie Kernbildung. Arch. f. mikrosk. Anat. Bd. 18 S. 347—364. 1880.

2004 **Flemming, W.**, Studien über Regeneration der Gewebe. I. Die Zellvermehrung in den Lymphdrüsen und verwandten Organen und ihr Einfluſs auf deren Bau. Arch. f. mikrosk. Anat. Bd. 24 S. 50—91. 1 Tafel. 1885.

2001 **Flemming, W.**, VII, Schlufsbemerkungen über die Zellvermehrung in den lymphoiden Drüsen. Arch. f. mikrosk. Anat. Bd. 24 S. 355—361. 1885.

2000 **Flemming, W.**, Über die Regeneration verschiedener Epithelien durch mitotische Zellteilung. Arch. f. mikrosk. Anat. Bd. 24 S. 371—398. 1 Tafel. 1885.

2035 **Fles, J. A.**, Onderzoekingen over de histologische Zammenstelling der vlokjes van het Darmkanal. Vorloopige Mededeeling. Utrecht 1865.

251 **Flesch, M.**, Über Beziehungen zwischen Lymphfollikeln und sezernierenden Drüsen im Ösophagus. Anat. Anz. 3. Jahrg. No. 10 S. 283—286. 1 Abbildg. 1888.

8223 **Flourens**, Anatomical researches on the structure of the gastric and intestinal mucous membranes. The Edinb. new philos. Journ. Vol. XXVII p. 391. 1839 (cit. nach Afsmann 8219, 1847).

7626 **Flower, W. H.**, Lectures on the comparative Anatomy of the mammalia. The medical Times and Gazette Vol. I p. 215, 291, 335, 392, 451, 507, 561, 621, 678. Vol. II p. 1, 59, 115, 219, 319, 371, 427, 591, 645. 1872.

2060 **Forbes, A.**, On the Anatomy of the African Elephant (Elephas africanus, Blum.). Proceedings of the Zoolog. Soc. of London 1879. p. 420—435. 8 Holzschnitte.

498 **Forbes W. A.**, On some points in the Anatomy of the Indian Darter (Plotus melanogaster) and on the Mechanism of the Neck in the Darters (Plotus), in Connexion with their habits. Proceed. Zool. Soc. London p. 208—212. 1882.

2063 **Fortunatow, A.**, Über die Fettresorption und histologische Struktur der Dünndarmzotten. Arch. f. gesamte Physiologie Bd. 14 S. 285—292. 1877 u. russisch in: Arbeiten d. St. Petersb. Gesellsch. d. Naturforscher, unter d. Redaktion von A. Beketoff, Bd. 7 S. 118. 1876.

2062 **Foster, M.**, On some points of the epithelium of the frog's throat. Journ. of anat. and physiol. Vol. III (second series Vol. II) with Pl. VIII. Cambridge and London p. 394—400. 1869.

8037 **Foster, M.**, and **Langley, J. N.**, A Course of elementary practical Physiology and Histology. London, Macmillan 418 p. 1896.

7277 **Francaviglia, Mario Condorelli**, Notizie anatomiche sul Bradypus tridactylus L. var. ustus Lesson. 1 tav. Ist. zool. d. R. Univ. di Roma diretto dal Prof. A. Caruccio. 38 S. Boll. soc. Roman. per gli studi zool. V. 3 Anno 3. 1894.

2086 **Frankenhäuser, Konstantin**, Untersuchungen über den Bau der Tracheo-Bronchial-Schleimhaut. Diss. von Dorpat. St. Petersburg 1879. 120 S. 1 Tafel.

150 **Frerichs**, Artikel „Verdauung“ in Wagners Handwörterbuch der Physiologie Bd. 3 Taf. V S. 658—872. 1846.

2103 **Frey, H.**, Untersuchungen über die Lymphdrüsen des Menschen und der Säugetiere. Mit 3 Ilum. Kpfrt. 4° VIII 104 S. Leipzig, W. Engelmann. 1861.

2110 **Frey, H.**, Über die Lymphgefäfse der Colonschleimhaut. Vierteljahrschr. d. naturf. Gesellsch. in Zürich 7. Bd. S. 183—189. 1862.

2108 **Frey, H.**, Über die Lymphbahnen der Tonsillen und Zungenbalgdrüsen. Aus d. 7. Bd. der Vierteljahrschr. d. naturf. Gesellsch. in Zürich. 1862.

2107 **Frey, H.**, Die Lymphgefäfse der Colonschleimhaut. Zeitschr. f. wissensch. Zool. Bd. 12 S. 336—353. Tafel XXXI. 1863.

2106 **Frey, H.**, Die Lymphwege einer Peyerschen Plaque beim Menschen. Arch. f. pathol. Anat. u. Physiol. Bd. 26 Heft 3, 4 S. 344. Tafel VIII. 1863.

6678 **Frey, H.**, Über die Chylusgefäfse der Dünndarmschleimhaut. Zeitschr. f. wissensch. Zool. Bd. 13 S. 1—27. Tafel I u. II. 1863.

2113 **Frey, H.**, Über die Lymphbahnen der Peyerschen Drüsen. Zeitschr. f. wissensch. Zool. Bd. 13 Heft 1 S. 28—85. Tafel III—IV. 1863.

2115 **Frey, H.**, Handbuch der Histologie u. Histochemie des Menschen. 5. Aufl. Leipzig, W. Engelmann. 1876.

2124 **Friedreich**, Einiges über die Struktur der Cylinder- und Flimmerepithelien. Arch. f. pathol. Anat. u. Physiol. Bd. 15 S. 535—540. 1858.

2125 **Friedreich**, Über die Struktur von Cylinder- und Flimmerepithelien. Amtl. Bericht über die 34. Versammlung deutscher Naturforscher u. Ärzte in Karlsruhe im September 1858 S. 203—205. Karlsruhe 1859.

2127 **Fries, E.**, Über die Fettresorption und die Entstehung der Becherzellen. Arch. f. pathol. Anat. u. Physiol. Bd. 40 S. 519—531. Tafel XIV. 1867.

6607 **Funke**, Beiträge zur Physiologie der Verdauung. I. Die Resorptionswege des Fettes. Zeitschr. f. wissensch. Zool. Bd. 6 Heft 3. 1855.

6587 **Funke**, Beiträge zur Physiologie der Verdauung. II. Durchgang des Fettes durch das Darmepithel. Siebold u. Köllikers Zeitschrift f. wissensch. Zool. Bd. 7 S. 315—327. 1 Tafel. 1856.

6647 **Funke**, Lehrbuch der Physiologie Leipzig Bd. 1 1855, Bd. 2 1857. (4 Aufl. von Wagners Lehrbuch der Physiologie.)

2183 **Gadow, H.**, Versuch einer vergleichenden Anatomie des Verdauungssystemes der Vögel. Jenaische Zeitschr. f. Naturwissensch. Bd. 13 N. F. 6 S. 92—171 8 Taf. u. S. 339—403, 1 Taf. 1879.

2188 **Gadow, H.**, On the taxonomic value of the intestinal convolutions in birds. Proceed. of the zool. society of London 1889 p. 303—316. 1 Tafel. 1 Abbildung im Text.

**Gadow, H.**, siehe auch Bronn 6617, unvoll.

7686 **Galeotti, Gino**, Über die Granulationen in den Zellen. 2 Taf. Internat. Monatsschr. f. Anat. Physiol. Bd. 12 S. 440—557. 1895.

287 **Garbini**, Note istiologiche sopra alcune parti dell' apparecchio digerente nella Cavia e nel Gatto. Memorie dell' accademia di Agricoltura Arti e Commercio di Verona. Vol. LXIII Serie III. Fasc. unico. Verona 1886.

156 **Garel, J.**, Recherches sur l'anatomie générale comparée et la signification morphologique des glandes de la muqueuse intestinale et gastrique des animaux vertébrés. Paris, Delahaye 1879, und Thèse de la faculté de médecine de Lyon 1e série tome 1 1877—78 no. 8. 84 p. 5 Taf. Lyon 1879.

7627 **Garrod, A. H.**, On the Anatomy of Chauna derbiana, and on the Systematic Position of the Screamers (Palamedeidae). Proceed. of the Zool. Soc. of London p. 189—200. 1876.

230 **Garrod, A. H.**, Notes on the Anatomy of Plotus anhinga. Proceed. of the Zool. Soc. of London 1876 p. 335—345 3 Taf.

2208 **Garrod, A. H.**, On some Points in the Visceral Anatomy of the Rhinoceros of the Sunderbunds (Rhinoceros sondaicus). Proceed. of the Zool. Soc. of London for the year 1877 p. 707—711. 3 Holzschn.

2214 **Garrod, A. H.**, Note on the Anatomy of the Binturong (Arctictis binturong) Proceed. of the Zool. Soc. of London for the year 1878 p. 142.

2211 **Garrod, A. H.**, Notes on the Anatomy of Tolypeutes tricinctus, with Remarks on other Armadillos. Proceed. of the Zool. Soc. of London for the year 1878 p. 222—230. 3 Fig.

7822 **Garten, Siegfried**, Die Intercellularbrücken der Epithelien und ihre Funktion. 2 Tafeln. Arch. f. Anat., physiol. Abt., Jahrg. 1895, Heft 5/6 S. 401 bis 432.

397 **Gegenbaur, C.**, Grundrifs der vergl. Anatomie. 2. Aufl. Leipzig 1878.

174 **Gegenbaur, C.**, Bemerkungen über den Vorderdarm niederer Wirbeltiere. Morpholog. Jahrb. 1878 Bd. 4 S. 314—319.

2256 **Gegenbaur, C.**, Über Caecalanhänge am Mitteldarm der Selachier. Morpholog. Jahrb. Bd. 18 S. 180—184. 1892.

347 **George, M.**, Monographie anatomique des mammifères du genre Daman. Annales des sciences naturelles. Zoologie. 47 ann. série VI tome 1 252 p. Mit 7 Taf. 1875.

325 **Gerlach, J.**, Handbuch der allg. u. spec. Gewebelehre. 1. Aufl. 1849.

99 **Gerlach, J.**, Handbuch der Gewebelehre. 2. Aufl. 1854, Wien 1860.

6615 **Gerlach, L.**, Über den Auerbachschen Plexus myentericus. Berichte über die Verhandl. d. k. sächs. Gesellsch. d. Wissensch. zu Leipzig, math.-phys. Klasse, Bd. 25 S. 1—10. Mit 1 Tafel. 1873.

6199 **Gerold, Eduard**, Untersuchungen über den Processus vermiformis des Menschen. Mit 1 Tafel. 8°. 33 S. Inaug.-Diss. München 1891.

7830 **Gerota, D.**, Die Lymphgefäfse des Rectums und des Anus. 1 Tafel. Arch. f. Anat. u. Entwicklg. Jahrg. 1895 S. 240—256.

8151 **Gerota, D.**, Über Lymphscheiden des Auerbachschen Plexus myentericus der Darmwand. Sitzungsber. d. kgl. preufs. Akad. d. Wissensch. zu Berlin N. 37/38 S. 887—888. 1896. Auch: Math. u. naturw. Ber. d. kgl. preufs. Akad. d. Wissensch. zu Berlin Heft 7 S. 377—378. 1896.

2301 **Gervais, P. H.**, Structure de l'intestin grêle chez le Rhinocéros. Journal de Zoologie IV. Bd. p. 465—474. Mit 1 Tafel. 1875.

2303 **Giacomini, G.**, Annotations sur l'anatomie du nègre. Système digestif. Archives ital. de biol. VI p. 264—304. 1884.

7992 **Giannelli** e **Giacomini, E.**, Ricerche istologiche sul tubo digerente dei Rettili (esofago, stomaco, intestino medio e terminale, fegato, pancreas). R. accad. d. fisiocrit. in Siena. 1896.

2324 **Gillette**, Description et structure de la tunique musculaire de l'oesophage chez l'homme et chez les animaux. Robin, Journal de l'anatomie et de la physiol. VIII p. 617—644. 1872.

237 **Glaettli, R.**, Einiges über die Labdrüsen des Magens. Inaug.-Diss. Zürich 1852.

221 **Glinsky**, Zur Kenntnis des Baues der Magenschleimhaut der Wirbeltiere. Centralbl. f. d. mediz. Wissensch. Nr. 13 S. 225—227. 1883.

7550 **Glinsky, A.**, Über die Tonsilla oesophagea. In Zeitschr. f. wissensch. Zool. 58. Bd. S. 529—530. 1 Figur. 1894.

186 **Goniaew**, Die Nerven des Nahrungsschlauches. Arch. f. mikrosk. Anat. Bd. 11 S. 479. 1875.

2358 **Goodsir, John.**, On the structure of the intestinal villi in Man and certain of the Mammalia, with some observations on digestion, and the absorption of Chyle. In: Edinb. new. Phil. Journ. Vol. 33 p. 165—174. 1842.

7402 **Graff, Karl**, Lehrbuch der Gewebe und Organe der Haussäugetiere. Jena 1880.

6583 **Grimm, J. D.**, Ein Beitrag zur Anatomie des Darmes. Inaug.-Diss. 47 S. 3 Tafeln. Dorpat 1866.

7160 **Grönberg**, Zur Anatomie der Pipa americana. II. Verdauungs-, Respirations- und Urogenitalorgane samt Nervensystem. Zool. Jahrb., Abt. f. Anat., Bd. 7 S. 629—646. 2 Tafeln. 1894.

406 **Gruby** et **Delafond**, Resultats des recherches faites sur l'anatomie et les fonctions des villosités intestinales, l'absorption, la préparation et la composition organique du chyle dans les animaux. Comptes rend. de l'acad. d. sciences t. 16 p. 1194—1200. Janv.—Juin 1843.

2426 **Gruenhagen, A.**, Über Fettresorption im Darme. Anat. Anz. S. 424—425 und S. 493—495. 1887.

2427 **Gruenhagen, A.**, Über Fettresorption und Darmepithel. Arch. f. mikrosk. Anat. Bd. 29 S. 139—146. 1 Tafel. 1887.

2429 **Gruenhagen, A.** und **Krohn**, Über Fettresorption im Darme. Pflügers Arch. f. d. gesamte Physiol. Bd. 44 S. 535—544. Bonn 1889.

6646 **Günther**, Lehrbuch der speziellen Physiologie. I. Abt.: Physiol. d. veg. F. Leipzig 1848.

7540 **Günther, A.**, Contribution to the Anatomy of Hatteria. In: Philos. Transact. of the Royal Society of London Vol. 157 for the year 1867 p. 595—629. London 1868.

2439 **Günther, A.**, Description of Ceratodus. Philos. Transact. of the Royal Society of London Vol. 161 for the year 1871 p. 511—571. London 1872.

8220 **Gulliver, G.**, Observations on the muscular fibres of the oesophagus and heart in some of the vertebrate animals. Annals of natur. hist. Vol. XI p. 391. 1843 (cit. nach Afsmann 8219, 1847).

2476 **Gulliver**, On the oesophagus of Sauropsida. Quarterly journal of. microsc. science Vol. XII p. 161—162. 1872.

349 **Gumilewsky**, Über Resorption im Dünndarm. Pflügers Archiv Bd. 39 S. 556—592. 1886.

2485 **Gundolin, N.**, Der Bau des Darmes bei Kindern. Diss. Moskau 1891. (Russisch.)

3478 **Gurlt, E. F.**, Handbuch der vergleichenden Anatomie der Haussäugetiere. 2. Bd. (Splanchnologie, Angiologie, Neurologie, Sinnesorgane). 3. Auflage. Berlin 1844.

8057 **Haase, Joannes Gottlieb**, De vasis cutis et intestinorum absorbentibus. Lipsiae 1768 (cit. nach Erdmann 1885, 1867).

7867 **Hall, Winf. S.**, Über das Verhalten des Eisens im tierischen Organismus. 1 Tafel. Arch. f. Anat., physiol. Abt., S. 49—84. Jahrg. 1896.

3535 **Haller, A. v.**, Elementa physiologiae corporis humani (Sanguis, ejus motus, Humorum separatio). Tom. II Lausanne 1760 und Tom. VII. 1765.

7689 **Hammarsten, Olof**, Lehrbuch der physiologischen Chemie. 3. umgearb. Aufl. X, 647 S. 1 Spektraltafel. Wiesbaden, J. F. Bergmann. 1895.

7802 **Hardy, W. B.** and **Wesbrook, F. F.**, The wandering cells of the alimentary canal. 1 Pl. Journal of Physiol. Vol. 18 No. 5/6 p. 490—524. 22 Fig. 1895.

184 **Hasse, C.**, Über den Ösophagus der Tauben und das Verhältnis der Sekretion des Kropfes zur Milchsekretion. Zeitschr. f. rat. Mediz. 3. R. Bd. 23 Heft 1 u. 2 S. 101. Tafel VII, VIII. 1865.

122 **Hasse, C.**, Beiträge zur Histologie des Vogelmagens. Zeitschr. f. rat. Mediz. Bd. 28 Heft 1 S. 1. Tafel I—III. 1866.

8248 **Haus, George A.**, Beiträge zur Anatomie und Histologie des Darmkanals bei Anarrhichas lupus. Internation. Monatsschr. f. Anat. u. Physiol. Bd. 14 Heft 2 u. 3 S. 1—11. Mit Tafel V. 1897.

2569 **Hebold, Otto**, Ein Beitrag zur Lehre von der Sekretion und Regeneration der Schleimzellen. Diss. Bonn. 32 S. 1879.

3536 **Hedwig**, Disquisitio ampullularum Lieberkühnii physico-microscopica. Lipsiae 1797.

6223 **Heidenhain, M.**, Über Kern und Protoplasma. Festschr. f. A. v. Kölliker, gewidmet v. anat. Institut zu Würzburg. 3 Tafeln. 1892.

2578 **Heidenhain, R.**, Die Absorptionswege des Fettes. (Vorläufige Mitteilung.) Allgem. mediz. Centralztg. Nr. 14 S. 105. Berlin 1858.

321 **Heidenhain, R.**, Die Absorptionswege des Fettes. Moleschotts Untersuchungen zur Naturlehre Bd. 4 S. 251—284. Mit Tafel. 1858.

2577 **Heidenhain, R.**, Symbolae ad anatomiam glandularum Peyeri. Vratislaviae 1859.

6642 **Heidenhain, R.**, Beitrag zur Anatomie der Peyerschen Drüsen. Reichert und Du Bois-Reymonds Arch. f. Anat. S. 460—480. Tafel 13. 1859. (Vergl. Heidenhain 2577, 1859).

2581 **Heidenhain, R.**, Beiträge zur Lehre von der Speichelabsonderung. Studien des physiol. Inst. zu Breslau 4. Heft S. 102. 1868.

2582 **Heidenhain, R.**, Bemerkungen über die Brunnerschen Drüsen. Arch. f. mikrosk. Anat. Bd. 8 S. 279 u. 280. 1872.

2587 **Heidenhain, R.**, Physiologie der Absonderungsvorgänge. Handb. d. Physiol. von L. Hermann Bd. 5 S. 1—420. 88 Fig. im Texte. 1880.

6684 **Heidenhain, R.**, Eine Abänderung der Färbung mit Hämatoxylin und chromsauren Salzen. Arch. f. mikrosk. Anat. Bd. 27 S. 383—384. 1886.

2588 **Heidenhain, R.**, Beiträge zur Histologie und Physiologie der Dünndarmschleimhaut. Supplement zum 43. Bd. d. Arch. f. d. gesamte Physiol. 103 S. 4 Tafeln. 1888.

2608 **Heitzmann, G.**, Zur Kenntnis der Dünndarmzotten. Aus dem 58. Bd. der Wiener Sitzungsber. II, math.-naturw. Kl., S. 253. 1 Tafel. 1868.

2606 **Heitzmann, G.**, Mikroskopische Morphologie des Tierkörpers im gesunden und kranken Zustande. 8°. 876 S. 380 Holzschn. Wien, Braumüller. 1883.

2612 **Heller, A.**, Über die Blutgefäfse des Dünndarmes. Berichte d. math.-physischen Kl. d. kgl. sächs. Ges. d. Wissensch. Bd. 24 S. 165—171. 1 Tafel. 1872.

7982 **Helvetius, M.**, Observations sur la membrane interne des intestins grêles. Hist. de l'acad. royale d. sciences an. 1721. à Paris 1723 (cit. nach Erdmann 1885, 1867).

7406 **Henle, J.**, Symbolae ad anatomiam villorum intestinalium imprimis eorum epithelii et vasorum lacteorum. 4°. Cum tab. lith. I. Commentatio academica Berolini 1837.

7400 **Henle, J.**, Über die Ausbreitung des Epitheliums im menschlichen Körper. Joh. Müllers Arch. f. Anat., Physiol. etc. Jahrg. 1838 S. 103—128.

6630 **Henle, J.**, Allgemeine Anatomie; Lehre von den Mischungs- und Formbestandteilen des menschlichen Körpers. 8°. 5 Tafeln. Leipzig 1841.

8210 **Henle, J.**, Bericht über die Leistungen in der allgemeinen und speziellen Anatomie. Canstatts Jahresber. v. J. 1849 (cit. nach Erdmann 1885, 1867).

2619 **Henle, J.**, Zur Anatomie der geschlossenen Drüsen (lentikulären) oder Follikel und der Lymphdrüsen. Zeitschr. f. rat. Med. 3. R. Bd. 8 Heft 3 S. 201—230. Tafel VIII—X. 1860.

2627 **Henle, J.**, Handbuch der Anatomie des Menschen. 2. Bd.: Eingeweidelehre. 2. Aufl. Braunschweig, Vieweg & S. 1873.

2648 **Henning, C.**, Über die vergleichende Messung der Darmlänge. Centralbl. f. d. med. Wissensch. Nr. 24 S. 433—435. 1881.

7984 **Hepburn, David**, Halichoerus Grypus, the Grey Seal, Observation on its external appearances and visceral anatomy (Contin.). Journ. of Anat. and Physiol. Vol. 30 N. S. V. 10 Pt. 3 p. 413—419. 1896 (Contin.) und Vol. 30 N. S. V. 10 Pt. 4 p. 488—501. 1896.

7721 **Herbst**, Das Lymphgefäfssystem und seine Verrichtung. Göttingen 1844.

7504 **Hering**, Notizen zur Anatomie der Boa constrictor. In: Jahreshefte d. Ver. f. vaterl. Naturkunde in Württemberg Jahrg. 16 S. 103—105. Stuttgart 1860.

8238 **Hérissant, F. D.**, Observation sur les intestins de l'autruche. Mém. de Paris 1754 p. 74 éd. in 8 p. 111.

2677 **Herrmann**, Sur la structure et le développement de la muqueuse anale. Robin et Pouchet, Journ. de l'anatomie et de la physiol. 16. Bd. p. 434—472. 2 Tafeln. 1880.

7405 **Hessling, Th. v.**, Grundzüge der allgemeinen und speziellen Gewebelehre des Menschen. Leipzig 1866.

8204 **Hildebrandt, Fr.**, Lehrbuch der Physiologie des Menschen. Braunschweig 1803 (cit. nach Erdmann 1885, 1867).

2729 **His, W.**, Beiträge zur Kenntnis der zum Lymphsystem gehörigen Drüsen. In Zeitschr. f. wiss. Zool. Bd. 10 S. 333—357. Mit 2 Tafeln. 1860. Ibid. Bd. 11 Heft 1 S. 65—68. 1861. Letzteres apart unter Titel: Untersuchungen über den Bau der Lymphdrüsen. 8°. Mit 2 Kupfertaf. Leipzig, W. Engelmann. 1861.

2734 **His, W.**, Untersuchungen über den Bau der Peyerschen Drüsen und der Darmschleimhaut. Zeitschr. f. wiss. Zool. Bd. 11 S. 416—443. Tafel XXXV bis XXXVII. 1862.

2732 **His, W.**, Über die Wurzeln der Lymphgefäfse in den Häuten des Körpers und über die Theorieen der Lymphbildung. Zeitschr. f. wissensch. Zool. Bd. 12 S. 223—254. Tafel XXIV. 1863.

2735 **His, W.**, Über das Epithel der Lymphgefäfswurzeln und über die v. Recklinghausenschen Saftkanälchen. Zeitschr. f. wissensch. Zool. Bd. 13 Heft 3 S. 455. Tafel XXX. 1863.

8250 **His, W.**, Die anatomische Nomenklatur. Nomina anatomica. Verzeichnis der von der Kommission der anatomischen Gesellschaft festgestellten Namen. Arch. f. Anat. u. Physiol., anat. Abt., Supplem.-Bd. 180 S. 30 Abb. im Text und 2 Tafeln. 1895.

8247 **Hoehl, Erwin**, Zur Histologie des adenoiden Gewebes. Arch. f. Anat. u. Physiol., anat. Abt., S. 133—152. Mit Tafel II u. III. 1897.

**Hoffmann, C. K.**, siehe Bronn 6617, unvoll.

600 **Hoffmann, E.**, Lehrbuch der Anatomie des Menschen. Bd. 1. 2. Aufl. 1877. Bd. 2. 2. Aufl. 1878.

2776 **Hoffmann, Fritz**, Die Follikel des Dünndarmes beim Menschen. Inaug.-Diss. 32 S. 1 Tafel. München 1878.

356 **Hofmeister, F.**, Zur Lehre vom Pepton. III. Über das Schicksal des Peptons im Blute. Hoppe-Seylers Zeitschr. f. physiol. Chemie Bd. 5. Strafsburg 1881.

355 **Hofmeister, F.**, Untersuchungen über Resorption und Assimilation der Nährstoffe. Erste Mitteilg. Arch. f. experim. Pathol. u. Pharmakol. Bd. 19. 1885.

311 **Hofmeister, F.**, Über Resorption und Assimilation der Nährstoffe. Zweite Mitteilg. Arch. f. experim. Pathol. u. Pharmakol. Bd. 20 S. 291—305. 1886.

2786 **Hofmeister, F.**, Über Resorption und Assimilation der Nährstoffe. Dritte Mitteilg. Arch. f. experim. Pathol. u. Pharmakol. Bd. 22 S. 306—324. 1 Taf. 1887.

7724 **Holländer**, Quaestiones de corpusculorum solidorum e tractu intestinali in vasa sanguifera transitu. Diss. inaug. Dorpat 1856. Im Auszug in Virchows Arch. f. pathol. Anat. Bd. 11 S. 100—107. Berlin 1857.

7531 **Home, E. A.**, Description of the Anatomy of Ornithorhynchus paradoxus. Philosophical Transactions of the Royal Society of London p. 67—84. Mit 3 Tafeln. 1802.

8265 **Home, E.**, Description of the Anatomy of the Echidna hystrix. Philosoph. Trans. of the Royal Soc. of London p. 348—364. Mit 3 Tafeln. 1802.

115 **Home, E.**, Observations on the Structure of the Stomachs of different animals, with a view to elucidate the process of converting animal and vegetable substances into chyle. In Philosoph. Transact. of the Royal Soc. of London p. 139—179. Mit 9 Tafeln. 1807.

236 **Home, E.**, On the different Structures and Situations of the Solvent Glands in the digestive Organs of Birds according to the nature of their Food and particular Modes of Life. Philosoph. Transact. of the Royal Soc. of London p. 394—404. Tafel 11—17. 1812.

266 **Home, E**, Lectures on comparative Anatomy. 2 Bde. 484 S. Text, 132 Taf. London 1814.

6800 **Hopkins, G. S.**, On the digestive Tract of some North American Ganoids. Abstract in Proceed. of the Americ. Association to the Adv. of Soc. for the forty-first Meeting held at Rochester Vol. 41 p. 197—198. Salem 1802.

6895 **Hopkins, G. S.**, The Lymphatics and Enteric Epithelium of Amia calva. The Wilder Quarter-Century Book (Coll. of orig. pap. ded. to Prof. Bart Green Wilder) p. 367—384. 2 Tafeln. 1893.

7718 **Hopkins, G. S.**, On the Enteron of American Ganoids. Journ. of Morphol. Vol. XI p. 411—440. 2 Tafeln. 1895.

1718 **Hoppe-Seyler**, Physiologische Chemie. Berlin 1881. Handbuch der physiologischen und pathologisch-chemischen Analyse für Ärzte und Studierende. Bearbeitet von Hoppe-Seyler und Thierfelder. 6. Aufl. Berlin 1893.

7404 **Howes, G. B.**, An Atlas of practical elementary Biology. With a preface by Huxley. London, Macmilian. 1885.

2818 **Howes, G. B.**, On the Intestinal Canal of the Ichthyopsida, with especial reference to its Arterial Supply and the Appendix Digitiformis. The Journal of the Linnean Society, Zoology. Vol. XXIII S. 381—410. 2 Tafeln. 1891.

7625 **Hoyer, H.**, Über den Nachweis des Mucins in Geweben mittelst der Färbemethode. Arch. f. mikrosk. Anat. 36. Bd. S. 310—374. Bonn 1890.

2850 **Humilewski**, Einiges über die sekretorische Thätigkeit des Dünndarmepithels. Wissensch. Notizen a. d. Veterinärinstitute in Kasan Bd. 4 Heft 3 S. 157—164. (Russisch.) 1887 (berücksichtigt nach dem Ref. von Mayzel in Schwalbes Jahresbericht).

7546 **Hunter, J.**, Observations on Structure and Oeconomy of Whales. Philosoph. Transact. of the Royal Soc. of London. Vol. 77 p. 371—450. 8 Tafeln. 1787.

8236 **Hunter, J.**, On a secretion in the crop of breading pigeons, four the nourrishment of their young. Observations on certain parts of anim. Oecon. p. 191. Tab. 1, 2. London 1786. — Über eine Absonderung im Kropfe brütender Tauben zur Ernährung ihrer Jungen. Über die tierische Ökonomie. Übersetzt von Scheller. Braunschweig 1802 (cit. nach Afsmann 8219, 1847).

2861 **Hyrtl, Jos.**, Lepidosiren paradoxa. Monographie (mit 5 Kupfertaf.). gr. 4°. Prag, Ehrlich. 1845.

3195 **Jäger, A.**, Beobachtungen über die Anatomie des Nilkrokodils. Inaug.-Diss. Tübingen 1837.

6874 **Iljinsky, S. A.**, Zur Frage nach der Anordnung des subperitonealen Bindegewebes beim Menschen. Doktor-Dissertation d. k. militär-mediz. Akad. zu St. Petersburg. Nr. 74. 52 S. 8°. (Russisch.) St. Petersburg 1893.

8232 **Joly, N.**, et **Lavocat, A.**, Recherches historiques, zoologiques, anatomiques et paléontologiques sur la Girafe (Camelopardalis Giraffa). Mém. du Mus. d'hist. nat. de Strasbourg vol. III p. 3. 1842 (cit. nach Afsmann 8219, 1847).

2925 **Just, A.**, Zur Histologie und Physiologie des Flimmerepithels. Breslauer ärztl. Zeitschr. Nr. 18 S. 205—206. 1885.

2926 **Just, A.**, Zur Histologie und Physiologie des Flimmerepithels. Biologisches Centralbl. VI Nr. 4 S. 123—126. 1886.

2933 **Kahlbaum, C.**, De avium tractus alimentarii anatomia et histologia nonnulla. Inaug.-Diss. Gedani 1854.

7746 **Kallius, E.**, Allgemeine Anatomie. Ergebn. d. Anat. u. Entwicklungsgesch. Bd. 4 S. 1—18. 1894. Wiesbaden 1895.

6236 **Kazzander, Jul.**, Über die Falten der Dünndarmschleimhaut des Menschen. Anat. Anz. Jahrg. VII Nr. 23/24 S. 768—771. 1892.

2982 **Kjellberg, A.**, Studier i läran om Lymphkärlens ursprung. 32 S. 1 Tafel. Upsala 1862.

7470 **Kingsbury, Benjamin F.**, The histological Structure of the Enteron of Necturus maculatus. 8 Pl. Pr. Americ. microscop. Soc. Vol. 16 Pt. 1. p. 19 bis 64. 1894.

6240 **Klaatsch, Herm.**, Über die Beteiligung von Drüsenbildungen am Aufbau der Peyerschen Plaques. Morphol. Jahrb. Bd. 19 S. 548—553. 1 Abb. 1892.

6504 **Klecki, Carl**, Experimentelle Untersuchungen über die Zellbrücken in der Darmmuskulatur der Raubtiere. Inaug.-Diss. 69 S. 1 Tafel. Dorpat 1891.

3004 **Klein**, Beiträge zur Anatomie der ungeschwänzten Batrachier. In: Jahreshefte d. Ver. f. vaterl. Naturk. in Württemberg 6. Jahrg. S. 1—84. 1850.

6616 **Klein, E.**, Contributions to the Anatomy of Auerbachs Plexus in the Intestine of the Frog and Toad. Quarterly Journ. of microsc. Sience new Series Vol. 13 p. 377—380. 1873.

3016 **Klein, E.**, Observations on the structure of cells and nuclei. I. Quarterly Journ. of microsc. Science. New Ser. Vol 18 p. 315—339. 1 Tafel. 1878.

3019 **Klein, E.**, Observations on the structure of cells and nuclei. Quarterly Journ. of microsc. Science. New Ser. Vol. 19 p. 125—175. 1 Taf. London 1879.

3021 **Klein, E.**, Histological Notes I: Ciliated Epithelium of the Oesophagus. Quarterly Journ. of the microsc. Science. Vol. 20 p. 476. 1880.

346 **Klein, E.**, Der neue Nervenendapparat von Thannhoffers. Centralbl. f. mediz. Wissensch. Nr. 16 S. 82. 1883.

6681 **Klein, E.**, Grundzüge der Histologie. 2. Aufl. 1890.

7283 **Klein, E.**, Grundzüge der Histologie. Deutsch von A. Kollmann. 3. Aufl. XVI, 410 S. 194 Abb. Leipzig, E. Haberland. 1895.

312 **Klein, E.**, und **Noble-Smith**, Atlas of histology. London, Smith, Edler & Co. 1880.

3038 **Klein, E.**, und **Verson, E.**, Der Darmkanal. Strickers Handbuch der Lehre von den Geweben des Menschen und der Tiere. Klein: Mundhöhle, Pharynx, Ösophagus, Magen. Verson: Dünndarm. 1871.

3041 **Klose, Gregor**, Beitrag zur Kenntnis der tubulösen Darmdrüsen. Inaug.-Diss. 30 S. Breslau 1880.

6327 **Klug, Ferd.**, Die Darmschleimhaut der Gänse während der Verdauung. Aus d. physiol. Inst. zu Budapest. Ungar. Arch. f. Mediz. Bd. 1 S. 114—117. 1892.

3044 **Knauff**, Das Pigment der Respirationsorgane. Arch. f. pathol. Anat. u. Phys. Bd. 39 S. 442. Tafel X, XI. 1867.

314 **Kölliker, A.**, Mikroskopische Anatomie. II. Bd.: Spezielle Gewebelehre. Leipzig. 1. Hälfte 1850, 2. Hälfte 1854.

8212 **Kölliker, A.**, Histologische Studien. Verhandl. d. phys.-med. Würzburger Gesellsch. IV S. 52—63. 1854 (cit. nach Erdmann 1885, 1867).

6606 **Kölliker, A.**, Nachweis eines besonderen Baues der Cylinderzellen des Dünndarms, der zur Fettresorption in Bezug zu stehen scheint. Verhandl. d. phys.-med. Gesellsch. in Würzburg 6. Bd. S. 253—273. Mit Tafel IV. (Mitgeteilt in der Sitzung vom 7. Juli 1855.) Würzburg 1856.

6605 **Kölliker, A.**, Einige Bemerkungen über die Resorption des Fettes im Darme, über das Vorkommen einer physiologischen Fettleber bei jungen Säugetieren und über die Funktion der Milz. In: Verhandl. d. phys.-med. Ges. zu Würzburg Bd. 7 S. 174—193. 1857.

544 **Kölliker, A.**, Handbuch der Gewebelehre des Menschen. 4. Aufl. 1863.

329 **Kölliker, A.**, Handbuch der Gewebelehre des Menschen. 5. Aufl. Leipzig 1867.

466 **Kölliker, A.**, Entwicklungsgeschichte des Menschen und der höheren Tiere. Leipzig 1879.

8239 **Kohlbrugge, J. H. F.**, Bijdragen tot de Natuurlijke Geschiedenis van Menschen en Dieren. Natuurkundig Tijdschrift Dl. LV afl. 1. I. Onderzoekingen en overwegingen betreffende de Innervatie van den Darm en den anatomischen bouw van den Voordam. 24 S. Batavia 1895.

6613 **Kollmann, J.**, Über den Verlauf der Lungenmagennerven in der Bauchhöhle. Zeitschr. f. wiss. Zool., hrsg. v. Siebold u. Kölliker, Bd. 10 S. 413. 1860.

3159 **Kossowski, C.**, Beiträge zur Histologie des oberen Abschnittes des Verdauungstraktus. Denkschr. d. Warschauer ärztl. Gesellsch. Jahrg. 1880 (polnisch) und als Inaug.-Diss. (russisch). 43 S. Warschau 1880.

6259 **Kraft, H.**, Zur Physiologie des Flimmerepithels bei Wirbeltieren. Inaug.-Diss. Straßburg 1891.

235 **Krause, C.**, Vermischte Beobachtungen und Bemerkungen. Müllers Archiv S. 1—36. Tafel I u. II. 1837.

6670 **Krause, W.**, Mikroskopische Untersuchungen an der Leiche eines Enthaupteten. Zeitschr. f. rationelle Med. N. F. Bd. 6 S. 105—108. 1855.

460 **Krause, W.**, Anatomische Untersuchungen. 2 Tafeln. (Inhalt: 1. Terminalkörperchen; 2. Nervenendigungen beim Frosch; 3. peripherische Ganglienzellen; 4. Steißdrüse; 5. Schweißdrüsen; 6. Lymphfollikel.) Hannover 1861.

3182 **Krause, W.**, Über die Lymphgefäßanfänge in den Darmzotten. Zeitschr. f. wissensch. Zool. Bd. 14 Heft 1 S. 71. 1864.

3197 **Krause, W.**, Allgemeine und mikroskopische Anatomie. (Erster Band von: Handbuch der menschlichen Anatomie.) Hannover 1876.

6515 **Krause, W.**, Die Anatomie des Kaninchens. 1868. 2. Aufl. Leipzig 1884.

3212 **Krehl, L.**, Ein Beitrag zur Fettresorption. Arch. f. Anat. u. Physiol., anat. Abt., S. 97—112. 1 Tafel. 1890.

3217 **Krolow, O.**, Die Brunnerschen Drüsen. Inaug.-Diss. Berlin 1872.

8255 **Kronecker, Hugo**, und **Lüscher, F.**, Innervazione dell' esofago. Atti Accad. Lincei Anno 293. Rend. Cl. Sc. fis., mat., nat., Vol. 5 Fasc. 9 Sem. 2 p. 360—362. 1896.

8260 **Kronecker, Hugo**, und **Lüscher, F.**, Innervation de l'oesophage. Arch. ital. de Biol. Tome 26 Fasc. 2 p. 308—310. (Traduction-Atti Accad. Lincei). 1896.

3225 **Krukenberg, C. Fr. W.**, Versuche zur vergleichenden Physiologie der Verdauung, mit besonderer Berücksichtigung der Verhältnisse bei den Fischen. Untersuch. d. physiol. Inst. d. Universität Heidelberg Bd. 1 S. 327—340. Mit Tafel II. 1877—78.

6679 **Krukenberg, C. Fr. W.**, Zur Verdauung bei den Fischen. Untersuch. aus d. physiol. Inst. zu Heidelberg, hrsg. von W. Kühne, 2. Bd. S. 385—401. 1882.

3228 **Kruse, W.**, Über Stäbchensäume an Epithelzellen. Inaug.-Diss., Berlin. 29 S. 1888.

3232 **Kuczynski, A.**, Beitrag zur Histologie der Brunnerschen Drüsen. Pam. Towarz. Lek. Bd. 86 S. 323—354. Warzaw 1889.

3233 **Kuczynski, A.**, Beitrag zur Histologie der Brunnerschen Drüsen. Internat. Monatsschr. f. Anat. u. Physiol. Bd. 7 S. 419—446. Mit Tafel XXII. 1890.

7664 **Küchenmeister, Hellmuth**, Beiträge zur Entwicklungsgeschichte der Darmlymphknötchen. Inaug.-Diss. 24 S. Rostock 1895.

6493 **Küss**, Notice sur l'épithélium de l'intestin. Mémoires de la Société de médecine de Strasbourg séance du 5 février 1846.

3254 **Kultschitzky, N.**, Zur Frage nach dem Bau der Dünndarmschleimhaut und dem Mechanismus der Resorption. 19 S. Charkow 1882. (Russisch.)

3263 **Kultschitzky, N.**, Über die Art der Verbindung der glatten Muskelfasern miteinander. Biol. Centralbl. VII, 18, S. 572—574. 1887.

3261 **Kultschitzky, N.**, Beiträge zur Kenntnis des Darmkanals der Fische. Denkschriften der neurussischen Gesellsch. d. Naturf. Bd. 12 Heft 2. Odessa 1887. (Russisch.)

3260 **Kultschitzky, N.**, Beitrag zur Frage über die Verbreitung der glatten Muskulatur in der Dünndarmschleimhaut. Arch. f. mikrosk. Anat. Bd. 31 S. 15—22. 1 Tafel. 1888.

3269 **Kunze** und **Mühlbach**, Zur vergleichenden mikroskopischen Anatomie der Organe der Maulhöhle, des Schlundkopfes und des Schlundes der Haussäugetiere. Bearbeitet von Kunze. Deutsche Zeitschr. f. Tiermedizin XI S. 1—44. 2 Tafeln. 1885.

6261 **Kupffer, C. v.**, Über die Entwicklung von Milz und Pankreas. Vortrag, gehalten am 17. Mai 1892 in der Gesellschaft für Morphologie und Physiologie zu München. Münchener mediz. Wochenschr. Jahrg. 39 Nr. 28 S. 487—491. Mit Abbildungen. 1892. (Siehe auch: Münchener mediz. Abhandlgn. 7. Reihe 4. Heft [36. Heft S. 1—17]. Mit 7 Abb. München, Lehmann. 1892.)

6514 **Kyrklund, K.**, Studien über Fettresorption im Dünndarm. 67 S. Helsingfors 1886.

6650 **Lacauchie**, Mémoire sur la structure et le mode d'action des villosités intestinales. Compt. rend. de l'acad. d. sc. t. XVI p. 1125—1127. Séance du 22. Mai 1843.

6262 **Lafforgue, Evariste**, Recherches anatomiques sur l'appendice vermiculaire du caecum. (Travail du laboratoire d'anatomie de Testut de la faculté de médecine de Lyon.) Internat. Monatsschr. f. Anat. u. Physiol. Bd. 10 Heft 5 S. 141—167. 1893.

3298 **Laguesse, E.**, Sur la présence de vaisseaux dans l'épithélium intestinal (chez le protoptère). Comptes rendus hebd. de la société de biol. p. 292—293. Paris 1890.

3302 **Laguesse, E.**, Développement du tissu réticulé dans la rate. Compt. rend. hebd. de la société de biol. série IX tome III no. 2 p. 25—26. 1891.

3306 **Laimer, E.**, Beitrag zur Anatomie des Mastdarmes. Wiener mediz. Jahrbücher S. 75—97. Jahrg. 1883.

3305 **Laimer, E.**, Beitrag zur Anatomie des Ösophagus. Wiener mediz. Jahrb. Jahrg. 1883 S. 333—388. 2 Tafeln.

5113 **Laimer, E.**, Einiges zur Anatomie des Mastdarmes. Wiener mediz. Jahrb. 1. Heft S. 49—59. 1884.

6683 **Lambl**, Über die Epithelialzellen der Darmschleimhaut als Schutzorgane und den Mechanismus der Resorption. Wiener mediz. Wochenschr. 9. Jahrg. S. 389—392 und 405—409. Wien 1859.

3310 **Lambl. D. F.**, Über das Epithel der Darmschleimhaut und seine Bedeutung für den Resorptionsprozefs. Protokolle d. Sektionssitz. d. V. Versamml. russ. Naturf. u. Ärzte in Warschau 1876. (Russisch.)

3309 **Lambl, W.**, Mikrosk. Untersuchungen der Darmexkrete. Prager Vierteljahresschrift Bd. 1 S. 1. Tafel II. Fig. 4, Tafel III, Fig. 8. 1859. Vierteljahresschrift für die prakt. Heilkunde 16. Jahrg. S. 1. 1859.

3314 **Landois, H.**, Über ein anatomisches Unterscheidungsmerkmal zwischen Haushund und Wolf. Morphol. Jahrb. Bd. 9 S. 163—165. 1884.

560 **Landois, L.**, Lehrbuch der Physiologie des Menschen. 5. Aufl. 1887. 8. Aufl. Wien und Leipzig 1893. 9. Aufl. 1896.

8218 **Langer, C. v.**, Über das Lymphgefäfssystem des Frosches. Sitzungsber. d. K. K. Akad. d. Wissensch., math.-naturw. Kl., 53. Bd. I. Abt. S. 395—423. 2 Tafeln. 1866.

3327 **Langer, C. v.**, Über das Lymphgefäfssystem des Frosches. II. Haut. III. Die Mundhöhle. IV. Der Geschlechtsapparat. Sitzungsber. d. K. K. Akad. d. Wissensch., math.-nat. Kl., 55. Bd. I. Abt. S. 593—636. 3 Tafeln. 1867.

3329 **Langer, C. v.**, Über Lymphgefäfse des Darmes einiger Süfswasserfische. Aus d. 62. Bd. I. Abt. d. Wiener Sitzungsber., math.-nat. Kl., S. 161—170. 1870.

3334 **Langer, C. v.**, Über das Verhalten der Darmschleimhaut an der Iliocäcalklappe, nebst Bemerkungen über ihre Entwicklung. Denkschriften d. math.-nat. Kl. d. Wiener Akad. d. Wissensch. Bd. 54. 10 S. 2 Tafeln. Wien 1888.

3338 **Langerhans, P.**, Über mehrschichtige Epithelien. Virchows Arch. Bd. 58 S. 83—92. 1 Tafel. 1873.

3336 **Langerhans, P.**, Untersuchungen über Petromyzon Planeri. Freiburg i. B. Troemer 1873.

3342 **Langerhans, P.**, Zur Anatomie des Amphioxus lanceolatus. Arch. f. mikrosk. Anat. Bd. 12 S. 291—348. Tafel XII—XV. 1876.

87 **Langley, J. N.**, On the Changes in Pepsin-Forming Glands during Secretion. Journal of Physiol. Vol. II p. 281—301. 1 Tafel. 1879.

81 **Langley, J. N.**, On the Histology and Physiology of the Pepsin-forming Glands. Communicated by M. Forster. Proceedings of the Royal society of London Vol. 32 p. 20—23. 1881.

116 **Langley, J. N.**, On the Histology and Physiology of Pepsin-forming Glands. Philosophical Transactions of the Royal Soc. Vol. 172 Part III p. 663—711. 2 Tafeln. 1881.

3359 **Langley, J. N.**, On the structure of secretory cells and on the changes which take place in them during secretion. Reprinted from the Proceedings of the Cambridge Philosophical Soc. Vol. V. Read Nov. 12. 1883. Internat. Monatsschrift f. Anat. u. Histol. I. S. 69—76. Berlin 1884.

82 **Langley, J. N.**, and **H. Sewall**, On the Changes in Pepsin-forming Glands during Secretion. Proceed. of the Royal Soc. of London 29. Bd. p. 383—388. 1879.

3365 **Lannkowski, W. N.**, Die Schleim-(Becher-)Zelle, ihr Bau, ihre Lebensthätigkeit, ihre Abstammung und ihr Absterben. Diss. 1 Tafel. St. Petersburg 1891. (Russisch.)

8225 **Lauth, E. A.**, Sur les artères des villosités intestinales. Mém. hist. nat. de Strasbourg vol. I. p. 14. 1813 (cit. nach Afsmann 8219, 1847).

7993 **Legge, F.**, Sulla distribuzione topografica delle fibre elastiche nell' apparecchio digerente. 22 S. 8°. Con fig. Roma 1896. (Berücksichtigt nach einem mir vom Autor gütigst zur Verfügung gestellten Selbstreferate.)

6502 **Lehmann, Karl B.**, Notiz über die Resorption einiger Salze aus dem Darme. Pflügers Arch. f. d. ges. Physiol. Bd. 33 S. 188—194. 1884.

3447 **Letzerich, L.**, Vorläufige Mitteilung über die Resorption der verdauten Nährstoffe im Dünndarm. Flieg. Bl. 1865 (wieder abgedruckt in: Letzerich 308, 1866).

308 **Letzerich, L.**, Über die Resorption der verdauten Nährstoffe (Eiweifskörper und Fette) im Dünndarm. Archiv f. pathol. Anat. u. Physiol. Bd. 37 Heft 2 S. 232. Tafel VI. 1866.

3449 **Letzerich, L.**, cand. med., Über die Resorption verdauter Nährstoffe (Eiweifskörper und Fette) im Dünndarm. Zweite Abhandlung. Arch. f. pathol. Anat. u. Physiol. Bd. 39 Heft 3 S. 435—441. Tafel IX, Fig. 1—5. 1867.

3436 **Levschin, L.**, Über das Lymph- und Blutgefäfssystem des Darmkanals von Salamandra maculata. Sitzungsber. d. math.-nat. Kl. d. k. Akad. d. Wiss. zu Wien 61. Bd. I. Abt. S. 67—79. 1 Tafel. 1870.

8266 **Leydig, F.**, Zur Anatomie und Histologie der Chimaera monstrosa. Mit 1 Tafel. Arch. f. Anatomie, Physiologie etc. S. 240—271. 1851.

3455 **Leydig, F.**, Beiträge zur mikrosk. Anatomie und Entwicklungsgeschichte der Rochen und Haie. 4 Tafeln. 127 S. Leipzig 1852.

589 **Leydig, F.**, Einige histologische Beobachtungen über den Schlammpeitzger (Cobitis fossilis) in: Joh. Müllers Archiv für Anat. u. Physiol. S. 3—8. Jahrg. 1853.

3456 **Leydig, F.**, Anat.-histol. Untersuchungen über Fische und Reptilien. Mit 4 Kupfertaf. 4°. VI 120 S. Berlin 1853.

588 **Leydig, F.**, Histologische Bemerkungen über Polypterus bichir. Zeitschr. f. wissensch. Zool. Bd. 5 S. 40—74. Mit 2 Taf. 1854.

183 **Leydig, F.**, Kleinere Mitteilungen zur tierischen Gewebelehre. Müllers Archiv f. Anatomie S. 296—348. Mit Tafel XII u. XIII. Jahrg. 1854.

563 **Leydig, F.**, Lehrbuch der Histologie des Menschen und der Tiere. 551 S. Frankfurt a. M. 1857.

3474 **Leydig, F.**, Über Organe eines sechsten Sinnes. Nova Acta. Acad. Leop. Carol. T XXXIV 5 Tafeln 24 S. 1868.

3475 **Leydig, F.**, Die in Deutschland lebenden Arten der Saurier. 262 S. 12 Taf. Tübingen, Laupp. 1872.

3494 **Leydig, F.**, Zelle und Gewebe. 219 S. 6 Tafeln. Bonn, Straufs. 1885.

6532 **Lieberkühn, J. N.**, Dissertatio anatomico-physiologica de fabrica et actione villorum intestinorum tenuium. Lugduni Batavorum. 1745.

3194 **Lieberkühn, N.**, Über Einwirkung von Alizarin auf die Gewebe des lebenden Körpers. Sitzungsberichte der Gesellschaft zur Beförderung der gesamten Naturwissenschaften zu Marburg S. 33—45, 77—79, 104. 1874.

8264 **Lipski, A.**, Über die Ablagerung und Ausscheidung des Eisens aus dem tierischen Organismus. Inaug.-Diss. Dorpat (Jurjew) 70 S. 1893.

8180 **Lipski, S.**, Mikroskopische Untersuchungen über die physiologische und pathologische Eisenablagerung im menschlichen und tierischen Organismus. Inaug.-Diss. Jurjew (Dorpat). 102 S. 1896.

3523 **Lipsky, A.**, Beiträge zur Kenntnis des feineren Baues des Darmkanals. Mit 2 Tafeln. Sitzungsberichte der math.-nat. Kl. der k. Akad. d. Wissensch. zu Wien Bd. 55 1. Abt. S. 183—192. 1867.

3544 **List, J. H.**, Über Becherzellen und Leydigsche Zellen (Schleimzellen). Arch. f. mikrosk. Anat. Bd. 26 S. 543—552. 1 Tafel. 1886.

3546 **List, J. H.**, Über Becherzellen. Arch. f. mikrosk. Anat. Bd. 27 S. 481—588. 6 Tafeln. 1886.

3548 **List, J. H.**, Über den feineren Bau schleimsecernierender Drüsenzellen nebst Bemerkungen über den Sekretionsprozefs. Anat. Anzeiger 4. Jahrg. No. 3 S. 84—89. 1889.

3562 **Lönnberg, Einor** und **Jägerskiöld, L.**, Über das Vorkommen eines Darmdivertikels bei Vögeln. Verhandl. d. biolog. Vereins zu Stockholm Bd. 3 S. 31—36. 1890/91.

11 **Lorent, H.**, Über den Mitteldarm von Cobitis fossilis. Arch. f. mikrosk. Anat. Bd. 15 S. 429—442. 1 Tafel. 1878.

2139 **Lund, P. W.**, De Genere Euphones. Dissertatio. Havniae 1829.

3660 **Macallum, A. B.**, Alimentary canal, liver, pancreas and air-bladder of Amiurus Catus. Proceedings of the Canadian institute Toronto New-Series Vol. II p. 387—417. 1. Tafel. 1884.

3662 **Macallum, A. B.**, The alimentary canal and pancreas of Acipenser, Amia and Lepidosteus. Journ. of anat. and physiol. Vol. 20 p. 604—636 1 Taf. 1886.

3666 **Macartney, Jam.**, An account of an appendix to the small intestines of Birds. Mit 1 Taf. in Philos. Transact. 1811. p. 257—260. (Abstr. in: Abstracts of the Papers etc. Vol. 1 p. 404. 1832.

3672 **Machate, Joseph,** Untersuchungen über den feineren Bau des Darmkanals von Emys europaea. Zeitschr. f. wissensch. Zool. Bd. 32 S. 443—459. 1 Tafel 1879. Auch als Inaug.-Diss. Würzburg 1878.

3680 **Magendie, Fr.,** Mémoire sur les organes de l'absorption chez les Mammifères in: Magendie Journ. d. Physiol. Tom. 1 p. 18—32. 1821.

6731 **Majewski, Adam,** Über die Veränderungen der Becherzellen im Darmkanal während der Sekretion. (Aus d. histol. Laborat. d. Warsch. Univers.) 1 Taf. Internat. Monatsschr. f. Anat. u. Physiol. Bd. 11 S. 177—193. 1894.

3716 **Mall, F.,** Reticulated and yellow elastic tissues. Anat. Anzeiger 3. Jahrg. No. 14 S. 397—401. 1888.

3718 **Mall, P.,** Die Blut- und Lymphwege im Dünndarm des Hundes. Abhandl. d. math.-phys. Kl. d. k. sächs. Gesellsch. d. Wissensch. Bd. 14 Nr. 3 S. 153 bis 189. 6 Tafeln. 1888.

3717 **Mall, F.,** Das retikulierte Gewebe und seine Beziehungen zu den Bindegewebsfibrillen. Mit 11 Tafeln. Abhandl. d. math.-phys. Kl. d. k. sächs. Gesellsch. d. Wissensch. Bd. 17 S. 299—338. Leipzig 1891.

8267 **Mall, F.,** Reticulated tissue, and its relation to the Connective tissue fibrils. From the Johns Hopkins Hospital Reports Vol. I. Baltimore 1896.

3213 **Maly, R.,** Chemie der Verdauungssäfte und der Verdauung. In Hermanns Handbuch der Physiologie 5. Bd. 2. Teil. Leipzig 1881.

8222 **Mandl,** Sur la structure des deux épithéliums des membranes muqueuses du canal intestinal. Compt. rend. de l'acad. des sc. Vol. XVIII p. 889. 1844. (Cit. nach Afsmann 8219, 1847.)

3724 **Mandl, Louis,** Anatomie microscopique. T. I Histologie, fol. Paris 1838—47. T. II Histogenèse. Paris, J. B. Baillière. 1848—1857.

3733 **Manz,** Die Nerven und Ganglien des Säugetierdarmes. Habilit. Schrift. 31 Seiten. Freiburg i. Br. 1859.

7649 **Marchesini, Rinaldo** und **Ferrari, Francesco,** Untersuchungen über die glatte und die gestreifte Muskulatur. 2 Taf. u. 20 Abb. im Text. Anat. Anzeiger Bd. 11 Nr. 5 S. 138—152. 1895.

3748 **Marfels, F.,** Recherches sur la voie par laquelle de petits corpuscules solides passent de l'intestin dans l'intérieur des vaisseaux chylifères et sanguins. Annales des sciences nat. 4 série. Zoologie T. V p. 134—164. Paris 1856.

7737 **Margó, Theodor,** Studien über Ceratodus. Ein Beitrag zur Morphologie und Physiologie der Dipneusten. Mathem. u. naturwiss. Berichte aus Ungarn Bd. 12 S. 195—207. 1895.

6291 **Martin, P.,** Wanderzellen im Epithel der Darmwand von Embryonen. Schweizer A. S. 33. 1888.

3068 **Masloff, A.,** Zur Dünndarmverdauung. S. 290—306. Unters. a. d. physiol. Instit. zu Heidelberg 2. Bd. 1882.

441 **Mayer,** Beiträge zur Anatomie des Delphins. Tiedemanns Untersuchungen über die Natur 5 Bd. (4. Band) S. 111—133. 1832.

417 **Mayer, Paul,** Über Eigentümlichkeiten in den Kreislaufsorganen der Selachier. Mitteilungen aus der zoologischen Station zu Neapel 8 Bd. S. 307—373. Mit Tafel 16—18. 1888.

3801 **Mayer, S.,** Histologisches Taschenbuch. Zum Gebrauche im histologischen Praktikum für Anfänger. Zeichnungen von J. Reisek, Prag, Dominicus. 1887.

6294 **Mayer, S.,** Die Membrana perioesophagealis. Anat. Anzeiger, Jahrg. 7, No. 7 u. 8 S. 217—221. 1892.

6566 **Meckel, A.,** Über die Villosa des Menschen und einiger Tiere. Meckels deutsch. Archiv f. Physiol. 5. Bd. 2. Heft S. 163—182. 1819.

3827 **Meckel, J. F.,** Über den Darmkanal der Reptilien, in: Meckels deutsch. Archiv f. Physiol. Bd. 3 S. 199—232. 1817. Nachtrag Bd. 5 S. 343—347. 1819.

6536 **Meckel, J. F.,** Anatomie des zweizehigen Ameisenfressers. Deutsch. Archiv f. Physiol., herausg. von J. F. Meckel, 5 Bd. 1. Heft S. 1—67. 1819.

6555 **Meckel, J. F.,** Beiträge zur Geschichte des Darmkanals der Amphibien. Nachtr. z. Bd. 3 Heft 1 S. 82 u. Heft 2 S. 199 No. 10. 1817. Deutsch. Archiv f. Physiol. 5 Bd. 3. Heft S. 343—347. 1819.

7497 **Meckel, J. F.,** Ornithorhynchi paradoxi descriptio anatomica. Leipzig 1826.

455 **Meckel**, System der vergleichenden Anatomie 4. Teil. Halle 1829.

395 **Meissner, G.**, Über die Nerven der Darmwand. Zeitschr. f. rat. Med., Neue Folge, 8. Bd. S. 364—366. 1857.

3836 **Melnikow, N.**, Über die Verbreitungsweise der Gefäfse in den Häuten des Darmkanals von Lota vulgaris Cuv. Müllers Archiv f. Anat. u. Physiol. S. 587—591. 1866.

3838 **Melnikow, N.**, Die Lymphwege des Dünndarms bei der Quappe. Arch. f. Anat. S. 512—516 Taf. XIV. 1867.

352 **Mering**, Über die Abzugswege des Zuckers aus der Darmhöhle. Archiv von Du Bois-Reymond 1877 S. 377. (Cit. nach Heidenhain 2588, 1888.)

3870 **Metzner, R.**, Über die Beziehungen der Granula zum Fettansatz. Arch. f. Anat. u. Physiol., anat. Abt. S. 82—96. 2 Tafeln. 1890.

3893 **Miall, L. C.** and **Greenwood, F.**, The Anatomy of the Indian Elefant. The Journ. of Anat. and Physiol. Vol. 13 p. 17—50. 4 Tafeln. 2 Holzschn. Alimentary Canal and its Appandages p. 17—29. 1878.

3898 **Middeldorpf, A. Th.**, Disquisitio de glandulis Brunnianis. Vratislaviae 1846.

396 **Milne-Edwards, H.**, Leçons sur la physiologie et l'anatomie comparée, de l'homme et des animaux. Bd. 6. Paris 1860.

7978 **Mitchel, P. Chalmers**, On the intestinal Tract of Birds. Proc. of the Zool. Soc. of London p. 136—159. 25 Fig. 1896.

6680 **Moleschott, J.**, Erneuter Beweis für das Eindringen von festen Körperchen in die kegelförmigen Zellen der Darmschleimhaut. Moleschotts Untersuchungen zur Naturlehre Bd. 2 S. 119—136. 1857.

3937 **Moleschott, J.**, Bequemes mikrochemisches Verfahren zur Untersuchung der glatten Muskeln. Wiener med. Wochenschr. Nr. 49. 1859.

3938 **Moleschott, J.**, Ein Beitrag zur Kenntnis der glatten Muskeln. Untersuchungen zur Naturlehre Bd. 6 Heft 4. S. 380. 1860.

6620 **Moleschott** und **Marfels**, Der Übergang kleiner fester Teilchen aus dem Darmkanal in den Milchsaft und das Blut. Wiener med. Wochenschr. 4. Jahrg. No. 52 S. 817—822. 1854.

3942 **Molin**, Sulle tonache musculari del tubo intestinale del pesce denominato Tinca chrysitis. Sitzungsber. d. k. Akad. d. Wissensch. zu Wien, math.-naturw. Kl. Bd. 5 S. 416—425. 1850.

8011 **Monro, Alexander**, De venis lymphaticis valvulosis et de earum inprimis origine. Berolini 1757. (Cit. nach Erdmann 1885, 1867.)

7536 **Monro, Alexander**, Vergleichung des Baues und der Physiologie der Fische mit dem Bau des Menschen und der übrigen Tiere. Mit 34 Tafeln. Aus dem Engl. übersetzt durch J. G. Schneider. Leipzig 1787.

7817 **Monti, Rina**, Contribution à la connaissance des nerfs du tube digestif des poissons. Labor. d'anat. et de physiol. compar. de l'univ. de Pavia. Arch. ital. de biol. T. 24 p. 188—195. 1895.

6301 **Moody, R. O.**, The Arrangement of the muscular Layers of the Intestine of the Cat in the Region of the Juncture of the large and small Intestine. P. Amer. Soc. Micr. Vol. 13 p. 120—132. 1892.

7373 **Moody, R. O.**, A Study of the muscular Tunic of the large and small Intestine of Man in the Vicinity of the Caecum. Pr. Associat. Americ. Anat. Vol. 6 p. 43—46. Washington 1894.

387 **Moreau, Emile**, Histoire naturelle des poissons de la France. Avec 220 Fig. Tome I. Paris 1881.

144 **Motta Maïa, Cl., et Renaut, J.**, Note sur la structure et la signification morphologique des glandes stomacales de la Cistude d'Europe. Archives de Physiologie 2. Série Tome V p. 67—75. 1 Tafel. 1878.

6305 **Müller, Erik**, Zur Kenntnis der Ausbreitung und Endigungsweise der Magen-, Darm- und Pankreasnerven. Aus d. histolog. Anst. d. Carolinischen Instituts zu Stockholm. Mit 2 Tafeln. Archiv f. mikrosk. Anat. Bd. 40 S. 390—408. 1892.

7612 **Müller, Erik**, Über Sekretcapillaren. Arch. f. mikrosk. Anat. Bd. 45 Heft 3 S. 463—474. 1 Tafel. 1895.

8206 **Müller, J.**, Über den Chylus und die Resorption im Darmkanal. Poggendorffs Annalen vom Jahre 1832 S. 574 etc. (Cit. nach Erdmann 1885, 1867.)

4002 **Müller, J.**, Über den Bau und Lebenserscheinungen des Branchiostoma lubricum Costa, Amphioxus lanceolatus Yarrel. Abhandl. d. k. Akad. d. Wissensch. zu Berlin aus dem Jahre 1842 S. 79—116. Berlin 1844.

4000 **Müller, J.**, Untersuchungen über die Eingeweide der Fische. Abhandl. d. k. Akad. d. Wissensch. zu Berlin aus dem Jahre 1843 S. 109—170 5 Tafeln. Berlin 1845.

8074 **Munk, Immanuel**, Physiologie des Menschen und der Säugetiere. Lehrbuch für Studierende und Ärzte 3. Aufl. Berlin 1892. 4. Aufl. VIII, 633 S. 120 Holzschn. Berlin, August Hirschwald. 1897.

8244 **Munk** und **Rosenstein**, Über Darmresorption beim Menschen. Verhandl. d. phys. Gesellsch. Berlin 1890 und Virchows Archiv Bd. 123 S. 230—279 und S. 484—518. 1891.

196 **Murie, J.**, On the Organisation of the Caaing Whale Globiocephalus melas. Transactions of the Zoological Society of London p. 235—301. Plates 30—38. 1874.

8231 **Neergard, J. W.**, Vergleichende Anatomie und Physiologie der Verdauungswerkzeuge der Säugetiere und Vögel. Mit 6 Kupfert. Berlin 1806. (Cit. nach Afsmann 8219, 1847.)

8245 **Neisser, Max**, Über die Durchgängigkeit der Darmwand für Bakterien. Zeitschr. für Hygiene und Infektionskr. Bd. 22 S. 12—32. 1896.

15 **Neumann, E.**, Kleinere Mitteilungen. Arch. f. mikrosk. Anat. Bd. 2 S. 507 bis 514. 1866.

4061 **Neumann, E.**, Flimmerepithel im Ösophagus menschlicher Embryonen. Arch. f. mikrosk. Anat. XII S. 570—574. 1876.

353 **Neumeister**, Über die Einführung der Albumosen und Peptone in den Organismus. Zeitschr. f. Biologie Bd. 24, Neue Folge 6, S. 272. München und Leipzig 1888.

8246 **Neumeister, R.**, Lehrbuch der physiologischen Chemie mit Berücksichtigung der pathologischen Verhältnisse. 1. Teil. Die Ernährung. Jena 1893.

4073 **Nicolas, A.**, La Karyokinèse dans l'épithélium intestinal. Comptes rendus de la Société de biologie 39. Bd. S. 515—517. 1887.

4079 **Nicolas, A.**, Sur les cellules à grains du fond des glandes de Lieberkühn chez quelques mammifères et chez le lézard. (Note préliminaire). Bulletin des séances de la soc. des sciences de Nancy 2. année No. 5 p. 45—49. 1. août 1890.

4078 **Nicolas, A.**, Sur la constitution du protoplasma des cellules épithéliales des villosités de l'intestin grêle et sur l'état de ces cellules pendant l'absorption des graisses. (Note préliminaire). Bulletin des séances de la soc. des sciences de Nancy 2. année No. 5 p. 54—58. 1. août 1890.

4080 **Nicolas, A.**, Recherches sur l'épithélium de l'intestin grêle. Avec 3 planches. Internat. Monatsschr. f. Anat. u. Physiol. Bd. 8 Heft 1 S. 1—58. 1891.

6319 **Nicolas, A.**, Note sur les ponts intercellulaires des fibres musculaires lisses. Bulletin des séances de la société des sciences de Nancy, année IV No. 7 S. 39—42. Juli 1892.

6702 **Nicolas, A.**, Les bourgeons germinatifs dans l'intestin de la larve de salamandre. Bibliogr. anat. No. 1 (janv.-févr.) p. 37—42. 3 Abb. 1894.

7430 **Nicolas, A.**, Note sur la morphologie des cellules endothéliales du péritoine intestinal. C. R. soc. biol. Bd. 47 S. 10 T. 2 S. 196—197. Paris 1895.

252 **Nuhn, A.**, Lehrbuch der vergl. Anatomie. (Erster Teil 1875 erschienen. Das Werk datiert von 1878.) Heidelberg 1878.

21 **Nussbaum, Moritz**, Über den Bau und die Thätigkeit der Drüsen. 1. Mitteilg. Die Fermentbildung in den Drüsen. Arch. f. mikrosk. Anat. Bd. 13 S. 721 bis 755. 1 Tafel. 1877.

4109 **Nussbaum, Moritz**, Über den Bau und die Thätigkeit der Drüsen. 2. Mitteilg. Die Fermentbildung in den Drüsen. Arch. f. mikrosk. Anat. Bd. 15 S. 119 bis 133. 1 Tafel. 1878.

4113 **Nussbaum, Moritz**, Über den Bau und die Thätigkeit der Drüsen. 4. Mitteilg. Arch. f. mikrosk. Anat. Bd. 21 S. 296—351. 4 Tafeln. Bonn 1882.

4123 **Obregia, Alexander**, Über die Nervenendigungen in den glatten Muskelfasern des Darms beim Hunde. Verhandl. d. 10. intern. medic. Kongresses. Bd. 2 Abt. 1. Anatomie. S. 148—150. Berlin 1890.

4125 **Oedmansson, E.**, Beitr. zur Lehre von dem Epithel. Arch. f. pathol. Anat. u. Physiol. Bd. 28 Heft 3—4 S. 361 Tafel VII. 1863.

7407 **Oedmansson, E.**, Studier öfver epiteliernas byggnad. Utdrag ur bref, meddeladt af prof. E. A. Key. Med. två planscher. (Aftryck ur Hygiea.) 1863 (nach Eimer 1809, 1866.) Die deutsche Arbeit: Oedmansson 4125, 1863 enthält nur einen Teil dieser Arbeit, nach: Eimer 1812, 1868.

4126 **Oeffinger, H.**, Einige Bemerkungen über die sogenannten Becherzellen. Arch. f. Anat. etc. von Reichert und Du Bois Reymond S. 337 Tafel XB. 1867.

7722 **Oesterlen, F.**, Über Eintritt von Kohle und andern unlöslichen Stoffen vom Darmkanal aus in die Blutmasse. Henle und Pfeufers Zeitschr. f. rationelle Medicin Bd. 5 S. 434—439. Heidelberg 1846.

6328 **Ogneff**, Einige Bemerkungen über das Magenepithel. Biol. Centralblatt Bd. 12 No. 22 S. 689—692. 1892.

6330 **Oppel, A.**, Beiträge zur Anatomie des Proteus anguineus. I. Vom Verdauungstraktus. II. Von den Lungen. Arch. f. mikrosk. Anat. Bd. 34 S. 511—572. 3. Tafeln. 1889.

4145 **Oppel, A.**, Über Pigmentzellen des Wirbeltierdarmes. Sitzungsbericht d. Gesellsch. f. Morphol. u. Physiol. in München. Sitzung vom 17. Dez. 1889, (1890 erschienen), 16 S.

7719 **Oppel, A.**, Über die Funktionen des Magens. Eine physiologische Frage im Lichte der vergleichenden Anatomie. Biologisches Centralblatt Bd. 16 Nr. 10 S. 406—410. 1896.

7538 **Oppel, A.**, Über den Magen der Monotremen, einiger Marsupialier und von Manis javanica. Semons Zoologische Forschungsreisen in Australien und dem Malayischen Archipel. II. S. 277—300. Mit 1 Tafel. XXIII—XXVI. Jena 1896.

8249 **Oppel, A.**, Über den Darm der Monotremen, einiger Marsupialier und von Manis javanica. In: Semon, Zoologische Forschungsreisen. II. S. 403—433. Jena 1897.

8229 **Owen, R.**, Magen und Blinddärme von Hyrax capensis. Isis S. 455. 1835. (Cit. nach Afsmann 8219, 1847.)

316 **Owen, R.**, Notes on the Nubian Giraffe. Proceed. of the zoological Society of London. Part VI p. 6—15. 1838.

591 **Owen, R.**, Description of Lepidosiren annectens. The Transactions of the Linnean society of London Vol. XVIII Part 3 p. 327—361. 1840.

4168 **Owen, R.**, Notes on the anatomy of the Nubian Giraffe. With 6 Lithogr. pl. Transactions of the zoolog. Soc. Vol. II p. 217—248. London 1841.

7532 **Owen, R.**, Art. Marsupialia in: Todd, The Cyclopaedia of Anatomy and Physiology Vol. III. London 1839—1847.

7533 **Owen, R.**, Art. Monotremata in: Todd, The Cyclopaedia of Anatomy and Physiology Vol. III. London 1839—1847.

7539 **Owen, R.**, On the Anatomy of the Great Anteater (Myrmecophaga jubata Linn.). Part I p. 117, Part II p. 179. 7 Tafeln. Transactions of the zoological Society of London Vol, IV. 1862.

212 **Owen, R.**, On the Anatomy of vertebrates. London 1866—1868. (Vol. I Fishes and Reptiles 1866. Vol. II Birds and Mammals. Vol. III Mammals. 1868.)

4200 **Paneth, J.**, Ein Beitrag zur Kenntnis der Lieberkühnschen Krypten. Centralblatt für Physiologie No. 12 S. 255—256 Litt. 1887 Leipzig 1888.

4202 **Paneth, J.**, Über die secernierenden Zellen des Dünndarm-Epithels. Arch. f. mikrosk. Anatomie Bd. 31 S. 113—191. 3 Tafeln. 1888.

4204 **Paneth, J.**, Über das Epithel des Mitteldarmes von Cobitis fossilis. Centralblatt f. Physiologie Bd. 2 Litt. 1888 S. 485—486. 1889.

4205 **Paneth, J.**, Nachträgliche Bemerkung betreffend die Notiz „Über das Epithel des Mitteldarms von Cobitis fossilis". Centralbl. f. Physiol. Bd. 2 Litt. 1888 S. 631. 1889.

262 **Parker, Jeffery**, On the intestinal Spiral Valve in the genus Raia. Proceedings of the zoological society of London p. 764. 1879.

4216 **Parker, W. N.**, Zur Anatomie und Physiologie des Protopterus annectens. Berichte der naturf. Gesellsch. zu Freiburg i. B. Bd. 4 S. 83—108. 1889.

319 **Parker, W. N.**, On the Anatomy and Physiology of Protopterus annectens. Abstract, communicated by W. H. Flower. Proceedings of the royal Society. Vol. 49. 28. May 1891.

6333 **Parker, W. N.**, On the Anatomy and Physiology of Protopterus annectens. Transactions of the Royal Irish Academy. Vol. 30 Part 3 p. 107—230. 11 Pl. 1892.

8262 **Parson, F. G.**, On the Anatomy of Petrogale xanthopus compared with that of other Kangaroos. Proceed. of the zool. Soc. of London for. 1896 p. 683—714.

7455 **Parsons, F. G.**, On the Anatomy of Atherura africana compared with that of other Porcupines. Proceedings zool. Soc. of London for 1894 p. 675—693. 8 Fig.

31 **Partsch, Karl**, Beiträge zur Kenntnis des Vorderdarmes einiger Amphibien und Reptilien. Arch. f. mikrosk. Anat. Bd. 14 S. 179—203. 1 Tafel. 1877.

6507 **Passow, A.**, Über das quantitative Verhalten der Solitär-Follikel und Peyerschen Haufen des Dünndarmes. Inaug.-Diss. 33 Seiten. Berlin 1883.

4217 **Passow, A.**, Über das quantitative Verhalten der Solitär-Follikel und Peyerschen Haufen des Dünndarmes. Virchows Archiv Bd. 101 S. 135—155. 1885.

4223 **Patzelt, V.**, Über die Entwicklung der Dickdarmschleimhaut. Sitzungsber. der Wiener Akademie, math.-nat. Kl. Bd. 86 3. Abt. p. 145—172. Mit 2 Taf. Wien 1882.

6660 **Pauli**, Zur Physiologie des vierten Magens der Wiederkäuer. Forts. von Pauli 142, 1884. Arch. f. wissensch. u. prakt. Tierheilk. Bd. 10 S. 419—426. Berlin 1884.

4225 **Paulsen, E.**, Zellvermehrung und ihre Begleitungserscheinungen in hyperplastischen Lymphdrüsen und Tonsillen. Arch. f. mikrosk. Anat. Bd. 24 S. 345—351. 2 Fig. 1885.

337 **Perewoznikoff, A.**, Zur Frage von der Synthese des Fettes. Centralbl. f. d. medic. Wissensch. 14. Bd. S. 851—852. 1876.

4249 **Pestalozzi, Emil**, Beitrag zur Kenntnis des Verdauungskanales von Siredon pisciformis. Verhandl. d. physik.-medic. Gesellsch. in Würzburg, Neue Folge. 1878. Bd. 12 S. 83—102. 1 Tafel. Auch als Inaug.-Diss. Würzburg 1877.

8268 **Peyerus**, De glandulis intestinorum exercitatio anatomica. Scaphus 1677.

8115 **Peyer, J. C.**, Parerga anatomica et medica, Genevrae, 1681 (cit. nach Erdmann 1885, 1867).

6682 **Pfitzner**, Weitere Beobachtungen über das Vorkommen der Karyokinese. Arch. f. mikrosk. Anat. Bd. 20 S. 177. 1882.

3490 **Piersol, George, A.**, Textbook of normal Histology, including an Account of the Development of the Tissues and the Organs. 2. Edit 439 p. Philadelphia, J. B. Lippincott and Co. 1894.

415 **Pilliet, A.**, Sur la Structure du tube digestif de quelques poissons de mer, in: Bulletin de la société zoolog. de France. 10. Vol. p. 283—308. 1885.

4310 **Pilliet, A.**, Note sur la distribution du tissu adénoide dans le tube digestif des poissons cartilagineux. Compt. rend. de la société de biologie Série 9 I, II No. 32 p. 593—595. 1890.

94 **Pilliet, A.**, Note sur la structure de l'estomac de cétacés. Comptes rendus de la société de biologie No. 23 p. 525—528 Tom. III S. 9. 1891.

4719 **Pilliet, A. H.**, Note sur l'estomac des Pleuronectes. Comptes rendus de la société de biologie. 9. Serie 5. Bd. p. 881—882. Paris 1893.

7361 **Pilliet, A. H.**, Note sur la structure de l'estomac du Phoque et de l'Otarie. Comptes rendus de la société de biologie S. 10 T. 1 No. 30 p. 743—745. 1894.

171 **Pilliet, A.**, et **Boulart, R.**, Sur l'estomac de l'hippopotame du Kanguroo de Benett et du paresseux aï. Journal de l'anat. et de la physiol. (Pouchet) 22. Jahrg. p. 402—423. Mit Tafel XV und 4 Holzschn. 1886.

7527 **Pilliet et Boulart**, L'estomac des Cétacés. Journal de l'anat. et de la physiol. Année 31 No. 3 p. 250—260. 1895.

4379 **Postma**, **G.**, Bijdrage tot de kennis van den bouw van het darmkanaal der vogels. Proefschr. Leiden 1887.

7749 **de Pousargues, E.**, Sur quelques particularités du tube digestif du Pitheheir melanurus, Bull. du mus. d'hist. natur. de Paris T. 1 p. 15—17. 1895.

8240 **Pregl**, **F.**, Über Gewinnung, Eigenschaften und Wirkung des Darmsaftes vom Schafe. Arch. f. d. ges. Physiol. Bd. 61 S. 359—406. 1895. (Nach dem Ref. von Cohn in Hermanns Jahresbericht über die Fortschritte der Physiologie.)

7945 **Prenant**, **A.**, Sur la présence d'amas leucocytaires dans l'épithélium pharyngien et oesophagien d'Anguis fragilis. Bibliogr. anat. No. 1 p. 21—26. 1896.

4417 **Preusse**, Die Fettresorption im Dünndarm. Arch. f. Tierheilkunde (Roloff) 11. Bd. S. 175—190. 1885.

8208 **Purkinje** et **Valentin**, De phänomeno generali et fundamentali motus vibratorii continui etc. Comment. Physiolog. Wratislaviae 1835. (Cit. nach Erdmann 1885, 1867.)

7785 **Quains** Elements of Anatomy, ed. by A. Schäfer and G. D. Thane Vol. 3 Part 4. Splanchnology by E. A. Schäfer and J. Symington 10. Aufl. London 1896.

7496 **Quoy** et **Gaimand**, Voyage de l'Astrolabe. Zool. Mammifères. Tome 1. Paris 1830.

4440 **Rabl-Rückhard**, Einiges über Flimmerepithel und Becherzellen. Arch. f. Anat., Physiol. etc. S. 72—87. Tafel IIA. 1868.

4471 **Ranvier, L.**, Les muscles de l'œsophage. Journal de micrographie. III. p. 9—14. 1879.

4473 **Ranvier, L.**, Sur une substance nouvelle de l'épiderme et sur le processus de kératinisation du revêtement epidermique. Compt. rend. hebdom. des séances de l'académie des sciences Tome 88 p. 1361—1364. Paris 1879.

4466 **Ranvier, L.**, Leçons d'anatomie générale, faites au collège de France (année 1877—78). Appareils nerveux terminaux, des muscles de la vie organique (cœur sanguin, cœurs lymphatiques, œsophage, muscles lisses). 530 S. Paris 1880.

4494 **Ranvier, L.**, De l'existence et de la distribution de l'éléidine dans la muqueuse bucco-œsophagienne des mammifères. Compt. rend. T. 97 No. 24 p. 1377—1379. 1883.

4490 **Ranvier, L.**, Le mécanisme de la sécrétion. Journal de micrographie. No. 1 p. 7—15, No. 2 p. 62—70, No. 3 p. 99—108, No. 4 p. 142—150, No. 5 p. 161—169, No. 6 p. 205—211, No. 7 p. 225—233, No. 8 p. 261—269, No. 10 p. 327—334, No. 11 p. 357—364, No. 12 p. 385—393, No. 13 p. 421—434, No. 14 p. 453—463, No. 15 p. 489—499, No. 16 p. 527—534. 1887.

4465 **Ranvier, L.**, Traité technique d'histologie. Paris, II. Edition. 1889.

6762 **Ranvier, L.**, Des chylifères du rat et de l'absorption intestinale. Compt. rend. de l'acad. des sc. Paris. Tome 118 p. 621—626. Paris 1894.

8261 **Ranvier, L.**, Des lymphatiques de la villosité intestinale chez le rat et le lapin. C. R. Acad. Sc. Paris Tome 123 No. 22 p. 923—925. 1896.

7628 **Rapp, W.**, Die Cetaceen, zoologisch-anatomisch dargestellt. Stuttgart und Tübingen 1837.

2823 **Rapp, W.**, Anatomische Untersuchungen über die Edentaten. Tübingen 1843.

204 **Rathke, Heinr.**, Über den Darmkanal der Fische. Mit 5 Tafeln. Halle 1824.

4519 **Rathke, Heinr.**, Bemerkungen über den inneren Bau der Pricke oder des Petromyzon fluviatilis des Linneus. Mit Kupfertaf. 4. Danzig 1826.

4525 **Rathke, Heinr.**, Bemerkungen über den inneren Bau des Querder (Ammocoetes branchialis) und des kleinen Neunauges (Petromyzon Planeri) 2. Bd. 2. Heft der Neuesten Schriften der naturf. Gesellsch. in Danzig S. 66—102. Halle 1827.

4520 **Rathke, Heinr.**, Zur Anatomie der Fische, in: Joh. Müllers Archiv f. Anat. u. Physiol. I. 1836 p. 171—186. II. (mit 3 Taf.), ibid. 1837 p. 335—356. III. (mit 1 Tafel), ibid. 1838 p. 413—445.

4523 **Rathke, Heinr.**, Bemerkungen über den Bau des Amphioxus lanceolatus, eines Fisches aus der Ordnung der Cyclostomen. Mit 1 Kupfertaf. gr. 4°. Königsberg, Gebr. Borntträger. 1841.

5802 **Rathke**, Untersuchungen über die Entwicklung und den Körperbau der Krokodile. 1866.

4538 **Rauber**, **A.**, Über den Ursprung der Milch und die Ernährung der Frucht im allgemeinen 48 S. 2 Tafeln. 1879.

8253 **Rauber**, **A.**, Lehrbuch der Anatomie des Menschen 5. Aufl. 1. Bd. 2. Abt. Leipzig 1897.

4548 **Ravitsch**, **J.**, Über das Vorkommen quergestreifter Muskelfasern im Ösophagus der Haustiere. Arch. f. pathol. Anat. u. Physiol. Bd. 27 S. 413. 1863.

7369 **Rawitz**, **B.**, Grundrifs der Histologie mit 204 Abb. Berlin 1894.

6802 **Rawitz**, **B.**, Über ramifizierte Darmzotten. Mit 2 Abb. Anat. Anz. Bd. 9 S. 214—216. 1894.

4557 **Recklinghausen**, **F. v.**, Die Lymphgefäfse und ihre Beziehung zum Bindegewebe. Berlin 1862.

4558 **Recklinghausen**, **F. v.**, Zur Fettresorption. Arch. f. pathol. Anat. u. Physiol. Bd. 26 Heft 1—2 S. 172. 1863.

7535 **Reichert**, Medizinische Zeitung des Vereins für Heilkunde in Preufsen. 1841. No. 10. Ref. von Reichert in Joh. Müllers Archiv für Anat., Physiol. etc. Jahrg. 1842.

6608 **Reichert**, „Darmepithel“ in seinem Bericht in Joh. Müllers Archiv f. Anat. Jahresbericht S. 40. 1856.

6611 **Reichert**, Über die angeblichen Nervenanastomosen im Stratum nerveum s. vasculosum der Darmschleimhaut. Arch. f. Anat., Physiol. etc. S. 530—536. 1859.

391 **Remak**, Beiträge zur Kenntnis des organischen Nervensystems. Mediz. Ztg., herausgegeben v. d. Ver. f. Heilkunde in Preufsen. S. 73. Berlin 1840.

392 **Remak**, Bericht über 1841. In: Canstatts Jahresber. üb. d. Fortschritte d. ges. Medizin I. Jahrg. 2. Bd. Erlangen 1842.

390 **Remak**, Neurologische Erläuterungen. Joh. Müllers Arch. f. Anat. u. Physiol. S. 463—472. Mit Tafel XII. 1844.

396 **Remak**, Über peripherische Ganglien an den Nerven des Nahrungsrohres. Joh. Müllers Arch. f. Anat. u. Physiol. Heft 2 S. 189—192. 1858.

4611 **Renaut**, **J.**, Note sur la structure des glandes à mucus du duodenum (glandes de Brunner.). Gazette médicale de Paris 50. Jahrg., 1879, No. 41 p. 515—517 u. Progrès médical. No. 23 p. 439—441.

6357 **Renaut**, **J.**, Sur l'épithélium fenêtré des follicules clos de l'intestin du lapin et des stomates temporaires. Compt. rend. de l'acad. des sciences de Paris tome 97 p. 334. 1883.

4624 **Renaut**, **J.**, Sur l'épithélium fenêtré des follicules clos de l'intestin du lapin et de ses stomates temporaires. Gazette médicale de Paris 54. Jahrg. 6e série Bd. 5 p. 389—390. Paris 1883.

271 **Retterer**, **Ed.**, Origine et évolution des amygdales chez les mammifères. Planches I et II p. 1—78. Suite et fin Planches XII et XIII p. 274—360. Paris 1888. Journ. de l'anat. et de la physiol. 24. Jahrg.

4639 **Retterer**, **Ed.**, Origine et développement des plaques de Peyer chez le lapin et le cobaye. Compt. rend. hebdom. de la société de biol. série IX tome III p. 871—873. 1891.

6360 **Retterer**, **Ed.**, Origine et développement des plaques de Peyer chez les ruminants et les solipèdes. Compt. rend. hebdom. de la société de biologie série IX tome IV = 44 Bd. Jahrg. 1892 Nr. 12 S. 253—255.

4640 **Retterer**, **Ed.**, Du tissu angiothélial des amygdales et des plaques de Peyer. Compt. rend. et mémoires de la société de biologie série IX tome IV p. 1—11. Séance du 9 janvier 1892.

6888 **Retterer**, **Ed.**, Des glandes closes dérivées de l'épithélium digestif. Journ. de l'anat. et de la physiol. année 29 p. 534—563. Paris 1893.

7588 **Retterer**, **Ed.**, Sur l'origine des follicules clos du tube digestif. 4 fig. Verhandlgn. d. anat. Ges. a. d. 9. Vers. in Basel S. 30—41. Disk.: Stöhr, v. Kölliker, Stieda, Waldeyer, v. Kupffer, Stöhr, Stieda, His, Klaatsch, Stöhr, v. Kölliker, Nufsbaum, Retterer. 1895.

456 **Retzius**, **A. A.**, Observationes in anatomiam Chondropterygiorum praecipue squali et rajae generum. Lundae 1819.

6938 **Ribbert,** Beiträge zur normalen und pathologischen Anatomie des Wurmfortsatzes. Arch. f. pathol. Anat. Bd. 132 S. 66–90. 1893.

4670 **Richiardi, S.,** Sull' anatomia della Giraffa. Zool. Anzeiger 1880 S. 92—93. (Estratto dei processi verbali delle adunanze della Società toscana di Scienze naturali.)

4688 **Rindfleisch, E.,** Zur mikroskopischen Technik. Arch. f. pathol. Anat. u. Physiol. Bd. 30 Heft 5, 6 S. 603. 1864.

413 **Robin,** Mémoire sur l'anatomie des lymphatiques des Torpilles comparée à celle des autres Plagiostomes. Journ. de l'anat. et de la physiol. Tome 4 p. 1—34. 3 Tafeln. 1867.

7563 **Robin, H. A.,** Recherches anatomiques sur les Mammifères de l'ordre des Chiroptères. Annales des sciences naturelles, 6e série: Zoologie. Tome XII. 178 S. Tafel 2—9. Paris 1881.

351 **Röhmann,** Über Sekretion und Resorption im Dünndarm. Pflügers Arch. f. d. ges. Physiol. Bd. 41 S. 411—462. 1887.

6803 **Rogie,** Sur l'anatomie normale et pathologique de l'appendix iléocoecal. Journ. d. scienc. médic. de Lille année II p. 241, 265. 1893.

4773 **Rolph, W.,** Untersuchungen über den Bau des Amphioxus lanceolatus. Morphol. Jahrb. Bd. 2 S. 87—164. 3 Tafeln. 1876.

4774 **Rolssenn, Th.,** Ein Beitrag zur Kenntnis der Längenmafse des deutschen Darmes. Inaug.-Diss. 53 S. Dorpat 1890.

7666 **Roszner, Aladar,** Beiträge zur Histologie des Dünndarmes. Anat. Institut von L. v. Thanhoffer d. kgl. Univ. in Budapest. Ungar. Arch. f. Med. Bd. 3 S. 336—342. 1 Tafel. Wiesbaden 1895.

7768 **Roszner, Aladar,** Untersuchungen über die Struktur der Dünndarmzotten. Mathem. u. naturw. Berichte aus Ungarn, Sb. Bd. 12 S. 370—371. 1895.

1468 **Rousseau, E.,** Note sur un appareil muqueux du Coecum chez le chien. In: Mémoires de l'acad. de Dijon 1847/48 p. 173—174. Dijon 1848.

7267 **de Rouville,** Etienne, Sur la genèse de l'épithélium intestinal. Trav. fait à la stat. zool. de Cette et à l'instit. de zool. de Montpellier. Compt. rend. de l'acad. d. sciences de Paris. Tome 120 no. 1 p. 50—52. 1895.

4828 **Rubeli, O.,** Über den Ösophagus des Menschen und verschiedener Haustiere. Inaug.-Diss. 64 S. 3 Tafeln. Bern 1889.

8203 **Rudolphi, K. A.,** Einige Beobachtungen über die Darmzotten. Reils Arch. Bd. 4 S. 63. 1800 (cit. nach Erdmann 1885, 1867).

7886 **Rudolphi, K. A.,** Anatomisch-physiologische Abhandlungen. 8 Taf. Berlin 1802 (S. 39 u. ff. über die Darmzotten).

6644 **Rudolphi, K. A.,** Grundrifs der Physiologie. Berlin 1821—1828.

7985 **Rückert, J.,** Über die Spiraldarmentwicklung von Pristiurus. Verhandl. d. anat. Gesellsch., 10. Vers., Berlin, S. 145—148. Disk.: Grützner, C. Rabl, Klaatsch, K. v. Bardeleben, Roux, Rückert. 1896.

7988 **Rückert, J.,** Über die Entwicklung des Spiraldarmes bei den Selachiern. 1 Taf. u. 1 Fig. im Text. Arch. f. Entwicklungsmech. Bd 4 Heft 2 S. 298—326. 1896.

4837 **Rüdinger, N.,** Beiträge zur Morphologie des Gaumensegels und des Verdauungsapparates. 49 S. Mit 5 Taf. und 2 Holzschn. Stuttgart 1879.

4842 **Rüdinger, N.,** Über die Umbildung der Lieberkühnschen Drüsen durch die Follikel im Wurmfortsatze des Menschen. Verhandl. d. anat. Gesellsch. a. d. 5. Vers. in München 1891 S. 65—68. Ergänzungsheft z. 6. Jahrg. d. Anat. Anz. Jena 1891.

4841 **Rüdinger, N.,** Über die Umbildung der Lieberkühnschen Drüsen durch die Solitärfollikel im Wurmfortsatze des Menschen. Sitzungsber. d. math.-phys. Klasse d. kgl. bayr. Akad. d. Wissensch. Bd. 21 S. 121—138. 1 Tafel. 1891.

7466 **Rüdinger, N.,** Über Leukocytenwanderung in den Schleimhäuten des Darmkanals. 17 Fig. Sitzungsber. d. math.-phys. Kl. d. kgl. bayr. Akad. d. Wiss. Heft 1 S. 125—154. München 1895.

4845 **Ruffer, A.,** On the phagocytes of the Alimentary Canal. The Quarterly Journal of microsc. sc. Vol. 30 p. 481—505. 1 Tafel. London 1890.

4854 **Rusconi, Mauro,** e **Pietro Configliachi,** Del Proteo anguino di Laurenti monografia. 6 Tafeln. 119 S in 4. Pavia 1819.

273 **Sacchi, Maria**, Contribuzioni all' istologia ed embriologia dell' apparecchio digerente dei batraci e dei rettili, con due tavole. Atti della Società Ital. di Scienze Naturali Vol. 29 p. 361—409. Milano 1886.

135 **Saccozzi, A.**, Sulla rigenerazione dell' epitelio delle ghiandole gastriche et intestinali in condizione normali e patologiche. Gazzetta degli ospitali 4. Genajo No. 1. 1885.

7362 **Sacerdotti, C.**, Über die Entwicklung der Schleimzellen des Magendarmkanals. Intern. Monatsschr. f. Anat. u. Physiol. Bd. 11 S. 501—514. 1 Tafel. 1894.

7981 **Sacerdotti, C.**, Sulla regenerazione dell' epitelio muciparo del tubo gastroenterico degli anfibi. Atti di R. accad. di sc. di Torino Vol. 31 Disp. 14 p. 870—881. 1 tav. 1896.

8257 **Sacerdotti, C.**, Sur la régénération de l'épithélium mucipare du tube gastroentérique des Amphibies. Arch. ital. de biol. Tome 26 Fasc. 2 p. 292 bis 301. (Traduction-Atti accad. sc. Torino.) 1896.

7990 **Sacerdotti, C.**, Über die Regeneration des Schleimepithels des Magendarmkanals bei den Amphibien. Instit. f. allg. Pathol. d. kgl. Univ. Turin. Arch. f. mikrosk. Anat. Bd. 48 S. 359—368. 1 Tafel. 1896.

4871 **Sachs, J.**, Zur Kenntnis der sogenannten Vacuolen oder Becherzellen im Dünndarm. Arch. f. pathol. Anat. u. Physiol. Bd. 39 Heft 3 S. 493. 1867.

354 **Salvioli, G.**, Eine neue Methode für die Untersuchung der Funktionen des Dünndarmes. Arch. f. Anat. u. Physiol. Physiol. Abt. Suppl.-Bd. S. 95—112. 1880.

410 **Sappey, Ph. C.**, Études sur l'appareil mucipare et sur le système lymphatique des poissons. 64 S. 12 z. Th. kolor. Tafeln. Paris, Delahaye. 1880.

594 **Sappey, C.**, Traité d'anatomie descriptive. Paris 1874, et 4e édition tome IV Splanchnologie—Embryologie. Paris 1889.

7203 **Sappey, C.**, Traité d'anatomie générale. Part II. Paris 1894.

7994 **Scanzoni, Friedrich v.**, Über die Resorption des Traubenzuckers im Dünndarm und deren Beeinflussung durch Arzneimittel. (Pharmakolog. Instit. zu München.) Zeitschr. f. Biol. Bd. 33, N. F. Bd. 15 S. 462—474. 1896.

6655 **Schaaf**, Zur mikroskopischen Anatomie des Darmkanals der Haussäugetiere. Berichte üb. d. Veterinärwes. im Königr. Sachsen f. d. Jahr 1883 S. 120—132. Figur 4—10. Dresden 1884.

4923 **Schäfer, E. A.**, Über die Fettresorption im Dünndarm. Pflügers Arch. f. d. ges. Physiol. Bd. 33 S. 513—514. 1884.

4924 **Schäfer, E. A.**, On the part played by amoeboid cells in the process of intestinal absorption. Physiological Laboratory, university college, London Collected papers V und Internat. Monatsschr. f. Anat. u. Histol. Bd. 2 S. 6—29. 1 Tafel. 1885.

4926 **Schäfer, E. A.**, On the origin of the proteids of the chyle and the transference of food materials from the intestine into the lacteals. Proceed. of the royal society of London No. 235 Vol. 38 S. 87—92. 1885.

4925 **Schäfer, E. A.**, Herr Professor Zawarykin und die Fettresorption. Pflügers Arch. Bd. 37 S. 395—398. 1885.

6491 **Schärtl, A.**, Einige Beobachtungen über den Bau der Dünndarmschleimhaut. Inaug.-Diss. 30 S. Zürich 1862.

4934 **Schaffer, J.**, Beiträge zur Histologie menschlicher Organe. I. Duodenum. II. Dünndarm. III. Mastdarm. Sitzungsber. d. k. Akad. d. Wissensch., math.-naturw. Kl., Bd. 100 Abt. III. 42 S. 2 Tafeln. Dezbr. 1891.

8269 **Schaffer J.**, Über die Drüsen der menschlichen Speiseröhre. Vorläufige Mitteilung. Sitzungsber. d. k Akad. d. Wissensch. in Wien, math.-naturw. Kl., Bd. 106 Abt. III. April 1897.

385 **Schelhammer**, Anatomes Xiphiae, piscis etc. 24 S. Hambourgi 1707.

4948 **Schenk, S. L.**, Grundrifs der normalen Histologie des Menschen. Wien u. Leipzig, Urban u. Schwarzenberg. 1885. 2. Aufl. 1891.

134 **Schiefferdecker, P.**, Beiträge zur Kenntnis der Drüsen des Magens und des Duodenums. Nachrichten d. Göttinger Gesellsch. d. Wissensch. Nr. 7. 1884.

6590 **Schiff, Moritz**, In: Moleschotts Untersuchungen zur Naturlehre des Menschen und der Tiere Bd. 2 S. 345—356. 1857.

448 **Schlegel, H.**, Essai sur la physiognomie des serpens. Amsterdam 1837.

4972 **Schlemmer, A.**, Beitrag zur Kenntnis des feineren Baues der Brunnerschen Drüsen. Aus dem 60. Bd. d. Wiener akad. Sitzungsber., math.-naturw. Kl., I. Abt. 1 Tafel. 1869. Wien 1870.

4975 **Schmauser, F. Th.**, Observationes de structura et textura universi oesophagi humani. Diss.-inaug. 71 S. 8°. Berolini 1866.

9 **Schmidt, Curt**, Über eigentümliche, aus dem Flimmerepithel hervorgehende Gebilde. Arch. f. mikrosk. Anat. 20. Bd. S. 123—126. Mit Taf. VII, Fig. 1—7. 1881.

136 **Schmidt, Fr. Adolph**, De Mammalium oesophago atque ventriculo. Specimen inaug. medicum. 28 p. 8°. Halae, ex offic. Bath. 1805.

361 **Schmidt-Mühlheim**, Gelangt das verdaute Eiweifs durch den Brustgang ins Blut? Arch. f. Anat. u. Physiol., physiol. Abt., S. 549—566. 1877.

5007 **Schneider, Anton**, Beiträge zur vergleichenden Anatomie und Entwicklungsgeschichte der Wirbeltiere. 16 Tafeln u. 3 Holzschn. Berlin, C. Reimer. 1879.

5010 **Schneider, R.**, Neue histologische Untersuchungen über die Eisenaufnahme in den Körper des Proteus. Sitzungsber. d. Berlin. Akad. d. Wiss. Jahrg. 1890 S. 887—897. 1 Tafel.

6533 **Schütz**, Das Fibroma papillae des Schlundes beim Rinde, nebst einleitenden Bemerkungen über die Anatomie der Schlundschleimhaut dieses Tieres. Arch. f. wissensch. u. prakt. Tierheilkunde Bd. 1 S. 66—80. Mit Tafel I. 1875.

7829 **Schultz, Paul**, Die glatte Muskulatur der Wirbeltiere (mit Ausnahme der Fische). I. Ihr Bau. Arch. f. Anat., physiol. Abt., Jahrg. 1895 S. 517—550. 2 Tafeln.

5075 **Schulze, F. E.**, Das Drüsenepithel der schlauchförmigen Drüsen des Dünn- und Dickdarmes und die Becherzellen. Vorläufige Mitteilg. Mediz. Centralbl. S. 161—164. 1866.

37 **Schulze, F. E.**, Epithel und Drüsenzellen. Arch. f. mikrosk. Anat. Bd. 3 Heft 2 S. 191. Tafel VI—XII. 1867.

5053 **Schulze, F. E.**, Über kutikulare Bildungen und Verhornung von Epithelzellen bei den Wirbeltieren. Arch. f. mikrosk. Anat. Bd. 5 S. 295—316. Tafel XVII u. XVIII. Bonn 1869.

5085 **Schwalbe, G.**, Beitrag zur Kenntnis der Drüsen in den Darmwandungen, insbesondere der Brunnerschen Drüsen. Arch. f. mikrosk. Anat. Bd. 8 Heft 1 S. 92—140. Tafel V. 1872.

6940 **Sclavunos, Georgios**, Über Oesophagitis dissecans superficialis, mit einem Beitrag zur Kenntnis des Epithels des Ösophagus des Menschen. Arch. f. pathol. Anat. etc. Bd. 133 S. 250—258. 1 Tafel. 1893.

8224 **Scoutetten**, Des follicules de la membrane muqueuse du tube digestif, sous le rapport anatomique, physiologique et pathologique. Journ. compl. d. dict. d. sc. méd. vol. XXIX p. 71. 193. 1827 (cit. nach Afsmann 8219, 1847).

302 **Seiler**, Versammlung der deutschen Naturforscher und Ärzte zu Dresden 1826. Bericht in Isis S. 343. 1827.

5129 **Seiller**, Frhr. v., Über die Zungendrüsen von Anguis, Pseudopus und Lacerta. Arch. f. mikrosk. Anat. Bd. 38 S. 177—264. Mit Tafel X—XIII. 1891.

5145 **Sertoli, E.**, Über die Entwicklung der Lymphdrüsen. Aus d. 54. Bde. d. Wiener Sitzungsber. 2 Tafeln. 1866.

411 **Siebold** und **Stannius**, Handbuch der Zootomie. 2. Teil. Stannius: Handbuch der Anatomie der Wirbeltiere. 2. Aufl. I. Buch: Fische. Berlin 1854. II. Buch: Amphibien. Berlin 1856.

6409 **Siegfried, Max**, Über die chemischen Eigenschaften des retikulierten Gewebes. Aus d. physiol. Inst. zu Leipzig. Ber. üb. d. Verhandl. d. kgl. sächs. Gesellsch. d. Wissensch. zu Leipzig, math.-physische Kl., Bd. 44 S. 306. 1892.

8252 **Smirnow, Alexis**, Über Nervenendigungen im Ösophagus des Frosches. Internat. Monatsschr. f. Anat. u. Physiol. Bd. 10 S. 248—251. Mit 2 Fig. 1893.

8234 **Spallanzani**, Versuche über das Verdauungsgeschäft des Menschen und verschiedener Tierarten, nebst einigen Bemerkungen des Herrn Senebier. Übers. von Chr. Fr. Michaelis. Leipzig 1785 (cit. nach Afsmann 8219, 1847).

341 **Spee, F.**, Graf, Beobachtungen über den Bewegungsapparat und die Bewegung der Darmzotten, sowie deren Bedeutung für den Chylusstrom. Arch. f. Anat. u. Physiol., anat. Abt., S. 159—188. 1 Tafel. 1885.

5234 **Spina, Arnold,** Untersuchungen über die Mechanik der Darm- und Hautresorption. Sitzungsber. d. k. Akad. d. Wissensch. in Wien. Bd. 84 Abt. III S. 191—202. 1881.

5235 **Spina, A.,** Über Resorption und Sekretion. Leipzig, Engelmann. 105 S. 1882.

1223 **Stannius,** in: Stannius und Siebold, Lehrbuch der vergleichenden Anatomie. II. Teil. Wirbeltiere von H. Stannius, Berlin. 1846.

411, 1856 **Stannius,** siehe Siebold und Stannius 411, 1856

5310 **Steinhaus, J.,** Über Becherzellen im Dünndarmepithele der Salamandra maculosa. Arch. f. Anat. und Physiol. Physiol. Abt., S. 311—322. 3 Taf. 1888.

5328 **Stieda, L.,** Studien über den Amphioxus lanceolatus. Mémoires de l'acad. impériale des sciences de St. Pétersb. VII. série. T. 19 Nr. 7. 1873.

42 **Stirling, W.,** On the ferments or enzymes of the digestive Tract in Fishes. Journal of Anatomy and physiology. Vol. 18 pag. 426—435. 1884.

5353 **Stirling, W.,** On the chemstry and histology of the digestive organs of fishes. Second annual report of the fishery board for Scotland. Appendix F. Nr. I. p. 31—46. 2 Taf. 1885.

129 **Stöhr, Ph.,** Über das Epithel des menschlichen Magens. Verhandl. d. physik.-mediz. Gesellsch. zu Würzburg. N. F. Bd. 15. 21 S. 1 Taf. 1880.

5359 **Stöhr, Ph.,** Über die peripheren Lymphdrüsen. Sitzungsber. der phys.-mediz. Gesellsch. in Würzburg. Pag. 86—94. 1883.

219 **Stöhr, Ph.,** Über periphere Lymphdrüsen. Sep.-Abz. 1883.

570 **Stöhr, Ph.,** Über Tonsillen bei Pyopneumothorax. Sitzungsber. d. phys.-mediz. Gesellsch. in Würzburg. 1884.

5362 **Stöhr, Ph.,** Über Mandeln und Balgdrüsen. Virchows Arch. Bd. 97 S. 211 bis 236. 2 Tafeln. 1884.

569 **Stöhr, Ph.,** Über den Bau der Conjunctiva palpebrarum. Sitzungsber. d. phys.-mediz. Gesellsch. zu Würzburg. Pag. 31. Jahrg. 1885.

317 **Stöhr, Ph.,** Kurze histologische Mitteilungen. Sitzungsber. d. phys.-mediz. Gesellsch. zu Würzburg. Pag. 16. Jahrg. 1886.

5364 **Stöhr, Ph.,** Über Schleimdrüsen. Festschr. f. A. v. Kölliker z. Feier seines 70. Geburtstages S. 423—444. 1 Taf. Anat. Anz. Nr. 12 S. 372—374. Leipzig 1887.

5366 **Stöhr, Ph.,** Über die Lymphknötchen des Darmes. Arch. f. mik. Anat. Bd. 33. 3. H. S. 255—283. 2 Taf. 1889.

5367 **Stöhr, Ph.,** Über die Mandeln und deren Entwicklung. Correspondenzbl. f. Schweiz. Ärzte. Jahrg XX. Nr. 17 S. 537—544. 1890.

5368 **Stöhr, Ph.,** Die Entwicklung des adenoiden Gewebes, der Zungenbälge und der Mandeln des Menschen. Festschr. des 50jähr. Doktorjubiläums der Herren von Nägeli u. A. v. Kölliker. Herausgeg. von der Universität, dem Eidgen. Polytechnikum u. d. Tierarzneischule in Zürich. 17 S. 1 Taf. Zürich 1891.

5365 **Stöhr, Ph.,** Über die Mandeln und deren Entwicklung. Die Entwicklung des adenoiden Gewebes, der Zungenbälge und der Mandeln. Selbstbericht über Stöhr 5367, 1890 und 5368, 1891. Anat. Anz. VI, Jahrg. Nr. 19 S. 545 bis 548. 1891.

1226 **Stöhr, Ph.,** Verdauungsapparat. In Ergebnisse der Anatomie und Entwicklungsgeschichte von Merkel und Bonnet. Wiesbaden 1892.

8185 **Stöhr, Ph.,** Lehrbuch der Histologie und der mikroskopischen Technik. 7. verb. Aufl. Mit 281 Abb. u. Berücksichtig. d. neuen anat. Nomenklatur. Gustav Fischer, XI, 385 pp. Jena 1896.

6426 **Stoss, Anton,** Untersuchungen über die Entwicklung der Verdauungsorgane, vorgenommen an Schafsembryonen. Aus dem anat. Inst. d. tierärztl. Hochschule zu München. 8°. 32 S. mit 5 Taf. Inaug.-Diss. Erlangen. Deutsche Zeitschr. f. Tiermediz. u. vergl. Path. Bd. 19 Heft 1 p. 1—32. Leipzig 1892.

5375 **Strahl, H.,** Beiträge zur Kenntnis des Ösophagus und der Haut. I. Ösophagus. II. Haut. Arch. f. Anat. u. Physiol. Anat. Abth. S. 177—195. 1 Taf. 1889.

330 **Stricker,** Handbuch der Lehre von den Geweben. Leipzig 1871. (Enthält auch Klein 3038. 1869; Verson 318, 1871; Toldt 5570, 1871.)

6907 **Struiken, H. J. L.**, Beiträge zur Histologie und Histochemie des Rectumepithels und der Schleimzellen. 8°. 69 S. 2 Taf. Inaug.-Dissert. Freiburg i. Br. 1893.

5440 **Stuart, A.**, Über die Flimmerbewegung. Zeitschr. f. rat. Med. 3. Reihe. Bd. 29 Heft 2, 3; S. 288. Taf. VIII. 1867.

7520 **Stutz, G.**, Über eosinophile Zellen in der Schleimhaut des Darmkanals. 8°. 35 S. Bonn 1895.

64 **Swieçicki, H. v.**, Untersuchung über die Bildung und Ausscheidung des Pepsins bei Batrachiern. Pflügers Arch. Bd. 13 S. 444—452. 1876.

5481 Fürst **Tarchanoff, J.**, Beobachtungen über kontraktile Elemente in den Blut- und Lymphcapillaren. Pflügers Arch. Bd. 9 S. 407—416. 1874.

5486 **Tarenetzky, A.**, Beiträge zur Anatomie des Darmkanals. Petersb. mediz. Wochenschr. VII 1. S. 5. 1882.

327 **Teichmann L.**, Das Saugadersystem. 124 S. mit 16 Kupfertaf. Leipzig 1861.

32 **Teichmann, M.**, Der Kropf der Taube. Arch. f. mikr. Anat. Bd. 34 S. 235 bis 247. 1889.

5495 **v. Thanhoffer, L.**, Beiträge zur Fettresorption und histologischen Struktur der Dünndarmzotten. Pflügers Arch. Bd. 8 S. 391—443. 1 Taf. 1874.

5496 **v. Thanhoffer, L.**, Histologische Mitteil. I. Die ersten Wege des Fettes. Centralbl. f. mediz. Wissensch. Nr. 23 S. 401—402. 1876.

5500 **v. Thanhoffer, L.**, Neuer Nervenendapparat im Dünndarm. Centralbl. f. mediz. Wissensch. 21. Jahrg. Nr. 3 S. 33—35. 1883.

5499 **v. Thanhoffer, L.**, Antwort auf Herrn Prof. Kleins „Der neue Endapparat etc." betitelte Bemerkung. Centralbl. f. mediz. Wissensch. Nr. 10 S. 175. 1883.

5501 **v. Thanhoffer, L.**, Grundzüge der vergleichenden Physiologie und Histologie. Stuttgart, Enke. 752 S. mit 195 Holzschn. 1885.

5503 **Thesen, Jorgen**, Bidrag till tarmkanalens histologi og physiologi hos torsken (Gadus Morhua) Med 1 planche. Archiv for Mathematik og Naturvidenskab. Bind XIV S. 220—231. 1890.

5174 **Thoma**, Die Kittsubstanz der Epithelien. Virchows Arch. Bd. 64 S. 394. 1875.

453 **Tiedemann, Fr.**, Anatomie und Naturgeschichte der Vögel. I. Bd. Heidelberg 1810.

5534 **Tiedemann, Fr.**, Über den Blinddarm der Amphibien, in: Meckels deutsch. Arch. f. Physiol. Bd. 3 S. 368—374. 1817.

4203 **Tiedemann, F.** und **Gmelin, L.**, Versuche über die Wege, auf welchen Substanzen aus dem Magen und Darmkanal in das Blut gelangen. Über die Verrichtung der Milz und die geheimen Harnwege. Heidelberg 1820.

542 **Todd, R. B.** and **Bowman, W.**, The physiological anatomy and physiology of man. London 1856. A new edit. by L. S. Beale. P. I. London 1866.

5570 **Toldt, C.**, Blutgefässe des Darmkanals. In: Strickers Handbuch der Lehre von den Geweben. Kap. 17 S. 419—428. Leipzig 1871.

5565 **Toldt, C.**, Über das Wesen der acinösen Drüsen nebst Bemerkungen über die Brunnerschen Drüsen des Menschen. Mitteil. d. ärztl. Vereins zu Wien. I S. 33—39. 1872.

172 **Toldt, C.**, Die Entwicklung und Ausbildung der Drüsen des Magens. Sitzungsber. d. kgl. Akad. d. Wissensch., mathem. naturw. Kl. III. Abt. Jahrg. 1880. 3 Taf. S. 57—128. Wien 1881.

545 **Toldt, C.**, Lehrbuch der Gewebelehre mit vorzugsweiser Berücksichtigung des menschlichen Körpers. 2. Aufl. 8°. 680 S. 195 Holzschn. Stuttgart, Enke 1884.

5569 **Toldt, C.**, Lehrbuch der Gewebelehre mit vorzugsweiser Berücksichtigung des menschlichen Körpers. Mit einer topographischen Darstellung des Faserverlaufs im Centralnervensystem von Prof. O. Kahler S. XVI u. 708 mit 210 Abb. in Holzschn. 3. Aufl. 8°. Stuttgart, Enke 1888.

268 **Tomarkin, E.**, Lieberkühnsche Krypten und ihre Beziehungen zu den Follikeln beim Meerschweinchen (aus dem anatomischen Institut zu Zürich). Anatomischer Anzeiger 8. Jahrg. S. 202—205. 1893.

5606 **Treviranus, G. R.**, Biologie oder Philosophie der lebenden Natur für Naturforscher und Ärzte Bd. 4. Göttingen 1814.

8207 **Treviranus, G. R.**, Beiträge zur Aufklärung der Erscheinungen und Gesetze des organischen Lebens. Bremen 1835. (Cit. nach Erdmann 1885, 1867.)

40 **Trinkler, N.**, Über den Bau der Magenschleimhaut. Arch. f. mikrosk. Anat. Bd. 24 S. 174—214 2 Tafeln. 1884.

495 **Trütschl**, Über die Endigung der Nerven in der Schleimhaut des Magens. Centralbl. f. d. mediz. Wissensch. 8. Jahrg. S. 115—116 (und russische Dissertation). 1870.

275 **Unna, P.**, Über das Keratohyalin und seine Bedeutung für den Prozefs der Verhornung. Monatshefte für praktische Dermatologie 1. Bd. 10. Heft. Dez. 1882.

6676 **Unna, P.**, Pariser Briefe. Monatshefte für praktische Dermatologie Bd. 7 S. 614—615. (Eleïdin) 1888.

5676 **Vaillant, L.**, Mémoire pour servir à l'histoire anatomique de la sirène lacertine. Annales des sciences nat. Zoologie 4. Série tome 19 p. 295—346 3 Tafeln. Paris 1863.

7501 **Valatour, Martial**, Recherches sur les glandes gastriques et les tuniques musculaires du tube digestif dans les Poissons osseux et les Batraciens (avec 2 Pl.) in: Ann. des Sc. nat. 4. série. Zoologie t. 16 p. 219—285. 1861.

5710 **Vejdovsky, Fr.**, Über die Entwicklung des Darmepithels. Mit 2 Tafeln. Sitzungsber. der kgl. böhm. Gesellsch. der Wissensch. Mathem.-naturw. Kl. S. 132—146 (Czechisch). 1891.

318 **Verson, E.**, Dünndarm. Strickers Handbuch der Lehre von den Geweben S. 399—418. Leipzig 1871.

497 **Viallane, H.**, Note sur le tube digestif du carpophage Goliath. Annales des sciences naturelles 6. Série. Zoologie. T. 7 Art. No. 12 p. 1—5 1 Taf. 1878.

8213 **Virchow, R.**, Über einige Zustände der Darmzotten. Verhandl. d. Würzburger phys.-mediz. Gesellsch. Bd. 4 S. 350—354. 1854.

5734 **Virchow, R.**, Über das Epithel der Gallenblase und über einen intermediären Stoffwechsel des Fettes. Arch. f. pathol. Anat. u. Physiol. Bd. 11 Heft 5 S. 574—578. 1857.

6746 **Vogt, C.**, et **Yung, E.**, Lehrbuch der praktischen vergleichenden Anatomie 2 Bände. Braunschweig 1894.

6463 **Voit, F.**, Beiträge zur Frage der Sekretion und Resorption im Dünndarm. Habilitationsschrift. München 1893.

7478 **Vosseler, J.**, Über Bau und Funktion der Dünndarmschleimhaut. Jahreshefte d. Ver. f. vaterländische Naturk. in Württemberg Jahrg. 51 Sb. S. LVIII bis LX. Stuttgart 1895.

5753 **Vulpian**, Sur la présence de cellules d'épithélium vibratile dans l'œsophage des reptiles. Gaz. méd. de Paris No. 41 p. 648. 1857.

416 **Waalewijn, H. W.**, Bijdrage tot de Histologie van den Vischdarm. Academ. Proefschrift 50 p. 1 Taf. Leiden 1872.

5778 **Waldeyer, W.**, Untersuchungen über die Histogenese der Horngebilde, insbesondere der Haare und Federn. Beiträge zur Anatomie und Embryologie als Festgabe für Jakob Henle S. 141—161 1 Tafel. Bonn 1882.

126 **Waldeyer, W.**, Über den feineren Bau des Magens und Darmkanals von Manatus americanus. Sitzungsber. d. k. preufs. Akademie d. Wissensch. zu Berlin No. 8 S. 79—85. 1892.

5804 **Watney, H.**, Zur Kenntnis der feineren Anatomie des Darmkanals. Vorläufige Mitteilung. Centralbl. f. d. med. Wissensch. No. 48 S. 753—755. 1874.

350 **Watney, H.**, Note on the minute anatomy of the alimentary canal. Proceed. of the royal society Bd. 22 S. 293—294. 1874.

278 **Watney, H.**, The minute anatomy of the alimentary canal. Philosophical Transactions of the royal society of London Vol. 166 p. 451—488 Plate 39 bis 43. London 1877.

261 **Watson, M.**, and **Young A.**, On the anatomy of Hyaena crocuta. (H. maculata) Communicated by A. H. Garrod. Plates V, VI. Proceed. of the zoological society of London p. 79—107. 1879.

5818 **Weber, E. H.**, Über den Mechanismus der Einsaugung des Speisesaftes beim Menschen und bei einigen Tieren (vergl. auch: Berichte über die Verhandl. d. k. sächs. Gesellsch. d. Wissensch. zu Leipzig Bd. 1 S. 245—247. 1846—1847). Joh. Müllers Archiv f. Anat., Physiol. etc. p. 400—402. 1847.

6677 **Weber, Max**, Beiträge zur Anatomie und Entwicklungsgeschichte des Genus Manis. Zoologische Ergebnisse einer Reise in Niederländisch Ostindien Bd. 2. Mit Tafel I—IX. 116 S. Leiden 1891.

5861 **Welcker, H.**, und **Schweigger-Seidel**, Verbreitungsgrenzen der quergestreiften und glatten Muskulatur im menschlichen Schlunde. Archiv f. pathol. Anat. und Physiol. Bd. 21 Heft 4 S. 455—456. 1861.

276 **Wepfer, Joh. Jac.**, Cicutae aquaticae historia et noxae. Basileae 336 S. 1679.

5866 **Werber, Anton**, Beiträge zur pathol. Anat. des pädatrophischen Darms mit Bemerkungen zum normalen Bau des Darmes beim Neugeborenen. Berichte über die Verhandl. der naturf. Gesellsch. zu Freiburg i. B. Bd. 3 Heft 3, 4 S. 137—164. 1865.

7199 **Werner, Guido**, Zur Histologie der glatten Muskulatur. Jurjew. 8° 59 S. 1 Tafel. Inaug.-Diss. 1894.

7499 **Wiedemann, C. R. W.**, Über die Verdauungswerkzeuge des Ai. Wiedemanns Archiv für Zool. und Zootomie 1. Bd. S. 141—150. Berlin 1800.

5882 **Wiedersheim, R.**, Salamandrina perspicillata u. Geotriton fuscus. Versuch einer vergl. Anat. der Salamandrinen 205 S. 17 Taf. 3 Holzschn. Genua 1875.

5881 **Wiedersheim, R.**, Bemerkungen zur Anatomie des Euproctus Rusconii (Triton platycephalus). 1. Beitrag zur Inselfauna des Mittelmeeres. Annali del Museo civico di storia naturale di Genova Vol. 7 p. 545—566 1 Taf. 1875.

7544 **Wiedersheim, R.**, Zur Anatomie und Physiologie des Phyllodactylus europaeus, mit besonderer Berücksichtigung des Aquaeductus vestibuli der Askalaboten im allgemeinen. Morphologisches Jahrbuch Bd. 1 S. 495—534 3 Taf. 1876.

5890 **Wiedersheim, R.**, Über die mechanische Aufnahme der Nahrungsmittel in der Darmschleimhaut. Festschrift der 56. Versammlung deutscher Naturforscher und Ärzte, gewidmet v. d. naturf. Gesellsch. zu Freiburg 18 S. 1883.

272 **Wiedersheim, R.**, Lehrbuch der vergl. Anatomie der Wirbeltiere 2. Aufl. Jena 1886.

7676 **Wiedersheim, R.**, Grundrifs der vergl. Anatomie der Wirbeltiere 3. Aufl. Jena, G. Fischer. 1893.

305 **Wiegandt, A.**, Untersuchung über das Dünndarmepithelium und dessen Verhältnis zum Schleimhautstroma. Inaug.-Diss. 8°. 1 Taf. Dorpat. 1860.

5895 **Wiehen, E.**, Neue Beobachtungen über das basale Ende der Zellen des Cylinderepithels. Göttinger Nachr. No. 17. Zeitschr. f. rat. Med. 3. R. Bd. 14 S. 203—214 Tafel II. 1862.

5896 **Wiemer, O.**, Über den Mechanismus der Fettresorption. Pflügers Archiv Bd. 33 S. 515—537. 1884.

339 **Will, A.**, Vorläufige Mitteilungen über Fettresorption. Pflügers Archiv für die ges. Physiologie Bd. 20 S. 255—262. 1879.

7528 **Williams, Hadley**, Normal and surgical Anatomy of the Vermiform Appendix. Mit 6 Abb. The Medical News Vol. 66 p. 483—489. 1895.

5912 **v. Winiwarter, Felix**, Die Chylusgefäfse des Kaninchens. Sitzungsber. d. Akad. d. Wissensch. zu Wien Jahrg. 1876 Bd. 74 Abt. 3 S. 103—122 2 Taf. 1877.

7986 **Witte, E.**, Die Resorptionsfähigkeit des Dickdarmes in gynäkologischer Beziehung. Deutsche med. Wochenschr. Jahrg. 22 No. 29 S. 465—466. 1896.

6488 **v. Wittich, W.**, Beiträge zur Frage über Fettresorption. Virchows Archiv Bd. 11 S. 37—49. 1857.

320 **v. Wittich, W.**, Physiologie der Aufsaugung, Lymphbildung und Assimilation. In Hermanns Handbuch der Physiol. Bd. 5 2. Teil. Leipzig 1881.

84 **Woodhead, G., Sims.,** and **Gray, R. W.,** On the stomach of the Narwhal. (Monodon monoceros). Journ. of anat. and phys. Vol. 24 P. 2 p. 188—194. S. auch: Report of the 59. Meeting of the British Association for the Advancement of Science. London 1890. p. 635—637 und Proceedings of the Royal Society, Edinburgh. Vol. XVI p. 792—807. 4 Tafeln. 1888/89.

521 **Yarell** in Isis p. 1257. 1830.

5977 **Young, A. H.,** und **Robinson, A.,** On the Anatomy of Hyaena striata. Journ. of anat. and physiol. Vol. XXIII P. I p. 90—105, P. II p. 187—200. 1 Holzschn. 1889.

6475 **Young, R. A.,** The Fibres of retiform Tissue. From the physiological Laboratory Kings College London. Journal of Physiology Vol. XIII No. 34 S. 332—334. 1892.

6002 **Zawarykin,** Über die ersten Chyluswege. Bulletin de l'acad. des sciences de St. Petersbourg T. XIII No. 2 p. 174. 1869.

5595 **Zawarykin,** Verlauf der Chylusbahnen im Dünndarm. Mémoires de l'acad. impér. de St. Petersbourg VII. Série T. XIV. 2 Taf. 1869.

6005 **Zawarykin, Th.,** Über die Fettresorption im Dünndarm. Pflügers Archiv f. d. ges. Physiol. Bd. 31 S. 231—240. 1 Tafel. 1883.

335 **Zawarykin, Th.,** Einige die Fettresorption im Dünndarm betreffende Bemerkungen. Pflügers Archiv f. d. ges Physiologie Bd. 35 p. 145—157. 1885.

6004 **Zawarykin, Th.,** Zur Frage über die Fettresorption. Pflügers Archiv f. d. ges. Physiologie Bd. 40 S. 447—454. 1887.

357 **Zawilsky,** Dauer und Umfang des Fettstromes durch den Brustgang nach Fettgenufs. Arbeiten der physiologischen Anstalt zu Leipzig Jahrg. 11 S. 147ff. 1876. (Cit. nach v. Wittich 320, 1883 und nach R. Heidenhain 2588, 1888).

26 **Zeissl, M.,** Über eine eigentümliche Schicht im Magen der Katze. Sitzungsber. d. Wiener Akad. d. Wissensch., mathem.-naturw. Kl. Bd. 72 3. Abt. 10. Juni 1875.

6609 **Zenker, F. A.,** Über das Verhalten der Chylusgefäfse in der Darmschleimhaut. Siebold und Köllikers Zeitschr. f. wissensch. Zool. Bd. 6 S. 321—329. 1855.

7476 **Ziegler, E.,** Zur Kenntnis der Eisenablagerungen in den verschiedenen Organen des menschlichen und tierischen Organismus. Verhandl. Ges. D. Naturf. 66. Vers. Wien 1894. T. 2 H. 2 S. 4—10. Leipzig 1895.

8263 **Ziegler, R. O.,** Über die solitären und Peyerschen Follikel. Inaug.-Diss. 40 S. Würzburg 1850.

# Autorenregister.


**A.**

Albini 189, 253.
Altmann 507, 518, 519.
Arnold 73, 192, 245, 283, 397, 439, 481, 482, 483, 484, 485, 510, 513, 516.
Arnstein 163, 191, 196, 216, 218, 227, 257, 258, 260, 262, 281, 384, 482, 483, 484, 485, 490, 522, 523, 529, 532, 575.
Asellius 375.
Auerbach 124, 170, 171, 175, 179, 251, 253, 255, 332, 333, 334, 383, 384, 386, 394, 463, 465, 471, 472, 477, 478, 479, 481, 487, 611.
Auspitz 511.
Ayers 18, 45, 54, 169, 311, 312, 318, 403, 404, 405, 589, 592.

**B.**

Baginsky 375, 537, 539.
Balfour 49, 311.
Balogh 187, 195, 512.
Barckhausen 412.
Barfurth 245.
Bartenjeff 479, 480.
Barth 304, 538, 540.
Barthels 89, 90, 91, 92, 93, 94, 95, 96, 97, 98, 100, 101, 103, 104, 105, 106, 107, 108, 109, 110, 111, 112, 115, 116.
Bartholinus 375.
Basch 176, 196, 219, 226, 281, 282, 285, 295, 297, 383, 384, 385, 391, 506, 512, 516, 517, 518, 523, 524, 525.
Basslinger 26, 27, 235, 273, 340, 395, 409, 410, 416, 555, 558, 590, 592.
Bauer J. 502, 503.
Baum 122, 141, 143, 366, 441, 580.
Baumer 536.
Beddard 288, 433, 442, 556, 557, 564.
Behrens 162, 225, 246, 483.
Benda 213, 445, 480.
Beneke 504.
Benjamins 189, 219.
Bennett 560.
Benoit 289, 295.
Bentkowsky 342, 344, 346, 362.
Berdal 39, 202, 244, 343, 346, 373.
Bergmann 3, 5.
Berkley 484, 488, 489, 490.
Bernard Cl. 350, 352, 362, 395, 492, 493, 496, 500, 536, 547.
Bernheim 485.
Berres 412.
Berry 584.
Bidder 493, 537.
Biedermann 168, 222, 229.
Billard 313, 412.
Billroth 73, 195, 415, 423, 438, 442, 463, 464, 465, 469, 470, 471, 561.
Biondi 504.
Bischoff 51, 55, 65, 76, 80, 81, 89, 94, 102, 103, 131, 138, 150, 360, 369.
Bizzozero 65, 166, 167, 171, 172, 173, 174, 175, 176, 177, 178, 179, 180, 181, 203, 204, 205, 206, 207, 208, 209, 210, 211, 212, 213, 224, 225, 226, 227, 228, 229, 230, 231, 289, 309, 313, 314, 316, 318, 319, 321, 323, 325, 326, 327, 334, 335, 336, 337, 387, 407, 425, 440, 524, 589, 594, 600, 601, 602, 603, 604, 605.
Blanchard 543, 546, 547, 593.
Bleuland 508.
Bleyer 55, 64.
Blumenbach 376, 507.
Boccardi 253, 541.
Böhm, A. 141, 142, 152, 153, 155, 182, 183, 202, 230, 243, 264, 300, 301, 303, 347, 373, 374, 375, 401, 445, 461, 498, 507, 592, 606, 608.
Böhm, L. 313, 341, 409, 410, 412, 416, 435, 436, 438, 443, 447, 553, 592.
Böhm, R. 524.
Bohemann 245.
Bonnet 194, 261, 541, 580.
Bornstein 535.
Bossalino 225.
Boulart 127, 128, 133, 358, 361.
Bowman 150, 199, 313, 315, 490, 567, 581.
Brand 291, 304, 395, 514, 539, 540.
Brandt 13, 506.

Brass 153, 182, 183, 255, 303, 318, 319, 444, 462, 519, 520, 584, 586, 587, 590, 591, 594, 605.
Braus 404, 434.
Breiter 465, 470.
Brendel 148.
Brettauer 184, 186, 187, 188, 190, 214, 215, 216, 218, 512.
Brieger 494.
Bronn 19, 21, 23, 24, 25, 54, 55, 57, 77, 78, 83, 84, 85, 86, 87, 88, 89, 92, 93, 104, 105, 106, 108, 109, 112, 113, 114, 116, 117, 170, 178, 188, 189, 214, 215, 216, 219, 252, 270, 272, 273, 274, 275, 277, 321, 323, 324, 338, 409, 509, 552, 554, 559, 594, 596, 597, 606.
Bruch 281, 344, 379, 380, 508, 511, 520, 525, 535.
Brücke 155, 184, 186, 187, 200, 214, 246, 247, 273, 279, 285, 297, 298, 302, 304, 349, 372, 378, 379, 380, 396, 410, 415, 416, 417, 418, 422, 423, 446, 494, 503, 509, 511, 520, 521, 526, 527, 528, 610.
Brümmer 36, 120, 122, 127, 136.
Brugnone 38, 89, 92.
v. Brunn 192, 208, 209, 210, 212, 420, 426, 429.
Brunner 264, 278, 340, 341, 352, 411.
Bruns 377.
de Bruyne 164, 234, 246, 254.
Budge 14, 15, 250, 352, 380, 558.
Buerger 271.
Buhl 257, 260, 261.
Bunge 504.
Busachi 245.
Busch 494.

## C.

Cadiat 385.
Cajal 333, 363, 467, 468, 473, 474, 476, 480, 486, 489.
Cajetan 51, 52, 53.
Caldesi 82.
Capparelli 488, 490.
Carlier 31, 119, 122, 147, 182, 192, 193, 248, 299, 367, 368, 400, 401, 591.
Carpenter 384, 454.
Carus 3, 20, 83, 117, 272, 279, 290, 292, 310, 311, 348, 355, 543, 545, 549, 550, 552, 553, 555, 558, 560, 563, 577, 583.
Caster 513.
Cattaneo 7, 10, 12, 42, 121, 127, 148, 250, 316, 317, 541.
Cavolini 266.
Cazin 95, 99.
Celsus 537.
Chaput 289, 295.
Charbonell-Salle 115.
Chiaje 44.
Chievitz 425.
Clado 562, 584, 586, 587.
Clark 572.
Clason 244.
Cloetta 25, 26, 178, 179, 192, 209, 244, 248, 252, 276, 325, 340, 410, 451, 469, 477, 592, 607.
Coakley 157, 158.
Cobelli 344, 346, 347.
Cohn 192, 193, 194, 245.
Colin 28, 349, 435.
Configliachi 19.
Contejean 56, 72.
Crisp 27, 572.
Crispy 592.
Croqu 511.
Cruikshank 160, 376.
Cuvier 2, 3, 15, 23, 118, 122, 265, 267, 270, 287, 290, 313, 543, 544, 545, 550, 551, 552, 560, 563, 566, 567, 568, 569, 572, 573, 574, 578, 579, 580, 581, 582, 591, 592, 609.
Czaplinski 517, 535.
Czermak 284, 416, 419, 420, 424, 425, 428, 429, 439, 440, 537.

## D.

Darwin 28.
Daubenton 28, 567, 568.
v. Davidoff 141, 142, 152, 153, 155, 182, 183, 194, 196, 197, 198, 200, 201, 202, 230, 243, 259, 260, 261, 262, 263, 264, 283, 300, 301, 303, 347, 373, 374, 375, 401, 424, 430, 445, 461, 498, 507, 516, 577, 578, 592, 606, 608.
Debove 200, 201, 605.
Decker 495, 498, 549,
Dekhuyzen 227, 362.
Delafond 184, 214, 218, 219, 279, 378, 520, 526.
Demant 495.
Demarbais 439.
Denys 439.
Dobroslawin 494.
Dobrowolski 119, 124, 150, 152, 154.
Dobson 413, 441, 578, 579, 580, 582, 609, 610.
Döllinger 160, 377.
Doenitz 184, 188, 189, 195, 196, 199, 200, 201, 215, 216, 280, 285, 383, 512, 520, 521, 522, 523.
Dogiel 473, 474, 475, 476.
Dolkowski 260.
Donders 120, 150, 155, 186, 199, 214, 216, 218, 285, 314, 336, 341, 369, 379, 415, 416, 417, 423, 438, 451, 490, 508, 509, 511, 520, 522.
Drasch 199, 200, 201, 202, 227, 296, 465, 466, 467, 469, 472, 473, 479, 482, 486, 487, 488, 489.
Drews 261.
Dubois-Reymond 9, 250.
Duvernoy 21, 31, 80, 305, 552, 560, 581, 588.

## E.

Eberhard 508.
Eberle 117.
Eberth 118, 162, 195, 199, 200, 201, 203, 233, 257, 258, 260, 261, 314, 315, 410, 538, 553, 555, 557.
Ebstein 205, 342, 490, 533.

Ecker 56, 63, 65, 70, 269, 323, 344.
Edelmann 119, 140, 144.
Edinger 8, 10, 15, 17, 35, 40, 41, 42, 43, 44, 45, 47, 48, 49, 50, 52, 53, 54, 162, 165, 167, 168, 169, 219, 226, 235, 237, 258, 260, 261, 266, 267, 305, 309, 310, 311, 312, 316, 338, 402, 403, 447, 448, 490, 514, 517, 545, 546, 549, 550, 591, 594.
Ehlers 18.
Ehrlich 284, 440.
Ehrmann 15.
Eichenberger 119, 139, 140.
Eichhorst 503.
Eimer 64, 188, 189, 190, 196, 198, 199, 214, 215, 216, 217, 218, 219, 220, 223, 227, 258, 260, 261, 408, 506, 512, 514, 516, 522, 523, 524, 525, 530, 532, 535, 537.
Eisler 77, 88.
Elischer 482.
Ellenberger 28, 30, 119, 120, 121, 122, 123, 124, 128, 129, 130, 131, 132, 138, 139, 141, 142, 143, 146, 233, 237, 238, 239, 243, 248, 252, 278, 279, 284, 286, 291, 331, 332, 342, 348, 349, 350, 359, 360, 366, 386, 413, 416, 435, 436, 441, 491, 492, 495, 517, 535, 562, 569, 570, 571, 572, 580, 607.
Engelmann 162, 191.
Erasistratus 375.
Erdmann 161, 186, 187, 188, 195, 196, 199, 215, 216, 217, 218, 376, 377, 378, 379, 380, 382, 508, 509, 510, 511, 512, 515.
Ermann 536.
Ernst 292, 416, 423, 447, 451, 453, 454, 455.
Eschricht 290, 309, 560.
Eysoldt 514, 515, 524, 525, 535.

## F.

Fallopia 278.
Feller 376.
Ferrari 246, 253,
Fermi 536, 537.
Ficinus 123, 156, 157.
de Filipi 504.
Finck 379.
Fleischmann 124.
Flemming 118, 204, 224, 261, 263, 314, 322, 337, 411, 418, 419, 421, 424, 426, 438, 439, 442, 533, 534.
Fles 195, 217, 285, 384.
Flesch 124, 130, 140, 151, 153, 154, 155, 419.
Flower 3, 148, 367, 412, 436, 443, 564, 566, 567, 568, 569, 572, 573, 574, 575, 579, 580, 581, 582, 583.
Fölix 507.
Fohmann 381, 388, 390.
Forbes 292, 555, 573.
Fortunatow 10, 166, 189, 196, 285, 298, 513, 514, 517.
Foster 64, 349, 368.
Francaviglia 569.
Franck 128, 131, 132, 138, 139, 141.
Frankenhäuser 261, 481, 482, 485.
Frerichs 124, 150, 214, 313, 380, 493.
Frey 149, 150, 195, 200, 203, 232, 235, 259, 260, 281, 285, 292, 298, 299, 300, 314, 341, 349, 371, 382, 384, 395, 396, 398, 422, 423, 425, 436, 437, 438, 442, 444, 446, 447, 452, 453, 454, 455, 465, 469, 471, 512, 513, 523, 524, 575, 576, 577, 581, 592, 611.
Frick 495.
Friedreich 161, 187.
Fries 216, 218, 227, 258, 260, 522.
Funke 28, 32, 39, 134, 184, 185, 186, 188, 300, 313, 379, 380, 491, 509, 511, 520, 561, 585.
Fusari 489.

## G.

Gadow 23, 24, 25, 28, 88, 89, 91, 92, 93, 95, 96, 98, 103, 104, 105, 106, 108, 109, 112, 113, 114, 116, 117, 178, 252, 272, 273, 274, 275, 277, 338, 409, 553, 554, 555, 556, 557, 558, 559, 592.
Gaglio 536.
Gaimand 357.
Galeati 313.
Galen 375
Galeotti 231.
Garbini 424, 578.
Garel 102, 111, 219, 313, 317, 324, 325.
Garrod 27, 96, 113, 290, 555, 556, 568, 581, 590.
Garten 193.
Gegenbaur 2, 28, 32, 42, 149, 218, 261, 305, 343, 411, 522, 544, 547, 552, 553, 561.
Gelei 517.
George 119, 134, 437, 574.
Gerlach, J. 195, 199, 249, 378, 380, 441, 461, 512.
Gerlach, L, 456, 472, 477, 478, 479, 481, 578.
Gerold 420, 587.
Gerota 476, 611.
Gerstaecker 117.
Gervais 290.
Giacomini 35, 76, 77, 78, 81 84, 85, 86, 177, 210, 247, 251, 271, 323, 372, 408, 444, 594, 608.
Giannelli 35, 76, 77, 78, 81, 84, 85, 86, 177, 210, 247, 251, 271, 323, 408, 594, 608.
Gillavray 495.
Gillette 41, 77, 100, 121, 122, 129, 132, 135, 136, 143, 146, 148, 157.
Glaettli 55, 65.
Glinsky 92, 339.
Glisson 411.
Gmelin 377, 500, 507.
Gobée 36.
Goniaew 74, 465, 466, 473, 479, 482, 484, 490.
Goodsir 199, 314, 379, 380, 511.
Gottlieb 503.

Graff 119, 120, 128, 134, 332, 359, 360, 412, 435.
Gray 128, 331, 358.
Greenwood 30, 122, 133, 437.
Grimm 51, 55, 56, 62, 64, 66, 72, 82, 98, 99, 100, 110, 136, 147, 267, 269, 275, 277, 293, 299, 317, 323, 324, 365, 441, 579, 591, 592, 606.
Grönberg 19, 20, 56, 75, 76, 589, 590.
Grohe 442.
Gruby 184, 214, 218, 219, 279, 378, 520, 526.
Gruenhagen 196, 204, 222, 299, 314, 386, 408, 510, 515, 516, 517, 535.
Grützner 65, 70, 71, 352, 353, 494.
Gscheidlen 482, 484.
Guenther, A. 16, 21, 54, 312, 313, 318.
Guenther, P. 445, 480.
Gulland 419, 424, 426, 429, 431, 440.
Gulliver 38, 121, 122, 123, 129, 132, 134, 136, 142, 144, 145, 148.
Gumilewsky 493, 500.
Gundobin 541.
Gurlt 28, 350, 358, 360, 435, 436, 437, 441, 442, 560.

## H.

Haase 376.
Hall 39, 505.
v. Haller 313, 375, 411, 507.
Hammarsten 492, 495.
Hanau 208.
Harley 536.
Hassal 440.
Hasse 101, 102, 103, 114, 115, 116.
Haus 16, 54.
Hebold 219, 226.
Hedwig 264, 272, 278, 313, 376.
Heidenhain, M. 194, 245, 326, 594.
Heidenhain, R. 67, 70, 71, 163, 164, 176, 187, 190, 191, 192, 193, 194, 195, 196, 198, 199, 202, 203, 204, 205, 210, 219, 229, 260, 264, 276, 280, 281, 282, 283, 284, 293, 295, 296, 297, 298, 314, 315, 318, 319, 325, 326, 334, 336, 342, 346, 352, 366, 405, 407, 408, 415, 434, 438, 440, 442, 454, 494, 498, 499, 501, 502, 503, 506, 516, 517, 518, 521, 525, 526, 528, 529, 530, 533, 534, 535, 536, 577, 609, 610.
Heitzmann 135, 218, 281, 282, 283, 386, 414.
Heller 386, 451, 452, 453, 456, 457, 459, 460, 461, 527.
Helvetius 376.
Henle 124, 149, 155, 160, 161, 184, 199, 200, 203, 214, 215, 216, 218, 219, 244, 285, 302, 314, 341, 370, 371, 377, 378, 379, 380, 401, 411, 415, 416, 417, 418, 423, 425, 445, 447, 520, 524, 526, 585.
Henning 31.
Hénocque 482.
Herbst 279, 280, 378, 387, 401, 451, 507, 508, 511.
Hering 22.
Herophilus 375.
Hermann 496, 499.
L'Herminier 103, 113.
Herrmann 424, 609.
v. Hessling 149, 154, 156, 158, 188, 235, 257, 336, 370, 443, 604, 607, 610.
Hewson 26, 376
Hildebrandt 377.
Hippokrates 411.
Hirt 342, 344, 346, 352, 366.
His 1, 73, 232, 233, 280, 281, 381, 382, 384, 397, 410, 413, 416, 422, 423, 424, 425, 430, 435, 436, 437, 438, 442, 446, 524, 577, 585, 608, 609, 610.
Hoehl 234, 235, 236.
Hoffmann 511.
Hoffmann, C. K. 19, 21, 22, 23, 54, 55, 57, 77, 78, 83, 84, 85, 86, 87, 88, 170, 178, 188, 189, 210, 214, 215, 216, 219, 270, 321, 323, 324, 409, 509, 552, 594, 596, 597, 606.
Hoffmann, E. 72 300, 301, 371, 372.
Hoffmann, F. 414, 445, 446.
Hofmeister 182, 238, 243, 442, 443, 446, 501, 502, 526, 529, 530, 532, 533, 534, 604, 610.
Holländer 509, 510, 511.
Home 12, 29, 30, 116, 125, 270, 287, 328, 550, 551, 563, 564
Hopkins 13, 14, 47, 48, 49, 311, 312, 547, 548, 549, 593.
Hoppe-Seyler 352, 494, 495, 496, 499, 501, 514, 517.
Howes 247, 427, 550.
Hoyer 208, 224, 225, 227, 597, 600.
Humilewsky 498.
Hunter 29, 101, 115, 127, 290, 375, 507, 560, 569, 583.
Hyrtl 17, 18, 268, 311, 341, 380, 381, 411, 417, 418, 422.

## I.

Ide 192.

## J.

Jäger 88, 271, 552.
Jägerskiöld 559.
Just 65.

## K.

Kahlbaum 89, 92, 93, 100, 112.
Kallius 490.
Kazzander 301.
Key 219.
Kjellberg 382.
Kingsbury 19, 55, 56, 57, 60, 61, 62, 63, 171, 320, 321, 404, 407, 434.
Klaatsch 327, 424, 426, 427, 431, 432.
Klebs 257, 481.
Klecki 147, 245.
Kleimann 511.
Klein 74, 75, 270, 551.
Klein, E. 55, 56, 62, 64, 66, 72, 89, 91, 98, 99, 100, 114, 118, 119, 120, 122, 124, 125, 134, 135, 136, 138, 139, 140,

142, 143, 149, 150, 154, 157, 158, 159, 162, 163, 199, 219, 222, 226, 227, 244, 259, 295, 299, 313, 342, 345, 346, 347, 372, 414, 447, 472. 476, 477, 479, 490, 537, 592, 603, 604, 608, 612.
Klose 191, 216, 219, 229, 313, 314, 315, 325, 334, 498, 532, 597, 601, 604, 605.
Klug 274.
Knauff 218, 226.
Koch 281.
v. Kölliker 66, 73, 120, 124, 149, 156, 157, 158, 182, 184, 185, 186, 188, 191, 195, 199, 200, 201, 203, 214, 218, 227, 232, 233, 243, 244, 245, 254, 260, 281, 285, 298, 302, 303, 304, 313, 336, 341, 343, 369, 370, 372, 379, 380, 382, 384, 410, 415, 416, 417, 418, 423, 424, 425, 443, 446, 447, 450, 465, 471, 472, 481, 483, 485, 497, 509, 511, 512, 520, 522, 523, 530, 537, 538, 539, 540, 577, 584.
Kollmann 465, 471, 514.
Kolossow 193, 254.
Kossel 225, 483.
Kossowski 119, 120, 138, 151, 346.
Kowalewsky 384.
Kraft 55.
Krause, C. 313, 377, 380, 382, 401, 412.
Krause, W. 30, 73, 134, 149, 150, 153, 191, 302, 334, 347, 371, 379, 380, 382, 384, 411, 416, 423, 438, 445, 454, 465, 469, 470, 471, 482, 561, 575, 592, 608, 609.
Krehl 518, 519.
Krohn 510, 517.
Krolow 348, 352, 353, 360, 363, 364, 366.
Krukenberg 492, 546.
Kruse 191.
Kuczynski 341, 342, 343, 344, 345, 346, 347, 348, 350, 352, 359, 360, 361, 363, 365, 366, 367, 372.
Küchenmeister 411, 424, 426, 430, 431, 537.
Kühne 494.
Küss 511.
Kultschitzky 9, 40, 41, 165, 233, 237, 238, 239, 244, 245, 285, 286, 287, 296, 297, 298, 305, 402, 524.
Kunkel 503.
Kunze 119, 120, 124, 125, 128, 129, 130, 131, 132, 139, 146.
v. Kupffer 542.
Kyrklund 163, 190, 220, 386, 510, 515, 525, 528.

## L.

Lacauchie 279, 526.
Lafforgue 584, 586, 587.
Laguesse 425, 449, 450.
Laimer 123, 143, 157, 608.
Lambl 187, 195, 260.
Landois, H. 28.
Landois, L. 39, 196, 201, 278, 281, 353, 375, 411, 481, 491, 497, 498, 503, 507, 514, 517, 537.
Landowsky 227.
Langer 19, 20, 149, 237, 247, 250, 267, 268, 269, 270, 304, 317, 322, 389, 390, 391, 392, 393, 394, 395, 403, 448, 450, 537.
Langerhans 7, 10, 41, 149, 165, 249, 468, 593.
Langhans 260.
Langley 56, 61, 68, 69, 70, 71, 74, 75, 226, 349.
Lannkowski 225.
Lappe 496.
Lassaigne 494.
Lauteschläger 150.
Lawdowski 124.
Leber 513.
Lebrun 245.
Leeuwenhoek 160.
Legge 234. 235.
Lehmann 495, 502.
Leisering 131.
Letzerich 195, 215, 216, 218, 219, 223, 384, 515, 521, 522, 523.
Leuckart 3, 5.
Leuret 494.
Levin 511.
Levschin 247, 268, 269, 321, 393, 394, 450, 611.
Leydig 12, 13, 14, 15, 21, 35, 36, 39, 41, 42, 43, 44, 46, 48, 49, 50, 52, 53, 55, 56, 57, 66, 76, 77, 78, 80, 82, 85, 89, 92, 93, 94, 98, 100, 101, 102, 109, 114, 115, 118, 120, 122, 123, 136, 137, 148, 149, 164, 165, 167, 168, 170, 177, 186, 214, 215, 218, 219, 220, 226, 248, 249, 250, 251, 254, 257, 264, 266, 272, 273, 279, 287, 290, 292, 300, 309, 310, 313, 316, 317, 318, 319, 321, 322, 324, 325, 338, 341, 368, 388, 402, 405, 408, 409, 425, 448, 536, 547, 552, 580, 589, 590, 607.
Lieberkühn, J. N. 160, 313, 376, 380, 387.
Lieberkühn, N. 494.
Lipski, A. 503.
Lipski, S. 505.
Lipsky, A. 188, 196, 216, 248, 255, 258, 260, 261, 281, 292, 413, 438, 469, 522, 600.
List 176, 196, 214, 215, 216, 219, 220, 221, 222, 223, 224, 225, 226, 227, 407.
Lister 375, 377, 507.
Lönnberg 559.
Löwit 439, 473, 481, 482, 483, 484, 485.
Lorent 15, 52, 169, 250, 403, 448, 536.
Lovén 446.
Ludwig 535.
Lund 109.
Luschka 410.
Lussana 503, 536.
Lustig 482, 484, 485.

## M.

Macallum 15, 47, 48, 49, 52, 167, 169, 247, 268, 311, 317, 403, 448, 547, 548, 549, 592, 593, 607.
Macartney 558.

Machate 77, 84, 85, 178, 210, 247, 258, 260, 324, 409, 451, 594, 596, 597, 606, 607, 608, 611.
Magendie 535.
Majewski 229, 230.
Mall 31, 181, 190, 192, 202, 208, 233, 234, 238, 239, 240, 243, 244, 248, 282, 296, 297, 298, 336, 398, 399, 401, 425, 441, 442, 458, 459, 460, 525.
Malpighi 313, 411.
Maly 494, 499.
Mandl 118, 123, 150, 313, 412.
Manning 496.
Manz 464, 465, 469, 470, 471.
Marchesini 246, 253.
Marchi 162.
Marfels 508, 509, 510, 511.
Margo 312.
Marshall 116.
Mascagni 376.
Masloff 493, 494, 497.
Mastras 517.
Maurer 424.
Mayer 127, 279, 290, 569.
Mayer, P. 254, 388, 389, 447.
Mayer, S. 72, 238, 343.
Meckel, A. 264, 302, 377.
Meckel, J. F. 3, 20, 29, 82, 111, 112, 117, 125, 188, 265, 266, 267, 268, 270, 271, 279, 287, 289, 305, 309, 350, 438, 543, 545, 546, 551, 552, 553, 558, 560, 564, 567, 568, 592.
Meissner 463, 465, 470, 471, 487.
Melnikow 390, 391, 447, 449, 549.
Mensonides 508, 511.
Mering 500, 535.
Mertrud 290.
Metschnikoff 263, 499.
Metzner 518.
Meyer 341.
Mialhe 511.
Miall 30, 122, 133, 437.
Middeldorpf 338, 341, 347, 351, 352, 443, 447.
Milne Edwards 3, 28, 39, 44, 82, 118, 264, 266, 268, 313, 332, 409, 544, 545, 546, 550, 551, 552, 553, 561, 562, 563, 588, 607.
Mitchell 25.
Mojon 386.
Moleschott 184, 186, 285, 287, 298, 508, 509, 510, 511.
Molin 14, 51, 236, 240, 249.
Monro 376, 388, 402, 543.
Monti 468, 469.
Moreau 40, 44, 45, 48, 266, 316, 546, 550.
Moritz 5, 492, 493.
Mosso 39.
Motta 324.
Mühlbach 119, 120, 125, 128, 129, 130, 131.
Müller, C. 28, 119, 120, 122, 124, 130, 138, 146, 278, 279, 350, 359, 360, 435, 436.
Müller, E. 343, 468, 481, 482, 483, 484, 485, 487, 488, 489, 490.
Müller J. 6, 9, 11, 12, 13, 14, 155, 160, 164, 266, 309, 311, 377, 386, 590, 593.
Munk 495, 506, 510, 518.
Murie 435.
Musgrave 375, 507.

## N.

Needham 558.
Neergard 114.
Neisser 510, 511.
Neumann 158, 159, 168, 191, 257, 537, 539.
Neumeister 352, 492, 496, 501, 502, 503, 506.
Nicolas 164, 191, 192, 193, 228, 245, 254, 260, 318, 319, 321, 322, 326, 327, 517, 518, 537, 594, 595.
Nitzsch 105.
Noble Smith 119, 120, 125, 138, 139, 142, 149, 295, 345, 346, 479, 592, 603, 604, 612.
Nuhn 4, 5, 32, 82, 117, 265, 272, 315, 348, 350, 367, 380, 554, 562, 589, 591, 607.
Nussbaum 51, 56, 67, 68, 70, 71, 76, 77, 78, 79, 80, 81, 84, 85.

## O.

Obregia 482, 485.
Oedmansson 64, 215, 227.
Oeffinger 216, 217.
Oesterlen 508, 511.
Ogneff 193.
Oppel 1, 5, 29, 55, 58, 59, 118, 119, 120, 121, 122, 125, 126, 170, 202, 212, 237, 240, 243, 244, 248, 288, 318, 319, 320, 322, 328, 330, 331, 338, 344, 349, 351, 354, 355, 356, 357, 358, 403, 405, 406, 407, 408, 433, 434, 439, 493, 559, 564, 565, 566, 589, 595, 597, 598, 599, 600.
Orth 425.
Otto 20, 83, 292, 310, 311, 348, 355, 543, 549, 550, 552, 555, 560, 577, 583.
Overbeck 511.
Owen 8, 17, 18, 20, 25, 28, 29, 30, 39, 41, 43, 44, 50, 54, 82, 87, 92, 112, 125, 132, 133, 252, 254, 267, 272, 273, 287, 288, 289, 300, 305, 312, 355, 433, 437, 447, 544, 545, 548, 551, 552, 558, 561, 563, 565, 566, 567, 568, 569, 572, 573, 574, 575, 581, 582, 583, 588, 609.

## P.

Pallas 558, 560, 577.
Panarci 489.
Paneth 163, 164, 169, 171, 178, 180, 182, 184, 189, 190, 191, 196, 202, 204, 205, 208, 209, 213, 214, 215, 216, 217, 218, 219, 220, 222, 223, 224, 226, 227, 228, 260, 283, 314, 318, 319, 321, 323, 325, 326, 327, 333, 334, 336, 337, 534, 606.
Panizza 72, 394, 450.
Parker, J. 311.
Parker, W. N. 17, 49, 170, 251, 312, 318, 404.

Parson 567.
Parsons 30.
Partsch 55, 56, 62, 63, 65, 67, 68, 72, 73, 74, 75, 76, 80, 81, 227.
Passow 427, 443, 444.
Patzelt 198, 203, 204, 220, 226, 227, 230, 261, 304, 539, 540.
Pauli 572.
Paulsen 261.
Pawy 536.
Pechlinus 411.
Peremeschko 425.
Perewoznikoff 506, 524.
Perrault 272, 305.
Pestalozzi 55, 62, 171, 251, 321, 338, 339, 593, 595, 607.
Peyer 115, 313, 375, 411, 412.
Pfitzner 204, 314, 318, 319, 322, 540.
Phisalix 115.
Piersol 244, 252, 300, 373, 414.
Pilliet 8, 9, 40, 41, 43, 45, 46, 47, 53, 119, 121, 127, 128, 133, 147, 167, 254, 266, 358, 361, 402, 545, 549, 589.
Postma 23, 25, 26, 88, 89, 95, 101, 103, 106, 107, 108.
de Pousargues 580.
Pregl 496.
Prenant 79, 80, 424.
Preusse 530.
Purkinje 160.

## Q.

Quain 191, 201, 301, 529.
Quatrefages 6.
Quincke 493, 494.
Quoy 357.

## R.

Rabl 307, 319.
Rabl Rückhard 162.
Ranvier 36, 37, 39, 65, 72, 121, 122, 123, 124, 125, 135, 136, 138, 139, 142, 143, 146, 149, 151, 155, 157, 180, 191, 193, 201, 202, 244, 245, 294, 325, 397, 398, 425, 450, 468, 470, 478, 482, 483, 484, 485, 519, 520, 528, 529.
Rapp 29, 127, 279, 289, 290, 292, 433, 435, 437, 443, 567, 569, 572, 573, 591, 599.
Rathke 2, 5, 6, 7, 8, 9, 23, 41, 42, 50, 265, 267, 309, 409, 543, 544, 545, 546, 549, 550, 591.
Rauber 261, 301, 371.
Raudnitz 227.
Ravitsch 121, 123.
Rawitz 99, 290, 291, 293, 300, 373, 440, 470.
Rebsamen 442.
v. Recklinghausen 36, 260, 377, 381, 384, 385, 394, 396, 407, 408, 417, 418, 422, 524, 525, 610.
Regeczy 517.
Reichert 51, 186, 188, 249, 464, 465, 470.
Remak 124, 257, 260, 261, 463, 465, 471, 553.
Renaut 324, 347, 371, 372, 373, 575, 576.
Renzone 189.
Retterer 424, 426, 427, 428, 429, 430, 432, 433, 537, 609.
Retzius 43, 450, 485.
Ribbert 440, 537, 588.
Richiardi 122, 133, 360.
Rindfleisch 195, 203, 257, 260, 269, 294, 380, 382, 508, 509, 510, 511, 521.
Robin 31, 148, 182, 253, 300, 388, 582.
Robinson 442.
Röhmann 493, 496, 499, 500, 516.
Rolleston 413.
Rolph 7.
Rolssenn 31.
Roose 376.
Rosenstein 510.
Rosner 517, 535.
Roszner 202, 240, 287, 295, 298.
Rousseau 580.
Roussel de Vauzème 569.
de Rouville 210.
Rubeli 32, 33, 34, 35, 99, 102, 117, 119, 120, 128, 129, 130, 131, 140, 141, 142, 146, 153, 419, 605.
Rudbeck 375.
Rudolphi 3, 117, 149, 264, 265, 267, 268, 271, 272, 273, 279, 289, 313, 376, 377, 380, 387, 412, 438, 443, 552, 553, 554, 558, 560, 592.
Rückert 306, 307, 308, 537.
Rüdinger 150, 151, 263, 420, 421, 542, 576, 577, 585, 586, 587.
Ruffer 263, 284, 407, 439.
Rusconi 19, 394, 450.
Ruysch 313, 375.
Ryder 48.

## S.

Sacchi 81, 82, 84, 85, 86, 87, 178, 318, 319, 321, 323, 592.
Saccozzi 204.
Sacerdotti 56, 63, 65, 72, 174, 175, 210, 230, 231.
Sachs 216, 522.
Sala 489.
Salvioli 501.
Samojloff 503.
Sappey 41, 45, 47, 311, 332, 334, 386, 388, 389, 416, 420, 586.
v. Scanzoni 520.
Schaaf 233, 252, 253, 255, 279, 291, 358, 359, 360, 413, 477.
Schaal 494.
Schäfer 163, 191, 192, 499, 506, 529, 530, 531, 532, 534.
Schärtl 232, 382.
Schaffer 150, 151, 153, 182, 191, 199, 200, 202, 203, 208, 209, 210, 213, 226, 263, 303, 314, 336, 337, 347, 372, 373, 535, 604, 605.
Schelhammer 543, 546.
Schenk 157, 249, 343, 346.
Schiefferdecker 222, 224, 225, 227, 246, 346, 369, 482, 483.
Schiff 186, 494, 495, 509, 536.

Schlegel 21, 80, 271, 552.
Schlemmer 341, 370, 372.
Schmauser 150, 154, 156.
Schmidt, C. 493, 537.
Schmidt, Curt 191.
Schmidt, F. A. 150.
Schmidt-Mühlheim 502, 535, 536.
Schmiedeberg 504.
Schneider, A. 42.
Schneider, R. 503.
Schreger 386.
Schrön 36.
Schuberg 245, 254.
Schütz 131, 132, 140.
Schultz 245, 246, 485.
Schultze 519.
Schulze, F. E. 36, 48, 84, 165, 167, 170, 179, 184, 188, 189, 214, 215, 216, 217, 218, 219, 220, 225, 226, 313, 314, 592, 593, 597.
Schulze, M. 36.
Schwalbe 191, 313, 325, 333, 334, 341, 342, 343, 344, 346, 347, 352, 362, 363, 366, 468, 605.
Schwann 121, 122, 155, 380.
Schweigger-Seidel 121, 155, 156, 157.
Sclavunos 149.
Screta 412.
Seiler 302.
Seiller v. 229.
Semmer 123, 124.
Sertoli 425.
Severin 82, 411.
Sewall 56, 68, 69.
Sheldon 376.
Siebold 267, 268, 271, 305, 311, 312, 544, 547, 548, 552, 589.
Siegfried 234.
Smirnow 65, 73, 74, 490.
Spee 163, 181, 182, 248, 280, 285, 286, 287, 291, 292, 293, 296, 297, 298, 299, 302, 398, 461, 516, 526, 527, 528.
Spigelius 31.
Spina 160, 164, 170, 176, 184, 189, 195, 196, 214, 220, 278, 279, 281, 314, 385, 386, 481, 513, 514.
Stannius 3, 6, 12, 13, 14, 18, 22, 39, 43, 46, 55, 82, 117, 249, 266, 267, 268, 271, 305, 311, 312, 316, 317, 348, 355, 391, 544, 547, 548, 552, 553, 558, 560, 589, 590, 591.
Steinach 184, 186, 187, 188, 190, 214, 215, 216, 218, 513.
Steinhaus 175, 176, 223, 227, 322.
Steller 118.
Stender 503.
Stenon 38, 411, 558.
Stieda 6, 7, 165, 424, 593.
Stirling 40, 51, 547.
Stöhr 119, 124, 140, 149, 153, 155, 158, 191, 192, 196, 198, 199, 208, 210, 213, 215, 216, 222, 223, 224, 225, 226, 227, 232, 235, 244, 249, 258, 259, 260, 261, 262, 263, 264, 265, 300, 301, 302, 337, 343, 375, 414, 415, 418, 419, 421, 423, 424, 425, 426, 427, 430, 431, 432, 433, 440, 443, 451, 452, 453, 454, 462, 470, 485, 537, 587, 591.
Stoss 541, 542.
Strahl 118, 119, 128, 132, 134, 135, 136, 138, 140, 141, 143, 146, 148, 149, 151.
Strecker 507.
Stricker 140, 341, 481, 524.
Struiken 176, 192, 209, 210, 227, 228, 589, 594, 603, 606, 610, 611.
Stuart 162.
Stutz 284.
Sussdorf 227.
Swieçicki 56, 66, 67, 74.

**T.**

Tarchanoff 386.
Tarenetzky 562.
Teichmann, L. 124, 291, 292, 293, 313, 380, 381, 382, 384, 395, 401, 418, 422, 446, 611.
Teichmann, M. 99, 102, 103, 114, 115, 116.
Teichmann 506.
v. Thanhoffer 28, 120, 121, 124, 168, 189, 196, 198, 200, 219, 255, 281, 285, 286, 297, 298, 314, 346, 409, 461, 489, 490, 499, 506, 512, 513, 514, 515, 516, 517, 523, 535, 600.
Thesen 317, 549.
Thiersch 124.
Thiry 493, 494, 497.
Thoma 513, 516.
Tiedemann 24, 25, 88, 89, 92, 93, 111, 115, 117, 251, 272, 377, 409, 500, 507, 551, 552, 553, 558.
Tillaux 32.
Todd 150, 199, 313, 315, 567, 581.
Toldt 119, 149, 151, 155, 158, 191, 223, 233, 249, 252, 254, 261, 298, 313, 315, 316, 334, 342, 343, 372, 386, 401, 446, 461, 462, 468.
Tolotschinoff 482.
Tomarkin 424, 426, 430, 441.
Tourneux 424.
Treviranus 160, 264, 377, 412, 535.
Tria 253.
Trinkler 51, 53, 81.
Trütschl 490.
Turby 496.
Turner 547.

**U.**

Unna 36, 37, 235.

**V.**

Vaillant 19, 57, 589.
Valatour 8, 41, 51, 52, 53, 55, 56, 64, 66, 72, 74, 317, 493, 545.
Valenciennes 550.
Valentin 118, 123, 160, 380.
Vassale 204, 205, 209, 314, 337.
Vella 493
Verson 191, 196, 200, 219, 248, 249, 254, 255, 258, 281, 285, 300, 301, 302, 304, 313, 314, 315, 334, 341, 347, 371, 414, 416, 443, 445, 585, 607, 610.

Vesling 375.
Viallane 28, 276.
Vicq-d'Azyr 290.
Virchow 195, 281, 304, 378, 379, 510, 524, 530, 536.
Vogel 380.
Vogt 7, 9, 11, 16, 27, 102, 119, 120, 134, 249, 276, 325, 362, 552, 563, 575, 595.
Voit, C. v. 502, 503.
Voit, F. 493, 496, 504, 505.
Volkmann 39, 155.
Vosseler 266, 386, 387.
Vulpian 76.

**W.**

Wagner 311, 313, 553, 558.
Waldenburg 257.
Waldeyer 30, 36, 37, 133, 361, 437, 450, 573.
v. Walther 518.
Wassilieff 511.
Watney 195, 196, 199, 200, 201, 233, 257, 258, 259, 260, 261, 282, 285, 286, 313, 315, 344, 345, 346, 359, 364, 366, 369, 371, 385, 416, 452, 490, 505, 513, 516, 523, 524, 532, 575.
Watson 581.
Weber, E. H. 123, 203, 257, 258, 260, 317, 379, 380, 416, 508, 520, 529.
Weber, O. 36.
Weber, M. 289, 357, 568.
Weintraud 511.
Welcker 121, 155, 156, 157.
Wepfer 340, 412.
Werber 336, 344, 369, 375, 424, 537, 538.
Werner 376.
Werner, G. 245, 246.
Wiedemann 29, 569.
Wiedersheim 4, 21, 32, 55, 56, 57, 62, 63, 65, 70, 76, 112, 129, 165, 166, 189, 261, 265, 269, 278, 306, 318, 319, 322, 323, 348, 497, 499, 513, 514, 516, 517, 544, 550, 551, 552, 563, 590, 595, 607.
Wiegandt 187, 188, 195, 199, 203, 215, 216.
Wiehen 186, 188.
Wiemer 189, 513, 514, 530, 531, 534.
Wiener 517.
Wild 39, 142.
Will 506, 513.
William 401.
Williams 584.
Willisius 411.
v. Winiwarter 281, 292, 396, 397, 401.
W.tte 537.
v. Wittich 186, 189, 220, 227, 491, 499, 509, 513.
Woodhead 128, 331, 358.

**Y.**

Yarell 30.
Young, A. 581.
Young, A. H. 442.
Young, R. A. 234.
Yung 7, 9, 11, 16, 27, 102, 119, 120, 134, 249, 276, 325, 362, 552, 563, 575, 595.

**Z.**

Zawarykin 262, 282, 384, 385, 424, 499, 506, 512, 515, 516, 523, 530, 531, 534, 535.
Zawilsky 501, 535.
Zeissl 236, 237.
Zenker 379, 380, 520.
Ziegler, E. 504, 505.
Ziegler, R. O. 411, 415.

# Sachregister.


**A.**

Aal siehe Anguilla.
Acanthias 39, 40, 42, 43.
Accipiter nisus 110, 277.
Acipenser 13, 39, 40, 41, 47, 48, 167, 267, 305, 311, 316, 543, 544, 545, 546, 547, 548, 593.
Actitis 90, 97, 275.
Adenoides Gewebe 232 f.
Adventitia 4, 57, 88, 117, 124.
Ältere Erfahrungen über die Zotten 278 f.
Aepyprymnus 126.
Aëtobatis 43.
Affe 344, 476, 523, 561.
Agama 20, 551, 552.
Aï siehe Bradypus tridactylus.
Alausa 546.
Alca 90, 96, 112.
Alcedo hispida 26, 106, 112, 552, 558.
Alcidae 274.
Alligator 88, 409.
Alopecias vulpes 12, 305, 309.
Alytes obstetricans 74, 408.
Ameiva 551.
Amblystoma 321.
Amia 8, 13, 47, 49, 167, 312, 317, 547, 548, 549, 593
Amiurus 15, 52, 169, 247, 268, 403, 448, 592, 607.
Ammocoetes 42, 166, 308, 309.
Ammodytes 265, 544.
Amöboide Bewegung des Darmepithels 513.
Amphibia 18 ff., Schlunddrüsen 37, Schlund 54 ff., Darm 170, 251, 268, 318 ff., 391 ff., 405 ff., 450, 589, 593 f., 594 f., 607.
Amphioxus lanceolatus 5 ff., 164 f., 249, 541, 593.
Amphisbaena 20, 551.
Ampullen (Lieberkühns) 376 ff.
Anableps 588.
Anarrhichas lupus 16, 54, 588.
Anas 90, 91, 94, 395, 538, 552, 553, 558, 590, 592.
Anguilla 8, 50 f., 447, 543.
Anguis fragilis 21, 78 ff., 254, 270, 271, 408, 521, 551, 552.
Anordnung der Brunnerschen Drüsen 348.
Anser 26, 91, 94, 235, 273, 324, 340, 395, 409, 554 f.
Anteilnahme der Wanderzellen bei der Resorption 529 ff.
Anthropoides virgo 98.
Anthropomorphae 583.
Anthus pratensis 108.
Anura Schlund 63; Darm s. Amphibien.
Appendices pyloricae 543 ff.
Appendix ileocaecalis siehe Processus vermiformis.
Aptenodytes 113.
Apteryx 112, 113, 553, 554, 558.
Ara 116.
Arctictis 581.
Arctomys 470.
Ardea 90, 98, 552, 553, 556.
Artiodactyla Schlund 130, Darm 291, 360 f., 435 ff., 572.
Arvicola 136, 413, 574, 580, 609.
Ateles 583.
Atherina Boyeri 50, 267.
Atherura africana 30.
Atrichia 553.
Attagis 112.
Auchenia glama 350, 372.
Auerbachscher Plexus 135, 471 ff., 571, 578, 611 f.
Auerhahn siehe Tetrao urogallus.
Ausläufer der Epithelzellen 194 ff.
Autorenregister 665 ff.
Aves 23 ff., Schlund 88 ff., Kropf 111 ff., Darm 178, 251, 272, 324, 395, 409 f., 451, 469, 590, 592, 607.
Axolotl 318.

**B.**

Bakterien 440.
Balaena 560, 569.
Balaeniceps 556.
Balaenoptera 128, 290, 358, 569.
Balistes 267, 588.
Barsch 50 siehe auch Perca.
Basalmembran 199 ff.
Basalsaum siehe Randsaum.
Basement membrane 199.
Bauplan des Darmrohres 1 ff.
Becherzellen 214 ff.
Bedeutung der Schichten des Darms 5; des Schlundes 32; des Stratum compactum 243; der Lymphzellen im Darm 256, 263, 264; der Spiralfalte 310; der Noduli 416 ff; der Verdauung 490 ff.; der Lieberkühnschen Drüsen 212, 315, 496, 499.
Beuteltiere siehe Marsupialia.
Bewegung des Darmes 491; der Zotten 526 ff.
Biber siehe Castor fiber.
Bindegewebe der Darmmucosa 232 ff.
Bipes 270, 551.
Bizzozero's Ersatztheorie 203, 205 ff.
Blennius 50, 543, 550.
Blinddärme siehe Caecum.
Blindschleiche siehe Anguis fragilis.
Blutgefässe des Schlundes 72 f., 93, 135, 158; des Darmes 423 f., 447 ff, 535 f.; des Enddarmes 611.

Boa 270, 551.
Bombinator igneus 74.
Bombycilla 112, 117.
Boops 546.
Bos taurus 131, 253, 291, 332, 347, 348, 349, 350, 360, 395 f., 412, 413, 414, 416, 436 f., 473, 514, 608.
Bourgeons epitheliaux 318.
Bourrelet siehe Randsaum.
Box 39. 50, 550.
Bradypus 29, 127, 567, 569.
Brunnersche Drüsen 337 ff.; Entwicklung derselben 539 ff.
Buceros 277, 558.
Bufo 74 f., 270, 323, 392, 393, 476 f., 612.
Bursa Entiana 11.
Buteo vulgaris 111.

C.

Cacatua 116.
Caecum bei niederen Vertebraten 550 ff.; Fischen 550; Amphibien 550 f.; Reptilien 551 f.; Vögeln 552 ff.; Säugern 559 ff.
Caesio 39, 50.
Calodromas 557.
Camelopardalis giraffa 30, 132 f., 360, 572.
Camelus 350.
Canis argentatus 144.
— familiaris 30, 138 ff., 179, 181, 235, 236, 237, 238, 239, 243, 248, 253, 283, 295 ff., 334 ff., 343, 344, 345, 346, 348, 349, 350, 366, 398 ff., 412, 413, 414, 415, 416, 441 f., 451, 456 ff., 473, 479, 482, 483, 484, 485, 488, 489, 515, 521, 523, 527, 532, 534, 561, 580, 603, 604, 609.
— lagopus 144.
— lupus 561.
— vulpes 143, 242, 349, 366 f., 561.
Capra hircus 132, 350, 360, 437.
Caprimulgus 106, 112, 277, 558.
Capromys 441, 609.
Carcharias 305, 307, 309.
Carnivora. Schlund 138 ff.; Darm 366 f., 441 ff., 580 f.
Carpophaga Goliath 27, 276.
Castor fiber 136, 350, 561, 580.
Casuarius 112, 113, 273, 559.
Cavia cobaya 135 f., 179, 253, 281 f., 283, 293, 332 f., 343, 350, 364, 398, 426, 428, 429, 430, 431, 441, 451, 456, 466, 467, 468, 472, 473, 474, 475, 476, 478, 480, 481, 488, 577, 609.
Cavia flavidens 578.
Cebus capucinus 148, 583.
Celluläre Verdauung 492.
Centrales Chylusgefäfs der Zotte 284, 376 ff.
Centriscus 588.
Cepola 546.
Ceratodus 16, 54, 312.
Cercolabes 579
Cercopithecus 341, 583.
Cervus Dama 132.
Cetaceen 29; Schlund 127; Darm 289, 358, 435, 561, 569.
Chamaeleo 254, 271, 551.
Charadrius 96, 275.
Chauna chavaria 27.
— derbiana 27, 96, 555 f.
Chelemys 22, 83, 323.
Chelodina 84.
Chelone 551.
Chelonia 20, 22 f.; Schlund 82 ff.; Darm 178, 271, 323 f., 339, 409, 551, 552, 595.
Cheloniadae 82 f.
Chelys 83, 596.
Chersites 85.
Chimaera 8, 13, 41, 44, 249, 254, 305, 307, 402.
Chiroptera 31; Schlund 148; Darm 182, 253, 300, 349, 369, 514, 537, 560, 561, 582.
Chirotes 270, 551.
Choloepus 569.
Chondrostoma 247, 250, 254, 267, 389, 403, 447 f.
Chrysophrys 546.
Chrysochloridae 413, 610.
Chylusgefäfse 375 ff, 422 f., 526 f.
Ciconia 98, 112, 113, 275, 556.
Cinosternon 178, 597.
Circus 117.
Cladobates 560, 581.
Clemmys 23, 85, 323, 594, 596, 597, 606.
Clupea 7, 39, 51, 544, 545, 546, 547, 549, 588.
Cobitis barbatula 52.
Cobitis fossilis 14 f., 39, 52, 168, 250, 403 448, 536.
Coccothraustes 112.
Coccygomorphae, Kropf 117; Darm 277, 558.
Coecum siehe Caecum.
Coelogenys 560.
Collocalia 106.
Colon 455, 590, siehe Enddarm.
Coluber 20, 81, 543, 551.
Columba 27, 90, 101, 112, 114 ff., 179 f., 248, 252, 275 f., 324 f., 340, 410, 451, 472, 477, 538, 557, 558, 559, 590, 592, 607, 611.
Colymbus 112, 274, 553.
Conger 549.
Conurus 116.
Coracias 112, 558.
Cordylus 20.
Coronella 254.
Corvina 267, 543.
Corvus 107, 277, 558.
Cottus 41, 543, 588.
Cotyle 277.
Corythaix 558.
Crenilabrus 53, 267.
Crocodilus 20, 23, 88, 271, 324, 409, 551, 552.
Cryptoprocta 442.
Cuculus 90, 103 f., 558.
Cuticularsaum siehe Kutikularsaum.
Cyclopterus 550, 588.
Cyclothurus 568.
Cygnus 273, 554, 559.
Cyklostomen 541, siehe auch Petromyzonten und Myxinoiden.
Cyprinidae 7, 51 f., 267, 317, 389, 403, 447.
Cyprinus 50, 168, 267.

Cypselomorphae 28; Kropf 117; Darm 277, 558.
Cypselus 26, 106, 112, 277, 552.
Cystignathus 74.
Cytogenes Gewebe 232.

**D.**

Dachs, siehe Meles taxus.
Dactylopterus volitans 53, 317.
Daman, siehe Hyrax capensis.
Darm 160 ff.; Drüsen 313 ff.
Darmepithel 160 ff.
Darmfalten 264 ff.
Darmlänge 2 ff.; bei Vögeln 23 f.; bei Säugern 28; des Menschen 31.
Darmlagerung der Vögel 25.
Darmsaft 493 ff.
Darmsaftdrüsen und Darmschleimdrüsen Kloses 325.
Darmzotten 264 ff.
Dasybatis 316.
Dasypus 127, 289, 433, 561, 567, 568.
Dasyurus 125, 211, 240, 241, 330, 349, 355 f, 560, 561.
v. Davidoffs Theorie 259 ff.
Deckelsaum, siehe Randsaum.
Delphinus 127, 435, 560, 561, 569.
Dentex vulgaris 41, 50, 546.
Dermopteri 8.
Dickdarm 315 f., 445, 462, 539, siehe auch Enddarm; Resorption im Dickdarm 537.
Dicholophus 274, 275.
Dicotyles 572.
Didelphys 565, 566.
Diemyctylus viridescens 63.
Diffusion 499.
Diomedea 555.
Dipnoër 16 ff.; Schlund 54; Darm 169, 250, 305, 312, 317 f., 403 ff., 449 f., 589, 592.
Dipsas 552.
Diverticulum caecum vitelli der Vögel 558 f.
Dottersackrudiment bei Vögeln 558.
Draco 551, 552.
Dromaeus 93, 273, 554.
Drüsen des Ösophagus 37 bei Amphibien 55 ff.; bei Reptilien 76 f.; bei Vögeln 89 ff.; bei Säugern 118 ff., 138 ff., 144, 150 ff.; des Darms 313 ff.
Dryophis 552.
Ductus vitello intestinalis, Rudiment bei Vögeln 558.
Dünndarmepithel 160 ff.
Dünndarmresorption 499 ff.
Dünndarmschleimhaut 232 ff.
Dugong siehe Halicore indica.
Duodenum 1, 3, 348.
Durchwanderung der Leucocyten durchs Epithel 255 ff.

**E.**

Echidna 28, 125, 180, 327 f., 349, 353, 355, 426 f., 431 ff., 563 f., 597.
Edentaten 29; Schlund 127; Darm 289, 357 f., 433 ff., 567 ff., 591, 599.
Eichhörnchen siehe Sciurus vulgaris.
Eidechse siehe Lacerta.
Einschlüsse im Darmepithel 260.
Einteilung des Darmrohres 1 ff., 5 ff.
Eisenaufnahme 503 ff.
Eiweifsaufnahme 500.
Elasmobranchier 589.
Elastisches Gewebe des Darmes 234 ff.
Eleidin 32 f.
Elephas 30, 133, 292, 350, 437, 573.
Emberiza 108, 112, 117.
Embryologisches siehe Entwicklung.
Emys 20, 23, 84, 178, 247, 258, 323, 324, 340, 408, 409, 450 f., 551, 552, 594, 596, 597, 606, 607, 608, 611.
Enddarm 1, 588 ff.; Form und Schichten 588 ff.; Oberflächenbildungen 591 f.; Epithel 592 f.; Drüsen 594 ff.; Muscularis mucosae 606; Submucosa 607; Muscularis 607 f.; Lymphgewebe 608 ff.; Blutgefäfse 611; Lymphgefäfse 611; Nerven 611 f.
Endigung der Nerven 481 ff.
Ente siehe Anas.
Entstehung der Noduli 424 ff.; des Darmsaftes 498 f.
Entwicklung 158, 306, 424 ff., 537 ff., 587.
Eosinophile Zellen 284, 525 f.
Epithel 4; des Ösophagus 35; bei Fischen 40; bei Amphibien 55; bei Reptilien 76; bei Vögeln 89; bei Säugern 118; Mensch 149; des Darms 160; bei Fischen 165; bei Amphibien 170; bei Reptilien 177 f.; bei Vögeln 178 f.; bei Säugern 179 ff. — siehe auch Randsaum, Becherzellen. — Ersatz des Oberflächenepithels 161, 203 ff.; Becherzellen im Epithel 214 ff.; Wanderzellen im Epithel 255 ff.; Epithel der Zotten 280, 303; Nerven im Epithel 489 ff.; Thätigkeit des E. bei der Resorption 511; E. des Enddarms 592.
Equus asinus 350.
Equus caballus 30, 128 f., 248, 252, 291, 331 f., 343, 344, 348, 349, 350, 358 ff., 413, 429, 435, 471, 530, 561, 569 ff., 607.
Erinaceus europaeus 31, 147, 182, 248, 299, 344, 349, 367, 401, 443, 461, 523, 581, 591.
Erodii Kropf 113; Darm 553, 556, 559.
Ersatz des Oberflächenepithels 203 ff.
Ersatztheorie Bizzozero's 203 ff.
Ersatzzellen 203.
Esox lucius 51, 237, 265, 267, 543, 544, 588, 591.
Eudytes 555.
Euereta 82.
Eule 538, 558.
Euphone 109, 277.
Evertebrata 164.

**F.**

Falco tinunculus 221.
Falten des Schlundes 39, 42, 47, 50, 54, 63, 74, 78, 81, 89, 117, 125.
— des Darmes 264 ff.
Faserhaut 57.
Feinerer Bau der Zotten 279 f.
Felis caracal 145.

Felis catus 145.
— domestica 146 f., 182, 221, 225, 238, 253, 295, 299, 343, 344, 346, 348, 349, 350, 366, 367, 397, 412, 413, 414, 415, 416, 442, 460 f., 473, 476, 515, 518, 521, 523, 525, 527, 533, 534, 537, 539, 561, 581, 604, 609, 610.
— leo 561, 581.
— leopardus 145, 561.
— lynx 145.
— tigris 561.
Feste Körper, Aufnahme 507.
Fettresorption 505 ff., 516 ff., 520 ff., 529 ff., 535.
Fibröses Gewebe siehe Bindegewebe.
Filtration 499.
Fische siehe Pisces.
Flamingo siehe Phoenicopterus.
Fledermäuse siehe Chiroptera.
Flimmerepithel im Ösophagus 35, 47, 55, 76, 158, 539; des Darms 161 f., 165 ff., 538.
Forelle siehe Salmo fario.
Form des Darmrohres 2 ff.; des Schlundes 32 ff.; des Enddarmes 588.
Fortsätze der Epithelzellen 194 ff., 201.
Fratercula siehe Mormon.
Fringilla 108, 112, 117, 277.
Frosch siehe Rana.
Fuchs siehe Canis vulpes.
Fulica atra 96.
Funktion des Schlundes 32; des Kropfes 112, 115 f.; des Stratum compactum 243; der Appendices pyloricae 545 ff.; des Caecum 571 f. — siehe auch Bedeutung und Physiologisches.

## G.

Gadus 39, 267, 317, 390 f., 447, 448 f., 543, 544, 545, 547, 549, 588.
Galago 582.
Galeocerdo 305, 307, 309.
Galeopithecus 582.
Galeus 305, 316.
Galinago 275.
Galiotes 552.
Gallinacei Schlund 98 ff.
Gallus 90, 98 ff., 112, 114, 339, 340, 410, 472, 477, 538, 553, 554, 557, 611.
Ganglien des Darmes 463 ff.
Ganoiden 13 f.; Schlund 47 ff.; Darm 167, 266, 305, 308, 311 f., 541, 544, 547 ff., 591.
Gans siehe Anser.
Garrulus glandarius 106.
Gasterosteus 53, 543, 588.
Gecko 20, 270, 551.
Georhychus 560.
Geotriton 63, 322.
Gerbillus 480, 609.
Gewölle 117.
Giraffe siehe Camelopardalis giraffa.
Glires siehe Rodentia.
Globiocephalus 435.
Gobius 7, 40, 41, 50, 53, 165, 267, 402.
Gonostoma 267.
Gorilla 583.
Grallatores Schlund 96 ff.; Kropf 113; Darm 274, 555.
Grampus 569.
Grenzsaum siehe Randsaum.
Grenzmembran 199 ff.
Größe des Darmrohres 2 ff.
Grundsubstanz der Zotten 280.
Grus 96, 274.
Gymnodonten 588.
Gymnura 610.

## H.

Haargebilde des Epithels 191.
Haematopus 275.
Halcyon 105.
Haliaetos albicilla 110, 277.
Halicore indica 292, 437, 573.
Halieus 113, 553.
Halmaturidae 609, siehe auch Macropus und Känguruh.
Hase siehe lepus timidus.
Hatteria 21.
Haussäugetiere 358, 435.
Hecht 50, 447, siehe auch Esox lucius.
Hellerscher Plexus 458, 459, 461.
Hering siehe Clupea harengus.
Herodii siehe Erodii.
Hexanchus 42.
Himantopus 275.
Hippocampus 41.
Hippopotamus 572.
Hirundo 117.
Homalopsis 552.
Homo sapiens siehe Mensch.
Huhn siehe Gallus.
Hund siehe Canis familiaris.
Hyaena 350, 442, 561, 581.
Hydrophilus piceus 207 f.
Hyla 20, 75, 323, 551.
Hylobates 583.
Hyperoodon 290, 560.
Hypsiprymnus 565.
Hypudaeus 136, 580.
Hyrax capensis 134, 350, 437, 560, 561, 574.
Hystrix 560, 561, 578.

## I.

Ichneumon 560, 561.
Ichthyosaurus 308.
Igel siehe Erinaceus europaeus.
Iguana 551.
Ileocaecalklappe 303.
Ilysia 552.
Imbibition 499.
Ingluvies siehe Kropf.
Insectivora Schlund 147 f.; Darm 299 f., 367 f., 413, 443, 560, 561, 581, 610.
Intercellularbrücken 195 ff.
Interstitielle Verdauung 491, 492.

## K.

Känguruh 127, 289, 355, 566, 567, 609, siehe auch Macropus.
Kalb 179, siehe auch Bos taurus.
Kalksalzeaufnahme 505.
Kaninchen siehe Lepus cuniculus.
Karnivoren siehe Carnivoren.

Karpfen 9, 50, 51, siehe auch Cyprinus carpio.
Katze siehe Felis domestica.
Keratohyalin 36.
Kernteilungen siehe Mitosen.
Kittstreifen 194.
Klappendarm siehe Spiralfalte.
Knochenfische siehe Teleostier.
Koala siehe Phascolarctus cinereus.
Körnchenzellen siehe eosinophile Zellen.
Kormoran siehe Phalacrocorax carbo.
Kreuzotter siehe Vipera berus.
Kröte siehe Bufo.
Krokodil siehe Crocodilus.
Kropf der Vögel 111 ff.
Kropfdrüsen 114.
Kropfmilch 115.
Kuckuck siehe Cuculus.
Kutikularsaum 184 ff.

L.

Labroiden 544.
Labrus 588.
Lacerta 20, 21, 78, 80, 177, 254, 270, 323, 551, 552, 607.
Laemargus 547.
Laeviraia 316.
Lagomys 560, 561, 577.
Lama, siehe Auchenia glama.
Lamantin, siehe Manatus senegalensis.
Lamellirostres, Kropf 113; Darm 273, 554, 559.
Lamia 46.
Lamina propria 4.
Lamna 43, 305, 402.
Lamnungia, Schlund 134; Darm 437, 574.
Lanius 277.
Laridae, Kropf 113; Darm 274, 555.
Larus 26, 90, 94, 95, 555.
Lemnus 560.
Lemur albifrons 148, 582.
Lepadogaster biciliatus 7.
Lepidosiren 8, 17 f., 54, 169, 312, 317, 404 f.
Lepidosteus 13, 14, 47, 49, 167, 266, 305, 311, 317, 544, 548, 593.
Leptotilus argala 113.
Lepus cuniculus 30, 134 f., 179, 248, 253, 255, 292 f., 332, 343, 344, 348, 349, 350, 361 ff., 396 ff., 413, 414, 416, 430, 438 ff., 451, 452 ff., 469 f., 472, 473, 476, 477 f., 479, 481, 485, 486, 487, 521, 523, 529, 575 ff., 592, 600 f., 607, 608, 609, 611.
Lepus timidus 413, 437, 452.
Lestris 274.
Letzerichs Theorie 215 f., 521 f.
Leuciscus dobulus 52, 250.
Leucocyten 255 ff., 281 ff., 401 ff., 501 f., 529 ff.
Lieberkühnsche Drüsen 313 ff.; Pisces 316 f.; Dipnoër 317 f.; Amphibien 318 ff.; Reptilien 323 f.; Aves 324 f.; Mammalia 325 ff.; Bedeutung derselben 212, 315, 496, 499; Entwicklung 539 ff.; Lieberkühnsche Drüsen des Enddarms 594 ff.
Limosa 274.
Litteraturverzeichnis 629 ff.
Lophius 546, 588.
Lophobranchier 544.
Lota vulgaris, siehe Gadus lota.
Loxia 112, 117.
Lutra vulgaris 145.
Lymphfollikel, siehe Lymphnoduli.
Lymphgefäfse des Schlundes 124; des Darmes 375 ff., 422 f.; des Enddarms 611.
Lymphgewebe des Darmes 232, 255 ff., 401 ff.; des Enddarms 608 ff.
Lymphoides Organ des Selachierschlundes 44 ff.
Lymphnoduli im Schlund 79, 91 f., 124, 130, 153 f.; im Darm 401 ff., 410 ff., 608 ff., siehe auch Caecum.
Lymphzellen, siehe Leucocyten.

M.

Macropus 433, 565, 567.
Macroscelides 560, 581.
Magen 1.
Makroskopische Abgrenzung verschiedener Darmteile 5 ff.
Mammalia 28 ff.; Schlund 117 ff.; Darm 179 ff., 252, 254, 278 ff., 325 ff., 395 ff., 451 ff., 589 f., 592, 594, 597 ff., 607 f., 608 ff.
Manatus 30, 133, 361, 437, 560, 561, 573.
Manis 211, 241, 242, 289, 331, 349, 357 f. 433 ff., 567, 568, 599 f., 609.
Marder, siehe Mustela martes.
Marsupialia 29; Schlund 125; Darm 288, 348, 355, 433, 565.
Martineta 557.
Maus, siehe Mus musculus.
Meerschweinchen, siehe Cavia cobaya.
Megaderma 582.
Megaptera 290.
Meissnerscher Plexus 463 ff., 612.
Meleagris 557.
Meles taxus 145.
Melopsittacus undulatus 105, 116.
Mergulus 535.
Membrana perioesophagealis 72.
Membran des Epithels 191.
Menobranchus lateralis 37, 338, 407, siehe auch Necturus.
Mensch 31; Schlund 148 ff.; Darm 182, 235, 243, 249, 254, 255, 258, 278, 300 ff., 336 f., 344, 346, 347, 348, 349, 350, 369 ff., 401, 413, 414, 416, 443 ff., 451, 461 f., 464, 465, 470, 476, 479, 519, 538, 539, 561, 583 ff., 589, 591, 592, 594, 604 ff., 607, 608, 610, 611.
Mergus 559.
Merlangus 547.
Merlucius 547.
Merops 112.
Microcebus.
Milchgefäfse 375 ff.
Mitosen im Darmepithel 203 ff.
— in den Lieberkühnschen Drüsen 314, 322, 325, 337.
Mitteldarm 1, 160 ff.
Monitor 552.
Monodon monoceros 127 f., 331, 358, 560, 561.

Monotremata, Schlund 125; Darm 287 f., 348, 353, 431 ff., 561, 563 ff.
Mormon 112, 113, 274.
Mormyrus 544.
Motacilla 277.
Motella tricirrata 41, 546.
Mucin, siehe Becherzellen.
Mucosa 4, 232; Nerven 485.
Mündungsringe 29, 328 ff.
Mugil 265, 267, 543, 550.
Mullus barbatus 53, 544.
Muraena 267.
Muridae, Schlund 136.
Murmeltier, siehe Arctomys marmota.
Mus decumanus 136, 180, 294, 333, 343, 348, 350, 364, 398, 441, 451, 456, 473, 479, 514, 519, 523, 537, 574, 579.
— musculus 136, 180, 222, 293 f., 333 f., 343, 348, 350, 364 f., 441, 473, 479, 488, 515, 516, 537, 574, 579, 602 f.
— sylvaticus 579.
Muscicapa grisola 108.
Muscularis 4; des Schlundes 38; bei Fischen 41, 46 f.; bei Amphibien 57; bei Reptilien 77; bei Vögeln 92; bei Säugern 121 ff., 142 f., 155 ff., des Darmes 244 ff., 249 ff., 481 ff., 607.
Muscularis mucosae 4; Schlund 72, 78, 81, 85, 87, 93, 120, 142, 154 f.; Darm 246 ff., 359, 413 ff., 606.
Muskulatur der Zotte 285 ff., 290 ff. 304.
Mustela martes 343, 348, 349, 350, 366, 367, 560, 561, 562, 581.
— putorius 347.
Mustelus 12, 44, 45.
Mycetes 560, 583.
Myliobatis 11, 42, 44.
Myogale 610.
Myoxina 560, 561, 574, 575.
Myrmecophaga 29, 289, 433, 560, 561, 567, 568.
Myxine 9, 165, 249, 266, 308, 309.
Myxinoiden 8.

## N.

Nager, siehe Rodentia.
Narwal, siehe Monodon monoceros.
Nasenbär, siehe Nasua rufa.
Nasua 144, 145, 562.
Natatores, Schlund 94.
Necturus maculatus 19, 60 ff., 171, 320 f., 407.
Nerven im Schlund 73 f., 124 f., 143, 158; im Darm 463 ff.; im Enddarm 611 f.
Nervenendigungen (Darm) in der Muscularis 481 ff.; in der Mucosa 485 ff.; im Epithel 489 ff.
Neunaugen, siehe Petromyzonten.
Nisus 90, 111.
Noduli 401 ff., 410 ff., 608 ff.; siehe auch Lymphnoduli.
Nomenklatur 1, 32.
Nucifraga 26, 90, 107.
Numenius 97, 274.
Nycticebus 560, 562.

## O.

Oberflächenepithel, siehe Epithel.
Oesophagus, siehe Schlund.
Onychocephalus 552.
Ophidia 21 ff.; Schlund 80 ff.; Darm 271, 551, 552.
Ophisaurus 270.
Opisthocomus 103, 112.
Opossum 125, 566.
Oriolus 277.
Ornithorhynchus 29, 125, 202, 211, 248, 287 f., 328 ff., 349, 354, 433, 563, 564 f., 597 f.
Orthagoriscus 267.
Orycteropus 289, 433, 567, 568.
Ossifraga gigantea 95.
Ostracion 588.
Otaria 147, 581.
Otis 113, 274, 275.
Otus 90, 109 f.
Ovis 132, 291, 332, 350, 360, 361, 396, 413, 414, 437, 523, 608.

## P.

Palaeornis 116.
Palamedea 113, 592.
Pandion 117.
Panethsche Zellen 326 f., 337.
Panurus 112.
Papillen im Schlund, Seeschildkröte 82 f.; Säuger 118, 125, 128, 131 f, 146, 147, 149.
Paradisea 117.
Parenchymzellen der Zotte 282 ff.
Passer 90, 108, 472, 477, 611.
Passeres, Schlund 105; Kropf 117; Darm 277, 557.
Pedionomus 112.
Peizger 9.
Pekari 350, 561, 572.
Pelamis 551.
Pelargi, Kropf 113; Darm 275, 556.
Pelecanus 95.
Penelope 275.
Peptonaufnahme 501.
Perameles 211, 330, 349, 356, 365, 566.
Perca 15 f., 50, 51, 53, 265, 317, 545, 546, 549, 588
Perdix 538.
Pericellularräume der Zotte 282.
Perissodactyla, Schlund 128; Darm 290, 358 ff., 435, 569.
Petaurus 565.
Petrogale 567.
Petromyzonten 9 ff.; Schlund 41 f.; Darm 165, 249, 266, 305, 308, 309, 316, 468, 513, 591,
Peyersche Noduli 397, 409, 410 ff.
Pferd siehe Equus caballus.
Pförtneranhänge 543 ff.
Phagocyten 283, 284.
Phalacrocorax 90, 93, 95, 112.
Phalangista 126, 288, 357, 560, 561, 565, 566, 599.
Phalaropus 553.
Pharynxdrüsenwulst 126, 138.

Phascogale 125, 560.
Phascolarctus 126, 560, 561, 565, 566.
Phascolomys Wombat 560, 561, 562, 565, 567.
Phasianus colchicus 92, 100.
— gallus 98 ff., 275, 324, 592 (siehe auch Gallus domesticus).
Phoca 147, 443, 561, 581, 591.
Phocaena 569.
Phoenicopterus 273, 275, 556.
Phyllodactylus europaeus 21, 552.
Phylogenie der Ösophagealdrüsen 37 f., 56 f., 61 f., 77.
— der Schlundmuskulatur 38.
— der Darmfalten 265, 541.
— der Brunnerschen Drüsen 350 f.
Physeter 560, 561.
Physiologisches 38 f., 351 ff., 363, 490 ff., 545 ff., 571 f.
Pica 117.
Picus 90, 104, 116, 277, 553, 557.
Pigmentzellen (pigmentierte Wanderzellen) 282, 403, 404, 406, 407, 408, 434 f.
Pinnipedia, Schlund 147; Darm 443, 581.
Pionus 116.
Pipa 20, 75, 76, 551, 589.
Pisces 7 ff.; Ösophagus 39 ff.; Darm 165 ff.; 247, 249 f., 254, 265 ff., 316 f., 338, 387 ff., 402 f., 447 ff., 468 f., 521, 588 f., 591 f., 593, 594.
Pithecheir 580.
Plagiostomen 8, 11 f., 588.
Planirostra 588.
Platalea 275.
Platanista 560, 569.
Platessa 40.
Platycercus 116.
Plectognathen 544.
Plexus, nervöse des Darmes 463 ff.
Plexus myentericus 383, 471 ff.
— submucosus 463 ff.
Pleuronectes 53, 265, 267, 543, 549, 588.
Plicae circulares (Kerkringi) 265, 278, 300 ff.
Plotus 27, 96, 113, 553, 555.
Podargus 112.
Podiceps 112, 553, 555.
Polychrus 254.
Polyodon 13, 47, 311, 548,
Polypterus 8, 13, 41, 47, 49, 308, 311, 316, 544, 548.
Porenmembran siehe Randsaum.
Primates, Schlund 148 ff.; Darm 300 ff., 369, 561, 582.
Pristiurus 44, 167, 254, 306.
Proboscidea, Schlund 133; Darm 292, 437, 573.
Procellaria 553, 555.
Processus digitiformis 550.
— vermiformis 420, 559 ff., 583; beim Menschen 583 ff.
Prosimiae, Schlund 148; Darm 561, 582.
Proteus anguineus 19, 37, 57 ff., 170, 251, 316, 319, 338, 405 ff., 589, 595.
Protopterus 16, 169, 250, 312, 318, 404, 449 f.
Pseudopus 80, 595, 596, 608.
Psittacus 90, 105, 116, 553, 557.
Psophia 558.
Puffinus 555.
Pygopodes, Kropf 43; Darm 274, 555, 559.
Pyrrhula 112, 117.
Python 271, 551, 552.

## Q.

Querfalten des Ösophagus bei den Säugern 117, 125.

## R.

Raja 40, 42, 43, 44, 46, 47, 165, 167, 238, 254, 305, 310 f., 388 f., 589.
Rana 19 f., 37, 63 ff., 176 f., 247, 254, 257, 269, 316, 318, 322 f., 391, 392, 393, 394, 407 f., 450, 469, 473, 476 f., 489, 490, 513, 514, 518, 519, 521, 523, 529, 531, 537, 592, 606.
Randsaum 184 ff.
Raptatores, Schlund 109 ff.; Kropf 117; Darm 277, 558.
Rasores, Kropf 113; Darm 275, 557.
Ratitae, Kropf 113; Darm 554, 559.
Ratte siehe Mus decumanus.
Rectum (siehe auch Dickdarm und Enddarm) 445.
Recurvirostra 275.
Regeneration 541; des Epithels siehe Ersatz desselben.
Regenerationsherde siehe Ersatz des Oberflächenepithels.
Reptilia 20 ff., 37; Schlund 76 ff.; Darm 177, 247, 251, 270 f., 323 f., 408 f., 450 f. 592, 594, 595 ff., 607, 608.
Resorption im Dünndarm 499 ff.; im Dickdarm 537.
Retikuliertes Gewebe 234.
Rhamphastus 112, 277, 558,
Rhea 90, 93, 112, 113, 272, 554, 558, 559.
Rhinoceros 290, 561, 569.
Rhinocryptis 312.
Rhinophis 552.
Rhinopoma 582.
Rhombus 39, 50, 168, 549, 591.
Rhyzaena 591.
Riffzellen 36.
Rind siehe Bos taurus.
Ringelnatter siehe Tropidonotus natrix.
Rodentia, Schlund 134 ff., Darm 292 ff., 361 ff., 437 ff., 527, 574 ff.
Rudiment des Dottersacks bei Vögeln 558.

## S.

Sacculus rotundus 575.
Sachregister 674 ff.
Säugetiere, siehe Mammalia.
Saugadern 375 ff.
Salamandra 63, 175 f., 247, 251, 254, 268, 316, 318, 319, 321, 338, 393, 450, 589, 593, 594, 595, 611.
Salamandrina 63, 322, 595, 607.
Salmo fario 168, 237, 240, 403, 549, 588.
Salmo labrax 7, 544.
Salmo salar 541, 544, 545.

Sargus 543, 591.
Satyrus orang 583.
Saurier, Schlund 78; Darm 551.
Saxicola oenanthe 108.
Scalops aquaticus 148.
Scansores, Schlund 103 ff.
Scaphirhynchops 13, 47, 49, 548.
Schichten des Darmes 4 f.; bei Fischen 9; bei Amphibien 19; bei Vögeln 26; des Schlundes bei Amphibien 54; bei Vögeln 88 f.; bei Säugern 117.
Schildkröte, siehe Chelonia.
Schlei 9, siehe auch Tinca.
Schleimhaut, siehe Mucosa.
Schleimzellen, siehe Becherzellen.
Schlund 1, 32 ff.; Bedeutung 32; Form 32 ff.; Epithel 35; Drüsen 37; Muscularis 38; Physiologisches 38 f.; Fische 39 ff.; Amphibien 54 ff.; Reptilien 76 ff.; Vögel 88 ff.
Schlufsleistennetz 194.
Schwein, siehe Sus.
Sciaena 588.
Scincus 20, 551.
Sciurus vulgaris 137 f., 349, 365 f., 574.
Scoliodon 305.
Scolopax 90, 96 f., 274, 275, 558.
Scomber 9, 544, 588.
Scorpaena 543, 546, 550, 589.
Scyllium 42, 45, 305.
Scymnus 42, 547.
Seeschildkröte 82 f.
Seewolf, siehe Anarrhichas lupus.
Sekretive Verdauung 492.
Sekundäre Darmzotten 279.
Selache 43, 305.
Selachier 11 ff.; Schlund 42 ff.; Darm 167, 266, 305 ff., 309 ff., 338, 387 f., 402, 447, 547, 591.
Selbstverdauung 536 f.
Seps 20, 78, 408, 551.
Serinus canarius 108.
Serosa 4, 254 f.
Seserinus 39.
Siluridae 588.
Siredon pisciformis 62, 171, 251, 321, 338 f., 593, 595, 607.
Siren lacertina 19, 57, 589.
Sirenia, Schlund 133; Darm 292, 361, 437, 572 f.
Smaris 543.
Solea 40, 53.
Solidungula 569.
Solitärnoduli 410 f.
Soricidae 31, 581.
Sparidae 588.
Spatularia 311, 547.
Speiseröhre, siehe Schlund.
Spermophilus citillus 138, 365, 580.
Sphargis coriacea 82.
Sphincter tertius 608.
Sphincteren der Gefäfse 46.
Sphyrna 309.
Spinax 266, 305, 310.
Spiralfalte 166, 305 ff.
Spiralklappe, siehe Spiralfalte.
Squalius 389, 447 f.
Squalus 309, 388.
Squatina 44, 47, 167, 266, 310, 388.
Stachel- und Riffzellen 36.
Stacheln im Schlund der Seeschildkröte 82 f.
Stäbchensaum siehe Randsaum.
Steatornis 558.
Steganopodes, Kropf 113; Darm 555.
Stellio 20, 551, 552.
Sterna hirundo 94, 555.
Stör siehe Acipenser.
Stratum compactum 4, 236 ff.
— fibrosum (Malls) siehe Stratum compactum.
— granulosum 243.
— reticulatum (Malls) siehe Stratum compactum.
Strepsilas 96, 553.
Strix passerina 109.
Stromataeus 39, 50.
Struthio 24, 93, 112, 113, 272, 554, 558.
Struthiomorphi, Schlund 93; Kropf 113.
Sturnus 277.
Subepitheliale Grenzschicht 199 ff.
Submucosa 4, 243 f., 607.
Subserosa 4.
Sula bassana 90, 93, 95.
Superficielle Verdauung 492.
Sus 130 f., 252, 255, 291, 332, 346, 347, 348, 349, 350, 360, 412, 413, 414, 416, 435, 452, 464, 465, 469, 539, 572, 607.
Symbranchus 50.
Syngnathus 50, 168, 237, 267, 588.

## T.

Tabelle über Dicke der Darmschichten bei Fischen 9; über Darmmafse bei Amiurus catus 15; über Dicke der Schichten im Vogeldarm 26; über Dicke der Schichten im Vogelschlund 90; über Schlundmuskulatur Mensch 156; über Epithelzellenmafse im Säugerdarm 179; nach Messungen an Zottenquerschnitten 280.
Taeniae coli 608.
Talpa europaea 148, 300, 336, 349, 368, 413, 581.
Tamandua siehe Myrmecophaga tetradactyla.
Tanzmaus, siehe Mus.
Tapirus 30, 569.
Taube 26, siehe Columba.
Teleostei 14 ff.; Schlund 50 ff.; Darm 167 ff., 267 f., 389 ff., 403, 447 ff., 541, 543 ff., 549 ff., 591.
Testudo europaea 551.
Testudo graeca 23, 37, 85 ff., 323, 324, 340, 408, 551, 597.
— indica 87.
Tetragonurus 39, 50.
Tetrao tetrix 92, 101.
— urogallus 92, 100 f.
Tetrodon 265.
Thalassidroma 555.
Thalassochelys caretta 83.
Thalassorhinus 305, 307, 309.

Thinocorys 112.
Thylacinus 560.
Thynnus 546.
Tiertabelle 613 ff.
Tinca 51, 52, 240, 249, 389 f., 447 f., 468 f.
Tingible Körper Flemmings 419, 439.
Tinnunculus alaudarius 111.
Tolypeutes 568.
Tonsilla oesophagea der Natatores 91 f.
Torpedo 12, 43, 44, 45, 46, 47, 266, 310, 316, 388, 402.
Tortrix 20, 551, 552.
Totanus 275.
Trachinus 543, 546.
Trachurus 547.
Trichechus 581.
Trichosurus vulpecula 126, 288, 357, 566, 599.
Trigla 546, 547, 550, 588.
Tringa 275.
Trionyx 22, 83, 323, 596.
Triton 62, 170, 171 ff., 222, 251, 318, 321, 513, 592, 593, 594.
Trochilus 277.
Troglodytes niger 583.
Tropidonotus natrix 81, 178, 408, 592.
Truthahn siehe Meleagris.
Trutta fario 51.
Trygon 39, 40, 41, 42, 165, 266, 305, 388, 402.
Tubinares, Kropf 113; Darm 555.
Tubinambis, siehe Tupinambis.
Tunica propria der Lieberkühnschen Drüsen 314.
Tunica propria der Mucosa, siehe Lamina propria.
Tupinambis 20, 270, 551.
Turdus merula 26, 108.
Typhlops 20, 270, 551, 552.

U.

Übergang vom Magen in den Darm, siehe das Kapitel Brunnersche Drüsen.
Umbrina 546.
Upupa 552, 558.
Uranoscopus 543, 546.
Uria 96, 112, 274.
Urodela, Schlund 57; Darm 319, 338.
Ursus 144, 560, 561, 581.

V.

Valvula conniventes, siehe Plicae circulares.
Varanus 78, 408.
Verbreitung der Brunnerschen Drüsen 348 ff.
Verdauung 490 ff.
Vidua 112.
Vipera 20, 81, 82, 271, 323, 408, 551.
Viverra 561, 591.
Vögel, siehe Aves.

W.

Wanderzellen 255 ff., 401 ff., 529 ff.
Wasseraufnahme 500 f., 516 f.
Wiederkäuer, Schlund 131 f.; Darm 252, 254, 278, 291, 347, 360, 436, 572.
Wildkatze, siehe Felis catus.
Wirbellose 164, 513.
Wombat, siehe Phascolomys Wombat.

Z.

Zamenis 81, 408.
Zellbrücken, siehe Intercellularbrücken.
Zeus faber 41, 546, 547, 591.
Ziege, siehe Capra hircus.
Ziesel, siehe Spermophilus citillus.
Zotten 264 ff.; Pisces 265 ff.; Amphibien 268 ff.; Reptilia 270 f.; Aves 272 ff.; Mammalia 278 ff.; siehe auch Chylusgefäfse.
Zusammenhang von Epithel und Bindegewebe 194 ff.; von Pylorusdrüsen und Brunnerschen Drüsen 343 ff.; von Auerbachschem und Meissnerschem Plexus 479 ff.
Zygaena 305, 307, 309.

## Druckfehler-Berichtigung.

S. 4 Mitte lies 2. Lamina propria statt 2. Tunica propria.
S. 132 vorletzter Absatz lies Camelopardalis statt Cameleopardalis.
S. 192 Zeile 1 lies Manille statt Manile.
S. 242 letzter Absatz lies / Nachdem statt Nachdem.
S. 494 Absatz 1 Zeile 3 lies Quincke statt Quinke.
S. 543 Absatz 1 Zeile 1 lies Schelhammer statt Schellhammer.
S. 545 Absatz 9 Zeile 4 lies Meckel statt Mcekel.
S. 546 Absatz 8 Zeile 1 lies Schelhammer statt Schellhammer.
S. 559 Absatz 7 Zeile 3/4 lies Lönnberg statt Lönneberg.
S. 559 Absatz 9 Zeile 8 lies Lönnberg statt Lönneberg.
S. 642 7. Titel lies Gundobin statt Gundolin.

Pierer'sche Hofbuchdruckerei Stephan Geibel & Co. in Altenburg.

# Tafel I.

# Tafel I.

Fig. 1 (zu Seite 283). **Phagocyt im Epithel des Froschdarmes.** Sublimat, Alkohol. Ehrlich-Biondi'sche Flüssigkeit. Mit Zeiss, Wasserimmersion gezeichnet. Nach R. Heidenhain 2588, 1888.

Fig. 2 a, b, c (zu Seite 260). **Protoplasma-Einschlüsse im Darmepithel des Meerschweinchens.** Pikrinsäure, Alkohol, Alaunkarmin. Zeiss, homogene Immersion 1/18. Nach R. Heidenhain 2588, 1888.

Fig. 3 a—c (zu Seite 283). **Phagocyten des Meerschweinchens.** Pikrinsäure, Alkohol, Alaunkarmin. Zeiss. Homogene Immersion 1/18. Nach R. Heidenhain 2588, 1888.

Fig. 4 a—d (zu Seite 519). **Bilder der Fettresorption im Darmepithel des Frosches.** Kopie nach Krehl. Osmiumsäure. Nach Altmann 6901, 1894.

Fig. 5 (zu Seite 516). **Stück einer fetterfüllten Zotte eines 4 Tage alten Hündchens.** Pikrinsäure, Osmiumsäure, Alkohol, Karmin. Hartnack Obj. 8. Nach R. Heidenhain 2588, 1888.

Fig. 6 (zu Seite 516). **Epithel der Kaninchenzotte nach Milchfütterung.** Pikrin-Osmiumsäure, Alaunkarmin. Hartnack Obj. 8. Nach R. Heidenhain 2588, 1888.

Fig. 7 (zu Seite 516). **Meerschweinchenzotte nach Milchfütterung.** Die Phagocyten haben viel Fett aufgenommen. Pikrin-Osmiumsäure, Alaunkarmin. Hartnack Obj. 8. Nach R. Heidenhain 2588, 1888.

*Fig. 1.*

*Fig. 2.*

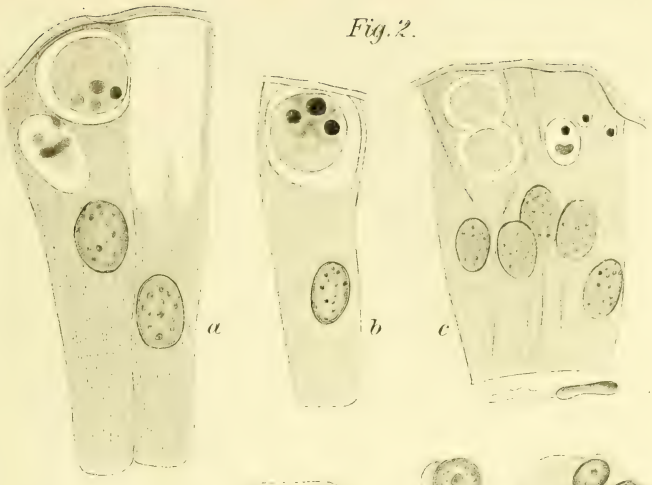





*Fig. 3.*

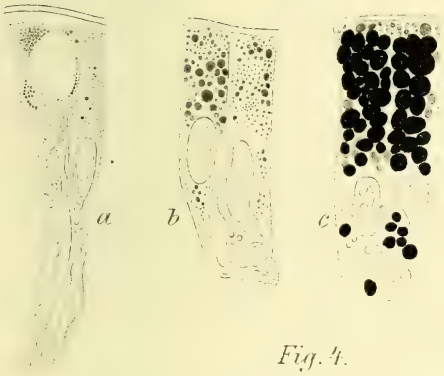


*Fig. 4.*

*Fig. 5.*

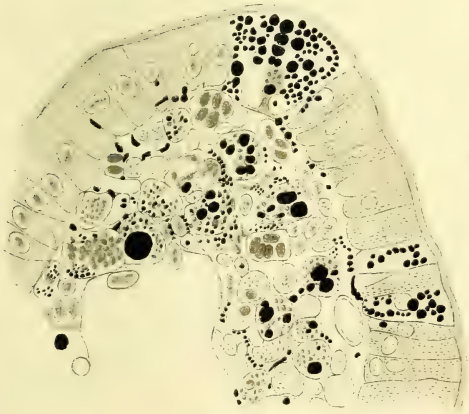

*Fig. 6.*

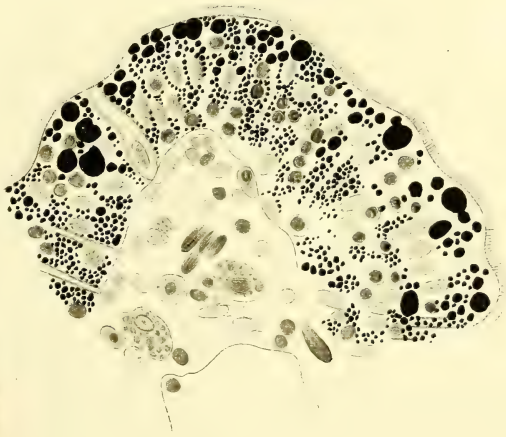

*Fig. 7.*

C. Kraupf gez

Verlag von Gustav Fischer in Jena.

Lith. Anstv. K. Wesser, Jena

# Tafel II.

# Tafel II.

Fig. 8 (zu Seite 296). **Querschnitt durch eine Darmzotte des Hundes.** Fixierung in Osmiumsäure und Alkohol, Färbung mit Hämatoxylin. *l* der centrale Lymphraum; *c* Durchschnitte durch die peripherisch gelagerten Blutcapillaren (die Wandungen hat der Zeichner viel zu dick gezeichnet); *m* Muskelbündel auf Querschnitten; *e* Oberflächenepithelzellen; *s* Randsaum derselben; *b* Becherzellen. Hartnack Obj. 8. Nach R. Heidenhain 2588, 1888.

Fig. 9 (zu Seite 293). **Durchschnitt durch das oberste Ende einer Zotte vom Meerschweinchen.** Fixierung in Pikrinsäure und Alkohol. Färbung in Hämatoxylin und Kalium chromicum. Aus dem Stroma sind viele Zellen ausgefallen. Hartnack Obj. VII. Nach R. Heidenhain 2588, 1888.

Fig. 10 (zu Seite 296). **Ansatz der Muskelbündel an die Zottenkuppe beim Hund.** Pikrinsäure, Alkohol, Hämatoxylin und Kalium chromicum. Hartnack Obj. 8. Nach R. Heidenhain 2588, 1888.

Fig. 11 (zu Seite 302). Flächenschnitte der Schleimhaut des menschlichen Jejunums oberhalb des Niveaus der eigentlichen Drüsenschicht, das Epithel ist durch eine dunkler gehaltene Grenzlinie angedeutet. Der Schnitt liegt noch in dem Niveau, in welchem durchweg ein Zusammenhang der Schleimhautfalten besteht. *l* Lücken; *d* Drüsenquerschnitte. Hie und da zeigt sich der Epithelkontour stark gezähnelt *dr*; solche Stellen entsprechen tieferliegenden Drüsenmündungen, oberhalb deren oft eine Art Rinne über die Fläche des Epithels emporsteigt, gleichsam als halbrinnenförmige Fortsetzung des Drüsenkanals. Nach Graf Spee 341, 1885.

Fig. 12 (zu Seite 364). **BRUNNERsche Drüse vom Duodenum des Meerschweinchens.** Sublimatfixierung, Tinktion mit Karmin und Viktoriablau. *a* schwächer gefärbte Tubuli der Brunnerschen Drüsen; *b* intensiv gefärbte Tubuli; *c* Lieberkühnsche Drüse; *d* Lieberkühnsche Drüse mit einmündendem Ausführgang der Brunnerschen Drüse; *e* Muscularis mucosae. Zeiss Obj. D. Oc. 2. Nach Kuczynski 3233, 1890.

*Fig. 8.*

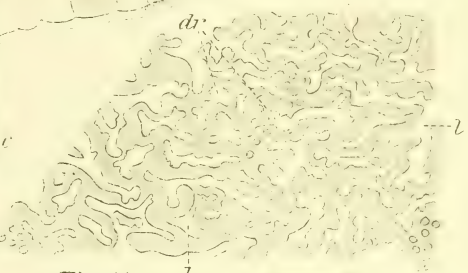


*Fig. 11.*

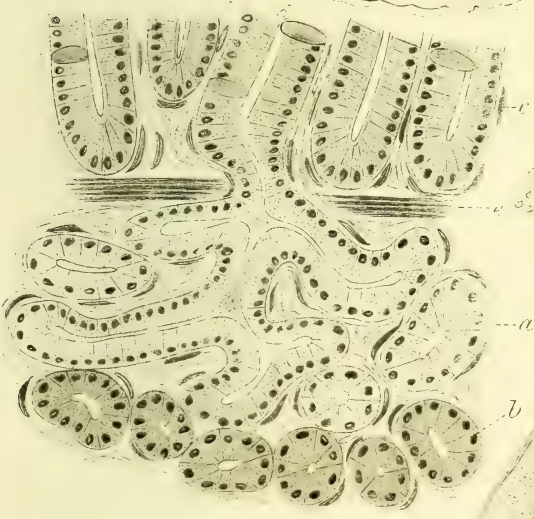


*Fig. 12.*

*Fig. 10.*

*Fig. 9.*

C. Kaupt gez. Verlag von Gustav Fischer in Jena Lith. Anst. v. Th. Fischer, Kassel.

# Tafel III.

# Tafel III.

Fig. 13 (zu Seite 296). **Tangentialschnitt durch die Spitze einer Hundezotte.** Der ganze obere und mittlere Teil der Figur ist mit Zeiss homogener Immersion 1/18 und Abbéschem Zeichenapparat aufgenommen. Am rechten Rande hatte das Messer ein Stückchen des daselbst aufsteigenden Muskelbündels herausgerissen, welches ergänzt ist. Der linke Rand ist nach einem anderen Präparate genau kopiert. Zeigt auch die von Heidenhain vermittelst des Ehrlich-Biondischen Dreifarbgemisches unterschiedenen Leucocytenarten, siehe im Text Seite 283. Die verschiedenen Farbennüancen, welche die vier Heidenhainschen Zellarten bei dieser Behandlungsweise annehmen, sind in meiner Wiedergabe durch hellere oder dunklere Abstufungen des grauen Tones angedeutet. Nach R. Heidenhain 2588, 1888.

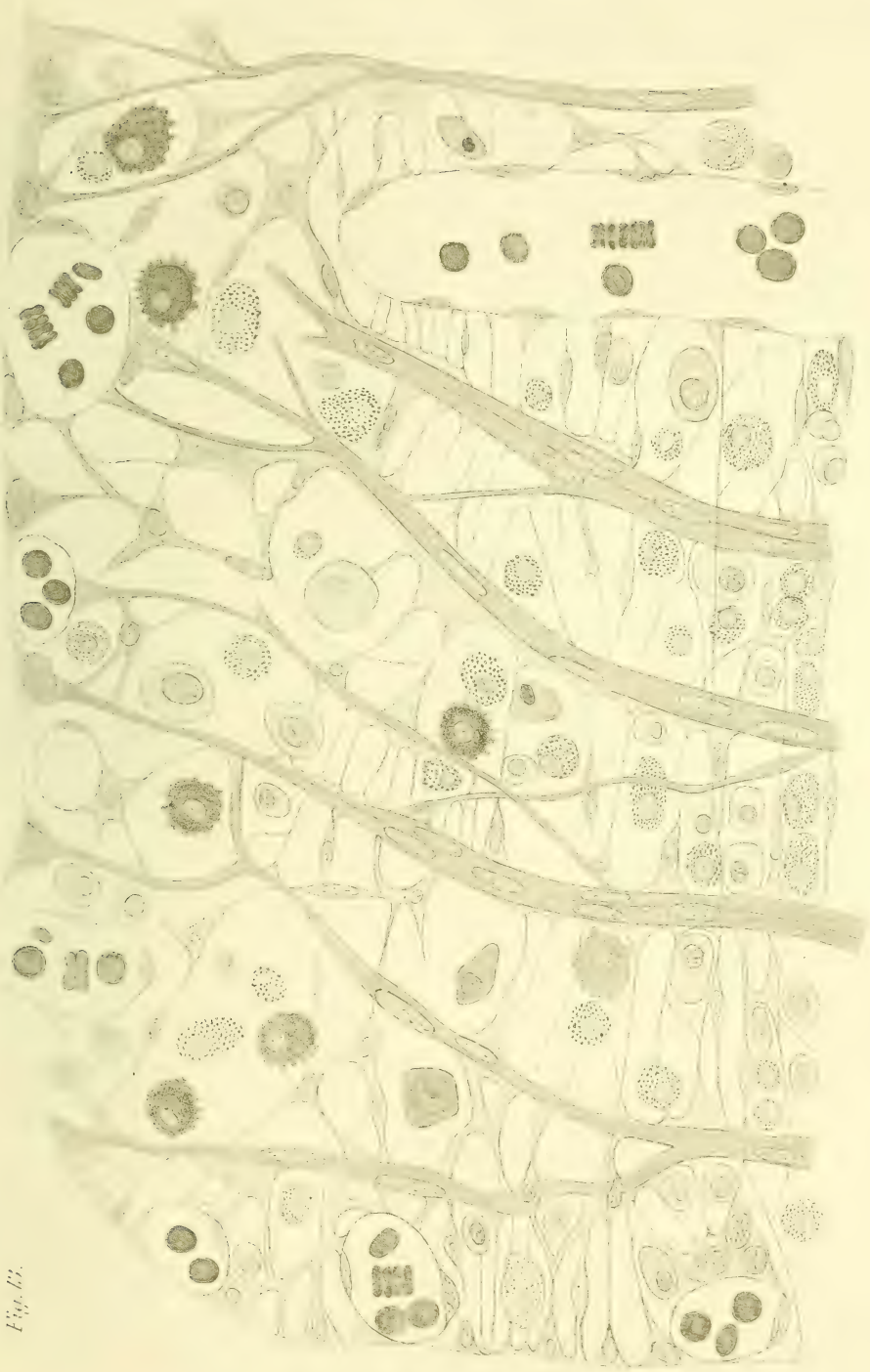

Fig. 13.

Gustav Fischer.

# Tafel IV.

# Tafel IV.

Fig. 14 (zu Seite 553). **Schnitt durch eine in Chromsäure erhärtete Balgdrüse des zottenlosen Caecum eines jungen Huhns.**
*a* Höhle des Balges; *e* Wand von der Muscularis mucosae gebildet; *b* Begrenzung der Lieberkühnschen Drüsen am Eingang der Höhle; *c* Schleimhautfalten (vereinzelte Lieberkühnsche Drüsen) im Fundus; *g* Nodulus; *f* solche in der Submucosa; *d* Muscularis mucosae. Vergr. etwa 90fach. Nach Eberth 1724, 1862.

Fig. 15 (zu Seite 557). **Querschnitt durch den lymphoiden Körper im zottigen Caecum eines Huhns.**
*a* die Faltungen der Oberfläche; *b* die tieferen Spalten, in deren Grund Lieberkühnsche Drüsen *c*; *e* Lieberkühnsche Drüsen an der Seitenfläche des Schleimhautwulstes; *f* Faserzug von der Muscularis mucosae *g*; *h* Nodulus; *d* Lücken in der Schleimhaut von ausgefallenen Noduli herrührend. Vergr. etwa 15—20fach. Nach Eberth 1724, 1862.

Fig. 16 (zu Seite 324 f.). **Taube, Dünndarm.** Querschnitt, zeigt einen grofsen Nodulus. In den Lieberkühnschen Drüsen sind die Mitosen *m* gezeichnet. Flemmingsche Flüssigkeit, Safranin. Seibert Objektiv 00. Comp. Oc. 12.
*a* Muscularis mucosae; *b* Ringmuskelschicht; *c* Längsmuskelschicht; *z* Zotten. Nach Cloetta 263, 1893.

Fig. 17 (zu Seite 533). **Nodulus aus dem letzten PEYERschen Nodulus des Dünndarms einer gut genährten Katze.** An demselben ist der Zusammenhang des Nodulus mit der „Noduluszotte“ und der subglandulären Infiltration, ferner die Verteilung der Mitosen ersichtlich.
*a* Lieberkühnsche Drüsen; *b* subglanduläre Schicht des adenoiden Gewebes; *c* Muscularis mucosae. Fixierung in Flemmingscher Flüssigkeit, Safranintinktion. Vergröfserung 150fach. Nach Hofmeister 2786, 1887.

Fig. 18 (zu Seite 533). **Querschnitt durch den im Dünndarm an der Cäcalklappe gelegenen PEYERschen Nodulus von einer mäfsig gut genährten Katze.** Fixierung in Flemmingscher Flüssigkeit. Safranintinktion. Vergröfserung 7fach. Nach Hofmeister 2786, 1887.

Fig. 19 (zu Seite 533). **Querschnitt durch den im Dünndarm an der Cäcalklappe gelegenen PEYERschen Nodulus von einer seit 15 Tagen abstinierenden Katze.** Fixierung in Flemmingscher Flüssigkeit. Vergröfserung 7fach. Nach Hofmeister 2786, 1887.

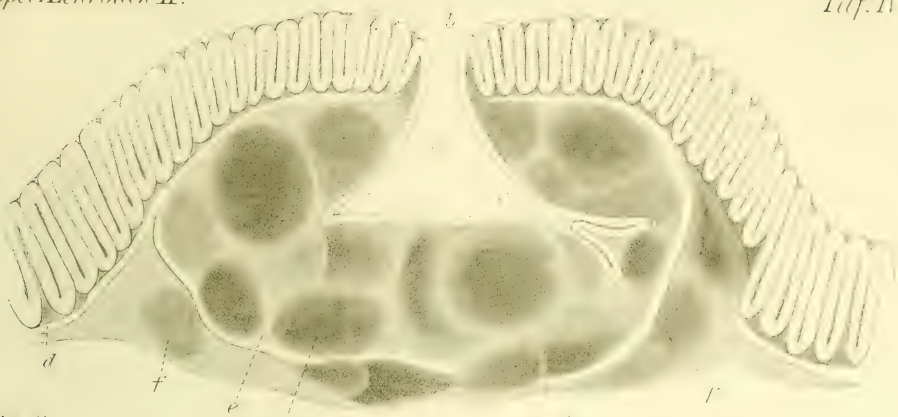


Fig. 14.

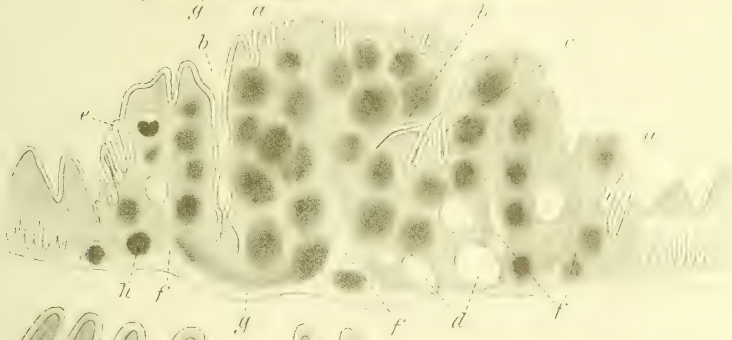


Fig. 15.

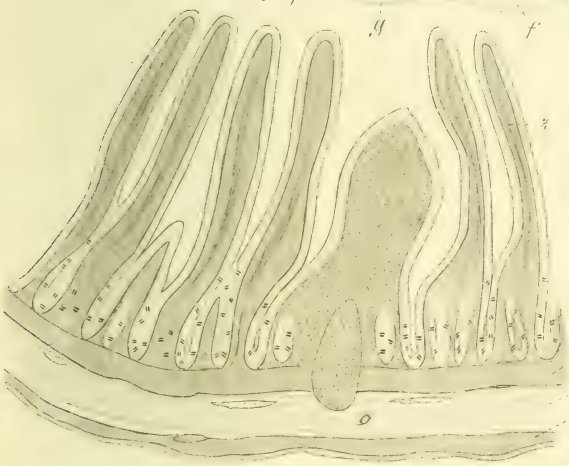


Fig. 16.

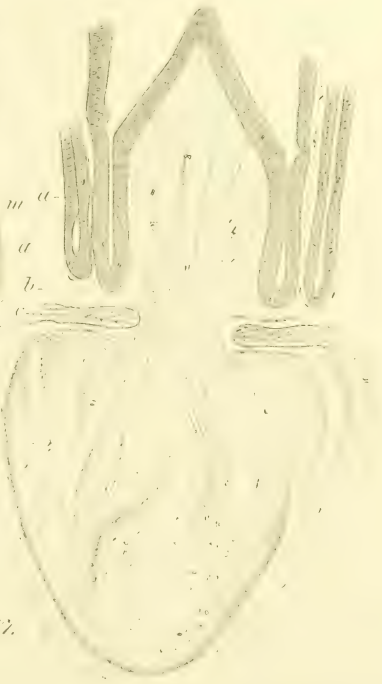

Fig. 17.

Fig. 18.

Fig. 19.